
PONTIFÍCIA UNIVERSIDADE CATÓLICA DO RIO GRANDE DO SUL
PRÓ-REITORIA DE PESQUISA E PÓS-GRADUAÇÃO
FACULDADE DE MEDICINA
PROGRAMA DE PÓS-GRADUAÇÃO EM MEDICINA / PEDIATRIA E
SAÚDE DA CRIANÇA
MESTRADO EM SAÚDE DA CRIANÇA

**OTIMIZAÇÃO DO EXAME ULTRA-SONOGRÁFICO
PARA DETECÇÃO DE APÊNDICES NORMAIS E
ANORMAIS EM CRIANÇAS**

ADRIANA BARCELLOS PELETTI

Dissertação de Mestrado apresentada à
Faculdade de Medicina da PUCRS para
obtenção do título de Mestre em
Medicina/Pediatria.

Orientador: Prof. Dr. Matteo Baldisserotto

Porto Alegre, 2006

Livros Grátis

<http://www.livrosgratis.com.br>

Milhares de livros grátis para download.

MESTRANDA: ADRIANA BARCELLOS PELETTI

ENDEREÇO: R Domingos Rubbo 348/301 –Cristo Redentor- PORTO ALEGRE/RS –
CEP 91040000

e-mail: rembrant992001@yahoo.com.br

TELEFONE: (051) 33625203

ÓRGÃO FINANCIADOR: CAPES

CONFLITO DE INTERESSES: NENHUM

DADOS INTERNACIONAIS DE CATALOGAÇÃO NA PUBLICAÇÃO (CIP)

P382o Peletti, Adriana Barcellos

Otimização do exame ultra-sonográfico para detecção de apêndices normais e anormais em crianças/ Adriana Barcellos Peletti; orient. Matteo Baldisserotto. Porto Alegre: PUCRS; 2006.

50f.: il. graf. tab.

Dissertação(Mestrado)–Pontifícia Universidade Católica do Rio Grande do Sul. Faculdade de Medicina. Programa de Pós-Graduação em Medicina. Mestrado em Pediatria e Saúde da Criança.

1.. APÊNDICE/ultrasonografia. 2. CRIANÇA. 3. ESTUDOS PROSPECTIVOS. I. Baldisserotto, Matteo. II. TÍTULO.

C.D.D.611.345

C.D.U. 612.363-053.2:616-079:(043.3)

N.L.M. WI 535

*Aos meus pais, Sérgio e Ceni
Pelo imenso carinho e exemplos de caráter.*

AGRADECIMENTOS

Ao meu mestre e orientador, Prof. Dr. Matteo Baldisserotto, pelos ensinamentos, pela disponibilidade e acima de tudo, por ter acreditado em mim.

Ao Dr. Manoel Angelo de Araújo, pela compreensão, pela amizade e por ter proporcionado condições para realização deste trabalho.

Ao Dr. Rogério Amoretti, por ter proporcionado uma base sólida na arte de interpretar.

Aos funcionários do Serviço de Radiologia do Hospital da Criança Conceição, pela eficiência e contribuição logística.

Ao Dr. Marcelo D. Dora e Dra. Ana Paula Pertence, pela contribuição na coleta de dados.

Ao Sr. Johny Acosta, pela importante colaboração na preparação das imagens.

À Prof.^a Anelise Burmeister, pela fundamental colaboração na revisão e tradução do texto.

À Prof.^a Ana Lovatto, pelo esmero na realização dos desenhos.

Ao Prof. Dr. Mario Wagner, pela ajuda essencial na análise dos dados e cálculos estatísticos.

Aos pais das crianças, que autorizaram e entederam a importância do trabalho.

À CAPES, pela bolsa de incentivo à pesquisa.

Ao Departamento de Pediatria da Faculdade de Medicina da Pontifícia Universidade Católica do Rio Grande do Sul, por terem proporcionado a oportunidade de realização do curso de pós-graduação.

SUMÁRIO

LISTA DE QUADRO	x
LISTA DE ABREVIATURAS.....	xi
RESUMO.....	xii
ABSTRACT.....	xiii

CAPÍTULO I

REFERENCIAL TEORICO

1 ASPECTOS GERAIS	3
1.1 Incidência e Prevalência	3
1.2 Esboço Histórico	4
1.3 Anatomia do Apêndice	4
1.4 Fisiopatogenia e Patologia.....	5
1.5 Quadro Clínico.....	6
1.6 Quadro Clínico Atípico	7
1.7 Exames Laboratoriais	8
1.8 Exames de Imagem	8
1.8.1 Radiografia Simples	8

1.8.2 Enema Baritado	9
1.8.3 Tomografia Computadorizada	10
1.8.4 Ressonância Magnética	12
1.8.5 Ultra-Sonografia	13
2 DIAGNÓSTICO DIFERENCIAL.....	16
3 JUSTIFICATIVA	17
4 OBJETIVOS	19
4.1 Objetivo Principal.....	19
4.2. Objetivo Secundários	19
5 REFERÊNCIAS BIBLIOGRÁFICAS	20

CAPÍTULO II

6 MATERIAL E MÉTODOS

6.1 População de estudo	28
6.2 Técnica Ultra-sonográfica	31
6.3 Análise Estatística.....	33
7 REFERÊNCIAS BIBLIOGRÁFICAS	36

CAPÍTULO III

ARTIGO ORIGINAL	38
------------------------------	-----------

CAPÍTULO IV

CONCLUSÕES.....	45
------------------------	-----------

ANEXOS

Anexo 1 - TERMO DE CONSENTIMENTO LIVRE E ESCLARECIDO	48
Anexo 2 - PROTOCOLO APÊNDICE.....	50

LISTA DE QUADRO

Quadro 1 - Diagnóstico Diferencial da Apendicite Aguda	17
---	-----------

LISTA DE ABREVIATURAS

CMV	Citomegalovirus
Cm	centímetro
IVAS	Infecção de Vias Aéreas Superiores
ITU	Infecção do Trato Urinário
GEA	gastroenterite aguda
GNA	Glomerulonefrite Aguda
Mm	milímetro
MHz	Megahertz
RM	Ressonância Magnética
TC	Tomografia Computadorizada
US	ultra-sonografia

RESUMO

OBJETIVO: Avaliar o exame ultra-sonográfico para detecção dos apêndices normais e anormais de acordo com suas potenciais posições.

MATERIAL E MÉTODOS: Este estudo prospectivo incluiu 107 crianças que foram submetidos a ultra-sonografia em escala de cinza. Foi realizado US com técnica compressiva e não-compressiva para detectar apêndices normais e anormais de acordo com suas potenciais posições. O diâmetro máximo transversal foi medido.

RESULTADOS: Dos 107 pacientes examinados, 56 tiveram diagnóstico histológico de apendicite aguda. O US teve sensibilidade de 100% e especificidade de 98% para o diagnóstico de apendicite. O apêndice normal foi visualizado em 44 (86,2%) dos 51 pacientes sem apendicite aguda, e destes 44, 43 eram verdadeiro-negativos e 1 era falso-positivo. Os apêndices normais e anormais foram encontrados, respectivamente, nas seguintes posições: 54,4% e 39,3% eram médio-pélvico; 27,2% e 28,6% eram retrocecais; 11,4% e 17,8% eram pélvicos profundos; e 6,8% e 14,3% eram abdominais.

CONCLUSÃO: O exame US de acordo com as potenciais posições apendiculares foi útil para detecção dos apêndices normais em crianças com suspeita de apendicite aguda.

Descritores: apêndice normal, crianças, US

ABSTRACT

BACKGROUND: Ultrasound detection of the normal appendix may safely rule out appendicitis. However, findings reported in the literature are controversial.

OBJECTIVE: To optimize ultrasound examination to detect the normal and the abnormal appendix through an approach according to the potential positions of the appendix.

MATERIAL AND METHODS: This prospective study examined 107 consecutive children that underwent gray-scale US scanning. Noncompressive and compressive graded sonography was performed to detect normal and abnormal appendices according to the potential positions of the appendix. The maximum transverse diameter of appendices was measured.

RESULTS: Of the 107 children examined, 56 had a histologic diagnosis of acute appendicitis. Ultrasound had a sensitivity of 100% and specificity of 98% for the diagnosis of appendicitis. The normal appendix was visualized in 44 (86.2%) of the 51 patients without acute appendicitis: 43 true negative and 1 false positive cases. According to their position, normal and abnormal appendices were, respectively: most, 54.4% and 39%, were mid pelvic; 27.2% and 28.6% were retrocecal; 11.4% and 17.8%, deep pelvic; and 6.8% and 14.3%, abdominal.

CONCLUSION: Ultrasound scanning according to the potential positions of the appendix was useful in the detection of normal appendices in children suspected of appendicitis.

KEYWORDS: Normal appendix, children, ultrasound

CAPÍTULO I

REFERENCIAL TEÓRICO

REFERENCIAL TEÓRICO

1 ASPECTOS GERAIS

1.1 Incidência e Prevalência

A apendicite aguda acomete aproximadamente 10% da população, e tem uma prevalência de 2,3:1000/ano.¹ A incidência para todos os grupos etários é de 11/10000 por ano, sendo máxima na segunda década de vida, com uma taxa de freqüência levemente maior em meninos do que em meninas (1,4:1). O risco de ocorrer doença ao longo da vida oscila em torno de 9% para homens e 7% para mulheres.²

1.2 Esboço Histórico

Em 1827, Melier publicou artigo recomendando a cirurgia como tratamento de escolha para casos de lesões no lado direito do abdômen. Contudo Dupuytren, famoso cirurgião da época, levantou-se contra aquela sugestão sob os argumentos de que a causa de as lesões do lado direito do abdômen serem mais comuns do que as do lado esquerdo seria a estrutura peculiar do ceco e da válvula ileocecal, e de que órgão tão insignificante como o apêndice não poderia causar doença grave e generalizada. Desse falso conceito nasceu a era da tiflíte e peritiflíte, que perdurou por 60 anos, até que Fitz, em 1886, exigisse a remoção precoce do apêndice, ao invés de esperar que ele perfurasse para então drenar o conseqüente abscesso. Escreveu: "nos casos fatais de tiflíte, o ceco está intacto, enquanto o apêndice se apresenta ulcerado e perfurado".³

1.3 Anatomia do Apêndice

O apêndice cecal é uma estrutura tubular que se origina no ceco cerca de 1 a 2 cm abaixo da válvula ileocecal. Seu comprimento médio é de 9 cm, variando de 2 a 20 cm.⁴ É mais estreito e mais longo em crianças e lactentes. No RN possui um amplo orifício, o que poderia explicar a raridade da apendicite

neste grupo etário.⁵ Possui o mesoapêndice, que não é um mesentério verdadeiro, mas sim uma prega peritoneal. É suprido pela artéria apendicular, ramo da artéria ileocólica. As três tênias convergem na base do apêndice e formam o revestimento muscular externo.⁶

O apêndice pode se localizar em posição retrocecal ou retrocólico (atrás do ceco ou cólon ascendente); pélvico (pendente sobre a abertura superior da pelve); subcecal (abaixo do ceco); pré-íleo terminal (na frente do íleo terminal, em contato com a parede abdominal); retro-íleo terminal (posterior ao íleo terminal).^{4,7}

1.4 Fisiopatogenia e Patologia

O processo inflamatório do apêndice está associado à obstrução do lúmen apendicular em 50 a 80 % dos casos, geralmente na forma de fecalito, ou, menos comumente, por vermes, tumor ou cálculo biliar. A secreção continuada pela mucosa leva ao acúmulo de líquidos na cavidade apendicular com conseqüente aumento da pressão intraluminal. Com o progressivo aumento da pressão intraluminal ocorre um colapso das veias de drenagem, levando a congestão vascular, edema e infartos na margem antimesentérica. A injúria isquêmica favorece a proliferação bacteriana, sendo os dois principais agentes encontrados o *Bacteroides fragilis* e a *Escherichia coli*.^{8,9}

Contudo, há um significativo número de apendicites em que não é demonstrada obstrução luminal, permanecendo com patogênese incerta.⁸

O critério histológico para o diagnóstico de apendicite é a infiltração neutrofílica da muscular.⁸

1.5 Quadro Clínico

A dor é o sintoma inicial em 97% dos casos. É, sucessivamente, visceral, referida e peritoneal.¹⁰ A princípio vaga e difusa, epigástrica ou periumbilical, resulta da distensão e hiperatividade do apêndice, transmitida por fibras viscerais eferentes via simpático (dor visceral). Após algumas horas, a dor se localiza na fossa ilíaca direita (dor referida), quando frequentemente surgem outros sintomas como náuseas e vômitos. A dor peritoneal resultado reflexo peritônio-cutâneo de Morley vem em seguida. O peritônio do apêndice e o parietal são atingidos, e os estímulos vão diretamente aos neurônios cérebro-espinhais. A dor é intensa e sua localização depende da posição anatômica do apêndice. Habitualmente, a dor se localiza no ponto de McBurney.¹⁰

Outros sinais de peritonite são a contratura da parede muscular (defesa) e a ausência de peristaltismo.¹¹

Associado à dor podem ocorrer náuseas, vômitos, anorexia, retenção de gases e fezes, ou diarreia.

No exame físico podem ser observados febre, taquicardia, dor à palpação, defesa muscular, descompressão dolorosa (sinal de Blumberg) e, em fases mais tardias, contração do membro inferior direito.

1.6 Quadro Clínico Atípico

Aproximadamente 20-30% dos pacientes têm sintomas atípicos.¹² Devido à variabilidade da posição do apêndice, numerosas apresentações atípicas são possíveis. O apêndice retrocecal pode se apresentar com dor pobremente localizada, no flanco ou dorso. Quando em posição pélvica, pode estar associado a sintomas urinários; se localizado na região subepática, pode simular um quadro de colecistite.^{13,14,15,16}

Em neonatos, idosos e durante a gravidez, o quadro clínico atípico também pode dificultar e atrasar o diagnóstico.¹⁷

1.7 Exames Laboratoriais

Embora um número considerável de pacientes apresente leucocitose com desvio à esquerda, o poder preditivo destes achados é considerado fraco a moderado, especialmente se analisados individualmente. Em recente estudo de metanálise foi demonstrado que os achados clínicos e os resultados laboratoriais têm fraco poder discriminatório individualmente. Porém, quando associados, aumentam o poder preditivo.¹⁸

1.8 Exames de Imagem

1.8.1 Radiografia Simples

As radiografias simples de abdômen são normais na maioria dos casos. Há, contudo, vários sinais radiológicos que, se associados ao quadro clínico, podem ser sugestivos de apendicite: fecalito, presente em 8 a 12% dos casos; massa de tecidos moles no quadrante inferior direito; níveis hidroaéreos na topografia do ceco e/ou íleo terminal; indefinição do músculo psoas direito; escoliose lombar; íleo adinâmico; obstrução mecânica do intestino delgado;

indefinição das linhas de gordura pré-peritoneal, do músculo obturador interno e órgãos pélvicos; e pneumoapêndice.

Apesar de numerosos, os sinais possíveis têm baixa sensibilidade e especificidade. Além disso, o exame normal não descarta a possibilidade de apendicite.¹⁹

1.8.2 Enema Baritado

Atualmente em desuso, o enema opaco foi utilizado no passado quando não havia outros métodos de imagem disponíveis e a indicação de laparotomia representava riscos para pacientes com outras comorbidades associadas.

Os achados do enema eram os seguintes: não enchimento ou enchimento parcial do apêndice pelo contraste; irregularidades na mucosa; perda da mobilidade normal; indentação, impressão ou defeito de enchimento no ceco; e extravasamento de contraste para a cavidade. Todavia, o não enchimento ou o enchimento parcial do apêndice ocorre em 10% dos indivíduos saudáveis.^{20,21}

1.8.3 Tomografia Computadorizada

A TC tem sido amplamente utilizada como método diagnóstico em casos com suspeita de apendicite aguda em adultos e crianças. É um método altamente acurado e não invasivo. Contudo, o melhor protocolo para diagnóstico de apendicite ainda não foi bem estabelecido.²² Os estudos têm avaliado o uso de contraste endovenoso, oral, retal, associados ou individualmente, e também a realização de exame sem qualquer tipo de contraste. Também ainda não foi adequadamente estabelecido se é necessário realizar a varredura de todo abdômen ou apenas do abdômen inferior, e a espessura dos cortes que devem feitos.

Independente do protocolo utilizado, a TC tem mostrado alta sensibilidade, de 84% a 100%, e especificidade de 89% a 98%.^{23,24,25,26,27,28,29}

Outro ponto controverso no uso da TC são os critérios utilizados no diagnóstico, em especial o diâmetro apendicular. Vem sendo usado o mesmo critério da ultra-sonografia (diâmetro > 6,0mm), porém esse talvez não seja o mais adequado. Uma revisão de vários protocolos propôs um algoritmo de interpretação da tomografia em pacientes sintomáticos. Dessa forma, o diâmetro apendicular menor que 6 mm ou maior que 6 mm e preenchido por gás exclui apendicite. Se o apêndice medir entre 6 mm e 10 mm, mas não há outros achados na tomografia, a apendicite é possível. Se medir de 6 mm a 10 mm, estiver associado a espessamento da parede apendicular (≥ 3 mm) e

apresentar realce pelo contraste, então a apendicite é provável. Se tiver diâmetro > 10 mm, ou entre 6 mm e 10 mm e estiver associado a espessamento da parede apendicular, e apresentar realce pelo contraste e espessamento da gordura mesentérica adjacente, então o diagnóstico de apendicite pode ser firmado.²²

Estudos utilizando TC sem o uso de qualquer tipo de contraste avaliaram a frequência de visualização e a aparência dos apêndices normais em pacientes adultos. Os resultados mostraram que o apêndice normal foi identificado em 71% a 79% dos casos.^{30,31,32} O parâmetro de diâmetro de 6 mm como limite superior para apêndices normais só pode ser confiavelmente usado se o conteúdo luminal é visualizado. Se o conteúdo luminal não é visualizado e não são identificadas alterações inflamatórias periapendiceais, não é possível diferenciar um apêndice não-colapsado preenchido por líquido com a mesma atenuação da parede de um apêndice inflamado.³⁰

Há uma baixa frequência de apendicite (2%) quando o apêndice não é visualizado e não há alterações inflamatórias secundárias na TC.³³ Contudo, quando há apenas um achado e este é inespecífico - como por exemplo, espessamento da gordura mesentérica - a apendicite é encontrada em até 30% dos casos.³⁴

A TC, todavia, possui algumas desvantagens. Este método utiliza radiação ionizante, pode apresentar efeitos adversos relacionados ao uso de contraste endovenoso e desconforto com os agentes entéricos, é caro, e nem

sempre está disponível. Tem limitações na avaliação dos distúrbios ginecológicos, em crianças, gestantes, e em crianças e adultos magros.^{22,32} Quando há escassez de gordura intra-abdominal, as alças intestinais aparecem aglomeradas, dificultando sua avaliação.

1.8.4 Ressonância Magnética

Estudos recentes têm proposto o uso da RM como método alternativo no diagnóstico da apendicite, especialmente em crianças e mulheres em idade reprodutiva.³⁵ A avaliação desse método em crianças demonstrou que os achados da apendicite aguda na RM (T2-turbo spin eco) são semelhantes aos achados da ecografia: centro marcadamente hiperintenso, representando líquido intraluminal; edema da camada muscular com sinal levemente hipointenso; e sinal acentuadamente hiperintenso periapendicular devido ao processo inflamatório.³⁵ Em crianças voluntárias assintomáticas foram visualizados 86% dos apêndices normais na RM.³⁶ Mais recentemente, visualizou-se 90% dos apêndices normais em pacientes adultos.³⁷ Ambos estudos relataram como causa da não visualização dos apêndices uma pequena quantidade de gordura intraperitoneal e periapendicular.^{36,37} Estes estudos não avaliaram a sensibilidade e especificidade do método.

A RM não utiliza radiação ionizante e é desnecessário o uso de contrastes (oral e/ou endovenoso). As desvantagens são o alto custo e a necessidade de sedação em crianças menores.

1.8.5 Ultra-Sonografia

Desde o relato original de Puylaert³⁸ em 1986 descrevendo a técnica ultra-sonográfica para diagnóstico de apendicite, muitos outros estudos têm sido feitos para avaliar a capacidade diagnóstica da US na apendicite e também para detecção de apêndices normais.

A técnica de Puylaert consiste em utilizar um transdutor linear e aplicar compressão gradual no quadrante inferior direito, no local apontado pelo paciente como sendo o de maior dor e sensibilidade. Através da compressão, as alças intestinais são deslocadas, facilitando a visualização do apêndice.³⁸ A partir desse estudo, o US passou a ter valor no diagnóstico da apendicite, mostrando resultados com alta sensibilidade e especificidade. Apesar disso, a utilização dessa técnica tem tido resultados discrepantes quando testada em diferentes centros.

Nos primeiros estudos, a não visualização do apêndice era indicativa de não se tratar de apendicite.³⁸ Jeffrey, em 1987,³⁹ afirmou que em pessoas saudáveis o apêndice não é visualizado. Estudos posteriores relataram a

visualização ultra-sonográfica do apêndice cecal normal em 2% a 10% dos casos.^{39,40,41}

Por outro lado, desde os primeiros estudos a US tem demonstrado alta sensibilidade e especificidade na detecção de apendicite, oscilando de 87% a 98% e 92% a 100%, respectivamente. Também tem demonstrado ter alto valor preditivo positivo, de 84% a 98%, e negativo, de 88% a 100%.^{39,40,42,43,44,45,46,47} A maioria desses estudos utilizou população mista, adulta e pediátrica.

O apêndice normal na ultra-sonografia caracteristicamente se apresenta como estrutura tubular na tomada longitudinal e em alvo quando visualizado no plano transversal, em fundo cego, sem peristaltismo, compressível, com diâmetro menor ou igual a 6,0 mm.^{38,40,48,49}

Em 1992, Rioux,⁴³ estudando uma população adulta e pediátrica, detectou 82% de apêndices normais no exame US em escala de cinza. Sua principal conclusão foi que a visualização do apêndice normal exclui com segurança a hipótese de apendicite. Este resultado foi considerado surpreendente, pois outros estudos não obtiveram resultados tão expressivos.

Estudos posteriores, que utilizaram população adulta e pediátrica, obtiveram resultados com amplas oscilações, de 46% a 80%.^{41,46,50,52,53,54} Todos esses estudos utilizaram a mesma técnica de exame, ou seja, transdutores de alta frequência com compressão gradual.

Em 2000, foi proposta uma metodologia alternativa, que utiliza técnica compressiva e não compressiva, de acordo com as potenciais posições

apendiculares. Este estudo obteve alta sensibilidade e especificidade na detecção de apêndices anormais, mas não foi testada para detecção de apêndices normais.⁵⁵

Em um estudo atual avaliando crianças que estavam realizando exame por outro motivo, isto é, sem suspeita de apendicite, detectou-se 82% de apêndices normais.⁵³ Uma das limitações desse estudo foi que não houve comparação com um grupo de crianças com suspeita de apendicite.

A visualização de um apêndice com diâmetro menor que 6,0 mm é um parâmetro muito acurado para excluir apendicite, com valor preditivo negativo de 98%. A não visualização do apêndice tem valor preditivo negativo de 90%, porém este resultado é válido somente para radiologistas que rotineiramente identificam o apêndice normal.⁴⁵

Em estudo retrospectivo, foram detectados 13% de ultra-sonografias falso-positivas, sendo que a maioria incluía apêndices menores que 6,0 mm.⁵⁶

Poucos têm dado atenção à forma e ao conteúdo apendicular. A forma ovóide do apêndice, em situação transversal, tem sido considerada um critério útil para excluir apendicite.⁵⁰ Contudo, o apêndice normal pode ter formato arredondado quando preenchido por gás, fezes ou líquido.⁵⁰ A presença de ar intraluminal pode ser observada tanto em apêndices normais como em apêndices inflamados, tendo sido encontrada em cerca de 13,5% dos apêndices normais.⁵³

Desta forma, podemos afirmar que a ultra-sonografia é um método que apresenta alta sensibilidade e especificidade na detecção da apendicite. Porém, ainda tem resultados discrepantes para a detecção de apêndices normais e presença ou ausência de conteúdo intraluminal.

2 DIAGNÓSTICO DIFERENCIAL

Devido à sua frequência e à miríade de apresentações, a apendicite deve ser considerada no diagnóstico diferencial de todos os pacientes com sintomas abdominais agudos. Os métodos de imagem, como US e TC, têm tido um papel crescente na avaliação destes pacientes, e facilitam o diagnóstico correto, auxiliam a definir a extensão da doença e, conseqüentemente, reduzem o número de laparotomias negativas.⁵⁷

Quadro 1 - Diagnóstico Diferencial da Apendicite Aguda

Apêndice -Tumor, carcinóide -Mucocele -D. Crohn	Trato Urinário -Pielonefrite, ITU, GNA -Litíase renal ou ureteral -Hidronefrose
Ceco e Cólon -Carcinoma -Diverticulite, Tiflíte, Úlcera Estercoral -D. Crohn, Obstrução Intestinal	Útero e Ovários -Torção de Ovário -Cisto de Ovário Roto -Salpingite, abscesso tubo- ovariano -Gravidez Ectópica - Hidro ou hematocolpos
Sistema Hepatobiliar -Colecistite, Colangite -Hepatite	Doenças Respiratórias -Pneumonia -Pleurite, IVAS
Intestino Delgado -GEA, Ileíte -Intussuscepção, Obstrução intestinal -Úlcera Duodenal, Adenite -Tuberculose -Diverticulite de Meckel	Outros -Torção de Omento -Pancreatite -Parasitoses -Abscesso psoas, Torção de apêndice epiplóico, linfoma, Peritonite primária -Infecção por CMV, Cetoacidose diabética, anemia falciforme, porfíria, púrpura de Henoch- Schönlein

3 JUSTIFICATIVA

A ultra-sonografia é um método que apresenta resultados discrepantes em diferentes centros, tanto no diagnóstico da apendicite como na detecção de apêndices normais para excluir a doença. Os motivos dessas discrepâncias podem se relacionar ao fato de o método ser operador dependente e de que, em alguns centros, os operadores podem estar tendo dificuldade de identificar

o apêndice cecal utilizando a técnica de Puylaert. Essa técnica propõe simplesmente um exame ultra-sonográfico compressivo da fossa ilíaca direita do abdome para identificar o apêndice anormal ou normal.

A utilização de uma metodologia de exame ultra-sonográfico na qual o ceco fosse identificado e, a partir dessa estrutura, se realizasse um exame US de acordo com as potenciais posições apendiculares, poderia determinar uma rotina mais sistematizada e detalhada na investigação dos apêndices cecais anormais e normais. Esta metodologia poderia resultar em um exame US mais acurado para a exclusão ou detecção dessa doença, e também poderia reduzir a influência do operador na acurácia desse método diagnóstico.

4 OBJETIVOS

4.1 Objetivo Principal

- Avaliar a técnica de exame ultra-sonográfico para identificar o apêndice cecal normal ou anormal de acordo com as diferentes posições apendiculares, utilizando as estruturas anatômicas da fossa ilíaca direita como referencial.

4.2 Objetivos Secundários

- Identificar e descrever o conteúdo apendicular intraluminal.
 - Identificar e descrever as diferentes posições apendiculares
-

5 REFERÊNCIAS BIBLIOGRÁFICAS

1. Pitrez JLB. *Pediatria consulta rápida*. Porto Alegre: Artes Médicas;1995.
 2. Adiss DG, Shaffer N, Fowler BS, et al. The epidemiology of appendicitis and appendectomy in the United States. *Am J Epidemiol* 1990;132:910-25.
 3. Schrock, TR. Acute Appendicitis. In: Sleisenger MH., Fordtran JS.: *Gastrointestinal Disease*. Philadelphia : Saunders,1983.
 4. Williams PL, Warwick R, Dyson M, Bannister LH. *Gray Anatomia*. 37th ed. Londres: Guanabara Koogan;1989.
 5. Buschard K, Kjaeldgaard A. Investigation and analysis of the position, fixation, length and embryology of the vermiform appendix. *Acta Chir Scand* 1973;139:293-8.
 6. Moore KL. *Anatomia Orientada para a clinica*. 3^a ed. Guanabara Koogan 1994 .
 7. Wakeley CPG. The Position of the vermiform appendix as ascertained by an analysis of 10,000 cases . *J Anat* 1933;67:277-83.
 8. Robbins SL, Cotran RS, Kumar V. *Pathologic Basis of Disease*, 5th ed, Philadelphia :Saunders Company,1994.
 9. Roberts JP. Quantitative bacterial flora of acute appendicitis. *Archives of Disease in Childhood* 1988;63:536-40.
-

-
10. Roth JLA, em Bockus HL. Gastroenterology, vol I, 2nd ed, Philadelphia: Saunders 1964.
 11. Raffensperger EC, In: Bockus HL. Gastroenterology, vol I, 2nd ed, Philadelphia: Saunders, 1964.
 12. Lewis FR, Holcroft JW, Boey J, et al. Appendicitis. A critical review of diagnosis and treatment in 1000 cases. Arch Surg 1975;110:677-84.
 13. Guidry SP, Poole GV. The anatomy of appendicitis. Am J Surg 1994;60:68-71.
 14. Meyers MA, Oliphant M. Ascending retrocecal appendicitis. Radiology 1974;110:295-9.
 15. Rappaport WD, Warneke JA. Subhepatic appendicitis. Am Fam Physician 1989;39:146-8.
 16. Scott KJ, Sacks AJ, Goldschmidt RP. Subhepatic appendicitis. Am J Gastroenterol 1993; 88:1773-4.
 17. Dani R, Castro LP. Gastroenterologia Clínica, vol.I , 3^o ed, Rio de Janeiro: Guanabara Koogan; 1993.
 18. Andersson REB. Meta-analysis of the clinical and laboratory diagnosis of appendicitis. Br J Surg 2004;91:28-37.
 19. Hilton SvW, Edwards DK. Pratical Pediatric Radiology, 2^o ed. Saunders;1994.
-

-
20. Garcia CJ, Rosenfield NS. The Barium Enema in the Diagnosis of Acute Appendicitis. *Seminars in Ultrasound , CT, MR* 1989;10:314-20.
 21. Schey WL. Use of barium in the diagnosis of appendicitis in children. *AJR* 1973;118:95-103.
 22. Leite NP, Pereira JM, Cunha R, Pinto P, Sirlin C. CT evaluation of appendicitis and its complications: Imaging techniques and key diagnostic findings. *AJR* 2005;185:406-17.
 23. Sivit CJ, Applegate KE, Stallion A, Dudgeon DL, Salvator A, et al. Imaging evaluation of suspected appendicitis in a pediatric population: Effectiveness of donography versus CT. *AJR* 2000;175:977-80.
 24. Malone AJ Jr, Wolf CR, Malmed AS, Mellièrè BF. Diagnosis of Acute appendicitis: Value of unenhanced CT. *AJR* 1993;160:763-6.
 25. Balthazar EJ, Birnbaum RA, Yee J, et al. Acute appendicitis: CT and US correlation in 100 patients. *Radiology* 1994;190:31-5.
 26. Lane MJ, Katz DS, Ross BA, Clautice-Engle TL, Mindelzun RE, Jeffrey RB Jr. Unenhanced helical CT for suspected acute appendicitis. *AJR* 1997;168:405-9.
 27. Rao PM, Rhea JT, Novelline RA , et al. Helical CT technique for diagnosis of appendicitis: prospective evaluation of a focused CT examination. *Radiology* 1997;202:139-44.
-

-
28. Sivit CJ, Applegate KE, Berlin SC, et al. Evaluation of suspected appendicitis in children and young adults: Helical CT. *Radiology* 2000;216:430-3.
 29. Rao PM, Rhea JT, Novelline RA, Mostafavi AA, Lawrason JN, McCabe CJ. Helical CT combined with contrast material administered only through the colon for imaging of suspected appendicitis. *AJR* 1997;169:1275-80.
 30. Benjaminov O, Atri M, Hamilton P, Rappaport D. Frequency of visualization and thickness of normal appendix at nonenhanced helical CT. *Radiology* 2002;225:400-6.
 31. Bursali A, Araç M, Oner AY, Çelik H, Eksioğlu S, Gumus T. Evaluation of the normal appendix at low-dose non-enhanced spiral CT. *Diagn Interv Radiol* 2005;11:45-50.
 32. Lane MJ, Liu DM, Huynh MD, Jeffrey RB Jr, Mindelzun RE, Katz DS. Suspected acute appendicitis: Nonenhanced helical CT in 300 consecutive patients. *Radiology* 1999;213:341-6.
 33. Nikolaidis P, Hwang CM, Miller FH, Papanicolaou N. The nonvisualized appendix: Incidence of acute appendicitis when secondary inflammatory changes are absent. *AJR* 2004;183:889-92.
 34. Daly CP, Cohan RH, Francis IR, Caoili EM, Ellis JH, Nan B. Incidence of appendicitis in patients with equivocal CT findings. *AJR* 2005;184:1813-20.
-

-
35. Hormann M, Paya K, Eibenberger K, et al. MR imaging in children with nonperforated acute appendicitis: Value of unenhanced MR imaging in sonographically selected cases. *AJR* 1998;171:467-70.
 36. Hormann M, Puig S, Prokesch SR, Partik B, Helbich TH. MR imaging of the normal appendix in children. *Eur Radiol* 2002;12:2313-16.
 37. Nitta N, Takahashi M, Furukawa A, Murata K, Mori M, Fukushima M. MR imaging of the normal appendix and acute appendicitis. *J Magn Reson Imaging* 2005;21:156-65.
 38. Puylaert JB. Acute appendicitis: US evaluation using graded compression. *Radiology* 1986;158:355-60.
 39. Jeffrey B Jr, Laing FC, Lewis FR. Acute appendicitis: High-resolution real-time US findings. *Radiology* 1987;163:11-4.
 40. Jeffrey B Jr, Laing FC, Townsend RR. Acute appendicitis: Sonographic criteria based on 250 cases. *Radiology* 1988;167:327-9.
 41. Sivit CJ. Diagnosis of acute appendicitis in children: Spectrum of sonographic findings. *AJR* 1993;161:147-52.
 42. Skaane P, Amland PF, Nordshus T, Solheim K. Ultrasonography in patients with suspected acute appendicitis: a prospective study. *Br J Radiol* 1990;63:787-93.
 43. Rioux M. Sonographic detection of the normal and abnormal appendix. *AJR* 1992;158:773-8.
-

-
44. Even-Bendahan G, Lazar I, Erez I, et al. Role of imaging in the diagnosis of acute appendicitis in children. *Clin Pediatr* 2003;42:23-7.
 45. Kessler N, Cyteval C, Gallix B, et al. Appendicitis: Evaluation of sensitivity, specificity, and predictive values of US, Doppler US, and laboratory findings. *Radiology* 2004;230:472-8.
 46. Lee JH, Jeong YK, Park KB, Park JK, Jeong AK, Hwang JC. Operator-dependent techniques for graded compression sonography to detect the appendix and diagnose acute appendicitis. *AJR* 2005;184:91-7.
 47. Rettenbacher T, Hollerweger A, Macheiner P, et al. Outer diameter of the vermiform appendix as a sign of acute appendicitis: Evaluation at US. *Radiology* 2001;218:757-62.
 48. Abu-Yousef MM, Bleicher JJ, Maher JW. High-resolution sonography of acute appendicitis. *AJR* 1987;149:53-8.
 49. Siegel MJ. Acute appendicitis in childhood: the role of US. *Radiology* 1992;185:341-2.
 50. Rettenbacher T, Hollerweger A, Macheiner P, et al. Ovoid shape of the vermiform appendix: A criterion to exclude acute appendicitis – Evaluation with US. *Radiology* 2003;226:95-100.
 51. Lim HK, Lee WJ, Kim TH, Namgung S, Lee SJ, Lim JH. Appendicitis: Usefulness of color Doppler US. *Radiology* 1996;201:221-5.
-

52. Simonovsky V. Sonographic detection of normal and abnormal appendix. *Clinical Radiology* 1999;54:533-9.
53. Wiersma F, Sramek A, Holscher H. US Features of the normal appendix and surrounding area in children. *Radiology* 2005;235:1018-22.
54. Lee JH, Jeong YK, Park KB, Park JK, Jeong AK, Hwang JC. Operator-dependent techniques for graded compression sonography to detect the appendix and diagnose acute appendicitis. *AJR* 2005;184:91-7.
55. Baldisserotto M, Marchiori E. Accuracy of Noncompressive Sonography of Children with Appendicitis According to the Potential Positions of the Appendix. *AJR* 2000;175:1387-92.
56. Chan I, Bicknell SG, Graham M. Utility and diagnostic accuracy of sonography in detecting appendicitis in a community hospital. *AJR* 2005;184:1809-12.
57. Sivit CJ. Imaging the child with right lower quadrant pain and suspected appendicitis: current concepts. *Pediatr Radiol* 2004;34:447-53.
-

CAPÍTULO II

6 MATERIAL E MÉTODOS

6.1 População de estudo

Um estudo prospectivo, no período de setembro de 2003 a agosto de 2004, foi realizado com 115 crianças que apresentavam dor abdominal aguda no quadrante inferior direito e que foram encaminhadas ao serviço de radiologia do nosso hospital. Os pacientes foram primeiro avaliados no departamento de emergência por um pediatra ou cirurgião pediátrico, que então solicitou exame ultra-sonográfico. Todas as crianças foram submetidas à ultra-sonografia em escala de cinza. Dos 115 pacientes, 107 foram incluídos no estudo. A idade oscilou de 1 a 12 anos (média: 7,2 anos), e 62 (58%) eram meninos. Quando o apêndice não era identificado no US e os sinais e sintomas clínicos eram fortemente sugestivos de apendicite, isto é, o paciente apresentava dor intensa no quadrante inferior direito, defesa abdominal e leucocitose com desvio à esquerda, o paciente era imediatamente encaminhado para laparoscopia

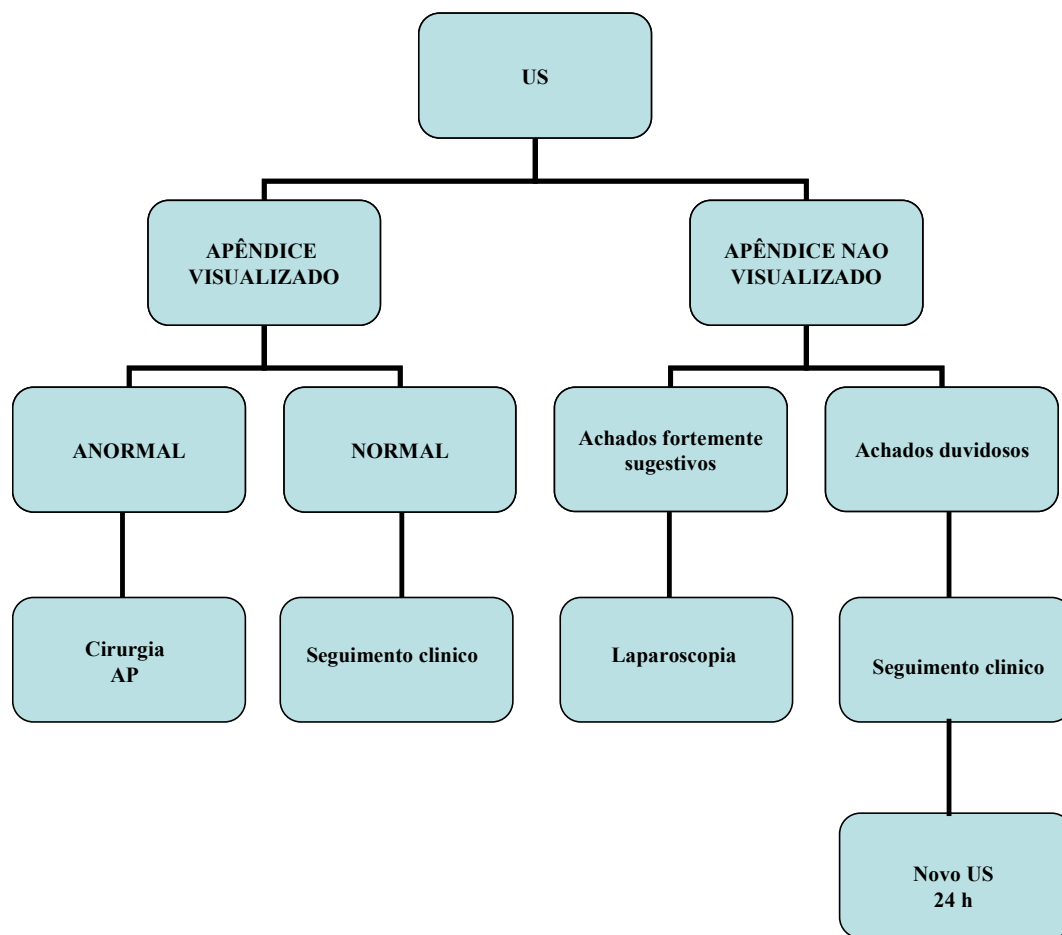
terapêutica e/ou diagnóstica. Caso o apêndice não fosse identificado no US, e o quadro clínico fosse duvidoso, o paciente era monitorado clinicamente. Um novo US era realizado caso não houvesse melhora em 24h. A Tomografia Computadorizada não fez parte do nosso protocolo de estudo e não foi realizada em nenhum paciente. Oito pacientes foram excluídos do estudo pois haviam iniciado o uso de antibióticos antes da ecografia (ver fluxograma).

Os critérios diagnósticos pré-operatórios de apendicite aguda foram: dor na fossa ilíaca direita com e sem defesa à palpação; leucocitose com desvio à esquerda; visualização de um apêndice com diâmetro $> 6,0$ mm no US. Embora outros achados fossem identificados no US, tais como líquido periapendicular, espessamento da gordura mesentérica, hiperemia e linfonodomegalias, não fizeram parte dos critérios pré-operatórios devido à inespecificidade.

O diagnóstico final foi determinado pelos achados cirúrgicos e anatomopatológicos em 58 pacientes e pelos achados clínicos, laboratoriais e ultra-sonográficos em 49 pacientes que melhoraram clinicamente e foram seguidos até alta hospitalar.

O estudo foi aprovado pelo comitê de ética desta instituição. Em todos os casos, o familiar responsável pela criança aceitou participar do estudo e assinou termo de consentimento informado.

**Fluxograma de investigação nas crianças com suspeita de
Apendicite Aguda**



6.2 Técnica Ultra-sonográfica

Os exames foram realizados com o equipamento HDI-5000 (Advanced Technology Laboratories, Bothell, WA), utilizando transdutores multifrequenciais, convexo de 4 a 7 MHz e linear 5 a 12 MHz. O foco foi ajustado de acordo com a profundidade do campo examinado.

Os exames ultra-sonográficos foram realizados por um dos 3 médicos radiologistas pediátricos, não cegos, desta instituição, com experiência de 20, 10, e 5 anos em radiologia pediátrica. Os radiologistas tinham conhecimento de que os sinais e sintomas eram sugestivos de apendicite ou uma apresentação clínica atípica de possível apendicite. Durante a semana – das 8 h até 19 h – os exames eram realizados por um dos 3 médicos radiologistas que se encontravam no Serviço de Radiologia, logo após a avaliação clínica. Nos fins de semana e durante a noite, os exames eram realizados em regime de sobreaviso (on call) no prazo de até 2 horas após a solicitação.

Inicialmente realizou-se exame US em escala de cinza não compressivo inicial com o transdutor curvilíneo de 4 a 7 MHz para detectar apêndices anormais de acordo com as potenciais posições apendiculares conforme descrito por Baldisserotto e Marchiori¹: o flanco direito foi examinado com o objetivo de detectar apêndices retrocecais; o abdômen, para detectar apêndices em posição abdominal; e a pelve com a bexiga repleta, com objetivo de detectar apêndices pélvicos. Caso o apêndice fosse localizado sem compressão, o

exame era concluído. Caso contrário, realizava-se a técnica compressiva com o transdutor linear de 5 a 12 MHz. Nesse caso, realizava-se uma varredura transversal do cólon ascendente do ângulo hepático até a válvula ileocecal e ceco. Localizado o ceco, varreduras com plano transversais, oblíquos e longitudinais eram realizadas em direção a pelve, para detectar apêndices em posição pélvica; em direção ao abdômen, para detectar apêndices em posição abdominal; e em direção ao flanco direito, para detectar apêndices em posição retrocecal. Em alguns pacientes obesos, a técnica bimanual foi utilizada para obter uma compressão mais efetiva. Durante a manobra compressiva, nenhum paciente se queixou de dor excessiva que impossibilitasse ou dificultasse o exame.

O critério US para se considerar o apêndice cecal como normal foi a visualização, em toda sua extensão, de estrutura tubular, compressível, em fundo cego, estendendo-se até o ceco, com diâmetro externo máximo, da camada serosa à serosa (camada apendicular externa hiperecótica), medindo até 6 mm em toda sua extensão. O critério US para se considerar o apêndice cecal como anormal foi a visualização de estrutura tubular em fundo cego estendendo-se até o ceco, com diâmetro externo máximo medindo acima de 6 mm em toda sua extensão ou em determinado segmento do apêndice. O diâmetro do apêndice foi o único critério usado para diferenciar apêndices normais e anormais.

O conteúdo do lúmen apendicular foi avaliado: lúmen sem conteúdo, presença de gás, fezes, líquido ou fecalito. O apêndice foi classificado de

acordo com sua posição em retrocecal (pósterio-lateral ou posterior ao ceco), abdominal (apêndice no abdômen, acima das cristas ilíacas anteriores), médio-pélvico (localizado na pelve, proximal aos vasos ilíacos) e pélvico profundo (pélvico, distal aos vasos ilíacos).¹ O nível dos vasos ilíacos usados como referência para definir a posição apendicular foi o segmento na fossa ilíaca direita.

O tempo médio do exame ecográfico para localizar o apêndice anormal foi em torno de 5 minutos, e para localizar apêndices normais, 10 minutos. Quando o apêndice não foi visualizado em um paciente cuja bexiga estava vazia, tornou-se necessário encher a bexiga urinária, através da ingestão de líquidos por via oral, ou, se o paciente apresentava náuseas ou vômitos, líquidos eram administrados por via endovenosa. Somente uns poucos pacientes necessitaram hidratação, e em alguns o tempo para encher a bexiga para um exame adequado foi cerca de 30 minutos.

6.3 Análise Estatística

Para o cálculo de tamanho amostral, foi levado em consideração que cerca de 40% das crianças encaminhadas para investigação ecográfica teriam diagnóstico de apendicite aguda. Uma amostra de 35 pacientes por grupo foi estimada para valores de sensibilidade, especificidade e valores preditivos de

90%, com intervalo de confiança de 95% e margem de erro máxima de 10% ($\alpha=0,05$).

As medidas de performance diagnóstica foram obtidas incluindo sensibilidade, especificidade, valores preditivos positivos e negativos, e *likelihood ratio*, com seus respectivos intervalos de confiança. Os intervalos de confiança foram estimados baseados em uma distribuição binomial, usando o PEPI - Program for Epidemiologists – v. 4.0 (DOS – Shell MW, 2002).

O teste χ^2 de Pearson foi usado para comparar as freqüências da posição apendicular no grupo de pacientes com apendicite e no grupo de pacientes com apêndices normais. O valor de $P<0,05$ foi considerado para indicar uma diferença estatisticamente significativa.

O *likelihood ratio* (L.R.) indica o quanto o resultado de um determinado teste diagnóstico aumentará ou diminuirá a probabilidade pré-teste de uma determinada doença.² É definido como a probabilidade de que uma pessoa com a doença terá um resultado em particular de um determinado exame, dividido pela probabilidade de que uma pessoa sem a doença tenha o mesmo resultado.³ Essa é uma forma melhor do que a sensibilidade e especificidade para resumir as informações sobre um teste diagnóstico. O cálculo do L.R. positivo é determinado pela proporção teste positivo em doentes (verdadeiro-positivos) dividido pela proporção teste positivo em não doentes (falso-positivos), e o L.R. negativo é determinado pela proporção teste negativo em

doentes (falso-negativos) dividido pela proporção teste negativo em não doentes (verdadeiro-negativos).³

7 REFERÊNCIAS BIBLIOGRÁFICA

1. Baldisserotto M, Marchiori E. Accuracy of noncompressive sonography of children with appendicitis according to the potential positions of the appendix. *AJR* 2000,175:1387-92.
 2. Jaeschke R, Gordon GH, Sackett DL. User's guides to the medical literature. How to use an article about a diagnostic test. *JAMA* 1994,271:703-7.
 3. Langlotz CP. Fundamental measures of diagnostic examination performance: usefulness for clinical decision making and research. *Radiology* 2003,228:3-9.
-

CAPÍTULO III

ARTIGO ORIGINAL

Adriana B. Peletti · Matteo Baldisserotto

Optimizing US examination to detect the normal and abnormal appendix in children

Received: 28 May 2006 / Revised: 31 July 2006 / Accepted: 11 August 2006
© Springer-Verlag 2006

Abstract *Background:* US detection of a normal appendix can safely rule out appendicitis. However, there is a wide range of accuracy in detection of a normal appendix. *Objective:* To optimize US examination to detect the normal and the abnormal appendix according to the potential positions of the appendix. *Materials and methods:* This prospective study included 107 children who underwent gray-scale US scanning. Noncompressive and compressive graded sonography was performed to detect normal and abnormal appendices according to their potential positions. The maximum transverse diameter of the appendices was measured. *Results:* Of the 107 children examined, 56 had a histologic diagnosis of acute appendicitis. Sonography had a sensitivity of 100% and specificity of 98% for the diagnosis of appendicitis. A normal appendix was visualized in 44 (86.2%) of the 51 patients without acute appendicitis, and of these 44, 43 were true-negative and 1 was false-positive. Normal and abnormal appendices, respectively, were positioned as follows: 54.4% and 39.3% were mid-pelvic; 27.2% and 28.6% were retrocecal; 11.4% and 17.8% were deep pelvic; and 6.8% and 14.3% were abdominal. *Conclusion:* US scanning according to the potential positions of the appendix was useful in the detection of normal appendices in children suspected of having appendicitis.

Keywords Normal appendix · Children · US

A. B. Peletti
Hospital da Criança Conceição, Ministério da Saúde,
Porto Alegre, RS, Brazil

M. Baldisserotto
Hospital São Lucas da Pontifícia Universidade Católica do Rio
Grande do Sul,
Porto Alegre, RS, Brazil

A. B. Peletti (✉)
Rua Domingos Rubbo 348 apto 301,
Porto Alegre, RS, Brazil, 91040-000
e-mail: rembrant992001@yahoo.com.br
Tel.: +51-3362-5203
Fax: +51-3334-8974

Introduction

In early studies the nonvisualization of the normal appendix during sonographic examination was interpreted as indicative of no appendicitis [1]. Later studies showed that the normal appendix was seldom visualized by sonography [2]. In 1992, Rioux [3] used grayscale sonography to examine adults and children suspected of having acute appendicitis and detected a normal appendix in 82% of the patients without appendicitis. The conclusion of that study was that the detection of a normal appendix safely rules out appendicitis. Subsequent studies have shown a wide range of detection of a normal appendix (in 40% to 82% of patients) even though the same scanning technique was used comprising graded compression on the right lower abdominal quadrant and high-frequency transducers [4–8]. It should be noted that there is a substantial difference among centers in the performance of US scanning for the detection of an abnormal appendix. Current results indicate the need to develop a US scanning protocol to evaluate the normal appendix.

The US scanning technique used to detect the abnormal appendix according to different appendiceal positions in children suspected of having appendicitis has been shown to be very accurate [9]. However, the detection of a normal appendix was not evaluated in that study of a pediatric population.

The purpose of this study was to evaluate a US scanning approach for the detection of the normal and abnormal appendix according to its position in children suspected of having appendicitis.

Materials and methods

Study population

From September 2003 to August 2004, 115 children with acute abdominal pain in the right lower quadrant were referred to the radiology department of our hospital. Patients were first seen in our emergency department and

evaluated by a pediatrician and a pediatric surgeon who requested US studies. All children underwent prospective gray-scale sonography. Of the 115 patients, 107 were included in the study. Their ages ranged from 1 year to 12 years (mean 7.2 years), and 62 (58%) were boys. If the appendix was not detected by sonography and clinical signs and symptoms were highly suggestive of appendicitis, that is the patient had intense pain in the right lower abdomen and guarding and a high white blood cell count (WBC) with a left shift, the patient was immediately referred for diagnostic or therapeutic laparoscopy. If the appendix was not detected by sonography and the clinical picture was unclear, the patient was monitored clinically. A new sonographic study was performed if the patient did not improve in 24 h. CT was not part of the study protocol and was not used in any patient. The eight patients who were excluded from the study had been given antibiotics before sonography.

Preoperative criteria for the diagnosis of acute appendicitis were: pain in the right iliac fossa with or without guarding on clinical examination; elevated WBC with left shift; sonographic visualization of an appendix >6 mm in diameter. Although other findings were detected by sonography, such as periappendiceal fluid, thickened mesenteric fat, hyperemia and adenopathy, they were not part of the preoperative criteria because they are nonspecific.

The final diagnosis was based on surgical and histologic findings for 58 patients and on clinical, laboratory and sonographic findings in the 49 patients who improved clinically and were followed up until hospital discharge.

This study was approved by the ethics committee of our institution. Consent was obtained from the guardians of all children.

Sonographic technique

Examinations were performed with an HDI-5000 (Advanced Technology Laboratories, Bothell, Wash.) scanner with a 7–4 MHz curved-array and 12–5 MHz linear transducers. The focus was adjusted to the depth of the field to be examined.

Scanning was performed by one of three nonblinded, experienced pediatric radiologists in our institution who had 20, 10 and 5 years of experience. The radiologist was aware that the patient had signs and symptoms suggestive of appendicitis or an atypical clinical presentation of possible appendicitis. Examinations during the week (8 a.m. to 7 p.m.) were performed immediately after clinical evaluation. On weekends and at night, examinations were performed up to 2 h after the request.

First, noncompressive gray-scale scanning was performed with a 7–4 MHz curved-array transducer to detect an abnormal appendix according to the potential positions of an appendix, as described by Baldisserotto and Marchiori [9]: the right flank was examined to detect a retrocecal appendix, the abdomen to detect an abdominal appendix, and the pelvis (with a full bladder) to detect a pelvic appendix. When the appendix was detected without

compression, the examination was concluded. Otherwise, the compressive technique was performed with a 12–5 MHz linear transducer. In this case, the ascending colon was scanned transversally from the hepatic angle to the ileocecal valve and cecum. When the cecum was found, transverse, oblique and longitudinal scanning was performed by moving the transducer toward the pelvis to detect an appendix in the pelvic position, toward the abdomen to detect an appendix in the abdominal position, and toward the right flank to detect a retrocecal appendix. In some obese patients, the bimanual technique was used to obtain a more effective compression. During the compressive maneuvers, no patient complained of excessive pain that made the examination difficult or impossible.

The sonographic criterion to diagnose a normal appendix was visualization of the full extension of a compressible, blind-ending tubular structure extending from the cecum with a maximum transverse diameter (external hyperechoic appendiceal layer) of 6 mm. The sonographic criterion to diagnose an abnormal appendix was the visualization of a blind-ending tubular structure extending to the cecum with a maximum external diameter greater than 6 mm in its entire extension or in a segment. Appendiceal diameter was the only criterion used to differentiate a normal from an abnormal appendix.

The appendiceal lumen was evaluated and classified as lumen without content or lumen with gas, feces, fluid or fecalith. The appendix was classified according to the position of its tip as retrocecal (posterolateral or posterior to the cecum), abdominal (appendix in the abdomen, above anterior iliac crests), mid-pelvic (in the pelvis, proximal to the iliac vessels) and deep pelvic (in the pelvis, distal to the iliac vessels) [9]. The level of iliac vessels used as a reference to define appendix position was the segment in the right iliac fossa (Fig. 1).

The mean time during the sonographic examination to locate an abnormal appendix was 5 min, and to locate a normal appendix, 10 min. When the appendix was not

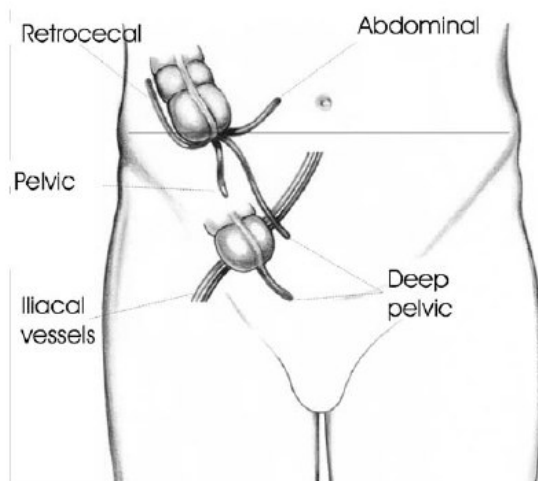


Fig. 1 Drawing shows the positions of the appendix on sonography

visualized in a patient whose urinary bladder had not been replenished, the bladder was filled by oral administration of liquids, or, if the patient experienced nausea or vomiting, liquids were administered intravenously. Only a few patients required this hydration, and in some the time to fill the bladder for an adequate examination of the pelvis was about 30 min.

Statistical analysis

The sample size was calculated on the basis of the estimate that 40% of children referred for sonographic examination have a diagnosis of acute appendicitis. A sample of 35 patients per group was estimated for 90% sensitivity, specificity and predictive value, and 10% error and 95% confidence interval ($\alpha=0.05$). Measures of diagnostic performance were reported as sensitivity, specificity, predictive value (positive and negative), and likelihood ratio (LR) with their respective 95% confidence intervals. Confidence intervals were estimated based on the binomial distribution using PEPI (program for epidemiologists), version 4.0 (DOS Shell MW, 2002).

The Pearson χ^2 test was used to compare frequencies of appendiceal positions between the group of patients with appendicitis and those with a normal appendix. $P<0.05$ indicated statistical significance.

The likelihood ratios indicate by how much a given diagnostic test result will raise or lower the pretest probability of the target disorder [10]. It is defined as “the probability that a person with a disease will have a particular examination result divided by the probability that a person with no disease will have that same result” [11]. It provides better information about a diagnostic test than sensitivity and specificity. The positive likelihood ratio is calculated by dividing the probability of a positive test in persons with a disease (true-positive) by the probability of a positive test in persons without the disease (false-positive). The negative likelihood ratio is calculated by dividing the probability of a negative test in persons with a

Table 1 Final diagnoses of patients with a normal appendix

Diagnosis	No. of patients (n=51)
Intestinal parasitosis	9
Acute gastroenteritis	8
Abdominal pain of unknown etiology	8
Respiratory infection	7
Ileocolitis	7
Constipation	3
Mesenteric adenitis	3
Psoas abscess	1
Meckel’s diverticulum	1
Omental infarction	1
Acute pancreatitis	1
Hydrometrocolpos	1
Follicular lymphoid hyperplasia	1

Table 2 Diagnostic performance of sonography in detection of appendicitis and a normal appendix using histology and clinical progression as criterion standards. Sensitivity 100% (95% CI 93.6–100); specificity 98% (95% CI 89.6–100)

Sonography	Appendicitis (n=56)	Normal appendix (n=51) ^a	Likelihood ratio
Positive	56	1	51.0
Negative ^b	0	50	0.0

^aIncludes one false-positive.

^bThe results was negative for seven examinations in which the appendix was not visualized.

disease (false-negative) by the probability of a negative test in persons without the disease (true-negative) [11].

Results

General characteristics

Of the 107 patients who met the inclusion criteria, 56 had a histologically confirmed diagnosis of acute appendicitis, and 51 had other final diagnoses confirmed by clinical and laboratory findings and sonographic follow-up to hospital discharge (49 patients) or by intraoperative and histologic examination of the surgical specimen (2 patients) (Table 1).

Sonography resulted in 56 true-positive diagnoses, 50 true-negative diagnoses, 1 false-positive diagnosis, and no false-negative diagnoses of acute appendicitis. Sensitivity was 100% (95% CI 93.6–100), specificity was 98% (95% CI 89.6–100), positive predictive value was 98% and negative predictive value was 100% for the diagnosis of appendicitis (Table 2). One of the patients with a true-negative diagnosis underwent surgery because intense abdominal pain persisted for more than 24 hours, although the thickness of the appendix identified by sonography was normal (3 mm).

No statistically significant difference was found between patients with appendicitis and those with a normal appendix in the analysis of positions where the appendix was visualized (Table 3).

Sonographic detection of normal appendix

The appendix was visualized in 44 (86.2%) of the 51 patients without acute appendicitis, and of these 44 results,

Table 3 Positions where the appendix was visualized ($\chi^2=3.20$; $P=0.361$)

Position	Appendicitis (n=56)	Normal appendix (n=44) ^a
Mid-pelvic	22 (39.3%)	24 (54.5%)
Retrocecal	16 (28.6%)	12 (27.2%)
Deep pelvic	10 (17.8%)	5 (11.4%)
Abdominal	8 (14.3%)	3 (6.8%)

^aIncludes one false-positive.

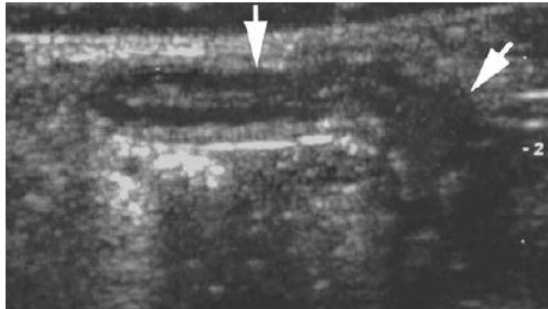


Fig. 2 Gray-scale US scan in a 6-year-old girl shows normal retrocecal appendix (*arrows*), 4 mm in diameter; longitudinal view

43 were true-negative and 1 was false-positive. In the 43 patients with a true-negative result, the diameter of the appendix ranged from 2 mm to 6 mm (Fig. 2). In the patient with a false-positive result, the diameter was 10 mm and a histologic diagnosis of follicular lymphoid hyperplasia was later confirmed (Fig. 3).

The appendix was not visualized in seven patients. Six of these patients had another final diagnosis, and one had pain without a definite etiology. None of these patients had a final diagnosis of appendicitis; they were, therefore, included in the group of patients with a normal appendix. The main causes of nonvisualization of the normal appendix were the presence of gas and feces in the right colon, and obesity.

The most frequent position of the appendix in the 44 patients without appendicitis was mid-pelvic (about 55% of the patients; Table 3), and almost 70% of these appendices had no content in their lumen (Table 4). In ten of the patients, the appendix was filled with gas (Fig. 4), and in six, with fecal matter (Fig. 5).

Sonographic detection of appendicitis

Sonography correctly detected the appendix in the 56 patients who had acute appendicitis confirmed by histologic examination of specimens. The diameters of abnormal appendices ranged from 7 mm to 28 mm. About 40%

of the abnormal appendices were visualized in the mid-pelvic position (Table 3). A fecalith was identified in 25 patients (Table 4).

Discussion

The detection of a normal appendix in patients suspected of having acute appendicitis, once an infrequent sonographic finding, has become more frequent. A normal appendix can safely rule out the diagnosis of acute appendicitis. Studies have shown different accuracy rates for sonography in the detection of normal appendices [4–8]. US scanning according to the potential positions of the appendix has high accuracy in the detection of abnormal appendices [9].

In this study, a large number of appendices without appendicitis (86.2%) were visualized sonographically according to the potential positions of the appendix. Sonography was performed by one of the three radiologists at our institution. This study demonstrates that the technique is accurate and reproducible for the detection of normal appendices. Our findings also revealed high diagnostic accuracy for the detection of abnormal appendices, and the results were similar to those of the original study in which this technique was used [9].

The detection of the appendix was first attempted without compression; when that was not possible, graded abdominal compression was used. The use of graded compression with a high-frequency linear transducer was fundamental in the detection of normal appendices, as this maneuver displaced overlapping loops, gas and feces. The ileocecal region and the cecum can be clearly identified in children. The appendix can extend toward the pelvis, the retrocecal region, or the abdomen, the latter ending in a retroileal or preileal position. In agreement with reports in the literature, the most common position of the normal and abnormal appendices in our study was mid-pelvic (46%). In our study the smallest number of appendices (11%), both normal and abnormal, were detected in the abdominal position. Surprisingly, the second largest number of appendices (28% of all appendices) were detected in the retrocecal position. Several authors have reported that this is a position where the appendix is difficult to detect by

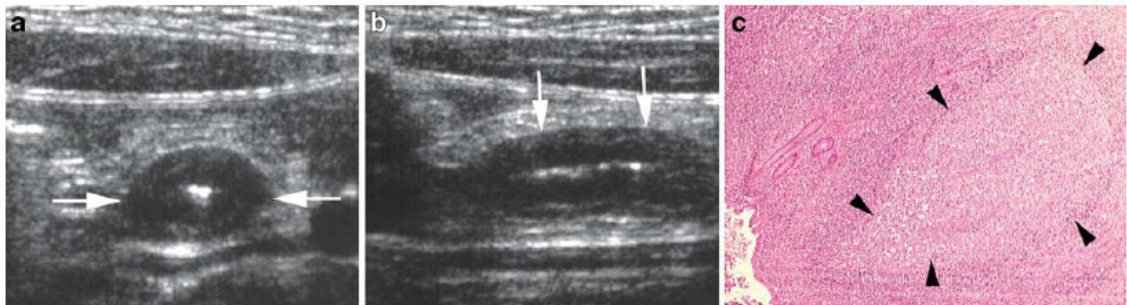


Fig. 3 Sonographic images and histology of a thickened abdominal appendix, 10 mm in diameter, with marked wall hypoechoogenicity in a 7-year-old girl with lymphoid hyperplasia. **a** Transverse view

(*between arrows*); **b** longitudinal view (*arrows*); **c** photomicrograph shows prominent germinal center with abundant lymphoid tissue (*black arrowheads*) ($\times 40$; H&E)

Table 4 Contents of the appendix lumen in appendicitis and in normal appendices

Contents	Appendicitis (n=56)	Normal appendices (n=44) ^a
No contents	9 (16%)	30 (68.2%)
Gas	10 (17.8%)	10 (22.7%)
Fluid	26 (46.4%)	1 (2.3%)
Feces	4 (7.1%)	6 (13.7%)
Fecalith	25 (44.6%)	0 (0%)

^aIncludes one false-positive.

sonography and argue that this is a caveat to the method we used. The right flank approach proved to be useful in the detection of normal and abnormal retrocecal appendices, which confirmed findings previously reported by Baldisserotto and Marchioni [9].

At our hospital, the management of children with suspected appendicitis follows a protocol that requires the analysis of clinical and laboratory findings—abdominal pain with or without guarding and elevated WBC—and sonographic findings. If the sonographic findings are inconclusive and the patient has intense pain, the patient undergoes diagnostic or therapeutic laparoscopy.

We understand that CT is a valuable and highly accurate method in the diagnosis of appendicitis and can be an invaluable diagnostic tool when patients are obese and when the sonographic results are inconclusive. However, we do not usually perform CT studies in these cases because the results of sonographic studies in our hospital are highly accurate. Such positive results can be achieved by radiologists with sound experience in US scanning. In the rare unclear case when intense abdominal pain persists, we refer the patient for laparoscopy.

Although some institutions tend to adopt CT imaging as the only diagnostic test in the investigation of acute appendicitis, the use of sonography as the first imaging test is justified for a number of reasons. Current CT protocols have reduced the radiation doses to which patients are exposed; however, in a population of children with signs and symptoms suggestive of appendicitis or with an atypical clinical presentation, a substantial number of patients without the disease will be unnecessarily exposed to radiation if CT is the diagnostic test of choice. Also, in a population of patients suspected of having appendicitis, a

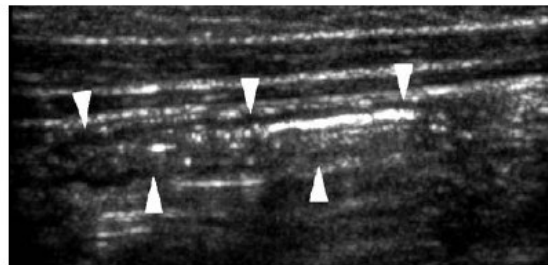


Fig. 4 Longitudinal gray-scale US scan in a 5-year-old boy shows a normal mid-pelvic appendix, 4 mm in diameter, with a gas-filled lumen, longitudinal view (arrowheads)

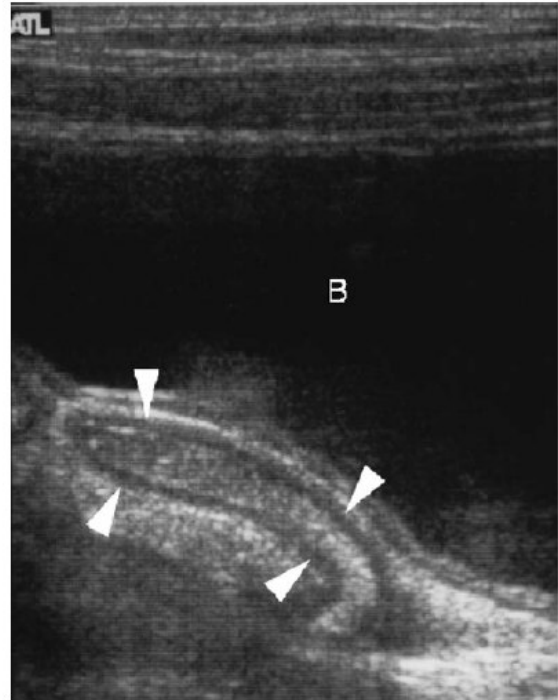


Fig. 5 Longitudinal gray-scale US scan in an 8-year-old boy shows a normal deep pelvic appendix, 5 mm in diameter, with fecal matter in lumen (arrowheads) (B urinary bladder)

considerable number of children present with recurrent abdominal pain of other origins. These children could be exposed to CT radiation at every recurrent episode of abdominal pain if the use of CT were the protocol suggested for such clinical presentation [12]. Moreover the cost of sonography is lower than that of CT.

The adoption of the largest transverse diameter of the appendix as the only sonographic criterion to diagnose appendicitis might be seen as a limitation of this study. Other findings, such as a fecalith, edema in the mesoappendix, enlarged lymph nodes and periappendiceal fluid could be used as additional diagnostic criteria. However, these findings can also be seen in other conditions, such as lymphadenitis and acute terminal ileitis [13]. It is important to stress that the detection of an enlarged appendix by CT or sonography does not always confirm appendicitis, and imaging findings should be interpreted in conjunction with clinical findings [3, 14].

Fecal or gas content in the lumen of a normal appendix can increase its diameter, but this does not seem to be a usual finding in our experience. When found, compression of the appendix with the transducer during the examination can easily displace contents because the appendiceal lumen is not obstructed. Also, the appendiceal lumen might empty spontaneously during the examination. False-positive results might also be obtained when the diameter criterion is used, but at smaller rates. The detection of an enlarged

appendix by sonography should always be evaluated in conjunction with clinical and laboratory findings.

Three factors that limited the detection of the appendix in patients without acute appendicitis (14% of the patients) were identified: impossibility of visualizing the cecum because of its pelvic position; large amounts of gas and feces in the right colon; and obesity. One of the limitations of this study was that the weight and BMI of the patients and the number of obese patients were not included in the analyses. However, obesity was a limiting factor only in the detection of normal appendices.

A high prevalence of acute appendicitis was found in the population studied. Two factors might have contributed to this. Patients with highly suggestive signs and symptoms of acute appendicitis were examined with sonography first and were not referred immediately to surgery. We adopt this routine because we have already had patients with highly suggestive signs and symptoms of acute appendicitis who eventually received a different diagnosis. The other factor was that all patients with abdominal pain are evaluated by a pediatric surgeon, an experienced pediatrician, or both, who determined the need to perform sonographic studies.

Conclusion

For children with clinical signs and symptoms suggestive of acute appendicitis or with an atypical clinical presentation, US scanning according to the potential positions of the appendix when performed in combination with graded compression is a useful strategy for the detection of not only abnormal but also normal appendices.

Acknowledgements We thank Johny Acosta for assistance with computer issues; Marcelo Dourado Dora and Ana Paula Cardoso Pertence, who also performed sonographic examinations for this study; Anelise Burmeister for assistance in writing and proofreading the text; Mario Wagner for help with the statistical calculations; and Ana Lovatto for drawing Fig.1.

References

1. Puylaert JB (1986) Acute appendicitis: US evaluation using graded compression. *Radiology* 158:355–360
2. Jeffrey RB, Laing FC, Townsend RR (1988) Acute appendicitis: sonographic criteria based on 250 cases. *Radiology* 167:327–329
3. Rioux M (1992) Sonographic detection of the normal and abnormal appendix. *AJR* 158:773–778
4. Patriquin HB, Garcier J-M, Lafortune M, et al (1996) Appendicitis in children and young adults: Doppler sonographic-pathologic correlation. *AJR* 166:629–633
5. Lim HK, Lee WJ, Kim TH, et al (1996) Appendicitis: usefulness of color Doppler US. *Radiology* 201:221–225
6. Simonovsky V (1999) Sonographic detection of normal and abnormal appendix. *Clin Radiol* 54:533–539
7. Kessler N, Cyteval C, Gallix B, et al (2004) Appendicitis: evaluation of sensitivity, specificity, and predictive values of US, Doppler US, and laboratory findings. *Radiology* 230:472–478
8. Wiersma F, Srámek A, Holscher HC (2005) US features of the normal appendix and surrounding area in children. *Radiology* 235:1018–1022
9. Baldisserotto M, Marchiori E (2000) Accuracy of noncompressive sonography of children with appendicitis according to the potential positions of the appendix. *AJR* 175:1387–1392
10. Jaeschke R, Gordon GH, Sackett DL (1994) Users' guides to the medical literature. How to use an article about a diagnostic test. *JAMA* 271:703–707
11. Langlotz CP (2003) Fundamental measures of diagnostic examination performance: usefulness for clinical decision making and research. *Radiology* 228:3–9
12. Peitz U, Malfertheiner P (1999) Chronic appendicitis. Recurrent abdominal pain in the right lower quadrant from the viewpoint of the internist (review). *Zentralbl Chir* 124:1103–1108
13. Sivit CJ (1993) Diagnosis of acute appendicitis in children: spectrum of sonographic findings. *AJR* 161:147–152
14. Quillin SP, Siegel MJ (1994) Appendicitis: efficacy of color Doppler sonography. *Radiology* 191:557–560

CAPÍTULO IV

CONCLUSÕES

Baseado neste estudo com 107 crianças com suspeita clínica de apendicite aguda podemos inferir:

- A técnica ultra-sonográfica testada, baseada nas posições apendiculares, mostrou ter alta sensibilidade e especificidade para detecção de apêndices normais.
 - Os apêndices foram identificados, em ordem decrescente, na posição médio-pélvica, retrocecal, pélvico profundo e abdominal.
 - A maioria dos apêndices normais não apresenta conteúdo intraluminal. Mas pode haver gás, fezes e líquido.
 - A maioria dos apêndices anormais apresenta líquido, fecalito, gás e fezes. Contudo, pode não haver conteúdo intraluminal.
-

- A visualização do apêndice normal no US exclui com segurança a hipótese de apendicite.
 - O US pode ser o método de escolha na investigação inicial da dor abdominal aguda em crianças.
-

ANEXOS

Anexo 1 – TERMO DE CONSENTIMENTO LIVRE ESCLARECIDO**Título: OTIMIZAÇÃO DO EXAME ULTRA-SONOGRÁFICO
PARA DETECÇÃO DE APÊNDICES NORMAIS E
ANORMAIS EM CRIANÇAS**

Esta pesquisa tem como objetivo a detecção ultra-sonográfica dos apêndices normais e patológicos em crianças de atendidas no Hospital da Criança Conceição (GHC). Sendo apendicite aguda a causa mais freqüente de cirurgia em crianças, torna-se necessário que o método diagnóstico pré-operatorio possa reduzir o índice de até 25% de apendicectomias falso-negativos .

Pelo presente Consentimento Informado, declaro que fui esclarecido, de forma clara e detalhada, livre de qualquer forma de constrangimento e coerção, dos objetivos, da justificativa, e dos procedimentos que serei submetido.

Fui, igualmente, informado (a):

- da garantia de receber resposta a qualquer pergunta ou esclarecimento a qualquer dúvida a cerca do exame, benefícios e outros assuntos relacionados com a pesquisa;

- da liberdade de retirar meu consentimento informado, a qualquer momento, e deixar de participar do estudo, sem que isso traga prejuízo à continuação de meu cuidado e tratamento;

- da segurança de que não serei identificado e que se manterá o caráter confidencial das informações relacionadas com a minha privacidade;

Os Pesquisadores responsáveis por este Projeto de Pesquisa são os médicos Matteo Baldisserotto, e Adriana Barcellos Peletti, do Hospital da Criança Conceição (HCC), tendo este documento sido revisado e aprovado pelo Comitê de Ética em Pesquisa do GHC.

Data: ____ de _____ de _____ **Porto Alegre / BRASIL**

Nome do Paciente: _____

Nome do Responsável Legal

Assinatura do Responsável Legal

Anexo 2 - PROTOCOLO APÊNDICE**1. IDENTIFICAÇÃO**

Idade : _____

Registro: _____

Sexo : (1) M (2) F

Cor : (1) Branca (2) Negra (3) Parda (4) Outra _____

2. ECOGRAFIA

Visualização do apêndice : (1) SIM (2) NÃO

Diâmetro do apêndice : (1) Normal (2) Aumentado _____ mm

Posição : (1) Retrocecal (2) Abdominal (3) Médio-pélvico (4) Pélvico profundo

Conteúdo do apêndice : (1) Ausente (2) Ar (3) Líquido
(4) Fezes (5) Fecalito

Vascularização : (1) Normal (2) Aumentada

Sinais de Perfuração : (1) SIM (2) NÃO

Líquido Livre na Cavidade : (1) SIM (2) NÃO

3. DIAGNÓSTICO ECOGRAFICO : (1)Apendicite (2)outro _____**4. DIAGNÓSTICO DEFINITIVO**

Cirúrgico : _____

Anatomopatológico : _____

Clínico : _____

Livros Grátis

(<http://www.livrosgratis.com.br>)

Milhares de Livros para Download:

[Baixar livros de Administração](#)

[Baixar livros de Agronomia](#)

[Baixar livros de Arquitetura](#)

[Baixar livros de Artes](#)

[Baixar livros de Astronomia](#)

[Baixar livros de Biologia Geral](#)

[Baixar livros de Ciência da Computação](#)

[Baixar livros de Ciência da Informação](#)

[Baixar livros de Ciência Política](#)

[Baixar livros de Ciências da Saúde](#)

[Baixar livros de Comunicação](#)

[Baixar livros do Conselho Nacional de Educação - CNE](#)

[Baixar livros de Defesa civil](#)

[Baixar livros de Direito](#)

[Baixar livros de Direitos humanos](#)

[Baixar livros de Economia](#)

[Baixar livros de Economia Doméstica](#)

[Baixar livros de Educação](#)

[Baixar livros de Educação - Trânsito](#)

[Baixar livros de Educação Física](#)

[Baixar livros de Engenharia Aeroespacial](#)

[Baixar livros de Farmácia](#)

[Baixar livros de Filosofia](#)

[Baixar livros de Física](#)

[Baixar livros de Geociências](#)

[Baixar livros de Geografia](#)

[Baixar livros de História](#)

[Baixar livros de Línguas](#)

[Baixar livros de Literatura](#)
[Baixar livros de Literatura de Cordel](#)
[Baixar livros de Literatura Infantil](#)
[Baixar livros de Matemática](#)
[Baixar livros de Medicina](#)
[Baixar livros de Medicina Veterinária](#)
[Baixar livros de Meio Ambiente](#)
[Baixar livros de Meteorologia](#)
[Baixar Monografias e TCC](#)
[Baixar livros Multidisciplinar](#)
[Baixar livros de Música](#)
[Baixar livros de Psicologia](#)
[Baixar livros de Química](#)
[Baixar livros de Saúde Coletiva](#)
[Baixar livros de Serviço Social](#)
[Baixar livros de Sociologia](#)
[Baixar livros de Teologia](#)
[Baixar livros de Trabalho](#)
[Baixar livros de Turismo](#)