PONTIFÍCIA UNIVERSIDADE CATÓLICA DO RIO GRANDE DO SUL
PRÓ-REITORIA DE PESQUISA E PÓS-GRADUAÇÃO
FACULDADE DE ODONTOLOGIA
PROGRAMA DE PÓS-GRADUAÇÃO EM ODONTOLOGIA
DOUTORADO

ELAINE DUARTE ARTUSO DE MELLO

ANÁLISE HISTOLÓGICA COMPARATIVA DO REPARO ÓSSEO EM OSTEOTOMIAS REALIZADAS POR LASER DE Er:YAG E BROCA CIRÚRGICA, SUBMETIDAS À LASERTERAPIA DE BAIXA POTÊNCIA

Porto Alegre
2006

Livros Grátis

http://www.livrosgratis.com.br

Milhares de livros grátis para download.

ELAINE DUARTE ARTUSO DE MELLO

ANÁLISE HISTOLÓGICA COMPARATIVA DO REPARO ÓSSEO EM OSTEOTOMIAS REALIZADAS POR LASER DE Er:YAG E BROCA CIRÚRGICA, SUBMETIDAS À LASERTERAPIA DE BAIXA POTÊNCIA

Tese apresentada como parte dos requisitos obrigatórios para obtenção do grau de Doutor em Odontologia, pelo Programa de Pós-Graduação da Faculdade de Odontologia da Pontifícia Universidade Católica do Rio Grande do Sul, na área de concentração em Cirurgia e Traumatologia Bucomaxilofacial.

Orientador: Prof. Dr. Rogério Miranda Pagnoncelli
Colaborador: Prof. Dr. Egberto Munin

Porto Alegre
2006

Dados Internacionais de Catalogação na Publicação (CIP)

M527a Mello, Elaine Duarte Artuso de
Análise histológica comparativa do reparo ósseo em osteomias realizadas por laser de Er:YAG e broca cirúrgica, submetidas à laserterapia de baixa potência. / Elaine Duarte Artuso de Mello. – Porto Alegre, 2006.
136 f. : il.

Tese (Doutorado em Cirurgia e Traumatologia Bucomaxilofacial) – Faculdade de Odontologia, PUCRS.
Orientação: Prof. Dr. Rogério Miranda Pagnoncelli.
Colaborador: Prof. Dr. Egberto Munin.

1. Odontologia. 2. Reparação Óssea. 3.LLLT. 4. Laser – Odontologia. 5. Er:YAG. 6. Broca de Baixa Rotação. I. Título.

CDD 617.52

Ficha elaborada pela bibliotecária Cíntia Borges Greff CRB 10/1437

DEDICATÓRIA

DEDICATÓRIA

A *Deus*, por me conceder o dom da vida e por zelar pela minha saúde.

Aos meus pais, Mario e Aldaíza, e aos meus irmãos, Geovani, Alexandre e Marcos, por seu amor e por me concederam apoio e condições para chegar até aqui.

Ao meu marido, Guilherme, pelo seu amor, por sua companhia, por seu entusiasmo e por sua fundamental participação neste trabalho.

Aos meus queridos sobrinhos, André, Alessandra, Luis Felipe, Mateus, Paulo, Pedro e Letícia, por sua alegria e por entenderem a minha ausência em muitos momentos.

AGRADECIMENTOS

AGRADECIMENTOS

À Pontifícia Universidade Católica do Rio Grande do Sul, pela oportunidade de realizar o curso de Doutorado em Cirurgia e Traumatologia BucoMaxiloFacial.

À CAPES, pela bolsa de pós-graduação concedida.

Ao Prof. Dr. Rogério Miranda Pagnoncelli, por confiar em meu trabalho e por sua valiosa orientação nesta tese.

À Profa. Dra. Marília Gerhardt de Oliveira, pelo seu carinho, incentivo e apoio durante os meus cursos de Pós-Graduação. Por sua pujança e entusiasmo com a pesquisa em Odontologia, meu respeito e gratidão.

Ao Prof. Dr. Egberto Munin, por sua constante e incondicional orientação. Por seus ensinamentos e seu compromisso com a pesquisa, meu respeito e admiração.

Ao Prof. Dr. Manoel S'Antana Filho, por seus ensinamentos, por sua crítica construtiva e pela possibilidade de trabalho em seu laboratório.

Ao Prof. Dr. Adair Stefanelo Busato, por me apoiar e incentivar durante os cursos de mestrado e doutorado. Minha admiração por sua liderança e maestria com que conduz os cursos de Pós-Graduação em Odontologia.

Ao Prof. Edward Ellis III, por seus valiosos ensinamentos e análise crítica deste trabalho. Pela oportunidade de realização do *Fellowship in Oral and Maxillofacial Surgery, The University of Texas - Southwestern Medical Centel al Dallas,* durante o meu curso de Doutorado.

A todos os Professores e Coordenadores do curso de Pós-Graduação em Cirurgia e Traumatologia BucoMaxiloFacial pela oportunidade de aprendizagem e convívio.

Ao Prof. Dr. Luis Henrique Burnett Júnior por sua valiosa contribuição na revisão deste trabalho.

À Profa. Dra. Emília Angela Loschiavo Arisawa, pela amizade e por sua fundamental ajuda na leitura das lâminas histológicas.

À Profa. Cláudia Monteiro da Silva, por seu incentivo e amizade.

Aos Prof.Dr. Luis Ronaldo Picosse e Profa. Dra. Laura Pagliuso Guimarães pela amizade e incentivo.

À querida colega Gilséia Fernanda Petry Woitchunas e sua família, em especial Dr. José Alfredo Petry, por me acolherem em Porto Alegre de maneira tão carinhosa, e por tantos momentos alegres e enriquecedores.

Aos meus queridos colegas de curso, Ângela Bertoja, Ricardo Smidt, Fernando Cauduro, Raphael Loro, Rodrigo Beltrão, Antônio Fogaça, Daniela Nascimento pelo alegre convívio e pela amizade construída.

À Sra. Inez Scarpel de Mello, por sua companhia, afeto e solidariedade.

À Dra. Lenisa Scarpel de Mello Bolonetti, por sua contribuição durante a fase experimental deste trabalho e por sua companhia sempre alegre.

Aos funcionários da secretária de Pós-Graduação, Marcos, Ana, Davenir e Carlos, pela presteza e simpatia.

Ao funcionário Leandro, e a Bióloga Neila do Laboratório de Lasers de Alta Potência, UNIVAP, IP&D, pela valiosa contribuição neste trabalho.

Ao Ir. Solimar por sua generosa hospitalidade nesta Instituição.

Ao funcionário Cláudio, Laboratório de Patologia da PUCRS, pelo processamento das lâminas histológicas e por sua generosa contribuição.

À funcionária Bárbara S'Antanna pela amizade construída e pelos momentos partilhados.

"Se enxerguei longe, foi porque subi no ombro de gigantes".

Issac Newton

RESUMO

RESUMO

O propósito deste estudo foi comparar o processo de reparo ósseo após osteotomias realizadas em tíbias de ratos por laser de Er:YAG (comprimento de onda de 2,94 µm) e broca cirúrgica em baixa rotação, sob irrigação, submetidas à terapia de laser de baixa potência (LLLT), com laser de diodo (InGaAlP e GaAlAs), nos comprimentos de onda de 695 nm e 830 nm. Foram utilizados 54 ratos Wistar adultos. Os animais foram divididos em seis grupos: Grupo 1, osteotomia com laser Er:YAG; Grupo 2, osteotomia com laser Er:YAG e LLLT de 685 nm; Grupo 3, osteotomia com laser Er:YAG e LLLT de 830 nm; Grupo 4, osteotomia com broca em baixa rotação; Grupo 5, osteotomia com broca em baixa rotação e LLLT de 685 nm; Grupo 6, osteotomia com broca em baixa rotação e LLLT de 830 nm. O laser de Er:YAG foi utilizado no modo super-pulsado *(Q-switch),* sem contato, 10 Hz, 500 mJ. Três animais de cada grupo foram mortos aos 7, 14 e 21 dias da cirurgia. Os espécimes obtidos foram corados em HE e analisados sob microscopia óptica. Aos 7 e 14 dias da cirurgia, os grupos do laser de Er:YAG apresentaram a melhor condição de reparo tecidual, comparativamente aos grupos que realizaram osteotomias com broca cirúrgica. O laser de Er:YAG promoveu com sucesso a ablação do tecido ósseo, todavia, causou dano térmico às margens das osteotomias. O laser de Er:YAG promoveu uma fina faixa de tecido alterada, composta por um tecido enegrecido, compatível com tecido carbonizado, próximo à cortical óssea. Próximo à camada carbonizada, foi observado um outro tecido de aspecto amorfo com estruturas indefinidas, produzido por modificação tecidual. A média da espessura da camada alterada de tecido foi de 25 µm (±8,7). Os grupos preparados com broca não apresentaram qualquer tipo de tecido alterado nas margens de suas osteotomias. Aos 21 dias do pós-operatório, as características histológicas foram semelhantes nos seis grupos avaliados, apesar dos tecidos alterados (carbonizado e amorfo) ainda serem vistos nas margens das osteotomias realizadas pelo laser de Er:YAG. A LLLT no comprimento de onda de 685 nm promoveu um reparo ósseo de padrão mais organizado e adiantado comparativamente aos grupos que utilizaram a laserterapia de baixa potência no comprimento de onda de 830 nm.

Descritores*: 1. Osteotomia; 2. Regeneração óssea; 3. Lasers; 4. LLLT.

*Conforme Bireme - Descritores em Ciências da Saúde (DeCs).

ABSTRACT

ABSTRACT

The aim of this study was to compare the bone repair process after osteotomies performed in tibiae of the rats with the Er:YAG laser (2.94 µm wavelength) and the low-speed bur drilling, under irrigation, submitted to low-level laser therapy (LLLT), diode laser (InGaAlP and GaAlAs), of the 685 and 830 nm wavelengths. Fifty-four Wistar rats were used for this study. The animals were divided in six groups: Group I, osteotomy with Er:YAG; Group II, osteotomy with Er:YAG and LLLT of the 685 nm; Group III, osteotomy with Er:YAG and LLLT of the 830 nm; Group IV, osteotomy with a low-speed bur; Group V, osteotomy with a low-speed bur and LLLT of the 685 nm; Group IV, osteotomy with a low-speed bur and LLLT of the 685 nm. The Er:YAG laser was used Q-Switch, no contact mode, 10 Hz, 500 mJ. Three animals of each group were killed at 7, 14 and 21 days postoperative. The obtained specimens were stained by hematoxilyn and eosin and analyzed under light microscopy. At seven and fourteen days after surgery, the Groups of the Er:YAG laser presented a better condition of the bone repair as compared to others groups of the osteotomies with low-speed bur. The Er:YAG laser successfully promoted the ablation of the bone tissue, but caused a thermal damage at the margins of the osteotomies. The Er:YAG laser promoted an altered thin layer of the tissue, composed of a darkly stained tissue compatible with char tissue, observed close to the cortical bone. Next to the char layer an amorphous tissue with no defined structure, performed by modified tissue, was observed. The mean thickness of the altered tissue was of 25 µm (±8.7). The groups submitted to low-speed bur drilling dit not present any altered tissue in the margins of the osteotomies. At 21 days postoperative the histological features of the six groups were very similar, although the altered tissues (char and amorphous) can still be seen in the cavity margins of the osteotomies performed with the Er:YAG. The LLLT of the 685 nm promoted a more organized and faster pattern of the bone repair, as compared to the groups that used the LLLT of the 830 nm wavelength.

Descriptors*: 1. Osteotomy; 2. Bone regeneration; 3. Lasers; 4. LLLT.

*Conforme Bireme - *Medical Subject Headings (MeSH)*.

LISTA DE FIGURAS

LISTA DE FIGURAS

FIGURA 1 – Comprimento de onda de alguns tipos de laser e seus respectivos espectros. **FONTE:** Adaptado de MELLO & MELLO (2001)..... 38

FIGURA 2 – Interação laser/tecido. **FONTE:** Adaptado de MELLO & MELLO (2001)..... 39

FIGURA 3 – Coeficientes de absorção do laser por diversos componentes de tecidos biológicos. **FONTE:** GUTKNECHT & PAULA EDUARDO (2004)..... 40

FIGURA 4 - Efeito do feixe Gaussiano do laser de Er:YAG no tecido. Y = eixo do centro do feixe com maior poder de ablação (a). A medida em que o feixe se afasta do centro nos eixos Z e X, perde seu poder de ablação e o aquecimento produz fusão (b) e carbonização (c). **FONTE:** MELLO & MELLO (2001)..... 50

FIGURA 5 – Animal identificado numericamente na cauda (seta)..... 69

FIGURA 6 – Tricotomia sobre a perna direita do animal..... 71

FIGURA 7 – Afastamento e exposição da tíbia..... 71

FIGURA 8 – Aparelho Twinlight Laser Dental®..... 72

FIGURA 9 – **(A)** Peça de mão do aparelho Twinlight Laser Dental®. **(B)** Laser guia. **(C)** Sistema de refrigeração..... 73

FIGURA 10 – Osteotomia realizada pelo laser de Er:YAG..... 73

FIGURA 11 – Broca cirúrgica utilizada nos grupos 4, 5 e 6..... 74

FIGURA 12 – Osteotomia feita pela broca em baixa rotação..... 74

FIGURA 13 – Sutura com pontos simples interrompidos..... 75

FIGURA 14 – Aparelho de laser de baixa potência Photon Lase®..... 76

FIGURA 15 – (A, B) Suporte para o aparelho de laser de baixa potência..... 77

FIGURA 16 – (A) Tíbia dissecada. **(B)** Marcação do lado que continha a osteotomia (seta)..... 78

FIGURA 17 – Aspecto do espécime após 48 horas de fixação na solução de formalina. Linha tracejada em vermelho mostra a orientação dos cortes..... 79

FIGURA 18 – Fotomicrografia da osteotomia a laser de Er:YAG após 7 dias. **(A)** Tecido ósseo imaturo neoformado preenchendo a cavidade óssea (HE 50X). **(B)** Tecidos carbonizado (enegrecido) e amorfo (setas) (HE 400X)..... 124

FIGURA 19 – Fotomicrografia da osteotomia a laser Er:YAG após 14 dias. **(A)** Tecido ósseo neoformado imaturo preenchendo a cavidade da osteotomia (seta) (HE 50X). **(B)** Tecidos carbonizado e amorfo na margem da osteotomia (setas) e substituição por matriz óssea (seta) (HE 400X)..... 124

FIGURA 20 – Fotomicrografia da osteotomia a laser Er:YAG após 21 dias. **(A)** Delimitação entre o osso cortical e medular preenchendo a cavidade óssea (setas) (HE 50X). **(B)** Tecidos carbonizado e amorfo na margem da cavidade óssea e desvitalização da cortical óssea adjacente (setas) (HE 400X)..... 124

FIGURA 21 – Fotomicrografia da osteotomia a laser Er:YAG + LLLT de 685 nm após 7 dias. **(A)** Tecido ósseo neoformado preenchendo toda a cavidade óssea (HE 50X). **(B)** Tecidos carbonizado e amorfo na margem da cavidade (setas) (HE 400X)..... 125

FIGURA 22 – Fotomicrografia da osteotomia a laser Er:YAG + LLLT de 685 nm após 14 dias. **(A)** Tecido ósseo de aspecto maduro ocupando as regiões cortical e medular (setas) (HE 50X). **(B)** Substituição dos tecidos por tecido ósseo neoformado (seta) (HE 400X)..... 125

FIGURA 23 – Fotomicrografia da osteotomia a laser Er:YAG + LLLT de 685 nm após 21 dias. **(A)** Presença de tecido ósseo cortical e medular neoformados (setas) (HE 100X). **(B)** Tecidos de aspecto amorfo e carbonizado sendo substituídas por novo tecido ósseo (setas) (HE 400X)..... 125

FIGURA 24 – Fotomicrografia da osteotomia a laser Er:YAG + LLLT de 830 nm após 7 dias. **(A)** Tecido ósseo neoformado preenchendo toda a cavidade óssea (HE 50X). **(B)** Camada de tecido alterado na margem da osteotomia. **(C)** Substituição da camada carbonizada por neoformação tecidual (seta) (HE 400X)..... 126

FIGURA 25 – Fotomicrografia da osteotomia a laser Er:YAG + LLLT de 830 nm após 14 dias. **(A)** Trabéculas ósseas espessas na parte cortical e na parte medular da cavidade (setas) (HE 50X). **(B)** Presença dos tecidos carbonizado e amorfo na margem da lesão (setas) (HE 400X)..... 126

FIGURA 26 – Fotomicrografia da osteotomia a laser Er:YAG + LLLT de 830 nm após 21 dias. **(A)** Tecido ósseo neoformado com delimitação das áreas cortical e medular (setas) (HE 50X). **(B)** Substituição das camadas carbonizada e amorfa (seta). Osteócitos vazios (seta) (HE 400X)..... 126

FIGURA 27 – Fotomicrografia da osteotomia por broca após 7 dias. **(A)** Tecido ósseo imaturo e restos de coágulo sangüineo (seta) (HE 50X). **(B)** Lacunas de Howship podem ser observadas (seta) (HE 400X)..... 127

FIGURA 28 – Fotomicrografia da osteotomia por broca após 14 dias. **(A)** Trabéculas ósseas ocupam a parte cortical e a medular da cavidade. Resíduos de coágulo sangüineo (setas) (HE 50X). **(B)** Integração do osso neoformado com o osso cortical pré-existente (setas). Cortical vitalizada (seta) (HE 400X)..... 127

FIGURA 29 – Fotomicrografia da osteotomia por broca após 21 dias. **(A)** Diferenciação entre as porções cortical e medular (setas) (HE 500X). **(B)** Tecido ósseo neoformado integrando-se ao tecido ósseo adjacente (seta) (HE 400X)..... 127

FIGURA 30 – Fotomicrografia da osteotomia por broca + LLLT de 685 nm após 7 dias**. (A)** Tecido ósseo imaturo neoformado com resíduos de coágulo sangüineo ao centro (seta) (HE 50X). **(B)** Justaposição do tecido neoformado com o tecido ósseo pré-existente (seta). Cortical óssea adjacente com osteócitos viáveis (setas) (HE 400X)..... 128

FIGURA 31 – Fotomicrografia da osteotomia por broca + LLLT de 685 nm após 14 dias. **(A)** Trabéculas ósseas na área cortical e medular da cavidade óssea. Resíduos de coágulo sangüineo (setas) (HE 50X). **(B)** Fragmentos ósseos deslocados e lacunas de Howship nas margens da osteotomia (setas) (HE 400X)..... 128

FIGURA 32 – Fotomicrografia da osteotomia por broca + LLLT de 685 nm após 21 dias**. (A)** Tecido ósseo neoformado com porções cortical e medular definidas (HE 50X). **(B)** Tecido ósseo neoformado integrando-se ao tecido ósseo adjacente (setas) (HE 400X)..... 128

FIGURA 33 – Fotomicrografia da osteotomia por broca + LLLT de 830 nm após 7 dias. **(A)** Tecido ósseo imaturo neoformado e restos de coágulo sangüíneo (seta) (HE 50X). **(B)** Justaposição entre o tecido neoformado e o tecido osso pré-existente. Fragmentos ósseos deslocados (setas) (HE 400)..... 129

FIGURA 34 – Fotomicrografia da osteotomia por broca + LLLT de 830 nm após 14 dias. **(A)** Trabéculas ósseas espessas nas áreas medular e cortical. Resíduos de coágulo sangüineo (setas) (HE 50X). **(B)** Integração entre o tecido ósseo neoformado e tecido ósseo adjacente (setas) (HE 400X)..... 129

FIGURA 35 – Fotomicrografia da osteotomia por broca + LLLT de 830 nm após 21 dias. **(A)** Tecido ósseo neoformado maduro. Delimitação entre as partes cortical e medular (setas) (HE 50X). **(B)** Integração entre o tecido neoformado e osso cortical adjacente (seta) (HE 400X)..... 129

LISTA DE TABELAS

LISTA DE TABELAS

TABELA 1 – Média da espessura (em µm) dos tecidos alterados do GRUPO 1, nos intervalos de tempo de 7, 14, 21 dias..... 85

TABELA 2 – Média da espessura (em µm) dos tecidos alterados do GRUPO 2, nos intervalos de tempo de 7, 14, 21 dias..... 88

TABELA 3 – Média da espessura (em µm) dos tecidos alterados do GRUPO 3, nos intervalos de tempo de 7, 14, 21 dias..... 90

TABELA 4 – Média da espessura (em µm) dos tecidos alterados dos GRUPOS 1, 2, 3 aos 7 dias..... 92

TABELA 5 – Média da espessura (em µm) dos tecidos alterados dos GRUPOS 1, 2, 3 aos 14 dias..... 93

TABELA 6 – Média da espessura (em µm) dos tecidos alterados dos GRUPOS 1, 2, 3 aos 21 dias..... 94

LISTA DE GRÁFICOS

LISTA DE GRÁFICOS

GRÁFICO 1 – Comparação da camada alterada de tecido (em µm) do GRUPO 1 aos 7, 14, 21 dias..... 86

GRÁFICO 2 – Comparação da camada alterada de tecido (em µm) do GRUPO 2 aos 7, 14, 21 dias..... 88

GRÁFICO 3 – Comparação da camada alterada de tecido (em µm) do GRUPO 3 aos 7, 14, 21 dias..... 91

GRÁFICO 4 – Comparação da camada alterada de tecido (em µm) dos GRUPOS 1, 2, 3 aos 7 dias..... 92

GRÁFICO 5 – Comparação da camada alterada de tecido (em µm) dos GRUPOS 1, 2, 3 aos 14 dias..... 93

GRÁFICO 6 – Comparação da camada alterada de tecido (em µm) dos GRUPOS 1, 2, 3 aos 21 dias..... 94

LISTA DE QUADROS

LISTA DE QUADROS

QUADRO 1 – Distribuição dos grupos conforme a técnica utilizada e época da morte dos animais..... 70

QUADRO 2 – Parâmetros de irradiação usados nos grupos 2 e 5..... 76

QUADRO 3 – Parâmetros de irradiação usados nos grupos 3 e 6..... 77

LISTA DE ABREVIATURAS.

SIGLAS E SÍMBOLOS

LISTA DE ABREVIATURAS, SIGLAS E SÍMBOLOS

A	Área a ser irradiada em cm^2
ATP	Trifosfato de adenosina
ºC	Grau centígrado
cm	Centímetro
CO_2	Dióxido de carbono
DE	Densidade de energia
DNA	Ácido desoxiribonucléico
EPI	Equipamento de proteção individual
Er;Cr:YSGG	*Erbium, Chromium:Yttrium-Scandium–Gallium-Garnet*
Er:YAG	*Erbium:Yttrium-aluminium–Garnet*
et al.	e colaboradores
F	Freqüência
FDA	*Food and Drug Admnistration*
GaAlAs	*Gallium-Aluminum-Arsenide*
HE	Hematoxilina e Eosina
He-Ne	*Helium-Neon*
Ho: YAG	*Holmium:Yttrium-aluminum–Garnet*
Ho:YSGG	*Holmium:Yttrium-Scandium–Gallium-Garnet*
Hz	Hertz
IP&D	Instituto de Pesquisa e Desenvolvimento
InGaAlP	*Indium-Gallium-Aluminum-Phosphorus*
J	Joule
J/cm2	Joule por centímetro quadrado
J/cm2/p	Joule por centímetro quadrado por pulso
LASER	*Light Amplification by Stimulated Emission of Radiation*
	Amplificação da luz por emissão estimulada de radiação
LLLT	*Low-Level Laser Therapy*
MEV	Microscopia Eletrônica de Varredura
ml	Mililitro
mJ	Milijoules
mm	Milímetro
mW	Miliwatt
mg	Miligrama
mg/kg	Miligrama por quilo de peso
Nd:YAG	*Neodymium: Yttrium-Aluminum-Garnet*
N/mm^2	*Newtons* por milímetro quadrado

nm	Nanometro
nº	Número
P	Potência
PUCRS	Pontifícia Universidade Católica do Rio Grande do Sul
Q-switch	Super pulsado
rpm	Rotações por minuto
s	Segundo
t	tempo
™	*Trademark*
UNIVAP	Universidade do Vale do Paraíba
W	Watts
W/ cm2	Watt por centímetro quadrado
x	Vezes
α	Alfa
%	Porcento
®	Marca registrada
&	e
<	Menor
±	Desvio padrão
µm	Micrometro

SUMÁRIO

SUMÁRIO

1 INTRODUÇÃO..... 30

2 REVISTA DA LITERATURA..... 34
2.1 TECIDO ÓSSEO..... 34
2.2 REPARO ÓSSEO..... 36
2.3 LASER..... 38
2.4 OSTEOTOMIAS..... 41
2.5 LASERTERAPIA DE BAIXA POTÊNCIA (LLLT)..... 55

3 METODOLOGIA..... 67
3.1 RESPALDO ÉTICO DA PESQUISA..... 67
3.2 DELINEAMENTO DA PESQUISA..... 67
3.3 PROBLEMAS..... 67
3.4 HIPÓTESES..... 68
3.5 VARIÁVEIS..... 68
3.6 POPULAÇÃO E GRUPOS..... 68
3.7 TÉCNICA CIRÚRGICA..... 70
3.8 APLICAÇÃO DO LASER DE BAIXA POTÊNCIA..... 75
3.9 COLETA E ANÁLISE DOS DADOS..... 78
3.10 MICROSCOPIA ÓPTICA..... 79
3.11 ANÁLISE ESTATÍSTICA..... 81

4 RESULTADOS..... 84
4.1 GRUPO 1 – Osteotomia com Laser de Er:YAG..... 84
4.2 GRUPO 2 – Osteotomia com Laser de Er:YAG + LLLT de 685 nm..... 86
4.3 GRUPO 3 – Osteotomia com Laser de Er:YAG + LLLT de 830 nm..... 89
4.4 GRUPO 4 – Osteotomia com broca..... 95
4.5 GRUPO 5 – Osteotomia com broca + LLLT de 685 nm..... 96
4.6 GRUPO 6 – Osteotomia com broca + LLLT de 830 nm..... 97

5 DISCUSSÃO..... 100
5.1 MODELO EXPERIMENTAL..... 100
5.2 OSTEOTOMIAS REALIZADAS PELO LASER DE Er:YAG E BROCA CIRÚRGICA..... 102
5.3 LASERTERAPIA DE BAIXA POTÊNCIA (LLLT)..... 109

6 CONCLUSÕES..... 114

REFERÊNCIAS..... 116

APÊNDICES..... 124

APÊNDICE A – GRUPO 1 – osteotomia com laser de Er:YAG..... 124

APÊNDICE B – GRUPO 2 – osteotomia com laser de Er:YAG + LLLT de 685 nm..... 125

APÊNDICE C – GRUPO 3 – osteotomia com laser de Er:YAG + LLLT de 830 nm..... 126

APÊNDICE D – GRUPO 4 – osteotomia com broca..... 127

APÊNDICE E – GRUPO 5 – osteotomia com broca + LLLT de 685 nm..... 128

APÊNDICE F – GRUPO 6 – osteotomia com broca + LLLT de 830 nm..... 129

ANEXOS..... 131

ANEXO A – Princípios Éticos na Pesquisa Experimental do Colégio Brasileiro de Experimentação Animal..... 131

ANEXO B – Normas para a Prática-Didático Científica de Vivisseção de Animais..... 132

ANEXO C – Aprovação do Projeto de Tese pela Comissão Científica e de Ética da Faculdade de Odontologia da PUCRS..... 133

ANEXO D – Carta de anuência..... 134

ANEXO E – Certificado de calibração do equipamento Laser Fotona Modelo Twinglight®..... 135

ANEXO F – Certificado de calibração do equipamento Photon Lase®..... 136

INTRODUÇÃO

1 INTRODUÇÃO

A cirurgia e traumatologia bucomaxilofacial realiza diversos procedimentos cirúrgicos em tecidos moles e duros. Quando os tecidos duros estão envolvidos, praticamente todas as técnicas visam a osteotomia ou pelo menos são precedidas por ela, alguns exemplos são: cirurgia para remoção de dentes inclusos, osteotomias da maxila e da mandíbula para correção de deformidades dento-faciais, cirurgia para enucleação de cistos e tumores, cirurgia para instalação de implantes osseointegrados. Existe uma preocupação dos cirurgiões em eleger o melhor instrumento para realizar o corte ósseo que permita um reparo ósseo de qualidade superior no menor tempo possível (BRITO & PÁDUA, 1990).

A osteotomia ou o corte do tecido ósseo pode ser realizado por diversos métodos, alguns utilizados corriqueiramente, como as brocas ou fresas cirúrgicas em alta e a baixa rotação, e outros, utilizados mais seletivamente, como o cinzel e as serras para osso, e mais recentemente, o laser de alta potência foi introduzido como método alternativo para osteotomias (OKAMOTO et al., 1984; MELLO & MELLO, 2001).

Os lasers de alta potência (Er:YAG, Nd:YAG, Ho:YAG, CO_2, Er;Cr:YSGG) são usados na área de saúde desde 1960. Na odontologia são comumente utilizados para intervenção nas estruturas dentais, entretanto, outras especialidades, como cirurgia, periodontia, endodontia e implantodontia, também fazem uso desta tecnologia.

O laser de Er:YAG pode ser usado tanto em cirurgia de tecidos moles como de tecidos duros, porém, devido ao seu menor poder de hemostasia, evita-se usá-lo em tecidos moles. Sua melhor indicação está no corte de tecidos duros, como tecido ósseo e dentário. Quando o laser de Er:YAG é usado para remover tecido cariado, tem-se como vantagens: remoção do tecido cariado, muitas vezes, sem o uso de anestesia; descontaminação da área irradiada e superfície livre de *smear layer* (MELLO & MELLO, 2001).

Para se obter resultado positivo com o uso do laser, é importante o conhecimento da interação do laser com os tecidos. Além de se compreender alguns fatores que influenciam a ação do laser nos tecidos: comprimento de onda, potência do laser, capacidade de absorção do laser pelo tecido, freqüência de pulsos por segundo, duração do pulso, quantidade de energia aplicada, modo de entrega do laser, distância focal (focado ou desfocado), e finalmente, a presença ou não do sistema de refrigeração.

O laser de baixa potência, nos comprimentos de onda que vão do espectro visível ao invisível, ganharam destaque como fonte bioestimuladora do reparo tecidual. Embora os efeitos biomoduladores são demonstrados em numerosos estudos, algumas pesquisas acusam não haver diferença no reparo tecidual quando o laser é aplicado.

O tratamento que utiliza o laser de baixa intensidade é baseado em ações fotoquímicas, fotofísicas e/ou fotobiológicas nas células e nos tecidos, quando a luz interage com as células do tecido. Administrada em dose adequada pode estimular certas funções celulares (RIBEIRO & ZEZZEL, 2003).

Na literatura existem trabalhos demonstrando e comparando as técnicas convencionais de osteotomia com as realizadas por lasers de alta potência, contudo, os resultados sobre o reparo ósseo ainda são conflitantes, bem como o protocolo da metodologia aplicada. Também existe uma vasta literatura mostrando a influência do laser de baixa potência no reparo ósseo de cavidades produzidas por instrumentos convencionais rotatórios, como a broca cirúrgica, também com conflitos de metodologia e resultados.

Entretanto, trabalhos mostrando a associação do laser de baixa potência (InGaAlP e GaAlAs), em comprimentos de onda diferentes, como fator de bioestimulação do reparo ósseo em defeitos criados por laser de Er:YAG são raros na literatura.

Por esses motivos, o presente estudo reúne em um só trabalho dois métodos de osteotomia: broca cirúrgica em baixa rotação, método padrão para realização de osteotomias, e o laser de Er:YAG, moderno instrumento para ablação de tecidos duros.

Além disso, as cavidades ósseas produzidas foram submetidas ao laser de baixa potência (InGaAlP e GaAlAs), método atual e não invazivo de bioestimulação tecidual; em dois diferentes comprimentos de onda, 685 nm e 830 nm, de forma a elucidar a influência dos lasers de baixa potência (diodo) e alta potência (Er:YAG) no processo de reparo ósseo, e ainda, estabelecer parâmetros adequados para a aplicação dos lasers no tecido ósseo.

O presente trabalho tem os seguintes objetivos:

a) descrever as características histológicas das cavidades ósseas produzidas pelo laser de Er:YAG e broca cirúrgica em baixa rotação;

b) comparar, histologicamente, o reparo ósseo após osteotomias realizadas por laser de Er:YAG e broca cirúrgica em baixa rotação, seguidas pela bioestimulação com laser de baixa potência nos comprimentos de onda de 685 nm ou 830 nm, em tíbias de ratos, nos diferentes intervalos de tempo da pesquisa;

c) avaliar qual comprimento de onda do laser de baixa potência, 685 nm ou 830 nm, influencia o processo de reparo ósseo, através da análise histológica.

REVISTA DA LITERATURA

2 REVISTA DA LITERATURA

2.1 TECIDO ÓSSEO

Alguns estudos foram realizados para desenvolver um modelo experimental em pesquisas ósseas na região bucomaxilofacial, modelo este que reproduza as situações clínico-cirúrgicas do homem. Os autores Schimitz e Hollinger (1986), propuseram alguns modelos animais e protocolos para cirurgias ósseas experimentais, considerando a espécie e idade do animal, a localização e o tamanho do defeito ósseo a ser realizado, e finalmente, a manutenção ou não do periósteo. Os autores definiram como defeito ósseo crítico, aquele que não cicatriza espontaneamente, independente do tempo de cicatrização, necessitando para sua reparação tecidual algum tipo de enxerto ou biomaterial para preenchimento. Os defeitos ósseos considerados críticos, para o modelo animal rato, devem ser iguais ou maiores do que 4 mm de diâmetro e profundidade. Enquanto que, os defeitos ósseos não críticos devem ser menores do que 4 mm de diâmetro e profundidade.

Segundo Ross, Reith e Romrell (1993), o desenvolvimento do osso é tradicionalmente classificado como endocondral, no caso de uma cartilagem servir como precursora para formação do tecido ósseo, ou intramembranoso, se o osso originar-se diretamente de osso primário, sem a intervenção de um precursor cartilaginoso. Esses modelos clássicos referem-se somente ao mecanismo pelo qual o osso começa a se formar enquanto órgão. Tanto os tecidos formados por ossificação endocondral ou intramembranosa serão posteriormente substituídos por osso maduro ou secundário que será idêntico em ambos os casos.

Gartner e Hiatt (1999) definiram o tecido ósseo como um tecido conjuntivo especializado cuja matriz extracelular é calcificada. A matriz óssea apresenta constituintes orgânicos e inorgânicos. A parte inorgânica constitui cerca de 65% do seu peso seco, é composta principalmente por cálcio e fósforo, que estão sob a forma de cristais de hidroxiapatita. Os outros componentes inorgânicos, em menor quantidade, tais como: bicarbonato, citrato, magnésio, sódio e potássio. A parte

orgânica representa 35% do seu peso seco, e é composta por fibras colágenas, basicamente do tipo I, por substância fundamental e por proteínas não-colágenas. A dureza do osso é resultado da associação dos cristais de hidroxiapatita com o colágeno. As células do osso incluem células osteoprogenitoras, osteoblastos, osteócitos e osteoclastos.

As células osteoprogenitoras podem ser estimuladas a se diferenciarem em osteoblastos. Os osteoblastos, células jovens e volumosas, são responsáveis pela secreção do colágeno e da substância fundamental, constituintes da matriz orgânica óssea; proliferam depositando matriz óssea imatura e iniciam a formação das trabéculas ósseas. Os osteócitos são células maduras, derivadas dos osteoblastos, que ficaram aprisionados dentro de suas lacunas (osteoplastos) na matriz óssea calcificada, previamente depositada por eles enquanto osteoblastos. Osteócito representa um osteoblasto transformado. Os osteoclastos são células multinucleadas e grandes, cuja função é reabsorver o tecido ósseo, formando lacunas de Howship. Além das células citadas, o tecido ósseo pode conter adipócitos na sua parte medular (ROSS, REITH, ROMRELL, 1993).

O tecido ósseo é classificado como primário (imaturo ou osteóide) e secundário (maduro ou lamelar). O osso primário é o primeiro a se formar durante o desenvolvimento fetal e também durante a reparação tecidual de qualquer lesão óssea. O tecido ósseo primário tem aspecto desorganizado com fibras colágenas e células dispostas ao acaso, é uma matriz óssea ainda não calcificada. O osso secundário substituirá o osso primário; é calcificado, composto por lamelas paralelas ou concêntricas, fibras colágenas dispostas paralelamente às lamelas, e osteócitos aprisionados na matriz óssea calcificada. O osso cortical é bastante denso, situado na superfície externa, constituído por ósteons e por um sistema de lamelas circunferenciais e intersticiais. O osso esponjoso, localizado mais ao centro, é menos denso e constituído por trabéculas ósseas ramificadas, espículas ósseas e medula óssea. A medula óssea é composta por medula óssea vermelha, onde se formam as células do sangue, e por medula óssea amarela constituída principalmente de adipócitos. A superfície externa do osso é recoberta pelo periósteo, responsável por parte da nutrição do tecido ósseo, rico em células osteoprogenitoras; a cavidade central é revestida pelo endósteo (GARTNER & HIATT, 1999).

2.2 REPARO ÓSSEO

Robbins, Cotran e Kumar (1986) descreveram que as tentativas do organismo para curar as lesões induzidas por agressões locais, começa muito precocemente no processo de inflamação que resulta no reparo e na substituição das células mortas ou lesadas por células sadias. O reparo geralmente envolve dois processos distintos: 1) regeneração, conceituada como a substituição do tecido lesado por células do mesmo tipo, algumas vezes não deixando qualquer resíduo da lesão inicial; e 2) cicatrização, ou seja, a substituição por tecido conjuntivo, que no seu estado permanente constitui uma cicatriz. As células do tecido ósseo podem ser classificadas como células estáveis, diferentemente das células lábeis (células epiteliais e hematopoiéticas) e das células permanentes (células nervosas, células dos músculos esquelético e cardíaco), demonstram um nível baixo de replicação, contudo, podem sofrer divisão celular mediante a estímulos e são capazes de reconstituir o tecido de origem completamente.

Entre os tecidos altamente organizados, o osso tem um potencial único de reconstruir completamente sua estrutura original após um defeito, desde que as condições básicas para a regeneração tecidual sejam mantidas, tais como: amplo suprimento sangüineo e estabilidade mecânica. Porém, a capacidade de regeneração óssea tem seus limites e pode falhar quando ocorrer: falhas na vascularização, instabilidade mecânica, defeitos sobreestendidos e presença de outros tecidos com alta atividade proliferativa (SCHENK, 1996).

A neoformação óssea após uma lesão depende de alguns fatores locais (microcirculação, proliferação celular, liberação de fatores de crescimento e indutores) e sistêmicos (níveis de cálcio e níveis hormonais) para que ocorra dentro dos padrões de normalidade. Qualquer lesão óssea ativa a regeneração óssea local através da liberação de fatores de crescimento e indutores que atuarão sobre o reparo ósseo. O osso é uma das fontes mais ricas em fatores de crescimentos. Haverá, então, uma sucessão de eventos no tecido, iniciando por uma hemorragia local; formação de coágulo, seguido por tecido de granulação; depósito de tecido osteóide (matriz óssea) que posteriormente será mineralizado e constituirá o osso maduro (SCHENK, 1996).

O reparo ósseo, num indivíduo adulto, envolve a formação óssea intramembranosa e endocondral, independente da origem do osso lesionado. Inicialmente o coágulo preenche o local, em seguida é invadido por pequenos capilares, fibroblastos e células osteoprogenitoras, responsáveis pela ossificação intramembranosa, formando o osso primário que será substituído pelo osso secundário, de acordo com a evolução do reparo. Na cavidade da medula óssea, o coágulo é também invadido por capilares e células osteoprogenitoras. Em situações de baixa tensão de oxigênio, as células osteoprogenitoras podem se diferenciar em condroblastos ao invés de osteoblastos, com conseqüente formação de tecido cartilaginoso (GARTNER & HIATT, 1999).

O processo de reparo ósseo foi descrito por Catanzaro Guimarães (1982), em três fases distintas:

a) fase inflamatória, caracterizada pela formação de coágulo sangüíneo que ocupa toda a área da lesão óssea;

b) fase reparadora, apresenta grande número de fibroblastos, responsáveis pela produção do colágeno. Nesta fase, os macrófagos estão reabsorvendo o coágulo e o tecido ósseo necrosado; surge uma nova rede capilar originada de células endoteliais remanescentes e das células mesenquimais indiferenciadas. Osteoblastos jovens secretam matriz óssea, através da ossificação intramembranosa, resultando em osso imaturo;

c) fase remodeladora, o calo ósseo passa pelos processos de reabsorção e neoformação. Os osteoclastos removem o excesso do calo ósseo e osso necrosado, em seguida as cavidades ósseas são reestabelecidas. Os sistemas de Havers e o trabeculado ósseo esponjoso serão reconstruídos e dispostos em suas áreas originais (cortical e medular).

2.3 LASER

A palavra LASER é um acrônimo para *Light Amplification by Stimulated Emission of Radiation* (amplificação de luz por emissão estimulada de radiação). O espectro eletromagnético inclui, além do infra-vermelho e do ultra-violeta, raios X e gama, microondas, luz visível e ondas de rádio. O laser terapêutico de baixa potência opera nos espectros da radiação visíveis e invisíveis (próximo do infravermelho). Atualmente, os tipos de equipamentos de laser usados em clínica odontológica, incluindo os lasers de baixa e alta potência, vão desde o comprimento de onda de 488 nm (laser de Argônio) até 10.600 nm (laser de CO_2) (FIGURA 1) (GUTKNECHT & PAULA EDUARDO, 2004).

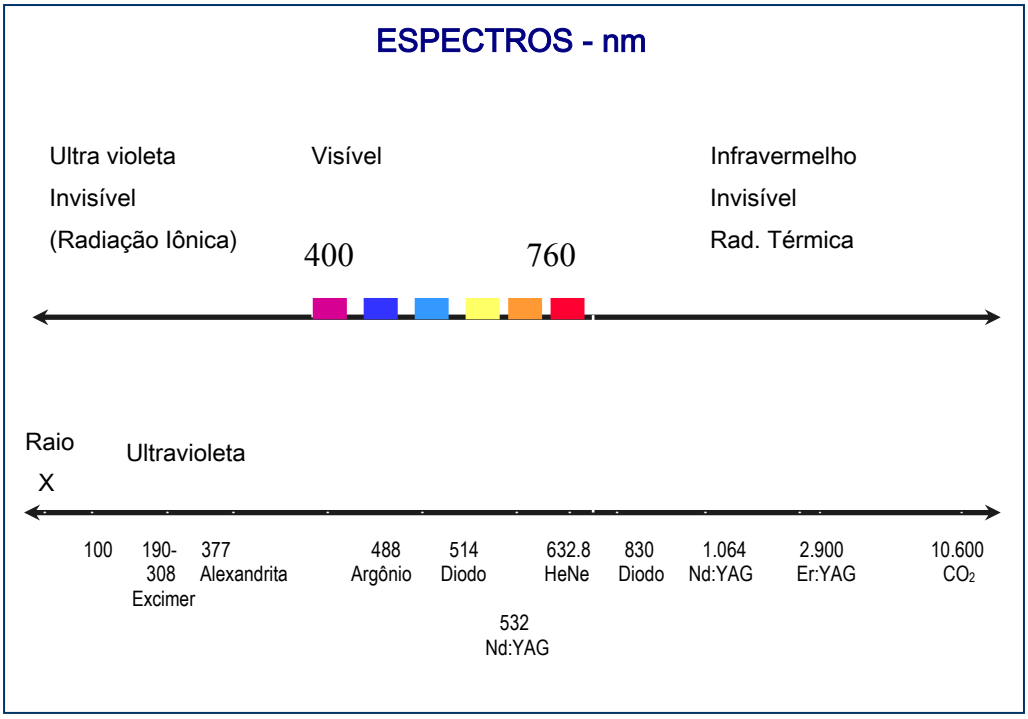

FIGURA 1 – Comprimento de onda de alguns tipos de laser e seus respectivos espectros.
FONTE: Adaptado de MELLO & MELLO (2001).

Os recursos atuais da tecnologia a laser, utilizados na medicina e odontologia, foram obtidos graças ao desenvolvimento da física do laser, sendo possível indicar um tipo de laser para cada tipo de tecido, sem provocar danos às estruturas adjacentes, através do conhecimento dos fatores que determinam interação laser/tecido, tais como: comprimento de onda e potência dos lasers, tipo de tecido, coeficiente de absorção do laser pelos tecidos, freqüência de pulsos/segundo, modo de entrega do laser, distância focal, sistema de refrigeração, tempo de exposição. A radiação laser pode ser refletida, transmitida, absorvida e espalhada por um sistema biológico (FIGURA 2, 3). A exposição de um corpo ou tecido ao laser de baixa intensidade, exclui a possibilidade da manifestação de efeitos térmicos (MELLO & MELLO, 2001).

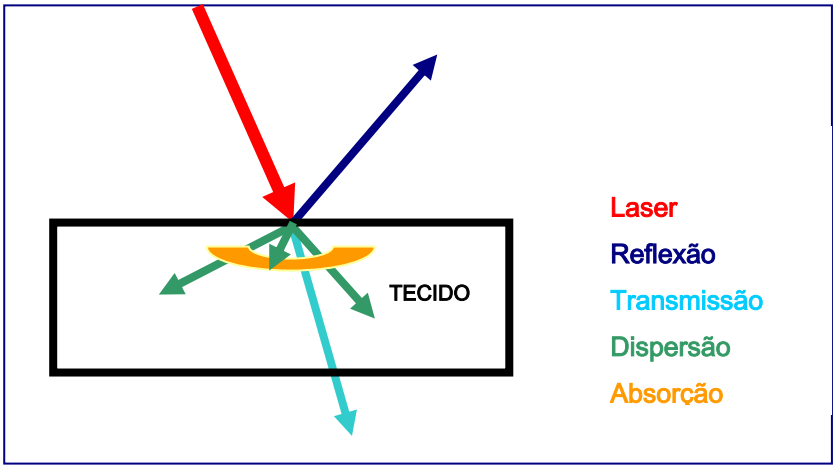

FIGURA 2 – Interação laser/tecido.
FONTE: Adaptado de MELLO & MELLO (2001).

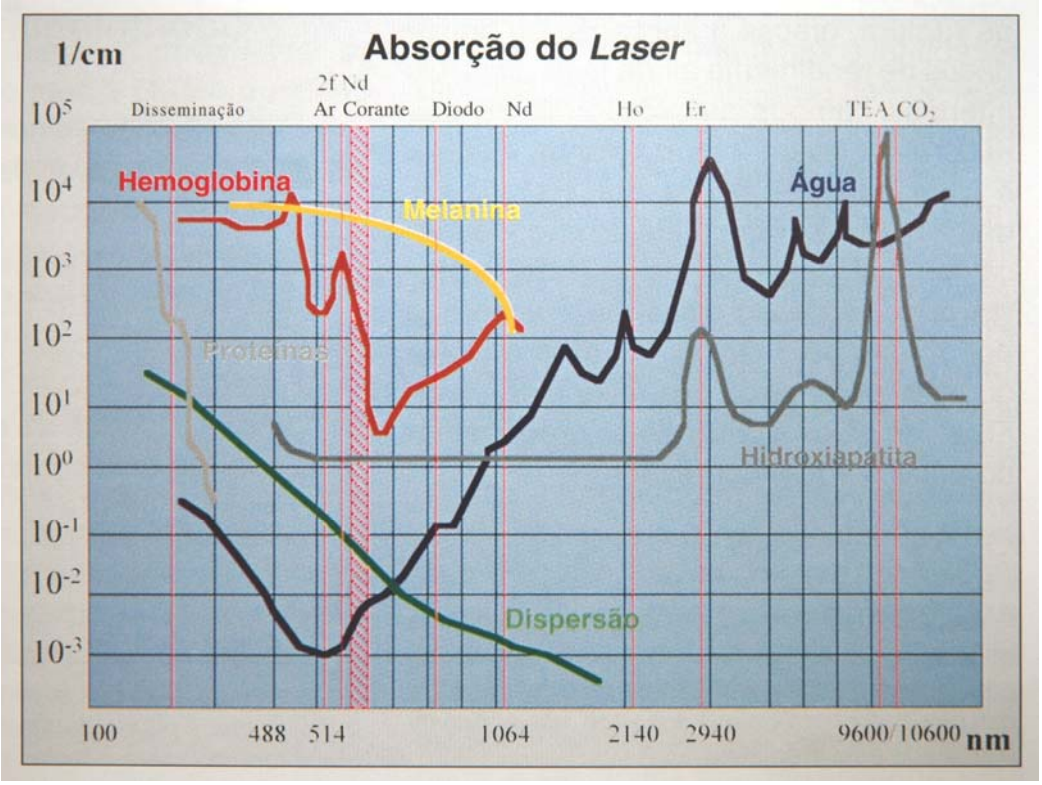

FIGURA 3 – Coeficientes de absorção do laser por diversos componentes de tecidos biológicos.
FONTE: GUTKNECHT & PAULA EDUARDO (2004).

Os lasers são divididos em lasers de alta e baixa potência. Os lasers de alta potência (cirúrgico ou *High Intensity Laser Treatment*) são destinados à remoção, corte e coagulação de tecidos, enquanto que os lasers de baixa potência (não-cirúrgicos ou *Low-Level Laser Therapy* – LLLT) são utilizados em processos de reparação tecidual. Os principais efeitos gerados pela LLLT nos tecidos têm natureza estimulatória, causando aumento do metabolismo celular, da quimiotaxia e da vascularização (LOPES & BRUGNERA, 1998).

Os lasers de alta potência servem para cortar, esterilizar, coagular e vaporizar tecidos moles ou duros. A ocorrência de um ou de outro efeito depende da interação laser/tecido, característica de absorção do laser pelo tecido. Além de outros fatores, tais como: tipo do laser, comprimento de onda, potência, dose e tempo de aplicação. A radiação do laser de alta potência interage com os tecidos basicamente por ações fototérmicas, nas quais a energia da luz absorvida pelos tecidos é transformada em calor. A intensidade e a forma com que esse calor se distribui no tecido podem resultar em coagulação, cauterização, corte ou ablação (vaporização). Quando a

intensidade do laser e a capacidade do tecido em absorvê-lo são suficientemente altas, ocorre a ablação tecidual: a energia do laser aquece de tal forma e com tal rapidez a água do interior das células, que vaporiza o tecido num tempo menor do que aquele que o calor levaria para se difundir (MATEOS, 2005).

2.4 OSTEOTOMIAS

Gertzbein et al. (1981) realizaram um estudo comparativo entre osteotomias feitas por serra para osso e por laser de CO_2 (50 W) em fêmures de ratos. Os resultados foram analisados microscopicamente e radiograficamente após 6, 8, 10, 14 e 18 semanas. Tanto na microscopia óptica, quanto na análise radiográfica, o grupo do laser de CO_2 mostrou uma cicatrização mais demorada. Mesmo ao final do experimento, nenhum dos animais do grupo do laser mostrou um reparo completo. No grupo do laser, foi observada microscopicamente a presença de fragmentos ósseos carbonizados e uma maior destruição tecidual. Os autores concluíram que embora o laser de CO_2 seja um instrumento importante em cirurgias ortopédicas, devido ao fato de provocar pouco sangramento durante o corte ósseo, característica especialmente importante em cirurgias de ressecções de tumores ósseos e também naqueles pacientes com distúrbios de coagulação, deve-se esperar por uma cicatrização mais demorada e por uma maior destruição tecidual.

Okamoto et al. (1984) mostraram os efeitos provocados por diferentes tipos de osteotomias realizadas em mandíbulas de 18 cães. Utilizaram broca carbide em alta e baixa rotação, com e sem irrigação; cinzel e martelo. Os resultados foram analisados a 2 horas, 10, 20 e 60 dias após o ato cirúrgico. Nos espécimes preparados com alta rotação, após 2 horas, a superfície das bordas estava relativamente regular, porém, quando realizadas sem resfriamento, notava-se uma espessa faixa escura. Ambas as cavidades realizadas por broca em baixa rotação e por cinzel e martelo, apresentavam-se com irregularidades, porém, isentas da faixa escura. Os autores concluíram que as osteotomias realizadas por broca em alta rotação e com resfriamento cicatrizaram mais rapidamente, e aquelas realizadas em

baixa de rotação, ocasionaram alterações mais profundas no tecido ósseo, provocando considerável atraso no processo de reparo.

Okamoto et al., em 1987, afirmaram que a osteotomia é um recurso bastante empregado no campo da cirurgia bucal. Todavia, permanecem dúvidas e controvérsias em relação ao melhor método e instrumento a ser empregado nas osteotomias. Os autores afirmaram que o emprego de brocas permite uma técnica cirúrgica mais rápida, e quando usada com irrigação, evitam o aquecimento excessivo do tecido ósseo e o surgimento de seqüestros ósseos.

Nuss et al. (1988) fizeram um estudo *in vitro,* utilizando calvária de roedores para comparar as características da ablação óssea após o uso de 4 tipos de lasers de alta potência no infravermelho: Nd:YAG (comprimento de onda de 1,064 µm); Ho:YSGG (comprimento de onda de 2,10 µm); Er:YAG (comprimento de onda de 2,94 µm) e CO_2 (comprimento de onda de 10,6 µm). O laser de Er:YAG foi utilizado no modo pulsado, taxa de repetição de 2 pulsos/segundo, energia entre 30 a 800 mJ/pulso. O laser de Nd:YAG foi utilizado no modo pulsado e contínuo. A análise da microscopia óptica revelou que os lasers de Nd:YAG e Er:YAG, no modo pulsado, provocaram uma fina zona de tecido danificado de 10 a 15 µm de espessura, adjacente ao tecido ablacionado. Enquanto que o laser Ho:YSGG provocou uma zona danificada de 20 a 90 µm. Os lasers que provocaram maior dano tecidual foram o Nd:YAG e CO_2 (no modo contínuo) com uma faixa alterada de tecido de 60 a 135 µm. Considerando que os componentes do osso (colágeno tipo I, água e hidroxiapatita) são altamente absorvidos numa irradiação entre 2,9 a 3,3 µm, é de se esperar que no comprimento de onda de 2,94 µm, ocorra uma alta absorção da radiação laser pelo tecido ósseo, provocando uma vaporização explosiva do tecido ósseo e uma eficiente ablação óssea, com mínimo dano térmico nos tecidos.

Walsh, Flotte e Deutsch (1989) estudaram o mecanismo do laser de Er:YAG operado no modo *Q-switch* (super pulsado) em diferentes tecidos: osso, pele, aorta e córnea. Os resultados foram consistentes em mostrar o mecanismo de ablação dos tecidos pelo laser de Er:YAG. O mecanismo de ablação tecidual foi descrito pelos autores como sendo um processo explosivo que leva a um rápido aquecimento, vaporização, e subseqüente expansão de alta pressão do tecido irradiado,

devolvendo pouco aquecimento aos tecidos adjacentes. Observaram que o laser de Er:YAG tem pouca penetração nos tecidos e provoca pouco dano térmico.

Nelson et al. (1989) realizaram um esclarecedor estudo sobre o reparo ósseo após a irradiação pelo laser de Er:YAG. Analisaram e compararam a cicatrização óssea de osteotomias realizadas por serra ortopédica convencional e por laser de Er:YAG (100 mJ/pulso e 5 Hz). As cavidades foram realizadas em tíbias de coelho e apresentavam 1 mm de profundidade. Os espécimes foram analisados sob microscopia óptica após 1, 2, 3 e 4 semanas do ato cirúrgico. Os resultados mostraram que a osteotomia feita pelo laser apresentou um formato cônico. Na superfície irradiada havia uma zona óssea desorganizada, de aproximadamente 4 a 10 µm de espessura. Desde a 1ª semana, a cicatrização foi mais favorável nos cortes feito pela serra ortopédica. No grupo do laser de Er:YAG a cicatrização ocorreu do periósteo para o centro. Na 1ª semana, a resposta de cicatrização, no grupo do laser, foi limitada à formação de um tecido ósseo denso fibroso infiltrando a partir do periósteo para dentro da cavidade; em contra-partida, no grupo da serra, encontrou-se um tecido conjuntivo fibroso bem organizado ligado aos remanescentes ósseos provenientes do periósteo e do endósteo. Na 2ª semana, o grupo do laser exibia um tecido osteóide, rico em colágeno e trabéculas ósseas imatura. Já no grupo da serra, o tecido osteóide ocupava quase toda a cavidade. Nas 3ª e 4ª semanas, os dois grupos já apresentavam um tecido ósseo lamelar. Na 6ª semana, ambos os grupos exibiam um tecido ósseo maduro. O grupo do laser de Er:YAG exibia alguns pontos de coalescência entre o tecido ósseo neoformado e o endósteo; no grupo da serra o novo tecido ósseo estava completamente fusionado com o tecido ósseo preexistente. Os autores concluíram que nas osteotomias produzidas pela serra, as células invadem o sítio cirúrgico originadas tanto do endósteo como do periósteo, levando a uma rápida cicatrização óssea. Por outro lado, o laser de Er:YAG provocou danos de natureza térmica no tecido ósseo adjacente e também no endósteo, impedindo que os osteócitos destas regiões participassem da cicatrização, ficando, a reparação restrita ao periósteo e ao coágulo.

Gonzales et al. (1990) fizeram um estudo *in vitro* utilizando cartilagem do septo nasal e osso da parede sinusal de cadáveres humanos frescos e congelados

que foram irradiados pelos lasers de Er:YAG (modo pulsado) e CO_2 (modo super pulsado e contínuo). Através da microscopia óptica, os autores observaram que o laser de Er:YAG promoveu dano térmico menor do que o laser de CO_2 em ambos os tecidos avaliados. Nos espécimes de cartilagem irradiados pelo laser de Er:YAG, a espessura do tecido danificado foi de 2 µm, e quando irradiados pelos lasers de CO_2, foi de 21 µm. Nos espécimes ósseos, o laser de Er:YAG provocou uma faixa de 5 µm de tecido danificado, enquanto que os lasers de CO_2 provocaram dano de 67 µm de espessura. Os danos térmicos podem ser explicados pela diferença do coeficiente de absorção da água pelos diferentes lasers estudados. O laser de CO_2 é 10 vezes menos absorvido pela água do que o laser de Er:YAG. Considerando que 80% da composição dos tecidos biológicos é de água, entende-se que o laser de Er:YAG ablaciona mais eficientemente tecidos duros, com menor dano térmico do que o laser de CO_2; além disso, o laser de CO_2 precisa de uma potência muito maior do que o laser de Er:YAG para cortar ou ablacionar tecidos duros, gerando, conseqüentemente, um aquecimento maior nos tecidos.

Buchelt et al. (1992) realizaram um estudo *in vitro* para investigar a aparência micro e macroscópica da ablação de fibrocartilagem pelos lasers de Er:YAG (2 Hz, 50 a 150 mJ) e Ho:YAG (6 Hz, 200 a 800 mJ). Utilizaram meniscos e discos intervertebrais de cadáveres frescos, as amostras foram refrigeradas por 24 horas a 4ºC e submetidas à irradiação pelos lasers. Os resultados histológicos mostraram que o laser de Ho:YAG promoveu mais danos teciduais do que o laser de Er:YAG. As amostras submetidas ao laser de Er:YAG não mostraram áreas carbonizadas, apenas uma fina camada de necrose por coagulação, de espessura entre 20 e 60 µm, que cobria superficialmente às margens da cavidade. O laser de Ho:YAG, por sua vez, causou dano térmico moderado com áreas de carbonização, necrose térmica tecidual e rompimento das fibras colágenas; a espessura dessa camada alterada variou entre 120 e 240 µm. As diferenças de alterações teciduais dos lasers estudados podem ser fundamentadas pela diferença do comprimento de onda e pelo coeficiente de absorção para cada um dos lasers estudados. O laser de Er:YAG é bem absorvido pela água e pelo colágeno, principais componentes da cartilagem. Uma melhor absorção da radiação do laser leva a um processo de explosão tecidual, guiado por um rápido e discreto aquecimento, vaporização, e subseqüente expansão de alta pressão do tecido irradiado, sem provocar dano

térmico às áreas vizinhas. Por outro lado, uma menor absorção do Ho:YAG pelo tecido, não gera vaporização tecidual, logo, o calor provocado é absorvido e dissipado aos tecidos, gerando, conseqüentemente, danos térmicos teciduais em profundidade.

Buchelt et al. (1994) fizeram uma pesquisa para avaliar a cicatrização óssea após osteotomias em tíbias de ratos, realizadas por 3 diferentes métodos: laser de Ho:YAG (800 mJ/pulso, 5 Hz); laser de Er:YAG (300 mJ/pulso, 2 Hz) e por serra ortopédica convencional. Os espécimes foram analisados através da microscopia óptica, pelo teste de torque e por análise radiográfica após os períodos pós-operatórios de 1, 4, 8 e 12 semanas. Na análise histológica, somente o grupo do laser Ho:YAG mostrou uma superfície óssea carbonizada. Na 1ª semana, todos os grupos exibiram um tecido fibroso. Na 4ª semana, o grupo do Er:YAG apresentou o menor grau de formação de calo ósseo. Na 8ª semana, o grupo do Er:YAG e o da serra mostraram um calo ósseo unindo os cotos osteotomizados. Na 12ª semana, os grupos do Er:YAG e da serra estavam completamente cicatrizados; apenas o grupo do laser de Ho:YAG apresentava pseudoartrose, com formação de um denso tecido fibroso e ainda existia a presença da camada carbonizada. Os autores concluíram que tanto o laser de Er:YAG como a serra ortopédica promoveram uma reparação óssea completa.

Pratisto et al. (1996) mostraram que o laser de Er;Cr:YSGG (comprimento de onda de 2,79 µm) é uma excelente opção para cirurgias do ouvido interno, pois não provocam danos às estruturas adjacentes e são precisos na ablação óssea. Estas conclusões foram conseguidas a partir de um estudo *in vitro*, no qual utilizaram o laser de Er;Cr:YSGG em um protótipo de ouvido interno feito a partir de osso bovino que foi irradiado e submetido à análise de MEV. Os autores observaram que não houve formação de camada carbonizada, apenas a formação de uma fina camada alterada, menor do que 10 µm de espessura, oriunda provavelmente de alteração de temperatura local.

Gregori e Nosé (1996) descreveram osteotomia ou remoção de tecido ósseo, como sendo uma forma de exérese, que por sua vez, está incluída nas chamadas manobras cirúrgicas fundamentais, amplamente usada em cirurgias buco-dento-

alveolares. Muitas vezes a remoção do tecido ósseo é a principal razão do ato operatório, como por exemplo, nas alveolectomias, na redução de tuberosidades, na remoção de patologias ósseas; ou então, é um procedimento auxiliar na cirurgia, como na exodontia de dentes inclusos, nas cirurgias periapicais, na remoção de cistos ou tumores. A osteotomia promove intensa resposta inflamatória por ser um procedimento traumático. Pode ser praticada por cinzéis, osteótomos e instrumentos rotatórios. Os autores recomendam que a osteotomia deve seguir normas rigorosas como: uso de brocas especiais, em lâminas ou espirais, que evitam o esmagamento ósseo; refrigeração contínua, para evitar a hiperemia tecidual; osteotomia em linha única, para que não haja formação de espículas ósseas que exacerbam a resposta inflamatória e provocam retardo na reparação tecidual.

Com o objetivo de estudar o laser de Er:YAG como meio alternativo para corte de ossos delicados, Lewandrowski et al. (1996) realizaram fraturas bilaterais em mandíbulas de 10 ratos e fixaram-nas com micro-placas e micro-parafusos. Em um dos lados, as perfurações ósseas foram feitas com laser de Er:YAG (53 mJ/pulso, 10 a 15 Hz) e no outro lado, foram realizadas por brocas convencionais em baixa rotação; todas as perfurações foram feitas sob irrigação com solução salina. Os resultados da microscopia óptica, após 4 semanas, mostraram que todos os parafusos apresentaram osseointegração, não demonstraram diferença na quantidade de neoformação óssea. Foi observada, em ambos os grupos, uma camada alterada de tecido que variou de 25 a 100 µm de espessura oriunda, provavelmente, de danos térmicos, contudo, em nenhum dos grupos houve necrose óssea.

El Montaser et al. (1997) mostraram o padrão de cicatrização óssea em defeitos ósseos da calvária de ratos realizados pelo laser de Er:YAG numa densidade de energia de 75 mJ/pulso. Os defeitos apresentavam 5 mm de diâmetro, considerados defeitos ósseos críticos, e por esta razão foram recobertos por uma membrana de politetrafluoreliteno. Os animais foram sacrificados aos 10, 20, 30 e 105 dias após a cirurgia. Os espécimes foram analisados através da microscopia óptica. Os autores relataram que os eventos de reparo observados foram muito similares àqueles vistos em osteotomias feitas por instrumentos convencionais, a principal diferença foi a característica da superfície óssea criada pela ablação a

laser. A superfície irradiada apresentou uma camada amorfa de carbonização, de difícil reabsorção por osteoclastos, e sua persistência levou a uma demora na cicatrização. Atribuíram a essa camada carbonizada, o impedimento da integração entre o osso neoformado e o adjacente, pois, mesmo aos 105 dias de pós-operatório a camada estava presente e impedia a coalescência entre o tecido ósseo neoformado e o tecido ósseo adjacente. A camada amorfa carbonizada é altamente mineralizada e se forma pelo aquecimento da matriz orgânica do osso ou pela ruptura da camada de adipócitos da medula óssea. Essa camada amorfa carbonizada reduziu o recrutamento de osteoclastos e inibiu diretamente a atividade de reabsorção. Os autores salientaram que a união do osso neoformado com o osso adjacente somente acontecerá após a reabsorção da camada carbonizada.

Pinelli e Carvalho (1999) avaliaram os efeitos de osteotomias para implantes dentários em mandíbulas de cães. As perfurações ósseas foram feitas com brocas seriadas, com e sem irrigação, e com variação do tempo de fresagem. Utilizaram a seqüência de brocas lança: 2,5 mm; 3,2 mm; 3,7 mm e laminador de tecido ósseo, cada animal teve 2 cavidades preparadas em cada lado da mandíbula, as cavidades mesiais foram preparadas com irrigação externa de soro fisiológico 0,9%, e as distais, sem irrigação externa. No lado direito da mandíbula, o tempo total da fresagem foi de 20 segundos (considerado normal), e no esquerdo entre 60 a 82 segundos (considerado acima do normal). Após 45 dias, os espécimes foram analisados histologicamente e os autores concluíram que a irrigação externa atenuou os danos no tecido ósseo favorecendo o reparo tecidual.

El Montaser et al. (1999) realizaram um estudo para verificar se implantes de titânio são capazes de osseointegrar em lojas ósseas preparadas pelo laser de Er:YAG. Dez ratos adultos foram utilizados para o trabalho, que consistiu em fazer 2 osteotomias de cada lado da calvária: usaram o laser de Er:YAG sob irrigação, focado a 5 mm do osso, 200 mJ/pulso e 3 Hz, e broca em baixa rotação (250 rpm). Todos os orifícios receberam um implante de titânio auto-rosqueante de 1 mm de diâmetro. Cinco espécimes foram analisados pela microscopia óptica após 3 semanas, e os outros cinco, após 3 meses. Após 3 semanas, houve neoformação óssea em cima da camada carbonizada criada pelo laser de Er:YAG, contudo, aos 3 meses os implantes estavam osseointegrados, sem a presença da camada

carbonizada. Já no grupo em que as osteotomias foram feitas por broca, observaram na 3ª semana, uma significativa necrose tecidual e reabsorção óssea na volta do defeito, provavelmente causada por uma deficiente irrigação durante a fresagem óssea. No entanto, após 3 meses, assim como no grupo do laser, houve completa osseointegração dos implantes.

Peavy et al. (1999) fizeram um amplo estudo para comparar o efeito dos lasers infra-vermelhos, comprimento de onda variando do 2,9 a 9,2 µm, com o da serra cirúrgica pneumática convencional em osso cortical bovino. A análise foi feita sob microscopia óptica, microscopia eletrônica de varredura e espectroscopia Raman. Os autores observaram que nos comprimentos de onda de 2,9 µm; 3,0 µm; 5,9 a 6,45 µm, não houve formação de carbonização tecidual, enquanto que nos comprimentos de onda de 3,1 a 4,2 µm; 5,0 µm; 6,6 a 7,5 µm, áreas de carbonização junto às paredes das osteotomias foram observadas. A maioria dos comprimentos de onda provocou uma zona colateral de dano térmico, de espessura entre 10 e 25 µm. O dano térmico foi maior (30 a 35 µm de espessura) para os comprimentos de onda de 3,0 µm; 4,2 µm e 5,0 µm. A serra pneumática para corte de osso também promoveu danos térmicos com espessura que variaram de 8,1 e 43,6 µm de espessura, e também criaram múltiplas microfissuras na superfície óssea cortada; esses danos foram associados à fricção mecânica da serra. Os autores afirmaram que a ablação de tecido ósseo cortical pode ser obtida com um mínimo de trauma tecidual, através do laser no espectro do infra-vermelho, incluindo os lasers dos seguintes comprimento de onda: 2,1 a 2,94 µm; 6,0 a 7,5 µm e 9,6 a 10,6 µm. Ressaltaram que a hidroxiapatita de cálcio, componente principal da parte inorgânica do osso, é bem absorvida no comprimento de onda de 2,94 µm, o que leva o tecido ósseo ser facilmente ablacionado com o mínimo de injúria térmica.

Friesen et al. (1999) avaliaram e compararam histologicamente o reparo ósseo de osteotomias feitas na tíbia de ratos por broca, lasers de CO_2 e Nd:YAG, com e sem irrigação. Uma cicatrização progressiva desde o 1º dia até o 21º dia do pós-operatório foi observada em todos os grupos estudados. Entretanto, todos os grupos tratados com laser exibiram uma demora maior no reparo comparativamente com o grupo da broca, esse fato parece estar relacionado com a presença de uma carbonização residual nos defeitos ósseos. Essa camada carbonizada pode

também conter alguns produtos tóxicos, e parece servir como uma barreira mecânica que impede a adesão de células osteogênicas e conseqüentemente a neoformação óssea. Mesmo utilizando irrigação durante a osteotomia com laser de Nd:YAG houve a formação da camada carbonizada, porém, a camada de carbonização formada foi mais fina, e a neoformação óssea foi mais precoce. Este fato sugere que a irrigação não somente resfria o tecido, mas também parece remover possíveis resíduos liberados durante a irradiação.

Paccione et al. (2001) fizeram um estudo para observar o animal rato como modelo experimental na cicatrização óssea intramembranosa de fraturas no corpo mandibular. Utilizaram 20 ratos geneticamente modificados, e realizaram a fratura mandibular com disco diamantado de 3 mm de espessura, sob irrigação, na região entre segundo e terceiros molares inferiores; a fratura foi imobilizada por fixador externo e 2 pinos. Os espécimes foram avaliados por histologia e imuno-histoquímica aos 7, 10, 14, 28 dias do pós-operatório. Entre os 7 e 10 dias, observaram formação óssea intramembranosa a partir das extremidades dos cortes, com aumento do número de pequenos vasos. No 14º dia, as extremidades estavam em íntimo contato; e antes do 28º dia o calo ósseo estava remodelando ativamente em todos os espécimes examinados. Os autores concluíram que o modelo rato se mostrou eficaz para o estudo do reparo ósseo.

Martins (2001) avaliou histologicamente o reparo ósseo após osteotomias realizadas por fresas cirúrgicas e por laser de Er:YAG em diferentes densidades de energia. Foram realizadas 2 osteotomias de cada lado do corpo da mandíbula de ratos, totalizando 4 osteotomias por animal. No lado direito, foram realizadas 2 osteotomias na cortical óssea com laser de Er:YAG (400 mJ e 6 Hz) e com fresa cirúrgica. No lado esquerdo, foram realizadas mais 2 osteotomias com laser de Er:YAG em diferentes densidades de energia: 300 e 350 mJ, ambas em 6 Hz. Todas as osteotomias foram feitas sob irrigação constante. As osteotomias realizadas pela fresa apresentaram um reparo ósseo a partir do endósteo e do trabeculado ósseo remanescente, sendo que aos 45 dias a cortical óssea já se apresentava estabelecida. Nas osteotomias provocadas pelo laser, o reparo se iniciou a partir do endósteo e da superfície externa, houve, no entanto, dano térmico nas 3 densidades de energia. Após 60 dias a cortical óssea já se apresentava

estabelecida e as áreas danificadas não estavam mais presentes. Aos 90 dias de pós-operatório o reparo ósseo foi homogêneo em todos os grupos estudados.

De acordo com Mello e Mello (2001), os lasers de alta potência vêm sendo utilizados em procedimentos cirúrgicos de tecidos moles e duros. Entretanto, a sua melhor indicação está na ablação dos tecidos duros, tais como: osso, dentina, esmalte e cemento. O laser de Er:YAG promove ablação tecidual com pouco dano térmico, quando usado sob irrigação. Nas cirurgias de tecidos duros o laser de Er:YAG pode ser utilizado em osteotomias, oferecendo benefícios para o paciente como a redução do sangramento ósseo durante a osteotomia, e ainda, evita o desconforto causado pela vibração e pressão dos motores convencionais, como a alta e a baixa-rotação.

A característica da superfície óssea criada pela irradiação do laser de Er:YAG é explicada pela interação laser de Er:YAG e tecido ósseo. O feixe de laser de Er:YAG promove ablação tecidual (vaporização) no seu ponto focal. O laser de Er:YAG produz uma curva Gaussiana típica (FIGURA 4). A medida em que o feixe do laser se afasta do seu ponto focal, perde-se o poder de ablação tecidual, e começa a acontecer fusão tecidual, mais superficialmente; e carbonização, mais profundamente (FIGURA 4) (MELLO & MELLO, 2001).



FIGURA 4 - Efeito do feixe Gaussiano do laser de Er:YAG no tecido. Y = eixo do centro do feixe com maior poder de ablação (a). A medida em que o feixe se afasta do centro nos eixos Z e X, perde seu poder de ablação e o aquecimento produz fusão (b) e carbonização (c).
FONTE: MELLO & MELLO (2001).

Payne et al. (2001) realizaram um estudo para avaliar e comparar histologicamente o processo de reparo ósseo em osteotomias feitas por laser no comprimento de onda de 6,1 µm e por serra óssea convencional. As osteotomias foram realizadas em tíbias de coelhos. Após 2 semanas, as osteotomias feitas pela serra não mostraram evidências de reparo tecidual, enquanto que as realizadas com o laser estavam preenchidas por osso trabecular e medula óssea. Na 4ª semana, os defeitos provocados pela serra estavam preenchidos por osso trabecular, medula óssea e por uma intensa remodelação osteonal próximo a cortical adjacente, enquanto que os defeitos promovidos pelo laser, na 4ª semana, apresentavam um tecido ósseo de aspecto maduro. Ao final do experimento, após 8 semanas, todos os defeitos de ambos os grupos estavam com o reparo concluído. Os autores concluíram que nas fases iniciais de reparo, os defeitos promovidos pelo laser tiveram uma resposta mais rápida à cicatrização.

Sasaki et al. (2002a) realizaram um estudo para analisar a ultra-estrutura de osteotomias preparadas por laser de Er:YAG, laser de CO_2 e broca cirúrgica. O experimento consistiu em realizar diferentes osteotomias no osso parietal de ratos, da seguinte maneira: usando laser Er:YAG no modo pulsado, sob irrigação (100 mJ/pulso, 10 Hz); laser de CO_2 no modo contínuo, focado, sem irrigação, e broca de aço redonda a 10.000 rpm, sob irrigação. As superfícies ósseas foram avaliadas logo após o seu preparo através da microscopia óptica, microscopia eletrônica de transmissão e espectroscopia Raman. Os resultados mostraram que o laser de Er:YAG provocou a formação de uma fina camada modificada de tecido, cuja espessura variou de 13,2 a 30 µm. Essa camada modificada de tecido irradiado era composta por 2 distintas subcamadas. Uma camada mais superficial que recebeu mais energia apresentava-se levemente manchada, com estruturas modificadas de aspecto amorfo e com micro-rachaduras, obtida pelo derretimento e recristalização dos cristais de hidroxiapatitas originais. E outra, mais profunda, abaixo da camada superficial, que recebeu menos energia, fortemente manchada (escura) e desorganizada, que sofreu desnaturação térmica. A osteotomia promovida pela broca resultou em uma superfície regular, incluindo uma camada alterada de aproximadamente 6,9 µm, superficialmente constituída por *smear layer* e mais profundamente por material de coloração escura. O laser de CO_2 não conseguiu ablacionar o tecido ósseo provocando uma extensiva camada danificada e

carbonizada pelo calor, de aproximadamente 254 µm de espessura. Os autores concluíram que o laser de Er:YAG provoca uma superfície microirregular, livre de *smear layer* e de produtos tóxicos, com pouco dano térmico, visto que a camada alterada não passou de 30 µm de espessura. Esse tipo de superfície contribui para uma maior aderência do coágulo e dos elementos do sangue nos estágios iniciais da cicatrização.

Sasaki et al. (2002b) realizaram outro estudo comparativo das características morfológicas e da composição química das superfícies ósseas da calvária de ratos adultos, submetidas a osteotomias de 5 mm extensão e 2 mm de profundidade, promovidas pelos lasers de Er:YAG (modo pulsado, com irrigação, duração de 2 segundos, 100 mJ/pulso, 10 Hz) e CO_2 (modo contínuo, sem irrigação, duração de 3 segundos, 0,5 a 5 W); e por brocas cirúrgicas de aço em baixa rotação, sob irrigação. Logo após a cirurgia, os ratos foram mortos e os espécimes submetidos à análise por MEV e espectroscopia Raman. Na avaliação macroscópica, o laser de Er:YAG produziu uma ranhura com bordas lisas e precisas; o laser de CO_2 produziu uma linha escura carbonizada, e a broca, apenas um defeito rosado. Na MEV, o grupo do laser de Er:YAG apresentou uma cavidade óssea com bordas bem definidas, porém, quando em alta magnificação, a borda mostrava-se irregular, áspera e escamosa, com projeções que atuaram com um arcabouço para agregação celular e aderência tecidual. Foi observado também um fusionamento de partículas e poros, causado pelo aquecimento e ressolidificação da estrutura óssea, pois sempre que o laser é usado com irrigação, ocorre primeiramente um “amolecimento” e em seguida uma ressolidificação, contudo, não foi observada a presença de substâncias tóxicas. O grupo da broca apresentou uma superfície óssea com textura mais homogênea, coberta por uma camada de *smear layer* (resíduos e restos de debris) e numerosas trincas, essa camada atuou com uma barreira que impediu a agregação celular, o que resultou num retardo cicatricial. O laser de CO_2 provocou incompletas cavidades ósseas, sem nitidez, produzindo uma extensa área carbonizada sobre as superfícies ósseas. Na avaliação da espectroscopia Raman, o dado mais relevante foi a diferença da quantidade de dióxido de carbono nos 3 grupos estudados. Os autores concluíram que a falta de irrigação e a alta densidade de energia do laser de CO_2 durante as osteotomias resultaram em carbonização da superfície óssea, que por sua vez causou desnaturação proteica, e

formação de produtos tóxicos que contribuíram para uma reparação óssea demorada. Afirmaram que o laser de Er:YAG produz uma superfície semelhante ao feito pela broca, com exceção de não produzir *smear layer.*

Rupprecht et al. (2003) demonstraram através de um estudo *in vitro,* a performance do laser de Er:YAG em realizar osteotomias em cortical óssea de fêmures de coelhos e de mandíbulas de porcos. Para esse estudo, usaram um sistema controlador de som que interrompia automaticamente o laser de Er:YAG quando este atingia o osso medular. Após análise histológica dos espécimes, os autores puderam constatar que o laser de Er:YAG foi eficaz para ablação de tecido ósseo, com pouco ou nenhum dano térmico, desde que usado com irrigação. O laser de Er:YAG apresentou uma maior especificidade para ablação de tecidos duros, preservando tecidos moles, desde que se atente para a diferença de som emitido pelos diferentes tecidos, durante a ablação tecidual.

De acordo com Gutknetcht e Paula Eduardo (2004), devido à alta absorção da radiação laser de Er:YAG (2,940 µm) pela água dos tecidos, a energia do laser é aproveitada nas camadas superficiais dos tecidos, dessa maneira, praticamente não sobra energia para ser transformada em calor, motivo pelo qual o laser não promove dano térmico aos tecidos, mas por outro lado, não se observa hemostasia, como acontece na irradiação com outros lasers. A alta afinidade do laser de Er:YAG pela água e hidroxiapatita, resulta numa transformação termomecânica da energia oriunda desse tipo de laser, a partir do momento em que incide sobre a superfície de um tecido duro. A água contida no tecido se evapora subitamente, esse aumento brusco do volume da água promove a ablação tecidual. Os autores utilizaram o laser de Er:YAG para cirurgia periapical, ressecção do ápice radicular e ablação de tecido ósseo, regulado em 4 Hz, energia por pulso de 399 a 500 mJ, devido às vantagens do laser nessas cirurgias, tais como: facilidade no manuseio, excelente aceitação pelos pacientes, e pós-operatório com pouco sangramento, edema e dor.

Pourzarandian et al. (2004) realizaram um estudo comparativo para avaliar o processo inicial da cicatrização de osteotomias realizadas pelo laser de Er:YAG, laser de CO_2 e broca. Elegeram o osso da calvária de ratos para realizar as osteotomias lineares de 5 mm de comprimento. O laser de Er:YAG foi usado com

irrigação (100 mJ/pulso, 10 Hz). O laser de CO_2 foi utilizado sem irrigação, na potência de 4 W. A broca cirúrgica foi utilizada em baixa rotação sob irrigação. Os espécimes foram analisados pela microscopia eletrônica de transmissão, após 10 minutos, 6 horas, 24 horas, 3 dias, 7 dias e 14 dias do pós-operatório. Os autores concluíram que o grupo do laser de Er:YAG apresentou uma cicatrização mais rápida, com uma seqüência cronológica regular do reparo ósseo e uma quantidade maior de tecido ósseo neoformado, cerca de 1,65 vezes mais, quando comparado com os grupos da broca e do CO_2. Em relação às margens das osteotomias, o grupo do laser de Er:YAG apresentou uma margem irregular, porém, sem carbonização e sem *smear layer*, havia apenas uma camada alterada de tecido de 20,6 µm de espessura. No grupo da broca, as margens do preparo eram mais regulares e lisas, porém, com uma camada fina de *smear layer*, de espessura aproximada de 7,8 µm. No grupo do laser de CO_2 as margens revelaram uma camada espessa de carbonização em toda a sua extensão, em torno de 248 µm de espessura; o osso circundante sofreu uma zona de necrose térmica, mesmo após os 14 dias de acompanhamento, a zona de carbonização ainda estava presente. Os autores afirmaram que o tratamento com o laser de Er:YAG pode ser vantajoso para o reparo ósseo, provavelmente, por favorecer aderência celular, devido à formação de uma superfície com micro-irregularidades e pela ausência de carbonização e de *smear layer*; e também, pelo fato de que durante a ablação, uma quantidade de energia não conhecida de laser de baixa potência é liberada, promovendo bioestimulação local.

Lee (2005) demonstrou uma técnica alternativa para osteotomias, utilizando o laser de Er;Cr:YSGG. As osteotomias foram realizadas em 27 pacientes para remoção de enxertos ósseos monocorticais do ramo mandibular. O laser foi utilizado no modo pulsado (6 W e 20 Hz), com irrigação. Dos 27 enxertos removidos, 11 foram submetidos à análise histológica. Os achados histológicos revelaram um osso lamelar vital nas margens das osteotomias produzidas pela ablação do laser.

Pourzarandian et al. (2005) demonstraram o efeito da irradiação com laser de Er:YAG em cultura de fibroblastos humanos provenientes do periodonto aderido a pré-molares que foram extraídos por indicação ortodôntica. A irradiação com laser de Er:YAG (2,94 µm; 30 Hz; 30 a 350 mJ/pulso) foi realizada a uma distância de 15

cm dos discos que continham os fibroblastos e em 4 diferentes densidades de energia: 1,68 J/cm^2; 2,35 J/cm^2; 3,37 J/cm^2; 5,0 J/cm^2. As culturas foram analisadas após 24 horas e 3 dias da irradiação, através da microscopia óptica e microscopia eletrônica de transmissão. Os resultados mostraram que somente quando foi usado o laser de Er:YAG na densidade de energia de 3,37 J/cm^2 houve diferença significativa do aumento do número de fibroblastos e do seu metabolismo celular, resultando em maior secreção de colágeno e mitoses. Algumas organelas dessas células irradiadas apresentavam-se mais proeminentes, como as mitocôndrias e o complexo de Golgi.

2.5 LASERTERAPIA DE BAIXA POTÊNCIA (LLLT)

Devido ao fato de alguns lasers de alta potência produzirem radiação em pulsos muito curtos e pelo fato de operarem em partes invisíveis do espectro, o laser de He-Ne no vermelho visível, operando em baixa potência, foi introduzido aos equipamentos, na tentativa de solucionar o problema da mira dos lasers de alta potência. A partir daí, alguns grupos de pesquisas, incluindo o do professor Endre Mester, em Budapeste, iniciaram os estudos sobre os efeitos biológicos e clínicos do laser de baixa potência (BAXTER et al., 1994).

De acordo com Lirani (2004), o professor Mester e seus colaboradores, na década de 80, iniciaram uma série de estudos em células isoladas de animais sobre o efeito carcinogênico dos lasers de He-Ne (632,8 nm) e argônio em baixa potência. Em um desses experimentos, Mester utilizou o laser de He-Ne para irradiar carcinomas em ratos, esperando obter uma exacerbação no crescimento dos tumores, no entanto, os tumores não foram estimulados, mas, surpreendentemente, as áreas dos animais que sofreram tricotomia tiveram um crescimento de pêlos mais rápido do que os animais que não receberam a irradiação. Em seguida, utilizaram o laser para estímulo em feridas induzidas em animais, encontrando resultados positivos na cicatrização. Baseado no sucesso de suas pesquisas experimentais, Mester começou a utilizar o laser de He-Ne no tratamento de pacientes com feridas crônicas de várias etiologias que não respondiam a outros tratamentos, os

resultados, nesses pacientes, mostraram a primeira evidência da bioestimulação do laser de baixa potência em humanos. A partir deste trabalho pioneiro, outras pesquisas foram realizadas em países da Europa Ocidental, China e União Soviética popularizando o laser de baixa potência como modalidade terapêutica nesses locais.

Trelles e Mayayo (1987) utilizaram o laser de baixa potência He-Ne (632 nm, 4 mW, 2,4 J/cm^2) divididos em 12 aplicações, a fim de promover bioestimulação do reparo ósseo de fraturas produzidas em tíbias de ratos. Através da microscopia óptica os autores observaram que os animais que receberam o laser apresentaram um significativo aumento da vascularização local e uma rápida reparação óssea, quando comparada com os animais que não foram irradiados.

Takeda (1988) utilizou o laser de baixa potência GaAlAs, no infra-vermelho, em animais com periodontite. Foi realizada apenas uma aplicação (25 mW/cm^2 e 20 J/cm^2). Os resultados mostraram uma proliferação acentuada de fibroblastos e uma deposição maior de tecido osteóide nos animais que receberem a laserterapia.

A laserterapia de baixa potência (GaAlAs) é capaz de penetrar cerca de 10 mm nos tecidos sem causar alteração térmica significante. Essa irradiação parece acelerar a cicatrização, através da proliferação de fibroblastos e depósito de osteóide em alvéolos pós-exodontias (WALSH, 1992).

Barushka, Yaakobi e Oron (1995) utilizaram o laser de He-Ne, na potência de 6 mW, numa dose de 31 J/cm^2, durante aproximadamente 3 minutos, em defeitos ósseos produzidos na tíbia de ratos, no 5º e 6º dia do pós-operatório. Os autores observaram que a laserterapia de baixa potência provocou um aumento do número de osteoblastos, aumento dos níveis de fosfatase alcalina, e uma reparação óssea mais rápida do que os animais que não receberam o tratamento com o laser de baixa potência.

Para Andreu e Zaldívar (1996), o laser de baixa potência quando utilizado em baixas doses estimula a proliferação proliferação de osteoblastos, proliferação de vasos sangüíneos, aumento da produção de colágeno e da enzima fosfatase

alcalina. Advertem que se o laser de baixa potência for usado em altas doses leva a degeneração celular com prejuízos à cicatrização.

Rigau (1996) analisando o efeito do laser de baixa potência sobre a cicatrização de feridas pôde verificar um aumento da síntese de colágeno e uma resposta diferenciada dos mastócitos e de mediadores biológicos durante o início da fase inflamatória, com conseqüente aumento da permeabilidade vascular e regulação da migração linfocitária local, fatores esses que levam uma reparação tecidual mais rápida nos períodos iniciais.

David et al. (1996) mostraram que o laser de baixa potência He-Ne (632,8 nm, 10 mW, 56 J/cm^2) não acelerou o processo de reparo em fratura de tíbia realizada em ratos. Nenhuma mudança significativa foi observada na evolução do reparo ósseo em relação ao grupo controle, todos os grupos tiveram uma cicatrização dentro dos parâmetros normais.

Saito e Shimizu (1997) realizaram um estudo experimental em ratos para observar a influência do laser de baixa potência no reparo ósseo após a cirurgia de expansão transversal da maxila. O laser utilizado foi o GaAlAs (830 nm, modo contínuo, 100 mW, DE 126 a 420 J/cm^2). As irradiações foram realizadas somente no dia da cirurgia e nos 3 primeiros dias do pós-operatório. Os resultados mostraram que a neoformação óssea e a maturação das trabéculas ósseas foram mais expressivas quando o laser foi aplicado precocemente nos primeiros dias do pós-operatório. O laser usado somente em uma sessão não mostrou diferença de resultado com o grupo controle. Os autores concluíram que a regeneração óssea não somente depende da dose aplicada, mas também do intervalo de tempo das aplicações.

A LLLT age principalmente sobre organelas celulares, mitocôndrias e membrana, gerando aumento de ATP e modificando o transporte iônico. Acredita-se que existem fotorreceptores celulares sensíveis a determinados comprimentos de onda que, ao absorverem fótons, desencadeiam reações químicas. Desta forma a LLLT acelera a síntese de ATP (glicólise e oxidação fosforilativa) e a transcrição e a replicação do DNA (KARU, 1998).

Luger et al. (1998) avaliaram o efeito do laser de baixa potência He-Ne (632,8 nm, 35 mW) no reparo ósseo de fraturas de tíbias de ratos. O laser foi aplicado diariamente por 30 minutos, durante 14 dias. Os resultados obtidos através de métodos biomecânicos mostraram que o laser melhorou a regeneração óssea, as tíbias fraturadas que receberam o laser, mostraram-se mais resistentes à carga exercida em N/mm^2 do que aquelas que não foram irradiadas. Os autores concluíram que a diferença de resultados entre os grupos pode ser devido às características do calo ósseo formado. O grupo controle apresentou um calo ósseo fibrocartilaginoso, enquanto que o grupo do laser apresentou um calo ósseo mais maduro e resistente.

Lizarelli, Lamano-Carvalho, Brentegani (1999) descreveram que as respostas biológicas das células ao laser nos comprimentos de onda no visível e no infra-vermelho próximo são resultantes de mudanças físicas e/ou químicas em moléculas fotorrecepotoras em organelas de mitocôndrias.

Kawasaki e Shimizu (2000) utilizaram o laser de baixa potência para bioestimular a formação óssea numa área de tensão provocada pela movimentação ortodôntica de dentes molares em ratos. O laser utilizado foi o GaAlAs (830 nm, no modo contínuo, 100 mW, 54 J/cm^2) aplicado em 12 dias do experimento. Os resultaram evidenciaram que no grupo irradiado, a proliferação celular no lado da tensão e o número de osteoclastos no lado da pressão ortodôntica foram significativamente maiores do que no grupo não irradiado. Esses achados sugerem que o laser de baixa potência pode acelerar a remodelação óssea alveolar durante o tratamento ortodôntico.

Dörtbudak, Haas e Mailath-Pokorny (2000) utilizaram o laser de diodo em baixa potência (690 nm, modo contínuo, 3 aplicações de 1,6 J/cm^2) na estimulação *in vitro* de cultura de osteoblastos obtidos de fêmures de ratos jovens. Os resultados foram analisados após 8, 12 e 16 dias, e demonstraram que o grupo irradiado revelou um depósito celular significativamente maior, cerca de 10 a 15%, quando comparado com o grupo controle. Os autores concluíram que o laser resultou em um efeito de bioestimulação celular *in vitro*.

Segundo Mello e Mello (2001), o laser terapêutico produz efeito biológico em nível celular, na estimulação seletiva das mitocôndrias, o que determinará um significativo aumento na produção de energia celular, além de proporcionar aumento da atividade fibroblástica, melhoria da defesa do organismo, diminuição da dor e edema pós-operatórios. Os lasers de baixa potência atualmente utilizados na prática clínica são o GaAlAs, no comprimento de onda entre 660 e 930 nm; e o laser de He-Ne, no comprimento de onda entre 540 e 632,8 nm. Os autores indicam uma dosimetria do laser de baixa potência para ação bioestimulante de 3 a 6 mJ/cm^2 por aplicação.

Guzzardella et al. (2002) avaliaram a influência do laser de baixa potência no reparo ósseo de defeitos criados em fêmures de ratos que foram mantidos em meio de cultura por 21 dias. O laser de GaAlAs, no comprimento de onda de 780 nm, foi utilizado na potência de 1 W, média de repetição por pulso de 300 Hz, dosimetria de 300 J/cm^2, as aplicações foram feitas diariamente por 10 dias. Os resultados deste estudo *in vitro* indicaram que após 21 dias houve um significativo aumento do metabolismo celular e da regeneração tecidual quando comparado com o grupo controle, sugerindo que o laser de baixa potência produziu um efeito positivo na estimulação do tecido ósseo.

Carvalho et al. (2002) relataram que tratamentos não farmacológicos, tais como: ultra-som, estimulação elétrica, e laser, podem contribuir para aumento da massa óssea ou no estímulo da osteogênese. O laser de baixa potência produz uma radiação que é absorvida pelo tecido provocando efeitos diretos (bioquímicos, bioelétricos, bioenergéticos) e efeitos indiretos (estímulo da microcirculação, trofismo celular, efeitos analgésico e antiinflamatório) que estimulam a osteogênese.

Silva Júnior et al. (2002) aplicaram laser de baixa potência em defeitos ósseos de 1 cm^2 produzidos em fêmures de ratos adultos. O laser de diodo no comprimento de onda de 830 nm foi usado na potência de 40 mW, nas doses totais de 14,4 J/cm^2 e 57,6 J/cm^2, divididas em 3 aplicações durante a 1ª semana do pós-operatório. Os resultados alcançados após 7 dias, mostraram uma significativa diferença nas áreas de mineralização entre o grupo controle e os grupos experimentais. O laser promoveu uma quantidade maior de tecido neoformado,

contudo, aos 28 dias essa diferença não foi significativa. Os autores concluíram que o laser de baixa potência produz um efeito biomodulador nos estágios iniciais do reparo ósseo.

Navratil e Kymplova (2002) relataram que a bioestimulação produzida por lasers de baixa potência está relacionada à ativação da cadeia respiratória celular, através do aumento da concentração de adenosina trifosfato, adenosina difostato e adenosina monofosfato. Esse aumento de energia celular leva a uma replicação acelerada do DNA mitocondrial e da mitose celular, resultando em um efeito de bioestimulação tecidual.

Blay et al. (2002) realizaram um estudo visando determinar a influência do laser de baixa potência no processo de osseointegração de implantes instalados em tíbias de coelhos. Foram utilizados lasers nos comprimentos de onda de 830 e 680 nm, dosimetria total de 40 J/cm^2. Após 3 e 6 semanas do pós-operatório, os espécimes foram avaliados através do método do torque de remoção e freqüência de ressonância. Os resultados demonstraram que houve diferença significativa para mais em relação aos valores de freqüência de ressonância e de torque de remoção entre os grupos irradiados e o grupo controle. Os autores concluíram que a laserterapia melhorou o grau de osseointegração dos implantes.

Gerbi et al. (2002) relataram que o laser de diodo no comprimento de onda de 830 nm apresenta uma série de benefícios quando usado no pós-operatório, tais como: efeito analgésico, através da liberação de beta-endorfinas; efeito antiinflamatório, pela modulação da enzima prostaglandina, e reparação tecidual acelerada, por aumento de ATP celular.

Merli, Faloppa e Santos (2002) avaliaram a ação do laser de baixa potência (GaAlAs, 670 nm, 15 J/cm^2) no reparo ósseo de defeitos de 2 mm de diâmetro, provocados por broca cirúrgica em fêmures de ratos. O grupo experimental, aos 14 dias, mostrou uma diferença significativamente maior da área óssea neoformada do que no grupo controle. O laser teve ação positiva na reparação óssea.

Segundo Ribeiro e Zezzel (2003), a ação do laser de baixa intensidade é baseada em efeitos fotoquímicos, fotofísicos e/ou fotobiológicos nas células e nos tecidos debilitados. A fototerapia conduz a mudanças fotoquímicas nos fotorreceptores das mitocôndrias, que alteram o metabolismo, conduzindo a transdução (transferência de energia de um sistema para outro), que finalmente levam a uma fotorresposta (biomodulação). Provavelmente, desencadeando eventos em cascata na cadeia respiratória celular. A partir desses mecanismos, alguns efeitos biológicos são associados a laserterapia: crescimento celular em tecidos conjuntivo, ósseo e tendinoso; regeneração celular e efeito antiinflamatório.

Pugliese et al. (2003) avaliaram a influência do laser GaAlAs (670 nm, 9 mW, 4 e 8 J/cm^2) sobre ferimentos cutâneos no dorso de ratos. Os resultados histológicos mostraram que o laser contribuiu para uma maior expressão de fibras colágenas e elásticas durante o processo cicatricial. No tratamento com dosimetria de 4 J/cm^2, os resultados foram melhores do que os observados na dosimetria de 8 J/cm^2.

Marino et al. (2003) promoveram um estudo para avaliar os efeitos do laser terapêutico de baixa potência (GaAlAs, 830 nm, 60 mW, modo contínuo, dosimetria de 5, 20, 50 J/cm^2) em defeitos ósseos de 1,5 mm de diâmetro criados em tíbias de ratos. Os resultados da análise histomorfológica, ao final do 7º dia do pós-operatório, demonstraram melhor evolução do processo de reparação tecidual no grupo que recebeu a dose de 50 J/cm^2 comparativamente com os demais grupos. Os resultados sugeriram que a laserterapia de baixa potência em doses maiores favoreceu positivamente o processo de reparo ósseo durante os estágios iniciais.

Ueda e Shimizu (2003) fizeram um estudo *in vitro* com o propósito de determinar o efeito do laser de baixa potência (GaAlAs, 830 nm, 500 mW, dosimetria de 0,48 a 3,84 J/cm^2, nos modos pulsado e contínuo) sobre a proliferação de células precursoras de osteoblastos, provenientes da calvária de fetos de ratos, e ainda, sobre a formação óssea e os níveis de fosfatase alcalina a partir dessas células. Os resultados de todos os grupos irradiados, sobretudo, nos grupos que utilizaram o laser pulsado numa baixa freqüência (1 e 2 Hz), demonstraram resultados melhores,

tais como: significativo aumento da proliferação celular e da atividade da enzima fosfatase alcalina.

Pinheiro et al. (2003) realizaram um estudo para avaliar o efeito do laser de baixa potência GaAlAs (830 nm, 40 mW) no processo de reparo ósseo em defeitos ósseos criados em fêmures de ratos. As cavidades ósseas foram enxertadas com osso inorgânico bovino e recobertas com membrana de osso cortical bovino descalcificado. Os defeitos receberam uma dose de energia total de 112 J/cm^2. Os resultados avaliados após 15, 21 e 30 dias, mostraram que a LLLT exerceu um efeito positivo na biomodulação do reparo ósseo nesses defeitos, independente do uso ou não da membrana óssea bovina.

Nicolau et al. (2003) avaliaram a ação do laser de baixa potência GaAlAs, comprimento de onda de 660 nm, em defeitos ósseos criados em fêmures de ratos. O laser foi aplicado em dias alternados até o 8º dia do pós-operatório. Após avaliação histomorfométrica os autores observaram que o laser de baixa potência aumentou tanto a atividade dos osteoclastos como a dos osteoblastos, levando a concluir que o LLLT pode acelerar a fase inicial do reparo ósseo.

Garavello-Freitas et al. (2003) observaram a influência do laser de baixa potência HeNe, comprimento de onda de 633 nm, no reparo ósseo de defeitos produzidos na tíbia de 36 ratos *Wistar*. Os resultados mostraram que na 1ª semana do pós-operatório, a LLLT estimulou a neoformação de trabéculas ósseas e também a invasão de osteoclastos. Enquanto que na 2ª semana, houve um decréscimo do número de trabéculas ósseas. Os autores concluíram que o número de osteoclastos foi influenciado pela ação biomoduladora do laser de baixa potência durante a fase inicial do reparo.

Apesar da LLLT ter boa aceitação sobre os efeitos bioestimulantes no reparo de tecidos em países como o Brasil, bem como, na Europa e Ásia, a FDA norte americana, ainda não reconhece a ação bioestimuladora do laser de baixa potência, no reparo ósseo. Atualmente, a FDA aprova o uso do laser de baixa potência somente como auxiliar no tratamento de dor crônica no pescoço; dor no ombro de

origem músculo-esquelética; dor na mão e punho associada à síndrome do túnel do carpo (LASER WORLD, 2004).

Garavello, Baranauskas, Cruz-Höfling (2004) avaliaram a influência do laser de baixa potência He-Ne, comprimento de onda de 633 nm, na formação de vasos sangüineos em áreas de regeneração óssea. Foram criados defeitos ósseos de 1,6 mm de diâmetro na tíbia de 24 ratos adultos jovens, que foram irradiados diariamente pelo laser. Os autores observaram que após o 8º dia do pós-operatório, o laser acelerou o depósito de matriz óssea e aumentou significativamente o número de vasos sangüineos neoformados.

Khadra et al. (2004a) avaliaram o efeito da laserterapia de baixa potência, utilizando o laser de diodo GaAlAs no reparo ósseo de defeitos ósseos de aproximadamente 2,7 mm de diâmetro, criados na calvária de ratos. No grupo experimental, foram realizados 2 defeitos em cada lado do osso parietal, e irradiados pelo laser de diodo por contato (830 nm, 75 mW, dosimetria total de 23 J/cm^2). Os resultados mostraram que em todos os períodos observados, 14 e 28 dias, o grupo experimental apresentou um número de vasos sangüineos e tecido conjuntivo fibroso significativamente maior do que o grupo controle.

Khadra et al. (2004b) investigaram a ação da laserterapia de baixa potência na reparação óssea de implantes de titânio instalados em tíbias de coelhos. Discos de titânio com superfície tratada por plasma de dióxido de titânio de aproximadamente 6,25 mm de diâmetro e 1,95 mm de comprimento foram inseridos nas tíbias direita e esquerda, recobertos por membrana de politetrafluoretileno. O grupo experimental foi irradiado pelo laser de diodo, por contato (830 nm, 75 mW). O tratamento com laser foi iniciado logo após a cirurgia e seguido por 10 dias consecutivos, totalizando uma dosimetria de 23 J/cm^2. A análise histomorfométrica mostrou após 8 semanas, que o grupo irradiado teve um contato implante/osso de 10% a mais do que o grupo controle. A porcentagem de cálcio e fósforo foi praticamente 2 vezes maior do que no grupo controle. Os autores concluíram que o laser de baixa potência acelera o processo de reparo ósseo ao redor de implantes intra-ósseos.

Rochkind et al. (2004) investigaram a eficiência da terapêutica da irradiação do laser e do osso orgânico bovino *Bio-Oss* na reparação de lesões ósseas produzidas por brocas de 3 mm de diâmetro em processos alveolares de 29 ratos machos *Wistar*. O laser usado foi He-Ne (632,8 nm; 35 mW) aplicado diariamente por 20 minutos, durante 14 dias. Após 2 semanas, as peças ósseas foram analisados pela técnica de espectroscopia no infra-vermelho e por um índice de mineralização. O índice de mineralização foi maior no grupo em que foi utilizado o *Bio-Oss* em combinação com a LLLT, seguidos pelo grupo que recebeu somente o laser, depois pelo grupo que recebeu somente o *Bio-Oss* e finalmente pelo grupo controle. Os autores concluíram que o laser de baixa potência acelerou a reparação óssea quando utilizado sozinho ou em combinação com enxerto orgânico bovino.

Stein et al. (2005) realizaram um estudo para avaliar o efeito do laser de baixa potência em cultura de osteoblastos humanos. O laser de He-Ne (632,8 nm, 10 mW) foi utilizado em 2 sessões. Os resultados obtidos após 24 e 48 horas após a 2ª aplicação do laser, demonstraram um aumento significativo de 31 a 58% na sobrevivência das células. Obtiveram um aumento em dobro da atividade e expressão dos marcadores osteogênicos utilizados no estudo, tais como: fosfatase alcalina, osteopontina, sialoproteína óssea. Os autores concluíram que o laser promoveu proliferação e maturação de osteoblastos humanos *in vitro*.

Ihsan (2005) utilizaram a LLLT para avaliar os efeitos na microcirculação e na circulação colateral quando um vaso sangüíneo era ocluído cirurgicamente. Artérias femurais de coelhos foram ocluídas por acesso cirúrgico, e a região operada recebeu aplicações diárias (10 minutos/sessão) de laser de GaAlAs (904 nm, 10 mW). Os resultados analisados desde as primeiras 4 horas e até 48 horas pós-cirúrgicas, mostraram um aumento significativo e rápido dos níveis séricos de adenosina, hormônio do crescimento e do fator de crescimento de fibroblastos. Houve também aumento da neoformação de vasos sangüineos na área operada.

Merli et al. (2005) avaliaram a ação do laser de baixa potência GaAlAs no reparo ósseo de osteotomias realizadas em fêmures de 20 ratos. As osteotomias foram feitas em ambos os fêmures dos animais. O grupo experimental foi irradiado por 3 aplicações em dias alternados. Os resultados obtidos através da análise

histomorfométrica revelaram uma rápida neoformação óssea nas osteotomias que receberam a LLLT comparativamente com o grupo não foi irradiado.

Mateos (2005) destaca os efeitos analgésico, antiiflamatório e bioestimulador do laser de baixa potência. Os efeitos analgésico e antiinflamatório parecem estar relacionados com o aumento sérico da produção de beta-endorfinas (mediador natural produzido pelo organismo para reduzir a dor), e localmente, pela inibição da liberação do ácido araquidônico (substância produzida a partir de lesões celulares, que gera metabólitos que interagem com os receptores da dor). A LLLT também tem seu efeito bioestimulador por acelerar os processos de reprodução e reparo celular pelo estímulo da síntese de DNA e RNA (bases da multiplicação celular), e pela produção de ATP (energia celular).

METODOLOGIA

3 METODOLOGIA

3.1 RESPALDO ÉTICO DA PESQUISA

O presente estudo foi realizado de acordo com os Princípios Éticos na Pesquisa Experimental do Colégio Brasileiro de Experimentação Animal (ANEXO A) e com as Normas para a Prática Didático-Científica de Vivissecção de Animais, previstas na lei 6638/08 de maio de 1979 (ANEXO B). Esta pesquisa foi aprovada pela Comissão Científica e de Ética da Faculdade de Odontologia da PUCRS em 03 de junho de 2004, protocolado sob o n° 0034/04 (ANEXO C).

3.2 DELINEAMENTO DA PESQUISA

Esta pesquisa foi desenvolvida dentro do paradigma tradicional, tendo como abordagem um estudo descritivo relacional (ENGERS, 1994).

3.3 PROBLEMAS

- Quais as características histológicas da superfície óssea criada pela ablação com o laser de Er:YAG e pela broca cirúrgica?

- Quais as características histológicas do processo de reparo após as osteotomias promovidas pelo laser de Er:YAG e pela broca?

- Qual dos comprimentos de onda do laser de baixa potência, 685 nm ou 830 nm, influencia o processo de reparação tecidual após as osteotomias?

3.4 HIPÓTESES

- O laser de Er:YAG e a broca cirúrgica promovem osteotomias com pouco ou nenhum dano tecidual na superfície óssea.

- O processo de reparo ósseo das osteotomias promovidas pelo laser de Er:YAG apresenta características histológicas diferentes das produzidas pela broca cirúrgica em baixa rotação.

- O uso de ambos os comprimentos de onda do laser de baixa potência, 685 e 830 nm, influencia o processo de reparo ósseo.

3.5 VARIÁVEIS

- **DEPENDENTE**
  - reparo ósseo

- **INDEPENDENTES**
  - Osteotomia realizada pelo laser Er:YAG (2,94 µm)
  - Osteotomia realizada pela broca em baixa rotação
  - Laserterapia de baixa potência nos comprimentos de onda de 685 nm e 830nm

3.6 POPULAÇÃO E GRUPOS

A população investigada neste estudo foi a de 54 ratos albinos machos (*Rattus norvegicus albinus)*, linhagem Wistar, saudáveis, adultos jovens, com peso corpóreo médio de 270 gramas e idade média de 4 meses, procedentes do Biotério Central da Universidade Federal de São Paulo, Faculdade de Medicina. A pesquisa foi realizada no Biotério de Experimentação Animal do IP&D, UNIVAP, São José dos Campos/SP, onde os animais passaram por um período de ambientação de 7 dias (ANEXO D).

Os animais foram mantidos sob luz natural em ambiente sem ruídos nocivos, respeitando a relação dia/noite e temperatura ambiente em torno de 23ºC. Durante o período experimental os animais foram tratados diariamente com alimentação sólida (Socil ®)[1] e água *ad libitum*.

Foram mantidos em gaiolas plásticas com cobertura metálica e assoalho forrado com serragem de pinho peneirada. As gaiolas eram lavadas com água e sabão neutro a cada 48 horas com troca da serragem. As gaiolas também foram devidamente identificadas de acordo com o número de identificação dos animais.

Os animais foram distribuídos aleatoriamente, por meio de sorteio simples, e identificados por números de 1 a 54, para tanto, utilizou-se marcação com caneta de tinta para transparência em retroprojetor na cauda de cada animal (FIGURA 5).

Os 54 animais foram divididos em 6 grupos, de acordo com a técnica utilizada, e em 3 sub-grupos conforme a época de morte dos animais: 7, 14 e 21 dias (QUADRO 1).

FIGURA 5 –Animal identificado numericamente na cauda (seta).

[1]Ração Socil ®Guyomarch, SGH Indústria e Comércio, São Paulo, SP.

QUADRO 1 – Distribuição dos grupos conforme a técnica utilizada e época da morte dos animais.

GRUPOS	***PROCEDIMENTOS***	***MORTE DOS ANIMAIS***			***Nº ANIMAIS POR GRUPO***
		7 DIAS	***14 DIAS***	***21 DIAS***	
1	**Osteotomia com Laser Er:YAG**	**3**	**3**	**3**	**9**
2	**Osteotomia com Laser Er:YAG + LLLT de 685 nm**	**3**	**3**	**3**	**9**
3	**Osteotomia com Laser Er:YAG + LLLT de 830 nm**	**3**	**3**	**3**	**9**
4	**Osteotomia com Broca em Baixa Rotação**	**3**	**3**	**3**	**9**
5	**Osteotomia com Broca em Baixa Rotação + LLLT de 685 nm**	**3**	**3**	**3**	**9**
6	**Osteotomia com Broca em Baixa Rotação + LLLT de 830 nm**	**3**	**3**	**3**	**9**
				TOTAL	**54**

FONTE: Dados da Pesquisa, Programa de Pós-Graduação, FO/PUCRS, 2006.

3.7 TÉCNICA CIRÚRGICA

Previamente ao ato cirúrgico os animais foram deixados em jejum por 4 horas, pesados em balança de precisão para, então, serem submetidos à anestesia geral por injeção intra-peritonial de solução de tiletamina e zolazepam (Zoletil® 50)[2] na dose de 50 mg/kg de peso, equivalente a 0,1 ml para cada 100 mg de peso. As injeções foram realizadas com seringa e agulha de insulina de 8 mm de comprimento e 0,3 mm de diâmetro (BD Ultra Fine ™)[3].

Comprovado o efeito anestésico, o animal foi posicionado em decúbito dorsal. Procedeu-se a tricotomia na porção ventral da tíbia direita, seguida de anti-sepsia com digluconato de clorexidina 2% (Sommacare®)[4] e secagem da área com gaze cirúrgica estéril (FIGURA 6).

[2]Zoletil® 50, Virbac do Brasil Indústria e Comércio LTDA, São Paulo, SP. Paulo, SP.
[3] BD Ultra Fine ™, Becton Dickinson Indústrias Cirúrgicas Ltda, Curitiba, PR.
[4] Sommacare®, L.M. Farma Indústria e Comércio Ltda, São José dos Campos, SP.

FIGURA 6 –Tricotomia sobre a perna direita do animal.

Uma incisão linear de aproximadamente 20 mm de extensão, incluindo pele, músculo e periósteo foi realizada na porção ventral da tíbia. Utilizou-se lâmina de bisturi nº 15 (Free-Bac®)[5] montada em cabo de bisturi *Bard-Parker* nº 3.

O periósteo foi descolado utilizando o descolador de *Freer*, sendo afastado juntamente com os demais tecidos moles por meio de afastadores de *Sean-Müller*, para exposição da superfície ventral da tíbia (FIGURA 7).

FIGURA 7 – Afastamento e exposição da tíbia.

[5]Free-Bac®, Campinas, SP, Brasil.

As osteotomias foram realizadas na porção medial da tíbia, criando cavidades de 2 mm de diâmetro e profundidade, envolvendo a cortical óssea e a medular óssea.

Nos grupos 1, 2 e 3 realizou-se osteotomias com laser de Er:YAG, da seguinta maneira:

- Utilizou-se o laser de Er:YAG (Twinlight Laser Dental®)[6], previamente calibrado (ANEXO E); comprimento de onda de 2,94 µm, no modo pulsado (*Q-switch*), no ponto focal determinado pelo laser guia (laser de diodo, 670 nm, < 1 mW), na freqüência de 10 Hz, 500 mJ, sob sistema de refrigeração do próprio aparelho que utiliza água destilada (FIGURAS 8, 9, 10).

FIGURA 8 – Aparelho Twinlight Laser Dental®.

[6] Aparelho Twinlight Laser Dental®, Fotona, Eslovênia

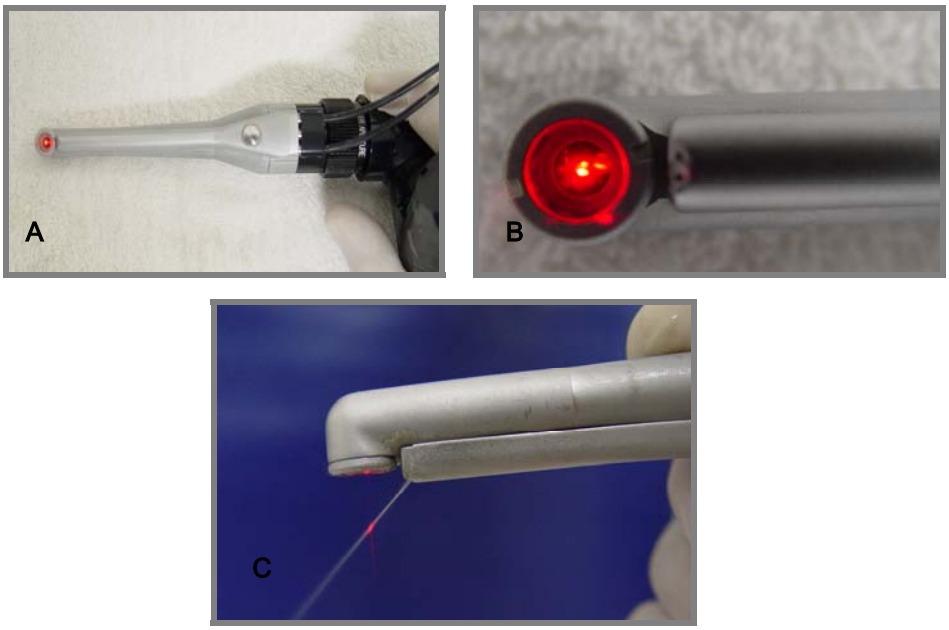

FIGURA 9 – **(A)** Peça de mão do aparelho Twinlight Laser Dental®. **(B)** Laser guia. **(C)** Sistema de refrigeração.

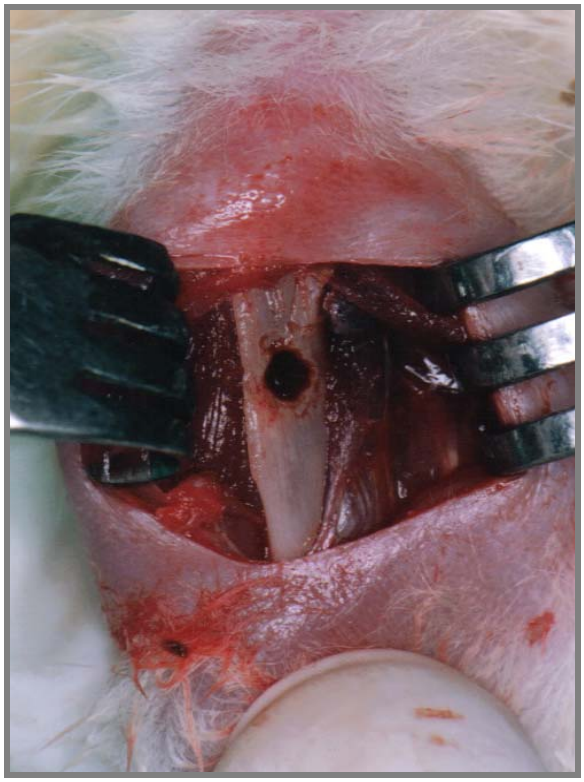

FIGURA 10 – Osteotomia realizada pelo laser de Er:YAG.

Para a realização das osteotomias com laser de Er:YAG foram seguidas as normas de biossegurança para uso de equipamentos a laser. Óculos específicos de proteção para laser de Er:YAG foram usados por todos os operadores envolvidos nos procedimentos. Além do EPI completo: avental cirúrgico, gorro, máscara de proteção, luvas cirúrgicas.

Nos grupos 4, 5 e 6, foram realizadas osteotomias com broca cirúrgica em baixa rotação, da seguinte maneira:

- Utilizou-se o motor cirúrgico eletrônico modelo OsseoCare™ (Brånemark System®)[7] e contra-ângulo modelo DEA 035N 16:1 (Brånemark System®)[7], na rotação de 1.500 rpm, com auxílio de broca esférica de aço inox cirúrgico de 2 mm de diâmetro (SIN®)[8], sob constante irrigação de água destilada na pressão manual, com auxílio de seringa de 20 ml e agulha 40x12 (BD®)[9] descartáveis (FIGURAS 11, 12).

FIGURA 11 – Broca cirúrgica utilizada nos grupos 4, 5 e 6.

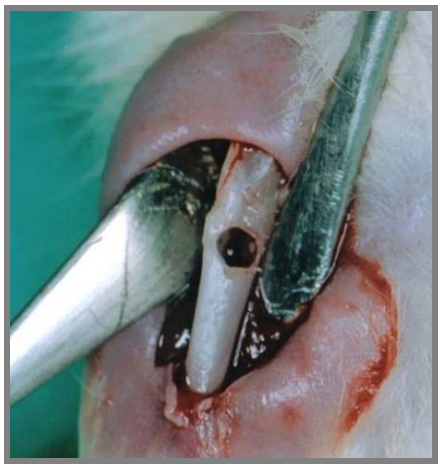

FIGURA 12 – Osteotomia feita pela broca em baixa rotação.

[7] Brånemark System®, Nobel Biocare, Göteborg, Sweden.
[8] SIN®, Sistema de Implantes Nacional, São Paulo.
[9] BD®, Curitiba, PR, Brasil.

Imediatamente após o término das osteotomias, foi realizada uma abundante irrigação com soro fisiológico[10], a fim de promover uma limpeza na área operada e remover resíduos orgânicos. Em seguida, procedeu-se a sutura com pontos simples interrompidos em um só plano, utilizando fio de nylon 4.0[11] (FIGURA 13).

FIGURA 13 – Sutura com pontos simples interrompidos.

3.8 APLICAÇÃO DO LASER DE BAIXA POTÊNCIA

Os animais dos grupos 2, 3, 5 e 6 receberam tratamento com laser de baixa potência, sendo utilizado o aparelho Photon Lase®[12], meio ativo InGaAlP e GaAlAs, na potência de 35 mW, modo contínuo, por 115 segundos (FIGURA 14), previamente calibrado (ANEXO F).

[10]Soro fisiológico, cloreto de sódio a 0,9%, Laboratório Sanobiol LTDA, Pouso Alegre, MG, Brasi.
[11]Fio de nylon 4.0, agulha cortante, ½ círculo, 1,7 cm, Shalon, Goiânia, Goiás, Brasil.
[12] Aparelho Photon Lase®, DMC Equipamentos Ltda, São Carlos, SP.

FIGURA 14 – Aparelho de laser de baixa potência Photon Lase®.

Para o cálculo do tempo de irradiação do laser (t) em segundos, utilizou-se a seguinte fórmula:

$$t = \frac{DE \times A}{P}$$

$$t = \frac{4 \times 1}{35 \times 10^{-3}} = 114{,}28 \cong 115 \text{ segundos}$$

DE = densidade de energia em J/cm^2
A = área a ser irradiada em cm^2
P = potência média em W

Os parâmetros para aplicação do LLLT estão descritos nos quadros 2 e 3.

QUADRO 2 – Parâmetros de irradiação usados nos grupos 2 e 5.

PARÂMETROS DE IRRADIAÇÃO	***VALORES***
Densidade de Energia	**4 J/cm^2**
Potência	**35 mW**
Comprimento de Onda	**685 nm**
Área irradiada	**1 cm^2**
Emissão do feixe de laser	**Contínuo**
Tempo de Aplicação	**115 segundos**
Número de aplicações	**4 aplicações em dias alternados**
Dosimetria Total	**16 J/cm^2**

FONTE: Dados da Pesquisa, Programa de Pós-Graduação, FO/PUCRS, 2006.

QUADRO 3 – Parâmetros de irradiação usados nos grupos 3 e 6.

PARÂMETROS DE IRRADIAÇÃO	***VALORES***
Densidade de Energia	**4 J/cm^2**
Potência	**35 mW**
Comprimento de Onda	**830 nm**
Área irradiada	**1 cm^2**
Emissão do feixe de laser	**Contínuo**
Tempo de Aplicação	**115 segundos**
Número de aplicações	**4 aplicações em dias alternados**
Dosimetria Total	**16 J/cm^2**

FONTE: Dados da Pesquisa, Programa de Pós-Graduação, FO/PUCRS, 2006.

Os animais foram irradiados sobre a região operada em apenas um ponto. Quatro irradiações foram realizadas: a 1ª aplicação imediatamente após o término da cirurgia, e as outras 3 aplicações foram feitas em dias alternados, durante o período experimental de 7 dias; totalizando uma dosimetria de 16 J/cm^2.

O laser foi aplicado a uma distância de 1 cm da pele, padronizada pela utilização de um suporte para fixação da ponteira do aparelho laser, de forma que a ponteira permanecesse perpendicular à área a ser irradiada (FIGURA 15).

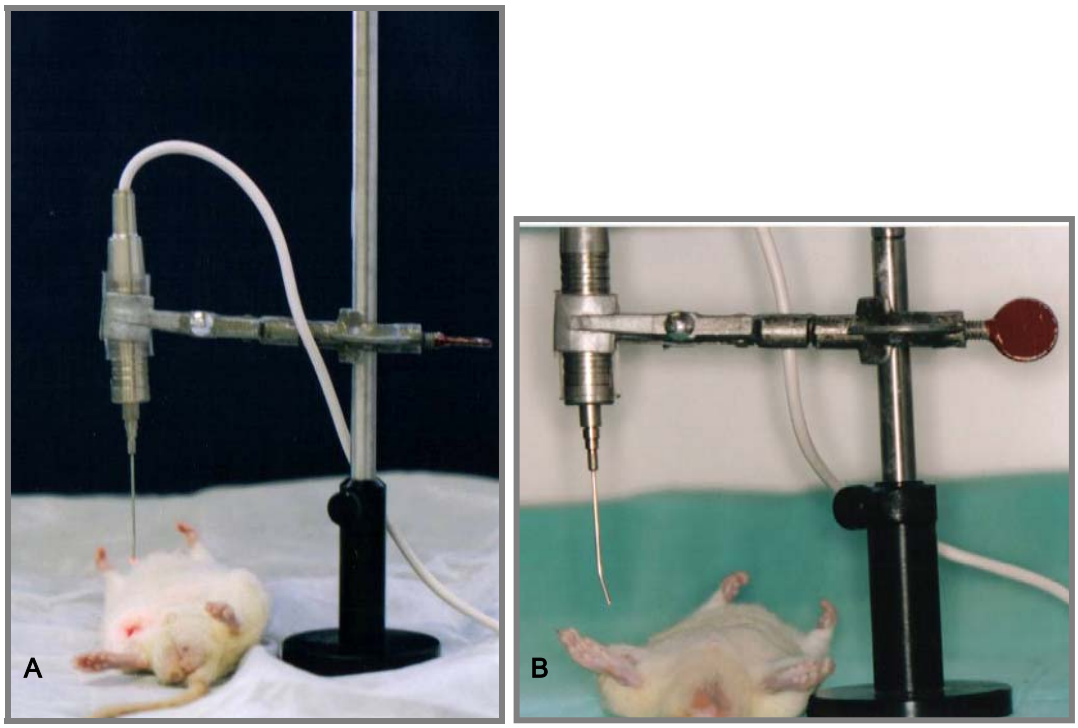

FIGURA 15 – (A, B) Suporte para o aparelho de laser de baixa potência.

3.9 COLETA E ANÁLISE DOS DADOS

Três animais de cada grupo foram mortos por sobredose da solução de tiletamina e zolazepam (Zoletil® 50)[2] através de injeção intraperitonial, após 7, 14, 21 dias da cirurgia.

Constatada a morte dos animais, procedeu-se a dissecação da tíbia para remoção do bloco de osso contendo a osteotomia, utilizou-se para isso uma broca cirúrgica 701[13] em baixa rotação. O lado da tíbia que continha a osteotomia foi marcado com a mesma broca (FIGURA 16).

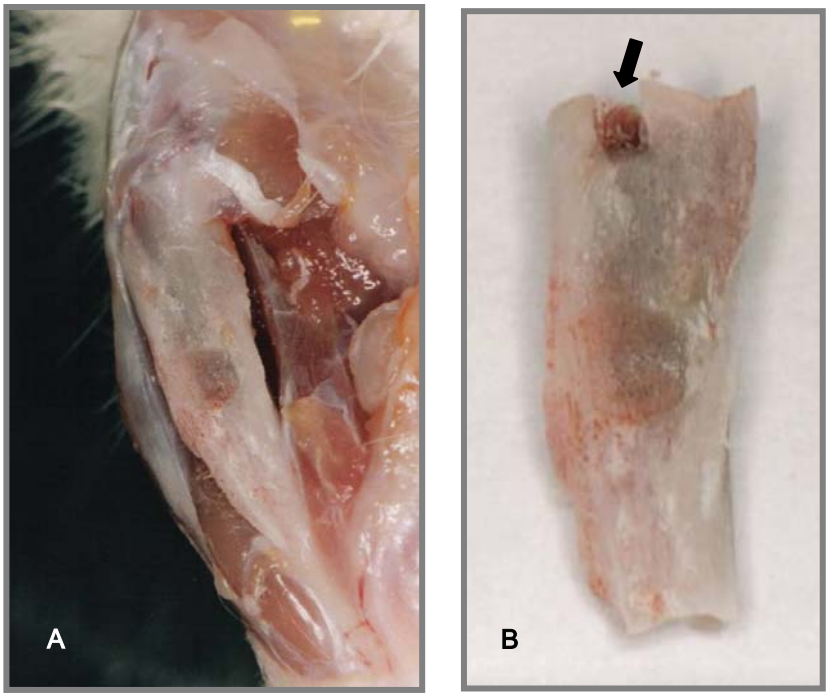

FIGURA 16 – (A) Tíbia dissecada. **(B)** Marcação do lado que continha a osteotomia (seta).

[13]Broca cirúrgica 701 em baixa rotação, aço carbono, Dentsplay Maillefer, Suíça.

3.10 MICROSCOPIA ÓPTICA

Imediatamente após a obtenção das peças, as mesmas foram colocadas em recipientes identificados contendo solução de formalina 10% tamponada. Após a fixação por um período de 48 horas (FIGURA 17), as peças foram descalcificadas em solução de ácido nítrico a 5%; e submetidas ao processamento de rotina para inclusão em parafina, e coloração por Hematoxilina de Harris e Eosina Alcoólica (HE). Cortes histológicos de aproximadamente 6 µm de espessura foram realizados no sentido longitudinal da tíbia, partindo do centro para a periferia. Para cada peça foram realizadas 4 lâminas histológicas.

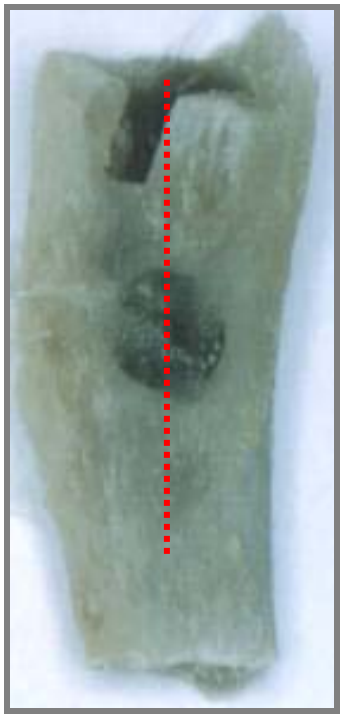

FIGURA 17 – Aspecto do espécime após 48 horas de fixação na solução de formalina. Linha tracejada em vermelho mostra a orientação dos cortes.

As lâminas foram observadas no Microscópico Óptico[14], com lentes objetivas de 5x, 20x e 40x. Procedeu-se a aquisição das imagens para análise histológica morfológica, através de uma lente ocular de 17,5x adaptada ao microscópio óptico, e por uma câmera digital[15] controlada pelo *software LEICA IM50*[16]. As imagens obtidas foram calibradas para uma escala micrométrica.

Os resultados do processo de reparo ósseo de cada grupo foram descritos conforme a cronologia de morte dos animais.

A análise histológica realizada através do estudo descritivo dos cortes histológicos, levando-se em consideração a presença ou ausência dos seguintes critérios morfológicos (TAKEDA, 1988; FRIESEN et al., 1999; MARINO et al., 2003):

<u>NO CENTRO DAS OSTEOTOMIAS</u>

- Hemorragia no interior da cavidade
- Osso neoformado substituindo as áreas medular e cortical
- Tecidos ósseos cortical e medular delimitados

<u>NAS MARGENS DAS OSTEOTOMIAS</u>

- Tecidos alterados
- Vitalidade nas bordas
- Fragmentos ósseos
- Reabsorção óssea
- Integração do tecido ósseo neoformado ao tecido adjacente

[14]Microscópico Óptico, LEICA DMLB2, Heildelberg, Alemanha.
[15]Camera digital, LEICA DFC280, Heildelberg, Alemanha.
[16]Software LEICA IM50, versão 4.0, Heildelberg, Alemanha.

O cegamento do estudo se caracterizou em codificar as lâminas para que o examinador desconhecesse a qual grupo pertencia cada lâmina.

A calibração do examinador foi realizada da seguinte maneira: aleatoriamente, 20 lâminas previamente codificadas, sem o conhecimento do grupo ao qual pertenciam, foram submetidas à leitura histológica e os dados foram registrados em ficha padronizada. Após uma semana de intervalo, realizou-se nova leitura das mesmas lâminas e os novos dados eram também registrados. Havendo concordância em pelo menos 80% da análise, considerava-se que o examinador estava calibrado. A cada 10 lâminas analisadas repetia-se o mesmo processo acima citado em 1 lâmina codificada escolhida também aleatoriamente.

Quando algum tipo de tecido alterado era observado nas margens das osteotomias, realizava-se a mensuração da espessura deste tecido em micrometros (µm). A mensuração da espessura da camada de tecido alterado foi realizada da seguinte maneira: em cada amostra mediu-se a espessura do(s) tecido(s) alterado(s) em 5 pontos diferentes, distribuídos ao longo da margem da cavidade óssea, totalizando 15 medidas por grupo. As medidas foram obtidas através do *software QWin Plus*[17] (NELSON et al.,1989; SASAKI et al., 2002a).

3.11 ANÁLISE ESTATÍSTICA

Os valores obtidos, a partir das mensurações, foram submetidos à análise estatística.

A análise estatística deste trabalho foi realizada através de tabelas, gráficos e análises estatísticas descritivas (média e desvio-padrão) e alguns testes estatísticos destacados a seguir.

[17]Software LEICA QWin Plus, versão 3.1, Heildelberg, Alemanha.

Com o objetivo de comparar os grupos e os tempos entre si, foram realizados os testes estatísticos *Análise de Variância (ANOVA)* e o teste de *Comparações Múltiplas de Tukey*.

O teste *ANOVA* aplica-se em situações nas quais o pesquisador deseja comparar mais que dois grupos experimentais com relação a uma variável quantitativa. O procedimento de *Tukey* é um complemento ao teste *ANOVA* e visa identificar quais as médias que, tomadas duas a duas, diferem significativamente entre si. Em todos os casos foram considerados estatisticamente significativos os resultados que apresentaram valores de $p \leq 0,05$.

Para o processamento e análise destes dados foi utilizado o *software* estatístico SPSS versão 10.0

RESULTADOS

4 RESULTADOS

4.1 GRUPO 1 – Osteotomia com Laser de Er:YAG

7 DIAS

A análise histológica dos espécimes do **grupo 1** mostrou um tecido ósseo neoformado imaturo preenchendo toda a cavidade óssea, apresentando discretas áreas hemorrágicas. Há neoformação de trabéculas ósseas imaturas, entremeadas por cavidades medulares, ocupando a região medular e cortical da osteotomia (FIGURA 18 – APÊNDICE A).

As margens da cavidade óssea apresentam uma evidente camada alterada de tecido, composta por um tecido enegrecido de aspecto carbonizado, próximo ao osso cortical remanescente, recoberto por outro tecido de aspecto amorfo com estruturas indefinidas, encontrado mais superficialmente à irradiação pelo laser de Er:YAG no tecido ósseo. As espessuras dos tecidos alterados encontrados nas margens da cavidade estão descritas na tabela 1 e gráfico 1. O tecido ósseo cortical remanescente adjacente ao tecido carbonizado apresenta-se desvitalizado, com osteoplastos vazios. O tecido neoformado está aderido ao tecido amorfo (FIGURA 18 – APÊNDICE A).

14 DIAS

No **grupo 1,** após 14 dias, observa-se a presença de um tecido ósseo neoformado imaturo preenchendo toda a cavidade óssea, tanto na área cortical quanto na área medular, com discretas áreas hemorrágicas. O tecido carbonizado e tecido de aspecto amorfo estão presentes nas margens. As espessuras dos tecidos alterados estão demonstradas na tabela 1 e gráfico 1. Em algumas áreas nas margens das osteotomias observa-se a substituição dos mesmos por uma matriz óssea imatura (FIGURA 19 – APÊNDICE A).

21 DIAS

Aos 21 dias, **o grupo 1** apresenta um tecido ósseo neoformado com aspecto maduro preenchendo a cavidade óssea produzida pelo laser de Er:YAG. É nítida a demarcação entre osso cortical e medular. Nas margens da cavidade, ainda podem ser observados os tecidos carbonizado e amorfo. As espessuras dos tecidos alterados estão demonstradas na tabela 1 e gráfico 1. Em alguns pontos pode ser visto a substituição desses tecidos por matriz óssea imatura. O tecido ósseo cortical adjacente mantém sua desvitalização, caracterizada por osteoplastos vazios (FIGURA 20 – APÊNDICE A).

TABELA 1 – Média da espessura (em µm) dos tecidos alterados do GRUPO 1, nos intervalos de tempo de 7, 14, 21 dias

Tecidos	n	Média (µm)	Desvio-padrão	p
Tecido amorfo				
7 dias	15	17,11	5,14	0,22
14 dias	15	14,38	5,69	
21 dias	15	13,59	6,28	
Tecido carbonizado				
7 dias	15	9,90	3,20	0,14
14 dias	15	8,69	3,38	
21 dias	15	7,47	3,22	
Tecidos alterados*				
7 dias	15	27,02	5,11	0,18
14 dias	15	23,07	6,86	
21 dias	15	22,45	9,12	

*Tecido Amorfo + Tecido Carbonizado
FONTE: Dados da Pesquisa, Programa de Pós-Graduação, FO/PUCRS, 2006.

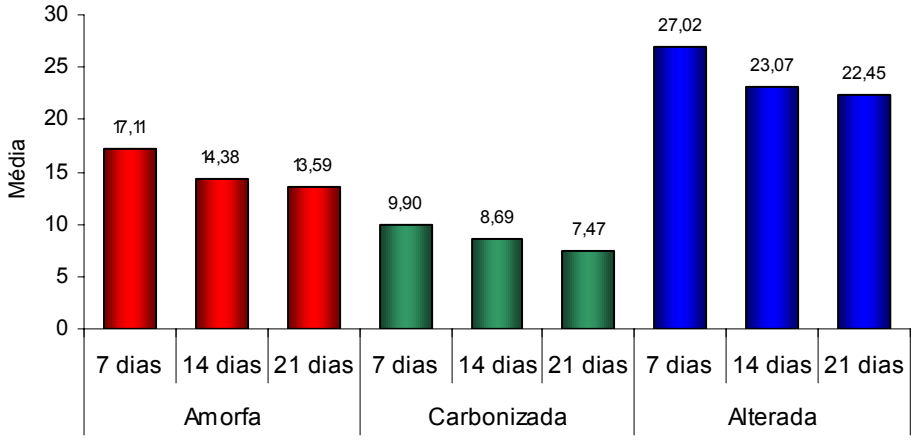

GRÁFICO 1 - Comparação da camada alterada de tecido (em µm) do GRUPO 1 aos 7, 14, 21 dias
FONTE: Dados da Pesquisa, Programa de Pós-Graduação, FO/PUCRS, 2006.

Através dos resultados do teste Análise de Variância *ANOVA* verifica-se que não existe diferença significativa no GRUPO 1, entre os períodos 7, 14 e 21 dias, nas comparações acima realizadas.

4.2 GRUPO 2 – Osteotomia com Laser de Er:YAG + LLLT de 685 nm

7 DIAS

Os cortes histológicos dos espécimes do **grupo 2** apresentam um tecido ósseo neoformado preenchendo a cavidade óssea; invadindo a área medular e cortical. Trabéculas ósseas em desenvolvimento estão entremeadas por medula óssea. Presença de discretas áreas hemorrágicas no interior do tecido neoformado. As margens da osteotomia apresentam uma evidente camada de tecido carbonizado e de tecido amorfo. As espessuras dos tecidos alterados estão demonstradas na tabela 2 e gráfico 2. Em alguns pontos são observadas a presença de reabsorção desses tecidos e neoformação por tecido ósseo imaturo (FIGURA 21 – APÊNDICE B). O tecido ósseo cortical adjacente está desvitalizado, com osteoplastos vazios na matriz óssea mineralizada.

14 DIAS

No **grupo 2**, observa-se o preenchimento da lesão óssea por tecido ósseo de aspecto maduro: trabéculas ósseas espessas, de aspecto lamelar. Em algumas áreas das margens da cavidade óssea, constatou-se a reabsorção do tecido carbonizado e amorfo e a sua substituição por tecido ósseo neoformado (FIGURA 22 – APÊNDICE B). As espessuras dos tecidos alterados estão demonstradas na tabela 2 e gráfico 2.

21 DIAS

No **grupo 2** observa-se a presença de tecido ósseo maduro calcificado na região cortical, apresentando lamelas dispostas longitudinalmente. A formação da medula óssea é bastante evidente, adipócitos podem ser observados. É nítido a demarcação entre a área de osso compacto neoformado e a área medular, com morfologia muito próxima da original. As faixas de tecidos alterados, carbonizado e amorfo, ainda podem ser vistas nas margens, entretanto, em algumas áreas já estão sendo reabsorvidas e substituídas por novo tecido ósseo, permitindo a integração entre o tecido neoformado e o tecido ósseo original (FIGURA 23 – APÊNDICE B). As espessuras dos tecidos alterados estão demonstradas na tabela 2 e gráfico 2.

TABELA 2 – Média da espessura (em µm) dos tecidos alterados do GRUPO 2, nos intervalos de tempo de 7, 14, 21 dias

Tecidos	n	Média (µm)	Desvio-padrão	p
Tecido amorfo				
7 dias	15	14,25	3,06	0,39
14 dias	15	17,98	6,14	
21 dias	15	17,61	12,22	
Tecido carbonizado				
7 dias	15	7,95	1,53	0,01
14 dias	15	9,71	3,78	
21 dias	15	11,41	1,93	
Tecidos alterados*				
7 dias	15	22,21	3,12	0,08
14 dias	15	27,69	8,16	
21 dias	15	29,02	12,01	

*Tecido Amorfo + Tecido Carbonizado
FONTE: Dados da Pesquisa, Programa de Pós-Graduação, FO/PUCRS, 2006.

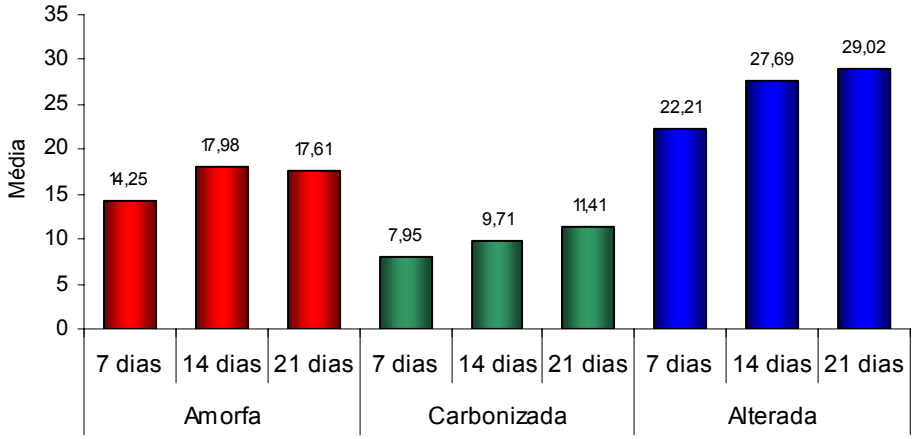

GRÁFICO 2 - Comparação da camada alterada de tecido (em µm) do GRUPO 2 aos 7, 14, 21 dias
FONTE: Dados da Pesquisa, Programa de Pós-Graduação, FO/PUCRS, 2006.

Através dos resultados do teste Análise de Variância *ANOVA*, seguido pelo pós-teste de comparações múltiplas de *Tukey* verifica-se que existe diferença significativa no GRUPO 2, entre os períodos 7, 14 e 21 dias, nas comparações acima realizadas apenas para a variável Carbonizada. Para esta variável observa-se valores superiores no período 21 dias quando comparado ao período 7 dias. Entretanto, sobre a análise da espessura de tecidos alterados (Amorfo + Carbonizado) verifica-se que não existe diferença significativa entre os períodos 7, 14 e 21 dias.

4.3 GRUPO 3 – Osteotomia com Laser de Er:YAG + LLLT de 830 nm

7 DIAS

No **grupo 3** pode ser visto a presença de tecido ósseo neoformado imaturo preenchendo toda a cavidade e áreas hemorrágicas dispersas nesse tecido. Nas margens da cavidade pode ser visualizada uma camada de tecido carbonizado, próxima à cortical óssea original, e sobre ele, uma camada de tecido amorfo. As espessuras dessas camadas de tecidos alterados estão demonstradas na tabela 3 e gráfico 3. Em alguns pontos nas bordas da cavidade observa-se a substituição dos tecidos alterados por matriz óssea (FIGURA 24 – APÊNDICE C). O tecido ósseo cortical adjacente está desvitalizado, com osteoplastos vazios incluídos na matriz óssea mineralizada.

14 DIAS

No **grupo 3,** tecido neoformado com trabéculas ósseas de aspecto maduro ocupam o espaço medular e cortical da cavidade óssea. A presença das camadas de tecido carbonizado e amorfo ainda é evidente nas margens das cavidades criadas pelo laser de Er:YAG. As espessuras dessas camadas de tecidos alterados estão demonstradas na tabela 3 e gráfico 3. Pode ser observada alguma evidência de fusão entre o tecido ósseo neoformado e o tecido ósseo adjacente (FIGURA 25 – APÊNDICE C).

21 DIAS

No **grupo 3** observa-se a presença de tecido ósseo neoformado com evidente demarcação entre a área de osso compacto e medular. O tecido ósseo neoformado tem aspecto maduro com lamelas dispostas longitudinalmente. As bordas do osso adjacente apresentam, ainda, uma faixa de tecidos carbonizado e amorfo. As espessuras dos tecidos alterados estão demonstradas na tabela 3 e gráfico 3. A fusão do tecido ósseo neorformado com a cortical óssea pré-existente é discreta. No entanto, em alguns pontos nas margens da osteotomia existe substituição desses tecidos alterados por matriz óssea (FIGURA 26 – APÊNDICE C).

TABELA 3 – Média da espessura (em µm) dos tecidos alterados do GRUPO 3, nos intervalos de tempo de 7, 14, 21 dias

Tecidos	n	Média (µm)	Desvio-padrão	p
Tecido amorfo				
7 dias	15	17,40	7,41	0,27
14 dias	15	18,84	8,79	
21 dias	15	14,29	6,84	
Tecido carbonizado				
7 dias	15	8,26	2,07	0,18
14 dias	15	9,95	6,70	
21 dias	15	7,01	2,25	
Tecidos alterados*				
7 dias	15	25,66	7,90	0,11
14 dias	15	28,78	11,51	
21 dias	15	21,30	8,57	

*Tecido Amorfo + Tecido Carbonizado
FONTE: Dados da Pesquisa, Programa de Pós-Graduação, FO/PUCRS, 2006.

.

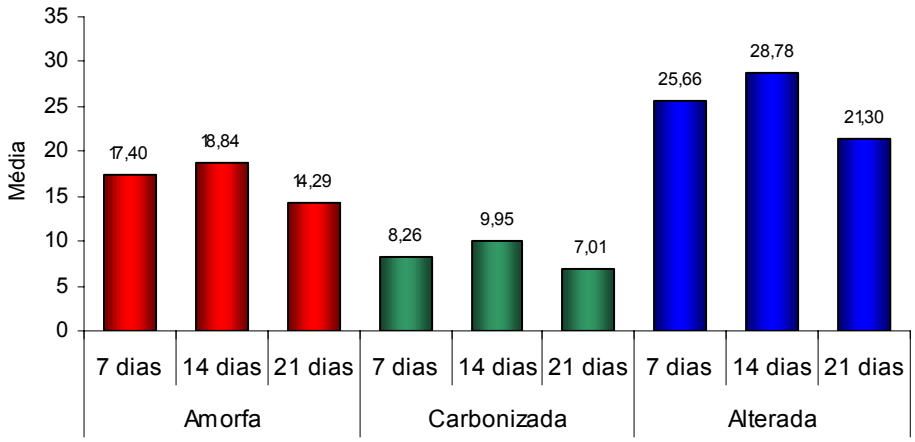

GRÁFICO 3 - Comparação da camada alterada de tecido (em µm) do GRUPO 3 aos 7, 14, 21 dias
FONTE: Dados da Pesquisa, Programa de Pós-Graduação, FO/PUCRS, 2006.

Através dos resultados do teste Análise de Variância *ANOVA* verifica-se que não existe diferença significativa no GRUPO 3 entre os períodos 7, 14 e 21 dias nas comparações acima realizadas.

Os grupos 1, 2, 3 foram comparados entre si, nos diferentes intervalos de tempo: 7, 14, 21 dias, através da Análise de Variância ANOVA, seguido pelo pós-teste de Tukey para múltiplas comparações, descritos a seguir nas tabelas 4, 5, 6 e gráficos 4, 5, 6:

TABELA 4 – Média da espessura (em µm) dos tecidos alterados dos GRUPOS 1, 2, 3 aos 7 dias

Tecidos	n	Media (µm)	Desvio-padrão	p
Tecido amorfo				
Grupo 1	15	17,11	5,14	0,23
Grupo 2	15	14,25	3,06	
Grupo 3	15	17,40	7,41	
Tecido carbonizado				
Grupo 1	15	9,90	3,20	0,06
Grupo 2	15	7,95	1,53	
Grupo 3	15	8,26	2,07	
Tecidos alterados*				
Grupo 1	15	27,02	5,11	0,07
Grupo 2	15	22,21	3,12	
Grupo 3	15	25,66	7,90	

*Tecido Amorfo + Tecido Carbonizado
FONTE: Dados da Pesquisa, Programa de Pós-Graduação, FO/PUCRS, 2006.

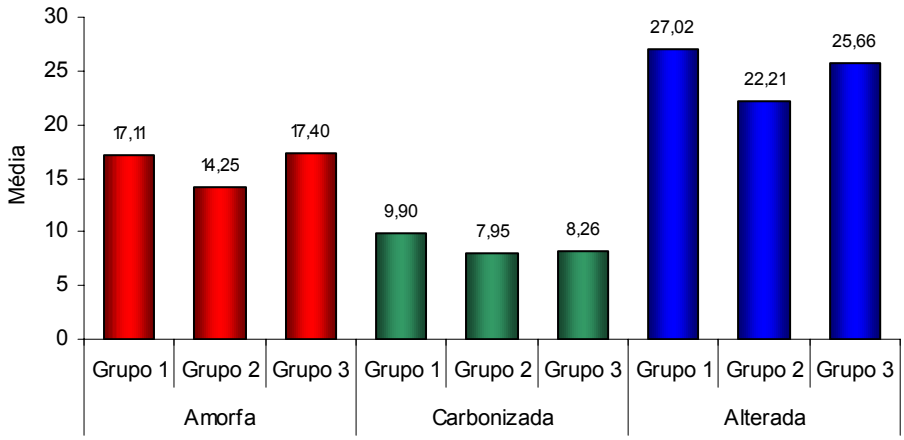

GRÁFICO 4 – Comparação da camada alterada de tecido (em µm) dos GRUPOS 1, 2, 3 aos 7 dias
FONTE: Dados da Pesquisa, Programa de Pós-Graduação, FO/PUCRS, 2006.

Através dos resultados do teste Análise de Variância *ANOVA* verifica-se que não existe diferença significativa entre os grupos 1, 2, 3, aos 7 dias, em relação à espessura dos tecidos alterados.

TABELA 5 – Média da espessura (em µm) dos tecidos alterados dos GRUPOS 1, 2, 3 aos 14 dias

Tecidos	n	Média (µm)	Desvio-padrão	p
Tecido amorfo				
Grupo 1	15	14,38	5,69	0,19
Grupo 2	15	17,98	6,14	
Grupo 3	15	18,84	8,79	
Tecido carbonizado				
Grupo 1	15	8,69	3,38	0,75
Grupo 2	15	9,71	3,78	
Grupo 3	15	9,95	6,70	
Tecidos alterados*				
Grupo 1	15	23,07	6,86	0,20
Grupo 2	15	27,69	8,16	
Grupo 3	15	28,78	11,51	

*Tecido Amorfo + Tecido Carbonizado
FONTE: Dados da Pesquisa, Programa de Pós-Graduação, FO/PUCRS, 2006.

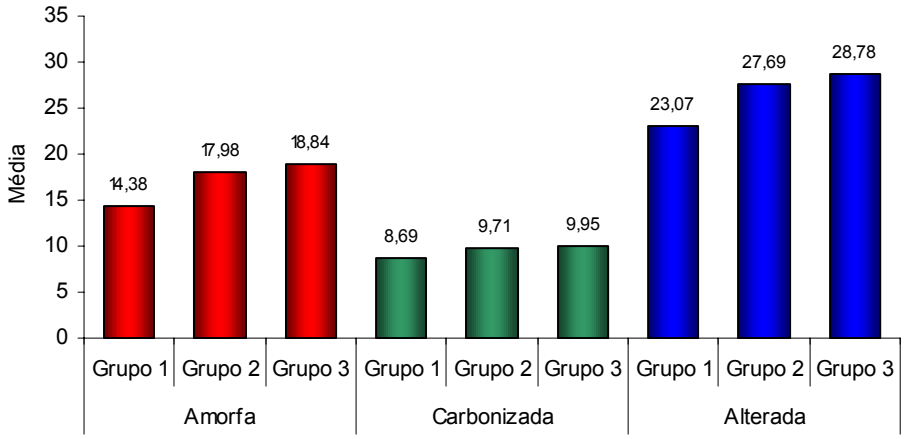

GRÁFICO 5 - Comparação da camada alterada de tecido (em µm) dos GRUPOS 1, 2, 3 aos 14 dias
FONTE: Dados da Pesquisa, Programa de Pós-Graduação, FO/PUCRS, 2006.

Através dos resultados do teste Análise de Variância *ANOVA* verifica-se que não existe diferença significativa entre os grupos 1, 2, 3, aos 14 dias, em relação à espessura dos tecidos alterados.

TABELA 6 – Média da espessura (em µm) dos tecidos alterados dos GRUPOS 1, 2, 3 aos 21 dias

Tecidos	n	Média (µm)	Desvio-padrão	p
Tecido amorfo				
Grupo 1	15	13,59	6,28	0,42
Grupo 2	15	17,61	12,22	
Grupo 3	15	14,29	6,84	
Tecido carbonizado				
Grupo 1	15	7,47[A]	3,22	<0,01*
Grupo 2	15	11,41[B]	1,93	
Grupo 3	15	7,01[A]	2,25	
Tecidos alterados*				
Grupo 1	15	22,45	9,12	0,09
Grupo 2	15	29,02	12,01	
Grupo 3	15	21,30	8,57	

[A,B] Médias seguidas de mesma letra não diferem entre si
*Tecido Amorfo + Tecido Carbonizado
FONTE: Dados da Pesquisa, Programa de Pós-Graduação, FO/PUCRS, 2006.

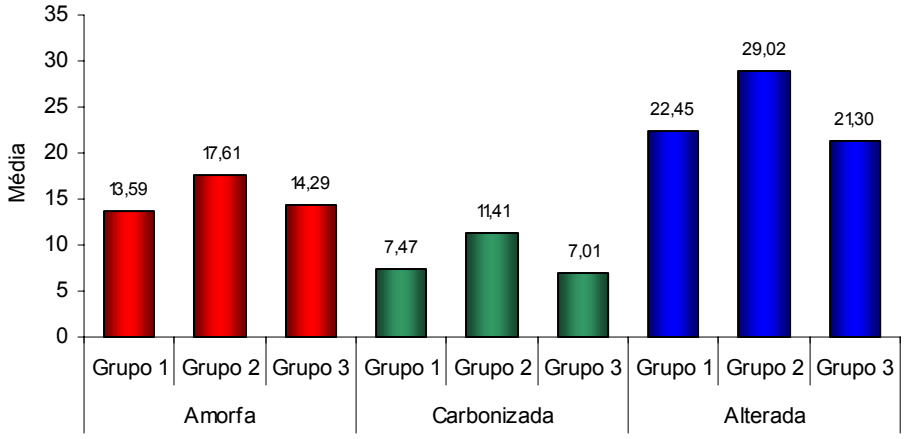

GRÁFICO 6 - Comparação da camada alterada de tecido (em µm) dos GRUPOS 1, 2, 3 aos 21 dias
FONTE: Dados da Pesquisa, Programa de Pós-Graduação, FO/PUCRS, 2006.

Através dos resultados do teste Análise de Variância *ANOVA* e do pós-teste de comparações múltiplas de *Tukey* verifica-se que existe diferença significativa entre os grupos, aos 21 dias. Observa-se que o Grupo 2 apresenta média superior aos grupos 1 e 3 (que não diferem entre si) aos 21 dias, em relação à espessura do tecido carbonizado.

Entretanto, em relação à análise da espessura dos tecidos alterados (Amorfo + Carbonizado), verifica-se que não existe diferença significativa entre os grupos 1, 2, 3 aos 21 dias.

Pode-se considerar que a média da espessura dos tecidos alterados encontrada nos grupos 1, 2, 3 nos diferentes intervalos de tempo, foi de 25 µm (± 8,7).

4.4 GRUPO 4 – Osteotomia com broca

7 DIAS

Sete dias após as osteotomias, os cortes histológicos dos espécimes do **grupo 4,** mostraram osso imaturo ocupando a área medular da osteotomia. Áreas hemorrágicas também são observadas no centro da cavidade. A parte cortical da cavidade é preenchida por tecido conjuntivo. Nas margens da cavidade podem ser observados fragmentos ósseos deslocados durante o corte ósseo. O tecido ósseo remanescente próximo ao corte realizado pela broca apresenta-se vitalizado, caracterizado por osteoplastos cheios. Algumas áreas de reabsorção, formadas por lacunas de Howship, podem ser vistas nas margens da cavidade. Em alguns pontos às margens da osteotomia, pode ser observada a continuidade do tecido novo com o tecido ósseo pré-existente (FIGURA 27 – APÊNDICE D).

14 DIAS

No **grupo 4**, aos 14 dias, observa-se a neoformação discreta de tecido ósseo imaturo ocupando principalmente a área medular e o fundo da cavidade. Áreas hemorrágicas são vistas no centro da cavidade óssea. Na parte cortical é observado depósito de tecido conjuntivo. O tecido ósseo remanescente, próximo ao corte realizado pela broca, apresenta-se vitalizado. Fragmentos ósseos provenientes do corte do tecido ósseo podem ser vistos próximos à margem da cavidade (FIGURA 28 – APÊNDICE D).

21 DIAS

No **grupo 4**, o tecido ósseo neoformado preenche toda a cavidade, com evidente diferenciação entre a parte cortical e medular. A porção medular está preenchida por medula óssea composta por adipócitos e células hematopoiéticas. A área cortical apresenta trabéculas de aspecto maduro. Em algumas áreas da margem óssea podem ser observadas lacunas de Howship (FIGURA 29 – APÊNDICE D).

4.5 GRUPO 5 – Osteotomia com broca + LLLT de 685 nm

7 DIAS

No **grupo 5**, aos 7 dias da cirurgia, a presença de tecido ósseo imaturo é observada preenchendo toda cavidade óssea, ocupando a área medular e cortical. Na porção central ainda são observados restos de coágulo sangüíneo. As trabéculas ósseas neoformadas são bem evidentes e dispostas em lamelas. Na periferia das trabéculas, osteoblastos volumosos indicam atividade secretora destas células. Na margem da osteotomia o tecido ósseo remanescente apresenta-se vitalizado, com osteoplastos cheios. Fragmentos ósseos podem ser observados próximos às margens das cavidades. O novo tecido ósseo está justaposto ao tecido ósseo pré-existente (FIGURA 30 – APÊNDICE E).

14 DIAS

No **grupo 5,** observa-se um tecido ósseo imaturo, com trabéculas ósseas mais espessas ocupando as áreas cortical e medular da cavidade óssea. Começa a se perceber delimitação entre essas áreas. Resíduos de coágulo sangüineo ainda estão presentes. Nas margens da cavidade fragmentos ósseos deslocados durante a osteotomias podem ser vistos. Existe a integração entre o tecido ósseo neoformado e o tecido ósseo adjacente em algumas áreas (FIGURA 31 – APÊNDICE E).

21 DIAS

No **grupo 5,** é observada a presença de tecido ósseo maduro com lamelas dispostas longitudinalmente na porção cortical da cavidade óssea. A parte medular está totalmente formada. O tecido ósseo neoformado está em fase final de fusão com a cortical óssea já existente. Em alguns pontos do tecido ósseo circundante adjacente observa-se a sua remodelação (FIGURA 32 – APÊNDICE E).

4.6 GRUPO 6 – Osteotomia com broca + LLLT de 830 nm

7 DIAS

A análise histológica das amostras do **grupo 6** permitiu observar a presença acentuada de um tecido ósseo imaturo nas áreas cortical e medular. Observa-se ainda a existência de restos de coágulo sangüineo. A margem da cavidade apresenta fragmentos ósseos deslocados da cortical óssea remanescente. O tecido ósseo remanescente próximo ao corte realizado pela broca tem aspecto vitalizado, com osteócitos incluídos em sua matriz óssea. Algumas áreas de reabsorção, formadas por lacunas de Howship, podem ser vistas nas margens da cavidade (FIGURA 33 – APÊNDICE F).

14 DIAS

A análise histológica dos espécimes do **grupo 6** demonstrou trabéculas ósseas de aspecto maduro localizadas, em sua maioria, na porção cortical da cavidade. A porção medular ainda não está bem definida, pois muitas trabéculas ósseas neoformadas ocupam seu espaço. Resíduos de coágulo sangüineo ainda podem ser observados no interior da cavidade. É visível a integração entre os tecidos neoformado e o tecido ósseo pré-existente que apresenta aspecto vitalizado (FIGURA 34 – APÊNDICE F).

21 DIAS

No **grupo 6,** observa-se a presença de um tecido ósseo com aspecto maduro, com lamelas dispostas longitudinalmente preenchendo a área cortical da osteotomia. A área medular está bem delimitada, constituída por adipócitos e células da medula. Há integração entre o tecido ósseo neoformado, de aspecto maduro, e o osso pré-existente (FIGURA 35 – APÊNDICE F).

DISCUSSÃO

5 DISCUSSÃO

5.1 MODELO EXPERIMENTAL

O trabalho experimental tem uma validade incontestável, pois, para estudar e compreender a cicatrização de qualquer tecido em seres humanos, é importante que sejam feitos primeiramente estudos experimentais em animais.

Neste estudo, o animal de pesquisa selecionado foi o rato. A escolha se deu pela praticidade e pelo menor custo envolvido na pesquisa de animais de pequeno porte, e principalmente, pela aceitação desse animal pela maioria dos Comitês de Ética em Pesquisa em Animais.

Os defeitos ósseos realizados em nosso estudo apresentaram 2 mm de diâmetro e profundidade, sendo, então, considerados defeitos ósseos não críticos, os quais não necessitaram da colocação de algum tipo de biomaterial para sua reparação (SCHIMITZ & HOLLINGER, 1986; PACCIONE et al., 2001).

Em pesquisas para estudo do reparo ósseo na região bucomaxilofacial, seria de se esperar que as osteotomias fossem também realizadas na mesma área anatômica, por causa da origem intramembranosa desses ossos. Contudo, no presente estudo, a área selecionada foi a tíbia, osso de origem endocondral.

O fato da tíbia ser de origem endocondral, não atrapalhou o entendimento da reparação tecidual, visto que, depois que o animal é adulto, os ossos de origem intramembranosa ou endocondral, respondem a uma injúria óssea, da mesma forma: inicialmente ocorre a formação de um tecido ósseo primário ou imaturo (semelhante ao que ocorre no crescimento membranoso) que mais tarde será substituído por tecido ósseo secundário ou maduro. Os modelos clássicos de origem dos tecidos ósseos, intramembranosa ou endocondral, referem-se apenas ao mecanismo pelo qual o osso começa a se formar no indivíduo enquanto órgão em desenvolvimento (ROSS, REITH, ROMRELL, 1993; SCHENK, 1996; GARTNER, HIATT, 1999).

Além disso, a tíbia se assemelha em muito à mandíbula no aspecto arquitetônico, apresenta 2 corticais ósseas densas envolvendo um tecido ósseo medular. Apresenta também um volume ósseo suficientemente capaz de suportar perfurações de 2 mm de diâmetro e profundidade, sem que haja ruptura ou fratura indesejada e que também possa ser submetida ao processamento laboratorial das peças histológicas com preservação de suas estruturas.

Robbins, Cotran e Kumar (1986) descreveram que as tentativas do organismo em curar as lesões induzidas por agressões locais, são: 1) regeneração, conceituada como a substituição do tecido lesado por células do mesmo tipo, algumas vezes não deixando qualquer resíduo da lesão inicial; e 2) cicatrização, substituição por um tecido conjuntivo, que no seu estado permanente constitui uma cicatriz. O tecido estudado nesta pesquisa foi o tecido ósseo, em que suas células são classificadas como células estáveis com nível baixo de replicação, entretanto, podem sofrer divisão celular mediante a estímulos e são capazes de reconstituir o tecido de origem, sem deixar cicatrizes, na maioria das vezes.

O termo utilizado nesta pesquisa foi reparo ou reparação óssea referindo-se ao conceito de substituição do tecido lesado por células do mesmo tipo, sem deixar resíduo da lesão inicial, pelo fato destes termos serem amplamente citados e aceitos na literatura científica corrente (ROBBINS, COTRAN, KUMAR, 1986; GARTNER, HIATT, 1999).

5.2 OSTEOTOMIAS REALIZADAS PELO LASER DE Er:YAG E BROCA CIRÚRGICA

Neste estudo, o laser de Er:YAG promoveu com sucesso a ablação do tecido ósseo, removendo a cortical óssea e parte da medular, mostrando-se efetivo para o procedimento de osteotomia. O laser produziu uma cavidade óssea semelhante à produzida pela broca, no formato e tamanho proposto na metodologia. Porém, microscopicamente, o processo de reparo ósseo das osteotomias promovidas pelo laser de Er:YAG e pela broca apresentaram características morfológicas diferentes.

O laser de Er:YAG promoveu um tecido alterado ou anormal sobre a superfície irradiada nas margens das osteotomias. O tecido considerado como alterado era composto por 2 distintos tecidos: um tecido de aspecto amorfo, com estruturas indefinidas, encontrado mais superficialmente à irradiação do laser de Er:YAG, e outro, de coloração enegrecida, compatível com tecido carbonizado, encontrado mais profundamente à irradiação do laser de Er:YAG, localizado logo abaixo do tecido amorfo.

A característica da superfície óssea criada pela irradiação com laser de Er:YAG em nossa pesquisa é explicada pela interação do laser de Er:YAG com o tecido ósseo. O feixe Gaussiano do laser de Er:YAG produz ablação tecidual no seu ponto focal, por vaporização térmica do tecido. A medida em que o feixe do laser se afasta do seu ponto focal, mas incide sobre o tecido ósseo, perde-se o poder de ablação tecidual, por perda de energia, mas, resulta em um acúmulo de energia pela repetição de pulsos na área lateral ao seu ponto focal, produzindo, então, modificação da estrutura do tecido ósseo, mais superficialmente; e mais profundamente, carbonização do tecido ósseo, por dano térmico repetitivo (MELLO & MELLO, 2001; GUTKNETCHT & PAULA EDUARDO, 2004).

O laser de Er:YAG tem uma alta energia no ponto focal, suficiente para ablacionar o tecido ósseo; enquanto que na lateral do feixe, a energia é menor, insuficiente para ablação tecidual, mas suficiente para modificar e carbonizar o tecido ósseo, pela dissipação do calor acumulado e pelo efeito cumulativo e

repetitivo do laser nesta área (MELLO & MELLO, 2001; GUTKNETCHT & PAULA EDUARDO, 2004).

Neste estudo obteve-se ablação do tecido ósseo no ponto focal e tecido modificado e carbonizado na lateral do ponto focal.

Esta alteração tecidual provocada pelo laser de Er:YAG foi explicada por Sasaki et al. (2002a) e Sasaki (2002b), que demonstraram que o laser de Er:YAG, usado na densidade de energia de 100 mJ/pulso, 10 Hz, promoveu uma camada alterada de tecido de 13,3 a 30 µm de espessura, semelhante à encontrada em nossos resultados: composta por uma faixa de tecido carbonizada, mais profundamente à irradiação pelo laser, e outra, de tecido amorfo ou modificado, mais superficial, com projeções que favoreceram a aderência celular. Os autores atribuíram a formação da camada amorfa ao derretimento e à ressolidificação dos cristais de hidroxiapatitas, e também, à redução da matriz orgânica. O tecido modificado é composto por menor quantidade de componentes orgânicos, sendo considerado como mineralizado. A camada carbonizada de tecido, segundo os autores, foi formada pela desnaturação térmica do tecido ósseo. Para descrever a natureza desses tecidos alterados, os autores realizaram espectroscopia Raman e microscopia eletrônica de transmissão, logo após a confecção das cavidades.

A formação da camada de tecido carbonizado foi atribuída ao aquecimento da matriz orgânica e/ou ruptura do tecido ósseo medular pela irradiação laser de Er:YAG (EL MONTASER et al., 1997; EL MONTASER et al., 1999).

A presença do tecido modificado promovido pela irradiação com o laser de Er:YAG favoreceu a aderência do tecido neoformado com o tecido modificado, como pode ser observado nas lâminas histológicas desta pesquisa. Este fato pode ser explicado pela peculiar característica morfológica desse tecido, que atuou como uma superfície mecanicamente propícia para a aderência do coágulo, logo no início do processo de reparo tecidual (POURZARANDIAN et al., 2004).

Os nossos resultados mostraram que a média de espessura da camada alterada de tecido foi de 25 µm (±8,7), sendo considerada mínima pelos autores Pourzarandian et al. (2004); Sasaki et al. (2002a) e Sasaki et al. (2002b).

Embora nossos resultados tenham demonstrados que a média da espessura da camada de tecido alterado (amorfa + carbonizada) não apresentou diferenças estatisticamente significativas entre os grupos que realizaram osteotomia com o laser de Er:YAG (grupos 1, 2, 3) nos diferentes intervalos de tempo de 7, 14, 21 dias do pós-operatório, os achados histológicos mostraram que a camada alterada começou a ser substituída a partir do 14º dia do pós-operatório.

As características do laser de Er:YAG utilizado nesta pesquisa tais como: comprimento de onda (2,94 µm); tipo de pulso de alta energia, curto e rápido (*Q-switch*); energia por pulso (500 mJ) e seu sistema de refrigeração, contribuíram para prevenção de danos térmicos ainda maiores aos tecidos adjacentes.

A resposta tecidual frente à irradiação com o laser depende também da natureza dos componentes do tecido irradiado. Os principais componentes do tecido ósseo, água e hidroxiapatita, têm alta absorção do laser no comprimento de onda 2,94 µm (laser de Er:YAG). Como resultado dessa alta absorção e do tipo de pulso do laser de Er:YAG (super-pulsado), a ablação do tecido ósseo é facilmente obtida com um mínimo dano térmico aos tecidos adjacentes. O tecido ósseo absorve a energia liberada durante a irradiação, causando um imediato aumento da temperatura, levando à vaporização da água, que por sua vez, gera uma pressão positiva interna, a qual leva a micro-explosões que promovem ablação tecidual mecânica termicamente induzida, devolvendo pouco aquecimento aos tecidos adjacentes, pois, os fragmentos removidos carregam com eles grande parte da energia irradiada (NUSS et al., 1988; NELSON et al., 1989; WALSH, FLOTTE, DEUTSCH, 1989; SASAKI et al., 2002a; GUTKNETCHT & PAULA EDUARDO, 2004; POURZARANDIAN et al., 2004).

A alta absorção pela água e pela hidroxiapatita permite ao laser de Er:YAG ser absorvido pelo tecido ósseo cerca de 10 vezes mais quando comparado ao laser de CO_2 (GONZALES et al., 1990; NUSS, 1988).

A energia utilizada nesta pesquisa de 500 mJ/pulso foi eficaz para ablação do tecido, com um mínimo de dano térmico aos tecidos. Gutknetcht e Paula Eduardo (2004) também indicaram uma densidade de energia entre 399 e 500 mJ para osteotomia com laser de Er:YAG Os autores destacam que o laser de Er:YAG oferece vantagens na realização de osteotomias, tais como: facilidade de manuseio, pouco sangramento, dor e edema pós-operatórios; além de promover discreto dano térmico aos tecidos.

Nuss et al. (1988) realizaram osteotomias com laser de Er:YAG, em uma de energia de 30 a 800 mJ/pulso, e também encontram uma fina camada de tecido ósseo danificado junto às bordas de osteotomias, de espessura entre 10 e 15 µm, considerado pelos autores como mínima quando comparada com aquelas realizadas pelos lasers de Nd:YAG, Ho:YAG e CO_2, cuja espessura dos tecidos alterados variava entre 60 e 135 µm.

Entretanto, outros estudos com menor energia por pulso, também mostraram a formação de tecido alterado após a irradiação do laser de Er:YAG, como por exemplo, Lewandrowski et al. (1996), que também encontraram uma discreta camada alterada de tecido, entre 25 e 100 µm de espessura, quando o laser de Er:YAG foi usado para osteotomia, na energia de 53 mJ/pulso, 10 a 15 Hz.

Pourzarandian et al.(2004) realizaram um estudo semelhante a este, produzindo defeitos ósseos com laser de Er:YAG, porém com uma energia de 100 mJ por pulso, comparativamente menor à que utilizamos; com uma média de repetição por pulsos de 10 Hz, igual à da presente pesquisa. Mesmo utilizando esses parâmetros para irradiação do laser, os autores também encontraram uma camada de tecido irradiado anormal (20,6 µm de espessura).

Por outro lado, Peavy et al. (1999) observaram que os lasers de alta potência, nos comprimentos de onda variando de 2,9 a 2,94 µm, não provocaram danos teciduais em osso cortical bovino, pois, a hidroxiapatita de cálcio, principal componente da parte inorgânica do osso, é bem absorvida no comprimento de onda de 2,94 µm (laser de Er:YAG), o que leva o tecido ósseo ser facilmente ablacionado com o mínimo de injuria térmica colateral.

A camada alterada de tecido encontrada nesta pesquisa é considerada mínima quando comparada com aquelas promovidas pelo laser de CO_2 e Nd:YAG relatadas na literatura (GERTZBEIN et al., 1981; NUSS et al., 1988; GONZALES, 1990; FRIESEN et al., 1999; SASAKI et al., 2002a; POURZARANDIAN et al., 2004). E também, quando comparada com o laser de Ho:YAG (BUCHELT et al., 1994, NUSS et al.,1988).

Pratisto et al. (1996) demonstraram que o laser de Er;Cr:YSGG, comprimento de onda de 2,79 µm, provocou uma camada de tecido alterado (10 µm de espessura), ainda menor do que os encontrados com o laser de Er:YAG. Enquanto que Lee (2005) encontrou uma superfície óssea sem alterações após a irradiação com laser de Er;Cr:YSGG.

Por outro lado, as osteotomias produzidas pela broca em baixa rotação, na presente pesquisa, não produziram qualquer tecido alterado, apenas, produziu fragmentos ósseos deslocados durante o corte do tecido ósseo. Os fragmentos deslocados da cortical óssea, provavelmente, são originados da fresagem mecânica da broca no osso. A ausência de dano térmico pode ser explicada pelo tipo de broca que utilizamos (laminada que facilita o corte) em baixa rotação (1.500 rpm) e pela irrigação constante durante todo o tempo da realização das osteotomias.

Os resultados do presente estudo concordam com os encontrados por Okamoto et al. (1984), que não observaram tecidos alterados após as osteotomias realizadas com brocas cirúrgicas em baixa rotação com resfriamento. Esse tipo de alteração tecidual pode ser evitado usando irrigação e brocas cirúrgicas específicas (OKAMOTO et al., 1987; GREGORI & NOSÉ, 1996; PINELLI & CARVALHO, 1999).

Diferentemente dos nossos resultados, Sasaki et al. (2002a) e Sasaki et al. (2002b), encontraram uma fina camada escura de tecido abaixo de uma outra camada de resíduos (*smear layer*) em osteotomias promovidas pela broca em baixa rotação, provavelmente causadas pela rotação da broca em 10.000 rpm.

Pourzarandian et al. (2004), também encontraram uma camada de tecido escura na margem da osteotomia quando utilizaram a broca em baixa rotação a 10.000 rpm. No presente trabalho a rotação foi bem menor, apenas 1.500 rpm, o que explica a ausência de qualquer tecido modificado nas margens das osteotomias.

Este estudo demonstrou, através da análise histológica, que as osteotomias promovidas pelo laser de Er:YAG, aos 7 e 14 dias, apresentaram uma cronologia de reparo mais adiantada quando comparado com as osteotomais realizadas pela broca cirúrgica em baixa rotação. Esse fato pode estar relacionado com a formação precoce de um coágulo estável, uma fase inflamatória mais rápida e com a produção de um tecido modificado pela irradiação com o laser que favoreceu a adesão celular, na fase inicial de reparação (POURZARANDIAN et al., 2004).

Entretanto, a camada de tecido alterado retardou a integração entre tecido ósseo neoformado e o tecido ósseo adjacente, que somente aconteceu quando começou a ser reabsorvida e substituída por matriz óssea neoformada, aos 14 e 21 dias do pós-operatório (NELSON et al., 1989; EL MONTASER et al.; 1997; EL MONTASER et al., 1999).

Martins (2001) fez um estudo semelhante a este, e mostrou que o laser de Er:YAG usado nas densidades de energia de 300, 350 e 400 mJ; 6 Hz, em tecido ósseo de ratos, também levou a um dano térmico, e somente aos 90 dias a reparação tecidual foi homogênea na interface entre o tecido ósseo neoformado e o tecido ósseo adjacente.

Os grupos que utilizaram broca cirúrgica (grupos 4, 5 e 6) apresentaram integração entre o tecido ósseo neorformado com o osso adjacente, desde os 7 dias do pós-operatório.

Outra tentativa para explicação dos melhores resultados, aos 7 e 14 dias, apresentados pelos grupos do laser de Er:YAG é o fato de que no momento da irradiação com o laser de Er:YAG, uma energia de laser de baixa potência (laser guia, no espectro do vermelho) é também aplicada na área cirúrgica, produzindo uma bioestimulação tecidual local (BAXTER et al., 1994; POURZARANDIAN et al.,

2004). Entretanto, a potência do laser guia neste experimento é menor do que 1 mW, insuficiente para promover bioestimulação tecidual. O laser de baixa potência precisa de uma potência maior, em torno de 35 mw, para produzir bioestimulação tecidual.

Aos 21 dias do pós-cirúrgico, entretanto, as características histológicas dos grupos que realizaram osteotomias com broca e com Er:YAG são muito semelhantes, embora os espécimes submetidos à irradiação com o laser Er:YAG ainda apresentem a camada de tecido alterada (amorfa e carbonizada), em alguns pontos nas margens das osteotomias. Esta camada de tecido alterada promoveu um atraso na integração do osso neoformado com o osso remanescente.

O discreto dano térmico produzido pelo laser no tecido ósseo adjacente à área da ablação tecidual pode ser vantajoso alguns procedimentos cirúrgicos, onde a intenção é de obter, ao mesmo tempo, ablação do tecido ósseo e coagulação. Como nos casos de remoção de tumores e cistos ósseos, cirurgias ósseas em pacientes com deficiências de coagulação, com o propósito de evitar sangramento no trans e pós-operatórios.

Outras vantagens do laser de Er:YAG em cirurgia de tecido ósseo, são: a) ausência do mecanismo de vibração e pressão, podendo ser uma alternativa para substituir alta e baixa rotação; b) possibilidade de remoção de tecido ósseo em locais de difícil acesso pelos métodos convencionais; c) ablação do tecido ósseo com corte preciso, rápido e seletivo.

É importante que mais pesquisas sejam realizadas para elucidar o processo de reparo ósseo pós-irradiação pelo laser de Er:YAG, com metodologia e técnicas apropriadas, especialmente no que diz respeito ao sistema de refrigeração e modo de entrega do laser (por contato ou não), a fim de se conseguir uma ablação de tecido ósseo sem injúrias térmicas aos tecidos.

5.3 LASERTERAPIA DE BAIXA POTÊNCIA (LLLT)

A osteogênese, durante a fase de reparo ósseo, pode ser estimulada nos seus estágios iniciais por tratamentos não farmacológicos, entre eles, o laser de baixa potência que promove uma bioestimulação tecidual, a qual resulta na abreviação de tempo do reparo ósseo (CARVALHO et al., 2002).

Os resultados da nossa pesquisa mostraram que os grupos que foram irradiados pelos lasers de baixa potência apresentaram um reparo ósseo mais organizado e mais adiantado, no período inicial do reparo, aos 7 e 14 dias, do que aqueles que não receberam o estímulo do laser de baixa potência, sugerindo que o laser de baixa potência favorece o processo de reparo ósseo durante os seus estágios iniciais (GUZZARDELLA et al., 2002; MERLI, FALOPPA, SANTOS, 2002; MARINO et al., 2003; PINHEIRO et al., 2003; KHADRA et al., 2004a; KHADRA et al., 2004b; MERLI et al. 2005).

A LLLT, no comprimento de onda de 685 nm, aos 7 e 14 dias da cirurgia, mostrou um reparo mais favorável do que no comprimento de onda de 830 nm.

Apenas a pesquisa realizada por Blay et al. (2002), comparam no mesmo estudo dois diferentes comprimentos de onda do laser de diodo (690 e 830 nm). Os autores instalaram implantes em tíbias de coelhos e bioestimularam com os lasers de diodo, e seus resultados mostraram que, ambos os lasers, proporcionaram um melhor grau de osseointegração quando comparados com o grupo que não recebeu a LLLT.

Aos 21 dias, os resultados desta pesquisa, mostraram que o reparo ósseo foi muito semelhante entre os grupos que receberam a bioestimulação com LLLT e os que não receberam a LLLT, corroborando com os resultados apresentados por Silva Júnior et al. (2002).

Os lasers de baixa potência são absorvidos pelos tecidos e promovem efeitos bioquímicos, bioelétricos, bioenergéticos em nível celular (CARVALHO et al., 2002). Os lasers de baixa potência parecem atuar como bioestimuladores dos fatores de

indução óssea, quiomiotaxia, proliferação e trofismo celular, e da microcirculação local. Apresentam também alguns benefícios para a modulação da reação inflamatória, tais como, liberação de beta-endorfinas e controle da enzima prostaglandina (LOPES & BRUGNERA, 1998; GERBI et al., 2002; IHSAN, 2005; MATEOS, 2005).

A LLLT age em tecidos e células que sofreram algum tipo de injúria, especificamente nos fotorreceptores das mitocôndrias. Ocorre aumento da energia e do metabolismo celular, através do aumento da síntese do ATP celular (KARU, 1998; LIZARELLI, LAMANO-CARVALHO, BRENTEGANI, 1999; MELLO & MELLO, 2001; NAVRATIL & KYMPLOVA, 2002; RIBEIRO & ZEZZEL, 2003). O laser também estimula a proliferação celular a partir da ativação do DNA, da síntese de proteínas e de enzimas (ANDREU & ZALDÍVAR, 1996; KARU, 1998; CARVALHO et al., 2002).

A LLLT favorece a proliferação de fibroblastos e osteoblastos, produz aumento acentuado do depósito de tecido osteóide; aumento da síntese do colágeno; níveis aumentados de enzimas como fosfatase alcalina, quando aplicado durante as fases iniciais do reparo ósseo (ANDREU & ZALDÍVAR, 1996; RIGAU, 1996; TAKEDA, 1988; WALSH, 1992; DÖRTBUDAK, HASS, MAILATH-POKORNY, 2000).

O laser de diodo no comprimento de onda de 830 nm tem papel biomodulador na remodelação óssea, aumentando tanto o número de osteoblastos como dos osteoclastos (KAWASAKI & SHIMIZU, 2000; NICOLAU et al., 2003).

Estudos, *in vitro,* mostraram uma ação positiva do laser de diodo no comprimento de onda de 830 nm, estimulando a proliferação de células precursoras de osteoblastos e aumentando os níveis da enzima fosfatase alcalina (UEDA & SHIMIZU, 2003). No comprimento de onda de 690 nm, a LLLT também levou a um aumento significativo do depósito celular *in vitro* (DÖRTBUDAK, HASS, MAILATH-POKORNY, 2000).

Pugliese et al. (2003) obtiveram melhores resultados quando o laser de diodo foi utilizado em doses maiores na estimulação da cicatrização de feridas cutâneas no dorso de ratos. Assim como Marino et al. (2003), que conseguiu uma melhor evolução do reparo tecidual em defeitos ósseos na tíbia de ratos quando utilizou o laser de diodo em doses também maiores de 20 e 50 J/cm^2.

David et al. (1996) não encontraram nenhuma mudança significativa na evolução do reparo ósseo quando o laser de baixa potência He-Ne foi utilizado em fraturas de tíbia. Da mesma forma, Saito e Shimizu (1997), alertaram que a regeneração óssea depende da dose aplicada e do intervalo de tempo entre as aplicações do laser, estes autores tiveram resultados positivos quando o laser foi aplicado precocemente nos primeiros dias do pós-operatório, em pelo menos 3 doses.

Relatos utilizando laser de baixa potência He-Ne mostraram ação positiva na osteogênese e na biomodulação de defeitos ósseos provocados em roedores, como, aumento significativo da vascularização local, aumento do número de osteoblastos e osteoclastos (TRELLES & MAYAYO, 1987; BARUSHKA, YAAKOBI, ORON, 1995; LUGER et al., 1998; GARAVELLO-FREITAS et al., 2003; GARAVELLO, BARANAUSKAS, CRUZ-HÖFLING, 2004; ROCHKIND et al., 2004).

O laser de baixa potência He-Ne promoveu proliferação e maturação de osteoblastos humanos, *in vitro*, com aumento dos níveis das enzimas fosfatase alcalina, osteopontina, sialoproteína óssea (STEIN et al., 2005).

O laser de baixa potência parece agir melhor na reparação tecidual, durante as fases iniciais, através do estímulo na proliferação de células osteoprogenitoras, osteoblastos, osteoclastos, fibroblastos e células endoteliais e na liberação de fatores de crescimento. A neoformação óssea, por sua vez, depende da microcirculação local, da proliferação celular, e ainda, da liberação de fatores de crescimento e indutores, para que ocorra dentro dos padrões de normalidade (SCHENK, 1996). A alta proliferação de células endoteliais leva a neoformação de uma rica rede vascular, a qual garante vascularização ao processo de reparo.

A laserterapia de baixa potência apresenta grande eficiência terapêutica. Os principais efeitos desse tratamento estão na capacidade antiinflamatória, antiálgica, resultando em um pós-operatório de melhor qualidade. Atuando principalmente na bioestimulação dos processos cicatriciais. O laser de baixa potência é considerado uma opção de tratamento promissora, de fácil manejo e aceitação por parte dos profissionais e pacientes, além de ser um método de tratamento não invazivo, ao contrário de outros métodos biomoduladores, que precisam ser cirurgicamente instalados na área receptora.

Mais estudos na área de laserterapia de baixa potência são necessários para esclarecer qual o melhor comprimento de onda para bioestimulação do reparo do tecido ósseo, bem como, a melhor dose de aplicação e o intervalo de tempo das aplicações. Com a finalidade de se obter protocolos específicos de laserterapia para a bioestimulação da reparação tecidual.

CONCLUSÕES

6 CONCLUSÕES

A partir dos resultados observados e diante das condições experimentais deste estudo, foi possível concluir que:

a) O laser de Er:YAG promoveu com sucesso a ablação do tecido ósseo. O laser de Er:YAG produziu, nas margens das cavidades, uma superfície óssea recoberta por uma camada de tecidos alterados: tecido carbonizado, proveniente de dano térmico; e tecido com aspecto amorfo, proveniente de modificação tecidual. Entretanto, a presença dos tecidos alterados, cuja espessura média foi de 25 µm (±8,7), não comprometeu o reparo, apenas levou a um retardo na integração do tecido ósseo neoformado com o tecido ósseo adjacente, nas margens das osteotomias. Os grupos da broca não apresentaram qualquer tipo de tecido alterado nas margens de suas osteotomias.

b) Os grupos em que as osteotomias foram realizadas pelo laser de Er:YAG apresentaram uma melhor condição de cicatrização nos períodos iniciais do processo de reparo tecidual, aos 7 e 14 dias da cirurgia, comparativamente aos grupos que realizaram osteotomias com broca em baixa rotação. Aos 21 dias do pós-operatório, as características histológicas apresentadas em todos os grupos foram semelhantes.

c) A LLLT no comprimento de onda de 685 nm favoreceu o processo de reparo ósseo, durante a fase inicial de cicatrização, 7 e 14 dias, comparativamente aos grupos que receberam LLLT no comprimento de onda de 830 nm e aos grupos que não foram submetidos à LLLT. Aos 21 dias, todos os grupos estudados apresentaram uma reparação óssea completa.

REFERÊNCIAS

REFERÊNCIAS[18]

ANDREU M.I.G.; ZALDÍVAR, C.V. Efectos biológicos de la radiación laser de bája potencia en la reparación hística. **Rev Cubana Estomatol,** v.33, n.2, p.4-5, 1996.

BARUSHKA, O.; YAAKOBI, T.; ORON U. Effect of low energy laser (HeNe) irradiation on the process of bone repair in the rat tibia. **Bone**. v. 16, p. 47-55, 1995.

BAXTER, G.D. **Therapeutic lasers: theory and practice.** New York: Ed. Churchill Livingstone, 1994. 221p.

BLAY, A. et al. Efeitos da radiação laser em baixa intensidade no mecanismo de osseointegração em implantes: estudo *in vivo*. **Rev Assoc Paul Cir Dent,** v.56, p.22, 2002.

BRITO, J.H.M; PÁDUA, J.M. Regeneração e reparação dos tecidos. In: ZANINI, S. A. **Cirurgia e traumatologia buco maxilo facial.** Rio de Janeiro: Revinter, 1990. 464p.

BUCHELT, M. et al. Er:YAG and Hol:YAG laser ablation of meniscus and intervertebral discs. **Lasers Surg Med,** v. 12, p. 375-381, 1992.

BUCHELT, M. et al. Er:YAG and Hol:YAG laser osteotomy: the effect of laser ablation on bone healing. **Lasers Surg Med,** v. 15, p. 373-381, 1994.

CARVALHO, D.C.L. et al. Tratamentos não farmacológicos na estimulação da osteogênese. **Rev Saúde Pública**, v. 36, n. 5, p. 647-654, 2002.

CATARANZO GUIMARÃES, S.A. **Patologia básica da cavidade bucal.** Rio de Janeiro: Guanabara-Koogan, 1982. 419p.

DAVID, R. et al. Effect of low-power He-Ne laser on fracture healing in rats. **Lasers Surg Med,** v. 19, p. 458-464, 1996.

[18]Texto redigido conforme as normas de formatação da ABNT (NBR 6023 – agosto/2002).

DÖRTBUDAK, O.; HASS, R.; MAILATH-POKORNY, G. Bioestimulation of bone marrow cells with diode soft laser. **Clin Oral Impl Res,** v. 11, p. 540-545, 2000.

EL MONTASER, M.A. et al. Pattern of healing of cavarial bone in the rat following application of the Erbium-YAG laser. **Lasers Surg Med,** v. 21, n. 3, p. 255-261, 1997.

EL MONTASER, M.A. et al. Osseointegration of titanium metal implants in Erbium-YAG laser-prepared bone. **Implant Dent**, v. 8, n. 1, p. 79-82, 1999.

ENGERS, M.E. **Paradigmas e metodologias de pesquisa em educação: notas para reflexão**. 1. ed. Porto Alegre: EDIPUCRS, 1994. 111 p.

FRIESEN, L.R. et al. Laser irradiation of bone: II. Healing response following treatment by CO_2 and Nd:YAG lasers. **J Periodontol**, v. 70, n. 1, p. 75-83, 1999.

GARAVELLO, I.; BARANAUSKAS, V.; CRUZ-HÖFLING, M.A. The effects of low power laser irradiation on angiogenesis in injured rat tibiae. **Histol and Histopathol,** v. 19, p. 43-48, 2004.

GARAVELLO-FREITAS, I. et al. Low-power laser irradiation improves histomorphometrical parameters and bone matrix organization during tibia wound healing in rats. **Photochem Photobiol**, v. 70, p. 81-89, 2003.

GARTNER, L.P.; HIATT, J.L. **Tratado de Histologia.** Rio de Janeiro: Guanabara Koogan, 1999. 426p.

GERBI, M.E.M.M. et al. Benefícios do laser não cirúrgico na implantodontia. **Rev Assoc Paul Cir Dent**, v.56, p.29, 2002.

GERTZBEIN, S.D. et al. The effect of laser osteotomy on bone healing. **Lasers Surg Med,** v. 1, p. 361-373, 1981.

GONZALES, C. et al. Comparison of the Erbium-Yttrium aluminum garnet and carbon dioxide lasers for in vitro bone cartilage ablation. **Laryngoscope,** v. 100, p.14-17, 1990.

GREGORI, C.; NOSÉ, A.S. **Manobras cirúrgicas fundamentais**. In: Gregori, C. São Paulo: Sarvier, 1996. p. 87-102.

GUTKNECHT, N.; PAULA EDUARDO, C. **A odontologia e o laser: atuação na especialidade odontológica.** São Paulo: Quintessence Editora Ltda, 2004. 320p.

GUZZARDELLA, G.A. et al. Laser stimulation on bone defect healing: an in vitro study. **Lasers Med Sci,** v. 17, p. 216-220, 2002.

IHSAN, F.R. Low-level laser therapy accelerates collateral circulation and enhances microcirculation. **Photomed Laser Surg**, v. 23, n. 3, p. 289-294, 2005.

KARU, T. **The science of low-power laser therapy.** Amsterdam: Ed. Gordon and Brech Science Publishers, 1998. 299 p.

KHADRA, M. et al. Enhancement of bone formation in rat calvarial bone defects using low-level laser therapy. **Oral Surg Oral Med Oral Pathol**, v. 97, n. 6, p. 693-700, 2004a.

KHADRA, M. et al. Low-level therapy stimulates bone-implant interaction: an experimental study in rabbits. **Clin. Oral Impl. Res.**, n.15, p. 325-332, 2004b.

KAWASAKI, K.; SHIMIZU, N. Effects of low-energy laser irradiation on bone remodeling during experimental tooth movement in rats. **Lasers Surg Med,** v. 26, p. 282-291, 2000.

LASER WORLD. **The low level laser therapy – LLLT Internet Guide**, 2004. Disponível em: http://www.laser.nu/lllt/fda/htm Acesso em: 23 out. 2006.

LEE, C.Y.S. A new method to harvest ramus bone using the erbium, chromium:yttrium-scandium-gallium-garnet laser. **J Oral Maxillofac Surg,** v. 63, p.879-882, 2005.

LEWANDROWSKI, K.U. et al. Use of the Er:YAG laser for improved plating in maxillofacial surgery: comparison of bone healing in laser and drill osteotomies. **Lasers Surg Med,** v. 19, p. 40-45, 1996.

LIRANI, A.P.R. **Estudo comparativo dos efeitos do ultra-som e do laser de baixa intensidade no reparo ósseo de tíbia de rato.** 2004, 94f. Dissertação (Mestrado), Universidade de São Paulo, São Carlos, 2004.

LIZARELLI, R.F.Z.; LAMANO-CARVALHO, T.L.; BRENTEGANI, L.G. Histometric evaluation of the healing of the dental alveolus in rats after irradiation with a low-powered GaAlAs laser. **Proc. SPIE**, v. 3593, p. 49-55, 1999. Disponível em: http://bookstore.spie.org/index.cfm?fuseaction=DetailPaper&ProductId=348360&coden=. Acesso em: 23 out. 2006.

LOPES, L.A; BRUGNERA, A.J. **Aplicações Clínicas do Laser Não-Cirúrgico.** In: BRUGNERA, A.J; PINHEIRO, A.L.B. Lasers na Odontologia Moderna. São Paulo: Pancast, 1998. 356p.

LUGER, E.J. et al. Effect of low-power laser irradiation on the mechanical properties of bone fracture healings in rats. **Lasers Surg Med,** v. 22, p. 97-102, 1998.

MARINO, J.A.M. et al. Efeito do laser terapêutico de baixa potência sobre o processo de reparação óssea em tíbia de rato. **Rev Bras Fisioter,** v. 7, n. 2, p. 167-173, 2003.

MARTINS, G.L. **Estudo microscópico do reparo ósseo na mandíbula de ratos submetida a ostectomias a fresa cirúrgica e laser de Er:YAG.** 2001, 137f. Dissertação (Mestrado), Universidade Federal do Rio Grande do Sul, Faculdade de Odontologia, Porto Alegre, 2001.

MATEOS, S.B. Uma luz poderosa. **Rev Assoc Paul Cir Dent**, v. 59, n. 6, p. 407-414, 2005.

MELLO, J.B.; MELLO, G.P.S. **Laser em odontologia**. São Paulo: Ed.Santos, 2001. 174p.

MERLI, L.A.S.; FALOPPA, F.; SANTOS, M.T.N. Efeito da aplicação do laser de baixa intensidade na reparação do tecido ósseo. **Rev Assoc Paul Cir Dent**, v.56, p.22, 2002.

MERLI, L.A. et al. Effect of low-intensity laser irradiation on the process of bone repair. **Photomed Laser Surg**, v. 23, n. 2, p. 212-215, 2005.

NAVRATIL, L.; KYMPLOVA, J. Contraindications in noninvasive laser therapy: truth and fiction. **J Clin Laser Med Surg,** v. 20, n. 6, p. 341-343, 2002.

NELSON, J.S. et al. Mid-infrared erbium:YAG laser ablation of bone: the effect of laser osteotomy on bone healing. **Lasers Surg Med,** v. 9, p. 362-374, 1989.

NICOLAU, R.A. et al. Effect of low-power GaAlAs laser (660 nm) on bone structure and cell activity: an experimental animal study. **Lasers Med Sci,** v. 18, n. 2, p. 89-94, 2003.

NUSS, R.C. et al. Infrared laser bone ablation. **Lasers Surg Med,** v. 8, p. 381-391, 1988.

OKAMOTO, T. et al. Efeitos de diferentes tipos de osteotomia sobre a reparação óssea: estudo histológico em cães. **Rev Odont UNESP**, v.13, n.1/2, p. 71-78, 1984.

OKAMOTO, T. et al. **Cirurgia Bucal: fundamentos experimentais aplicados à clínica.** São Paulo: Panamericana, 1987. 139p.

PACCIONE, M.F. et al. A Mouse model of mandibular osteotomy healing. **J Craniofac Surg**, v. 12, n. 5, p. 444-50, 2001.

PAYNE, J.T. et al. Cortical bone healing following laser osteotomy using 6.1 µm wavelengths. **Lasers Surg Med,** v. 29, p. 38-43, 2001.

PEAVY, G.M. et al. Comparison of cortical bone ablations by using infrared laser wavelengths 2.9 to 9.2 µm. **Lasers Surg Med,** v. 26, p. 421-434, 1999.

PINELLI, L.A.P.; CARVALHO, P.S.P. Efeitos da osteotomia com e sem irrigação externa e da variação do tempo de fresagem:estudo histomorfométrico em cães. Parte II. **3i Innovations Journal,** v.3, n.2, p.18-25, 1999.

PINHEIRO, A.L.B. et al. Effect of 830-nm laser light on the repair of bone defects grafted with inorganic bovine bone and decalcified cortical osseous membrane. **J Clin Laser Med Surg,** v. 21, n. 6, p. 383-388, 2003.

POURZARANDIAN, A. et al. Histological and TEM examination of early stages of bone healing after Er:YAG laser irradiation. **Photomed Laser Surgery,** v. 22, n.4, p. 342-350, 2004.

POURZARANDIAN, A. et al. Effect of low-level Er:YAG laser irradiation on cultured human gingival fibroblasts. **J Periodontol**, v. 76, n. 2, p. 187-193, 2005.

PRATISTO, H. et al. Temperature and pressure effects during erbium laser stapedotomy. **Lasers Surg Med,** v. 18, p. 100-108, 1996.

PUGLIESE, L.S. et al. The influence of low-level laser therapy on biomodulation of collagen and elastic fibers. **Pesqui Odontol Bras,** v.17, n. 4, p.307-313, 2003.

RIBEIRO, M.S.; ZEZZEL D.M. **Laser de baixa intensidade**. In GUTKNECHT, N.; EDUARDO, C.P. A odontologia e o laser: atuação na especialidade odontológica. São Paulo: Quintessence, 2003. p.217-240.

RIGAU, J. **Acción de la luz Láser a baja intensidad en la modulación de la función celular.** Tese (Doutorado em Histologia)**,** Facultad de Medicina i Ciência de la Saluts. Univ. Rovira i Virgili. 1996.

ROBBINS, S.L.; COTRAN, R.S.; KUMAR, V. **Patologia estrutural e funcional**. 3 ed. São Paulo: Interamericana, 1986. 1404p.

ROCHKIND, S. et al. Molecular structure of the bony tissue after experimental trauma to the mandibular region followed by laser therapy. **Photomed Laser Surg,** v. 22, n. 3, p. 249-253, 2004.

ROSS, M.H; REITH, E.J; ROMRELL, L.J. **Histologia: texto e atlas.** 2. ed. São Paulo: Panamericana, 1993. 779p.

RUPPRECHT, S. et al. Er:YAG laser osteotomy directed by sensor controlled systems. **J CranioMaxillofac Surg,** n. 31, p. 337-342, 2003.

SAITO, S.; SHIMIZU, N. Stimulatory effects of low-power laser irradiation on bone regeneration in midpalatal suture during expansion in the rat. **Am J Orthod Dentofac Orthop,** v. 111, n. 5, p. 525-532, 1997.

SASAKI, K.M. et al. Ultrastructural analysis of bone tissue irradiated by Er:YAG laser. **Lasers Surg Med,** v. 31, p. 322-332, 2002a.

SASAKI, K.M. et al. Scanning electron microscopy and fourier transformed infrared spectroscopy analysis of bone removal using Er:YAG and CO_2 lasers. **J Periodontol,** v. 73, n.6, p. 643-652, 2002b.

SCHIMITZ, J.P.; HOLLINGER, J.O. The critical size defect as an experimental model for craniomandibulofacial nonunion. **Clin Orthop Rel Research**, n.205, p. 299-307, 1986.

SHENCK, R.K. **Regeneração óssea: bases biológicas.** In: BUSER, D.; DAHLIN, C.; SCHENCK, R.K. Regeneração óssea guiada na implantodontia. 1. ed. São Paulo: Quintessence Editora Ltda, 1996. p. 49-100.

SILVA JÚNIOR, A. N. et al. Computadorized morphometric assessment of the effect of low-level laser therapy on bone repair: an experimental animal study. **J Clin Laser Med Surg,** v. 20, n. 2, p. 83-87, 2002.

STEIN, A. et al. Low-level laser irradiation promotes proliferation and differentiation of human osteoblastos in vitro. **Photomed Laser Surg**, v. 23, n. 2, p. 161-166, 2005.

TAKEDA, Y. Irradiation effect of low energy laser on alveolar bone after tooth extraction. **Int J Oral Maxillofac Surg,** v. 17, n. 6, p. 388-391, 1988.

TRELLES, M.A.; MAYAYO, E. Bone fracture consolidates faster with low-power laser. **Lasers Surg Med,** v. 7, p. 36-45, 1987.

UEDA, Y.; SHIMIZU, N. Effects of pulse frequency of low-power laser therapy (LLLT) on bone nodule formation in rat calvarial cells. **J Clin Laser Med Surg,** v. 21, n. 5, p. 271-277, 2003.

WALSH J.T.; FLOTTE, T.J.; DEUTSCH, T.F. Er:YAG laser ablation of tissue: effect of pulse duration and tissue type on thermal damage. **Lasers Surg Med,** v. 9, p. 314-326, 1989.

WALSH, L.J. The use of lasers in implantology: an overview. **J Oral Implantol,** v.18, n.4, p. 335-340, 1992.

APÊNDICES

APÊNDICE A
GRUPO 1 – osteotomia com laser de Er:YAG

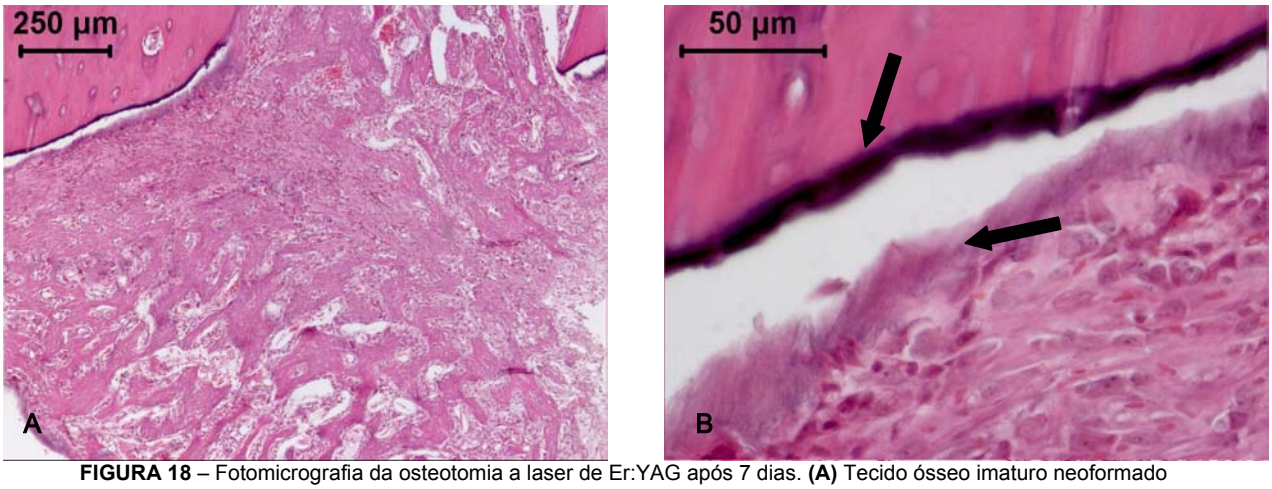

FIGURA 18 – Fotomicrografia da osteotomia a laser de Er:YAG após 7 dias. **(A)** Tecido ósseo imaturo neoformado preenchendo a cavidade óssea (HE 50X). **(B)** Tecidos carbonizado (enegrecido) e amorfo (setas) (HE 400X).

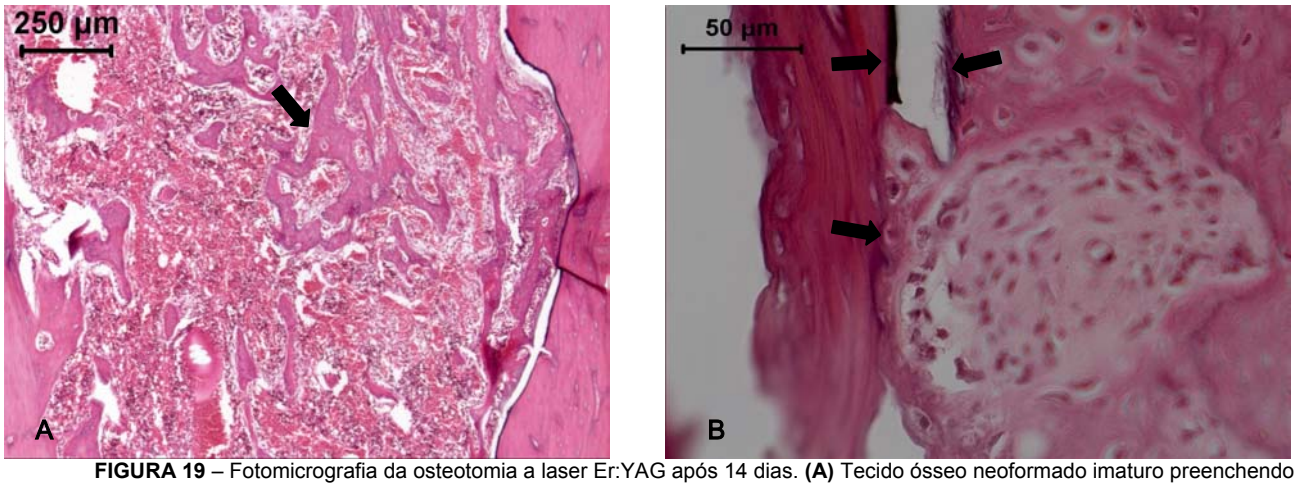

FIGURA 19 – Fotomicrografia da osteotomia a laser Er:YAG após 14 dias. **(A)** Tecido ósseo neoformado imaturo preenchendo a cavidade da osteotomia (seta) (HE 50X). **(B)** Tecidos carbonizado e amorfo na margem da osteotomia (setas) e substituição por matriz óssea (seta) (HE 400X).

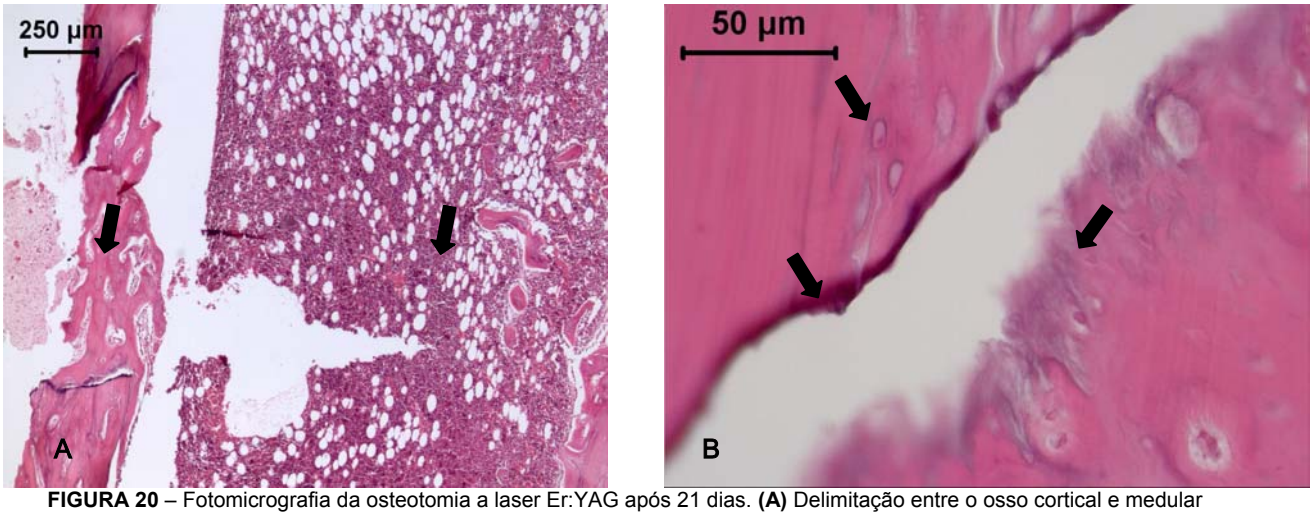

FIGURA 20 – Fotomicrografia da osteotomia a laser Er:YAG após 21 dias. **(A)** Delimitação entre o osso cortical e medular preenchendo a cavidade óssea (setas) (HE 50X). **(B)** Tecidos carbonizado e amorfo na margem da cavidade óssea e desvitalização da cortical óssea adjacente (setas) (HE 400X).

APÊNDICE B

GRUPO 2 – osteotomia com laser de Er:YAG + LLLT de 685 nm

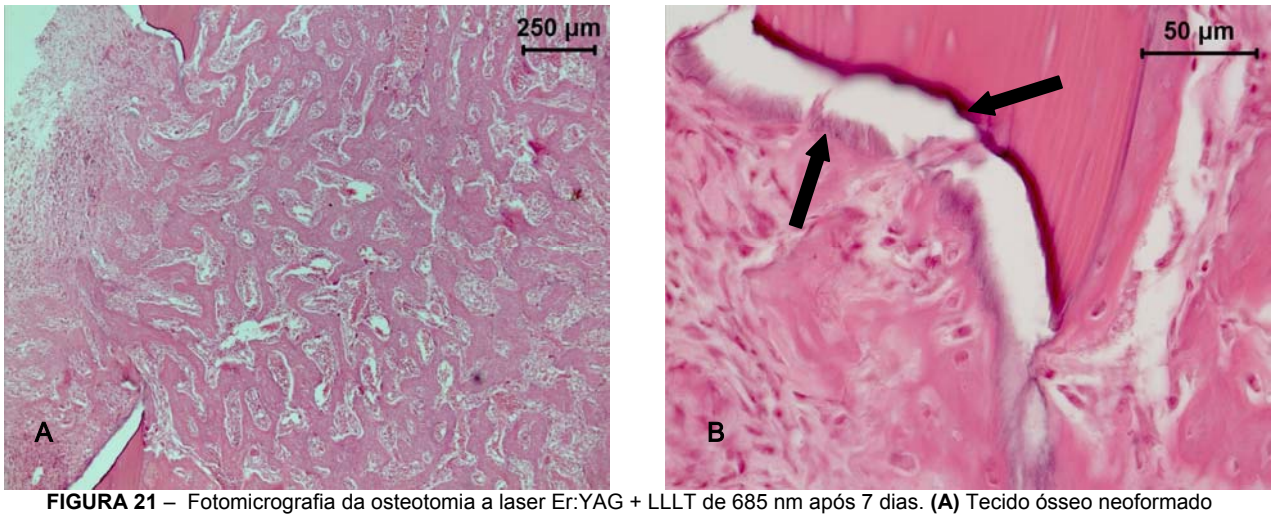

FIGURA 21 – Fotomicrografia da osteotomia a laser Er:YAG + LLLT de 685 nm após 7 dias. **(A)** Tecido ósseo neoformado preenchendo toda a cavidade óssea (HE 50X). **(B)** Tecidos carbonizado e amorfo na margem da cavidade (setas) (HE 400X).

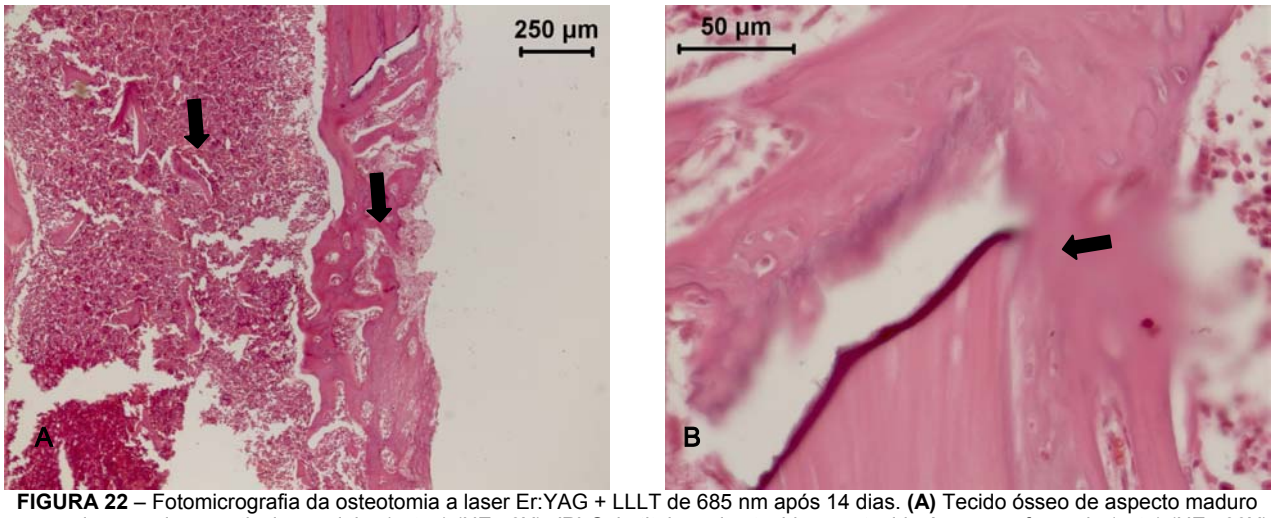

FIGURA 22 – Fotomicrografia da osteotomia a laser Er:YAG + LLLT de 685 nm após 14 dias. **(A)** Tecido ósseo de aspecto maduro ocupando as regiões cortical e medular (setas) (HE 50X). **(B)** Substituição dos tecidos por tecido ósseo neoformado (seta) (HE 400X).

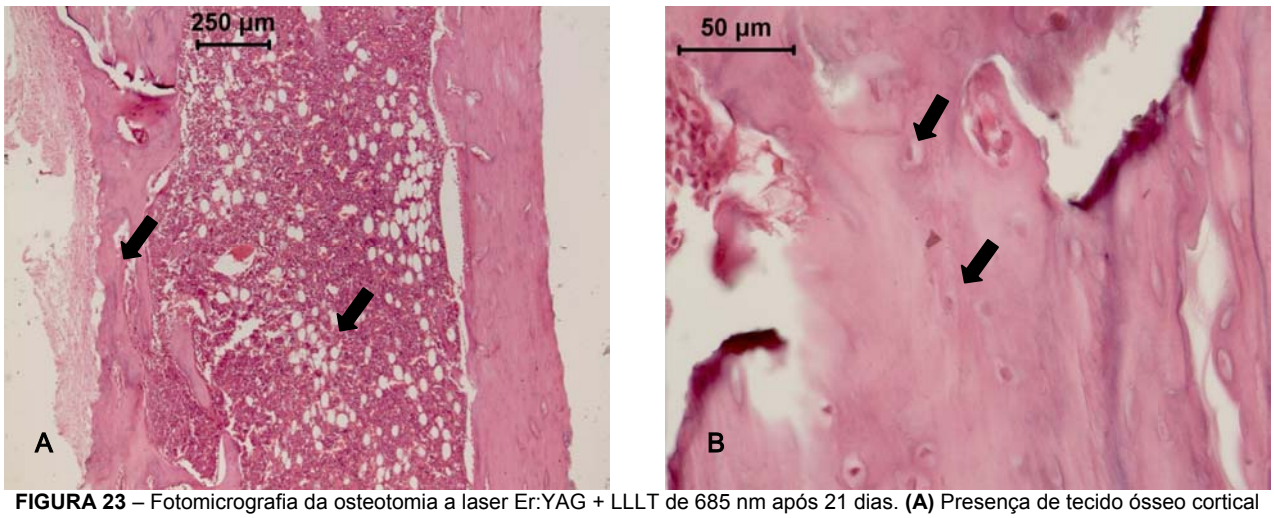

FIGURA 23 – Fotomicrografia da osteotomia a laser Er:YAG + LLLT de 685 nm após 21 dias. **(A)** Presença de tecido ósseo cortical e medular neoformados (setas) (HE 100X). **(B)** Tecidos de aspecto amorfo e carbonizado sendo substituídas por novo tecido ósseo (setas) (HE 400X).

APÊNDICE C

GRUPO 3 – osteotomia com laser de Er:YAG + LLLT de 830 nm

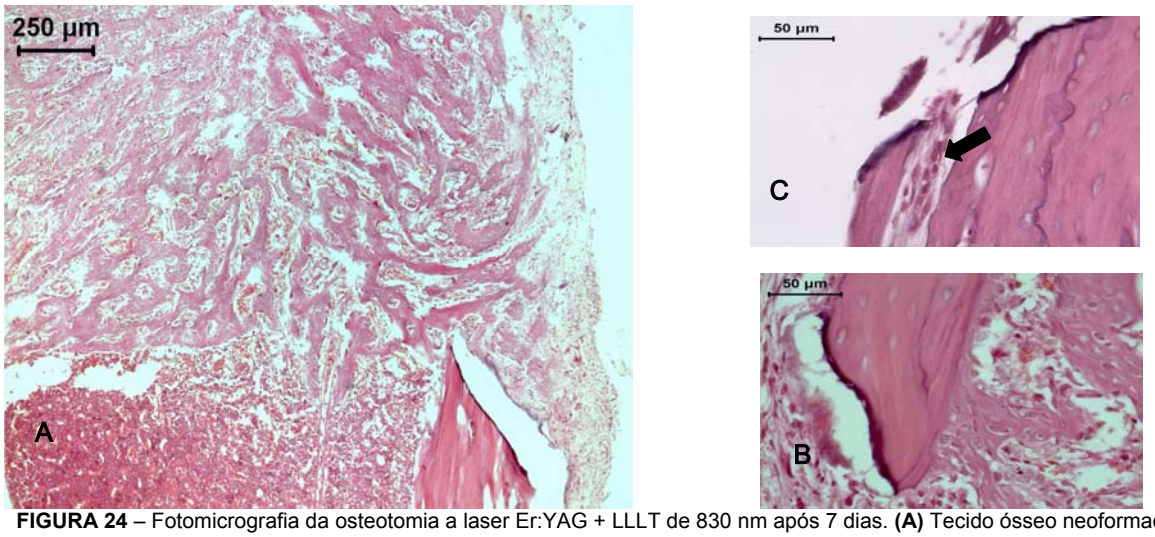

FIGURA 24 – Fotomicrografia da osteotomia a laser Er:YAG + LLLT de 830 nm após 7 dias. **(A)** Tecido ósseo neoformado preenchendo toda a cavidade óssea (HE 50X). **(B)** Camada de tecido alterado na margem da osteotomia. **(C)** Substituição da camada carbonizada por neoformação tecidual (seta) (HE 400X).

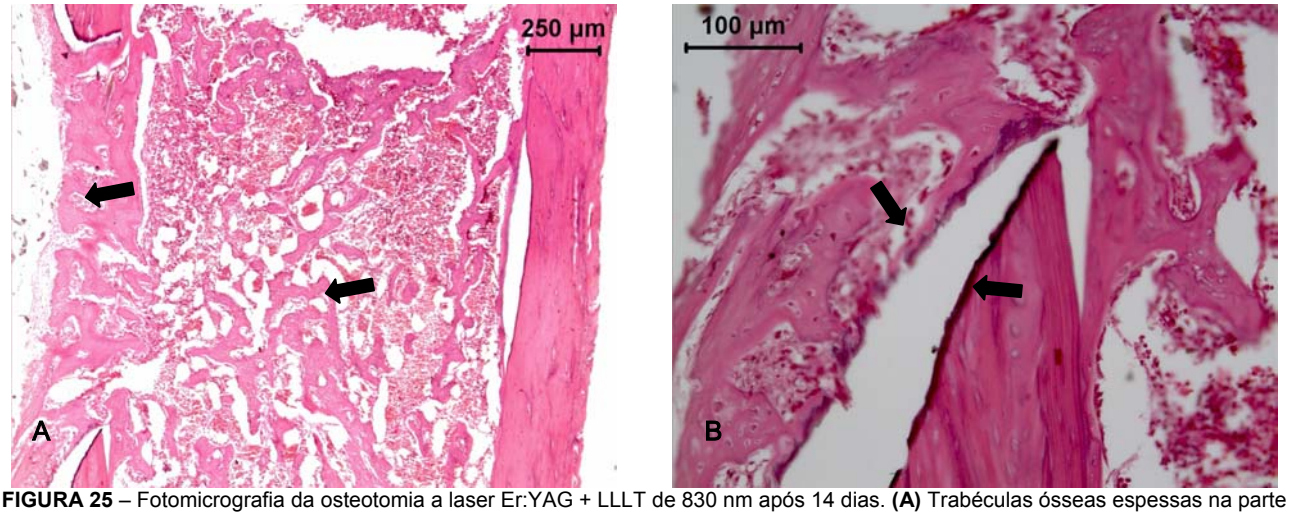

FIGURA 25 – Fotomicrografia da osteotomia a laser Er:YAG + LLLT de 830 nm após 14 dias. **(A)** Trabéculas ósseas espessas na parte cortical e na parte medular da cavidade (setas) (HE 50X). **(B)** Presença dos tecidos carbonizado e amorfo na margem da lesão (setas) (HE 400X).

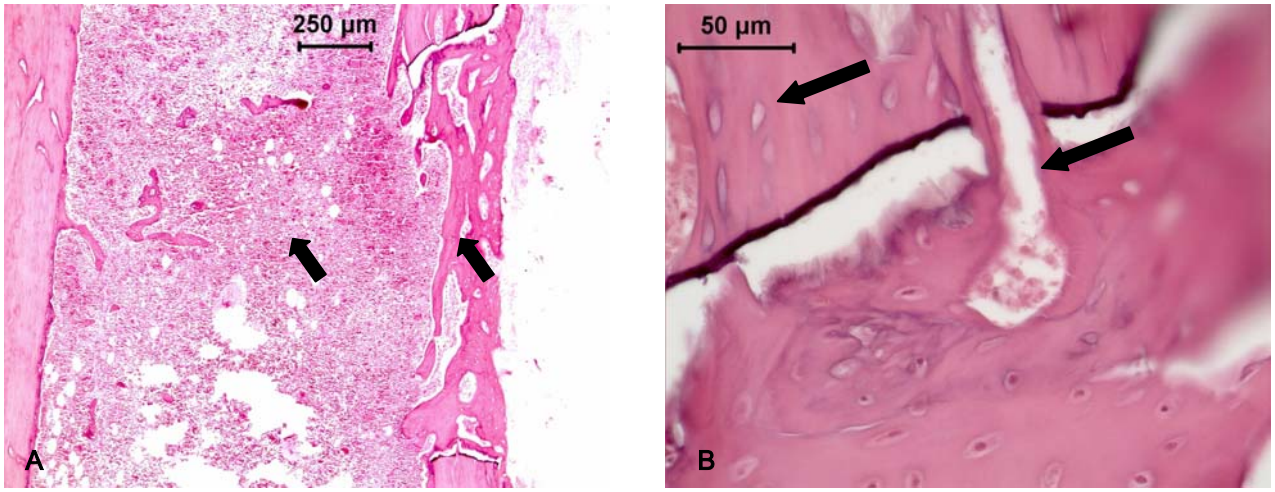

FIGURA 26 – Fotomicrografia da osteotomia a laser Er:YAG + LLLT de 830 nm após 21 dias. **(A)** Tecido ósseo neoformado com delimitação das áreas cortical e medular (setas) (HE 50X). **(B)** Substituição das camadas carbonizada e amorfa (seta). Osteócitos vazios (seta) (HE 400X).

APÊNDICE D
GRUPO 4 – osteotomia com broca

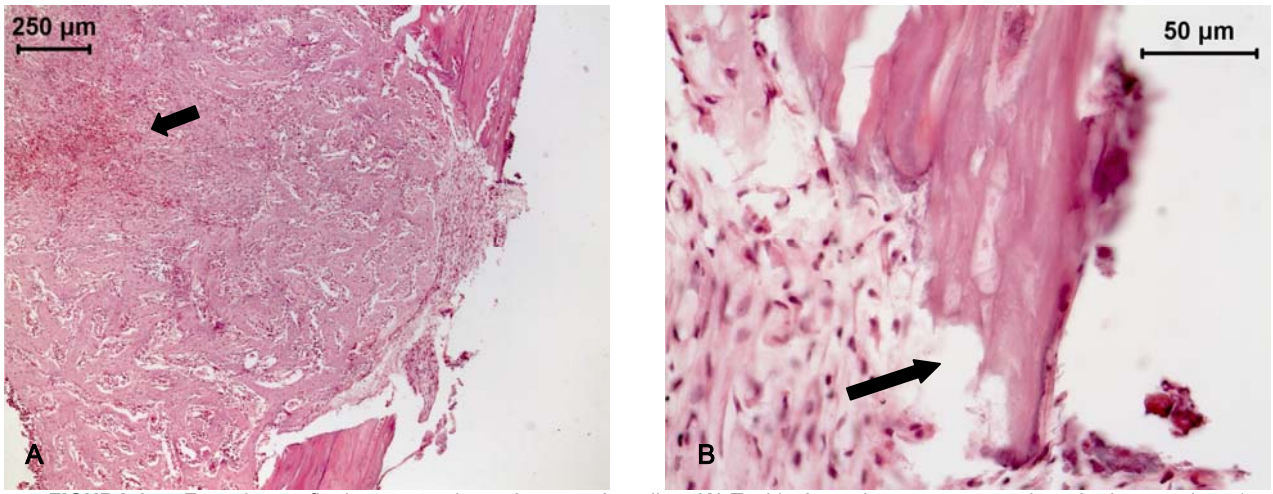

FIGURA 27 – Fotomicrografia da osteotomia por broca após 7 dias. **(A)** Tecido ósseo imaturo e restos de coágulo sangüineo (seta) (HE 50X). **(B)** Lacunas de Howship podem ser observadas (seta) (HE 400X).

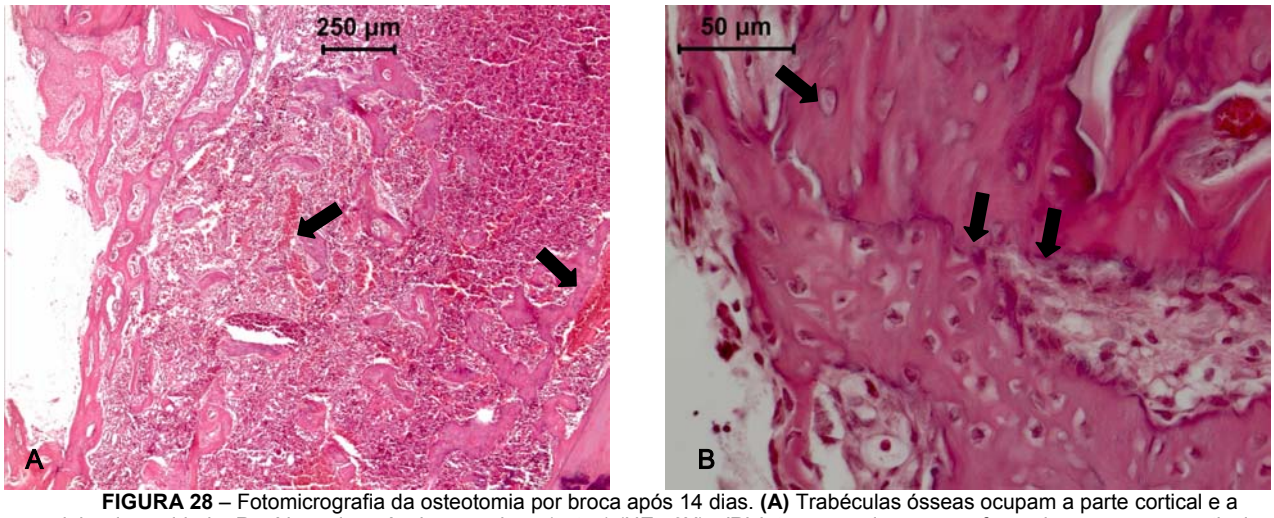

FIGURA 28 – Fotomicrografia da osteotomia por broca após 14 dias. **(A)** Trabéculas ósseas ocupam a parte cortical e a medular da cavidade. Resíduos de coágulo sangüineo (setas) (HE 50X). **(B)** Integração do osso neoformado com o osso cortical pré-existente (setas). Cortical vitalizada (seta) (HE 400X).

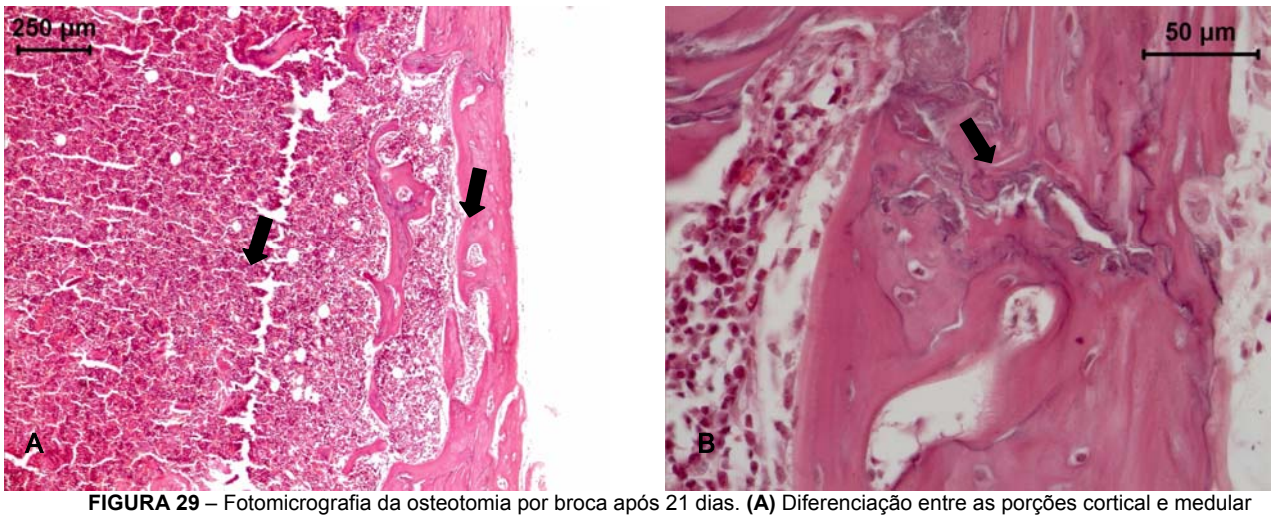

FIGURA 29 – Fotomicrografia da osteotomia por broca após 21 dias. **(A)** Diferenciação entre as porções cortical e medular (setas) (HE 500X). **(B)** Tecido ósseo neoformado integrando-se ao tecido ósseo adjacente (seta) (HE 400X).

APÊNDICE E
GRUPO 5 – osteotomia com broca + LLLT de 685 nm

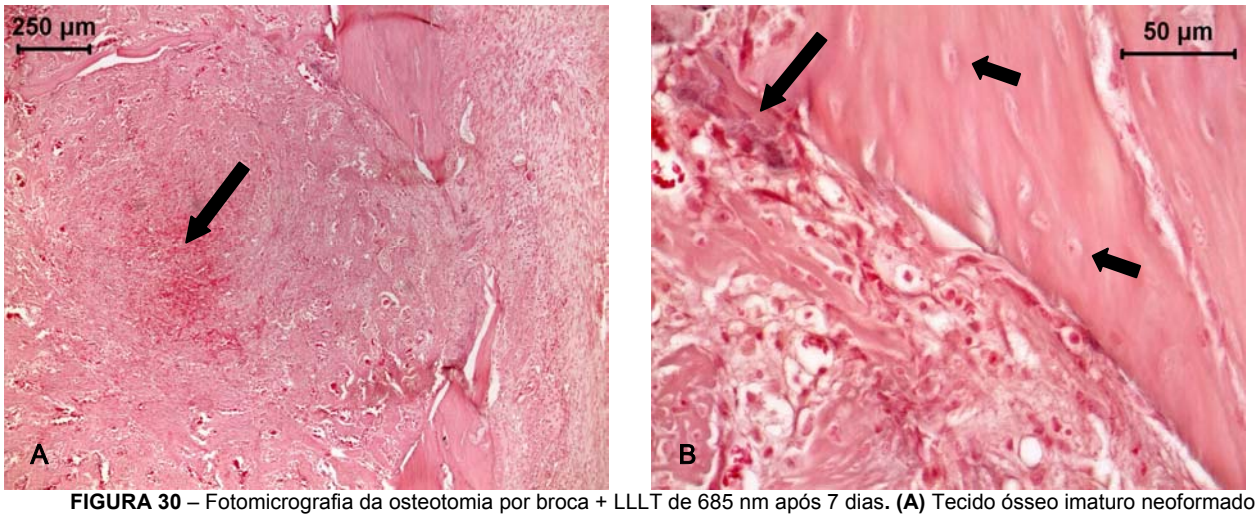

FIGURA 30 – Fotomicrografia da osteotomia por broca + LLLT de 685 nm após 7 dias**. (A)** Tecido ósseo imaturo neoformado com resíduos de coágulo sangüineo ao centro (seta) (HE 50X). **(B)** Justaposição do tecido neoformado com o tecido ósseo pré-existente (seta). Cortical óssea adjacente com osteócitos viáveis (setas) (HE 400X).

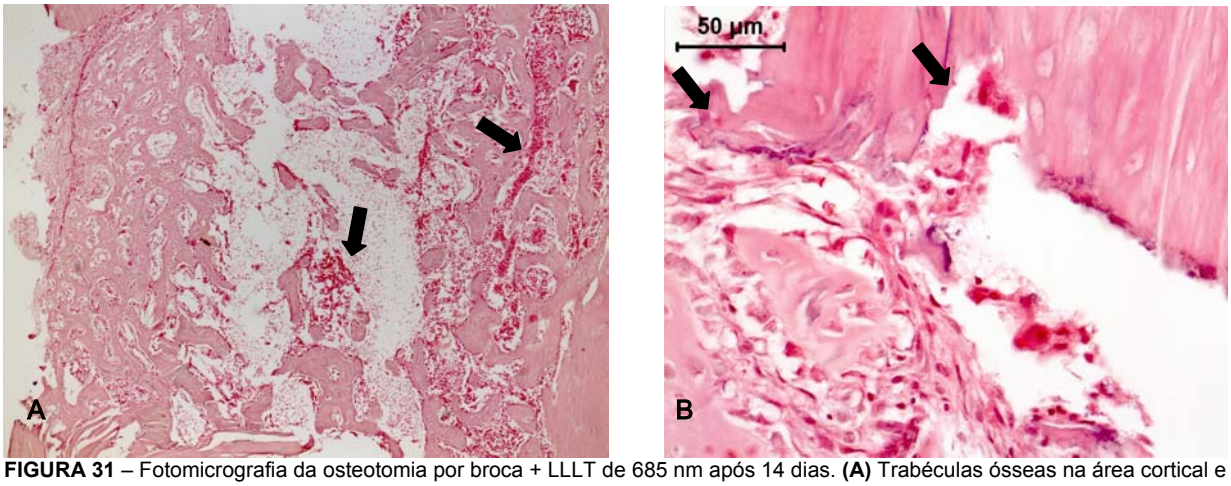

FIGURA 31 – Fotomicrografia da osteotomia por broca + LLLT de 685 nm após 14 dias. **(A)** Trabéculas ósseas na área cortical e medular da cavidade óssea. Resíduos de coágulo sangüineo (setas) (HE 50X). **(B)** Fragmentos ósseos deslocados e lacunas de Howship nas margens da osteotomia (setas) (HE 400X).

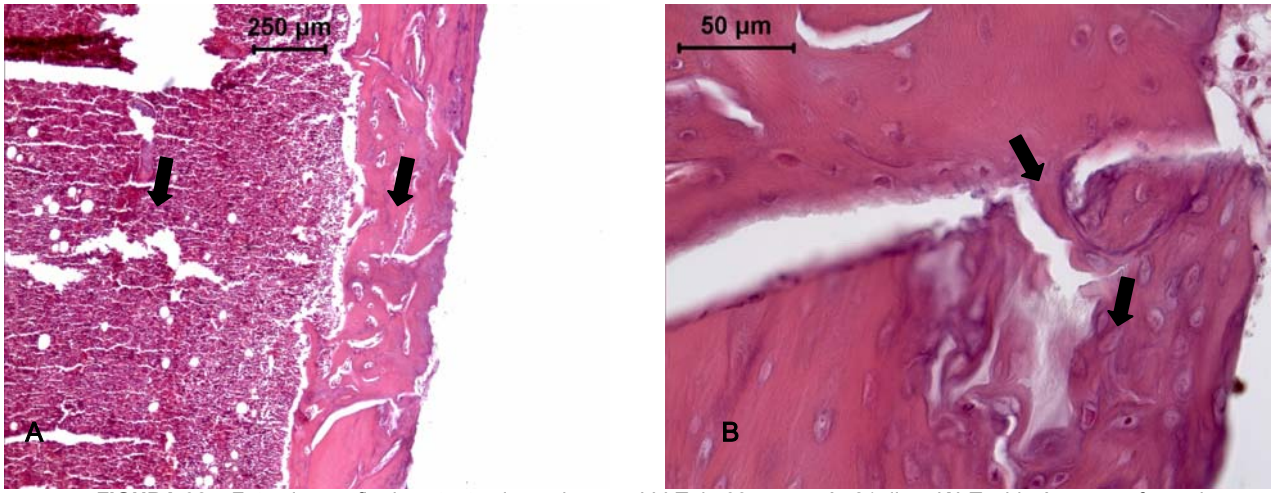

FIGURA 32 – Fotomicrografia da osteotomia por broca + LLLT de 685 nm após 21 dias**. (A)** Tecido ósseo neoformado com porções cortical e medular definidas (HE 50X). **(B)** Tecido ósseo neoformado integrando-se ao tecido ósseo adjacente (setas) (HE 400X).

APÊNDICE F
GRUPO 6 – osteotomia com broca + LLLT de 830 nm

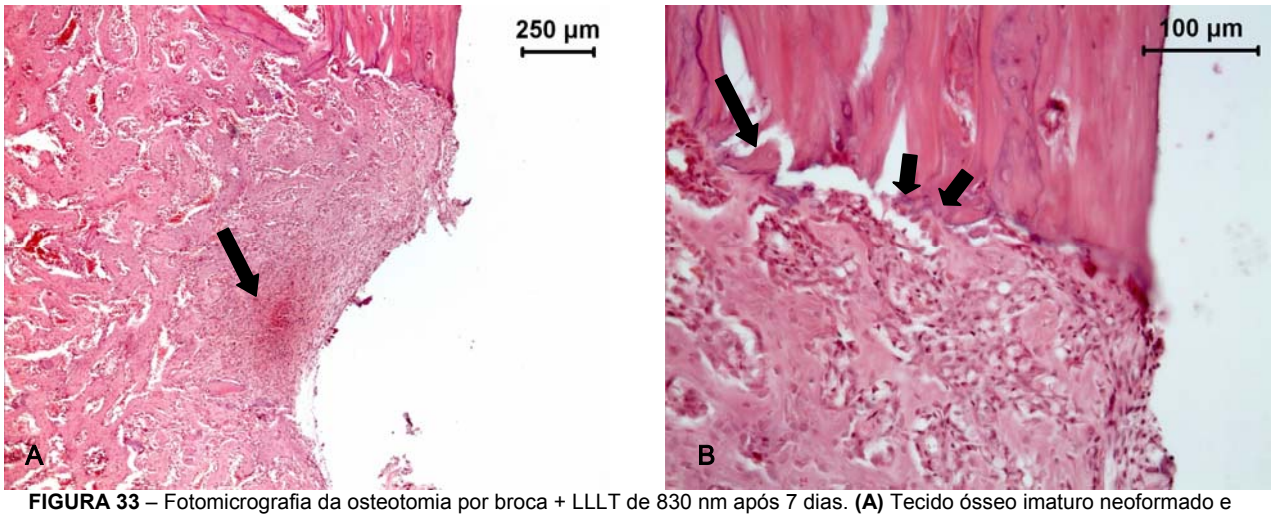

FIGURA 33 – Fotomicrografia da osteotomia por broca + LLLT de 830 nm após 7 dias. **(A)** Tecido ósseo imaturo neoformado e restos de coágulo sangüíneo (seta) (HE 50X). **(B)** Justaposição entre o tecido neoformado e o tecido osso pré-existente. Fragmentos ósseos deslocados (setas) (HE 400X).

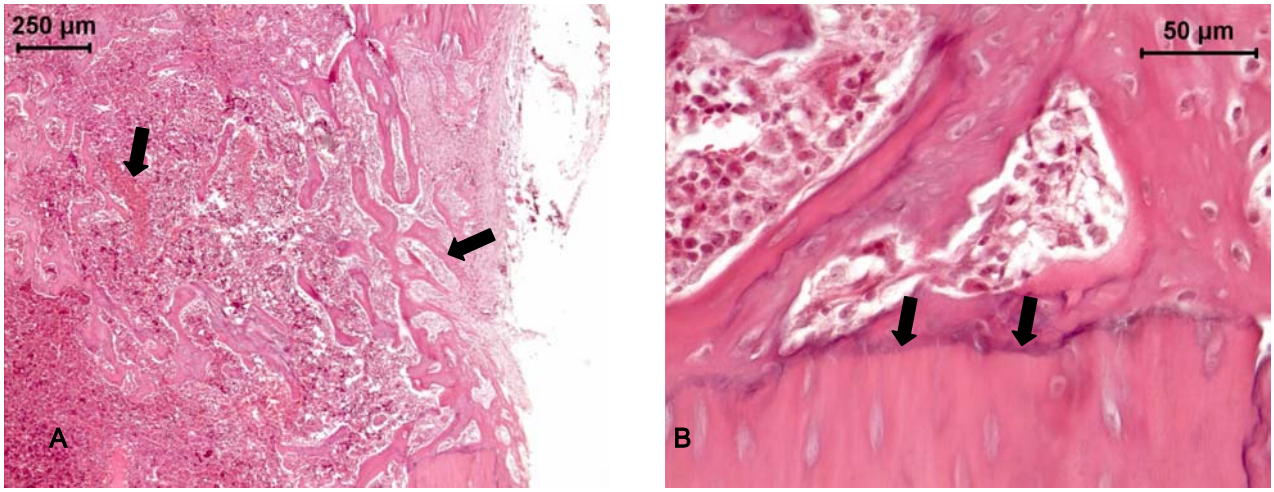

FIGURA 34 – Fotomicrografia da osteotomia por broca + LLLT de 830 nm após 14 dias. **(A)** Trabéculas ósseas espessas nas áreas medular e cortical. Resíduos de coágulo sangüineo (setas) (HE 50X). **(B)** Integração entre o tecido ósseo neoformado e tecido ósseo adjacente (setas) (HE 400X).

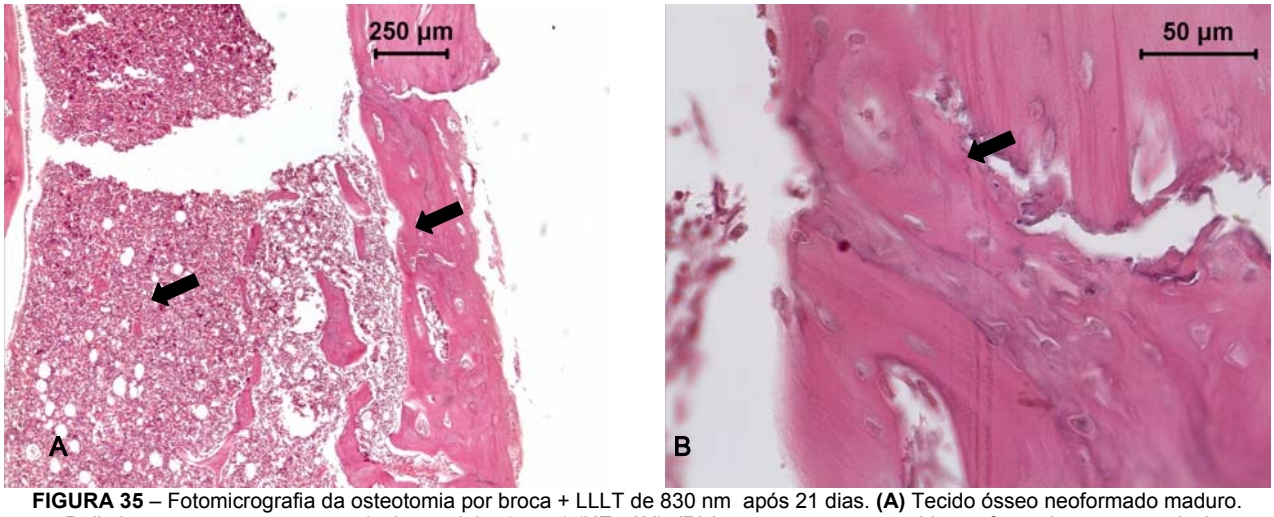

FIGURA 35 – Fotomicrografia da osteotomia por broca + LLLT de 830 nm após 21 dias. **(A)** Tecido ósseo neoformado maduro. Delimitação entre as partes cortical e medular (setas) (HE 50X). **(B)** Integração entre o tecido neoformado e osso cortical adjacente (seta) (HE 400X).

ANEXOS

ANEXO A

PRINCÍPIOS ÉTICOS NA PESQUISA EXPERIMENTAL[19]

O progresso dos conhecimentos humanos, notadamente os referentes à medicina humana e dos animais, é necessário. O homem precisa utilizar animais na busca de conhecimento, para se nutrir, vestir-se e trabalhar. Assim ele deve respeitar o animal, seu auxiliar, como um ser vivente como ele.

Postula-se:

Art. I – todas as pessoas que pratiquem a experimentação biológica devem tomar consciência de que o animal é dotado de sensibilidade, de memória e que sofre sem poder escapar à dor;

Art II – O experimentador é moralmente responsável por suas escolhas e por seus atos na experimentação animal;

Art. III – Procedimentos que envolvam animais devem prever e se desenvolver considerando-se sua relevância para a saúde humana, o animal, a aquisição de conhecimentos e o bem da sociedade;

Art IV – Os animais selecionados para um experimento devem ser de espécie e qualidade apropriadas e apresentar boas condições de saúde, utilizando-se o número mínimo necessário para se obter resultados válidos. Ter em mente a utilização de métodos alternativos tais como modelos matemáticos, simulação por computador e sistemas biológicos *in vitro*;

Art V – É imperativo que se utilizem os animais de maneira adequada, incluindo aí evitar o desconforto, angústia e dor. Os investigadores devem considerar que os processos determinantes de dor ou angústia em seres humanos causam o mesmo em outras espécies, a não ser que o contrário tenha se demonstrado;

Art VI – Todos os procedimentos com animais, que possam causar dor ou angústia, precisam se desenvolver com sedação, analgesia ou anestesia adequadas. Atos cirúrgicos ou outros atos dolorosos não podem se implementar em animais não anestesiados e que estejam apenas paralisados por agentes químicos e/ou físicos;

Art VII – Os animais que sofram dor ou angústia intensa ou crônica, que não possam se aliviar e os que não serão utilizados, devem ser sacrificados por método indolor que não cause estresse;

Art VIII – O uso de animais em procedimentos didáticos e experimentais pressupõe a disponibilidade de alojamento que proporcione condições de vida adequadas às espécies, contribuindo para sua saúde e conforto. O transporte, a acomodação, a alimentação e os cuidados com os animais criados ou usados para fins biomédicos devem ser dispensados por técnico qualificado;

Art IX – Os investidores e funcionários devem ter qualificação e experiência adequadas para exercer procedimentos em animais vivos. Deve-se criar condições para seu treinamento no trabalho, incluindo aspectos de trato e uso humanitário dos animais de laboratório.

[19]Colégio Brasileiro de Experimentação Animal.

ANEXO B

NORMAS PARA A PRÁTICA DIDÁTICO-CIENTÍFICA DE VIVISSECÇÃO DE ANIMAIS[20]

Art. 1 – Fica permitida, em todo o território nacional, a vivissecção de animais, nos termos desta Lei.

Art. 2 – Os biotérios e os centros de experiências e demonstrações com animais vivos deverão ser registrados em órgão competente e por ele autorizado a funcionar.

Art. 3 – A vivissecção não será permitida:

I – sem o emprego de anestesia;
II – em centros de pesquisa e estudos não registrados em órgão competente;
III – sem supervisão de técnico especializado;
IV – com animais que não tenham permanecido mais de 15 (quinze) dias em biotérios legalmente autorizados;
V – em estabelecimento de ensino de 1º e 2º graus e em quaisquer locais freqüentados por menores de idade.

Art. 4 – O animal só poderá ser submetido às intervenções recomendadas nos protocolos das experiências que constituem a pesquisa ou os programas de aprendizagem cirúrgico, quando, durante ou após a vivissecção, receber cuidados especiais.

Parágrafo 1 – Quando houver indicação, o animal poderá ser sacrificado sob estreita obediência às prescrições científicas;

Parágrafo 2 – Caso não sejam sacrificados, os animais utilizados em experiências ou demonstrações somente poderão sair do biotério 30 (trinta) dias após a intervenção, desde que destinados a pessoas ou entidades idôneas que por eles queiram responsabilizar-se.

Art. 5 – Os infratores desta Lei estarão sujeitos:

I – às penalidades cominadas no artigo 6, caput, do Decreto-lei 3.688, de 03/04/41, no caso de ser a primeira infração;
II – à interdição e cancelamento do registro do biotério ou do centro de pesquisas, nos casos de reincidência.

Art. 6 – O Poder Executivo, no prazo de 90 (noventa) dias, regulamentará a presente Lei, especificando:

I – o órgão competente para o registro e a expedição de autorização dos biotérios e centros de experiências e demonstrações com animais vivos;
II – as condições gerais exigíveis para o registro e o funcionamento dos biotérios;
III – o órgão e as autoridades competentes para a fiscalização dos biotérios e os centros mencionados no inciso I.

Art. 7 – Esta Lei entra em vigor na data da sua publicação.

Art. 8 – Revogam-se as disposições em contrário.

[20] BRASIL. Lei 6.638, de 08 de maio de 1979, que estabelece normas para a prática didático-científica da vivissecção de animais e determina outras providências.

ANEXO C

Comissão Científica e de Ética
Faculdade da Odontologia da PUCRS

Porto Alegre 03 de junho de 2004.

O Projeto de: ***Tese***

Protocolado sob nº:	*0034/04*
Intitulado:	*Influência do laser de baixa potencia no reparo ósseo de ostectomias realizadas com laser de Er:YAG e baixa rotação.*
do(a) aluno(a):	*Elaine Duarte Artuso de Mello*
Programa de:	*Odontologia*
do curso de:	*Cirurgia e Traumatologia Bucomaxilofacial*
Nível:	*Doutorado*
Orientado pelo(a):	*Prof. Dr. Rogério Miranda Pagnoncelli*

Foi ***aprovado*** pela Comissão Científica e de Ética da Faculdade de Odontologia da PUCRS em *03 de junho de 2004.*

Profa. Dra. Elaine Bauer Veeck
Presidente da Comissão Científica e de Ética da
Faculdade de Odontologia da PUCRS

Av. Ipiranga, 6681, Prédio 06 sala 209
Porto Alegre /RS – Brasil – Cx. Postal:1429
90619-900
Fone/Fax: (51) 3320-3538
e-mail: odontologia-pg@pucrs.br

ANEXO D

Carta de Anuência

São José dos Campos, 22 de abril de 2004.

Eu, Prof. Dr. Egberto Munin, Chefe do Laboratório de Lasers de Alta Potência do IP&D, UNIVAP, São José dos Campos, tenho ciência do Projeto de pesquisa: **Influência do laser de baixa potência no reparo ósseo de ostectomias realizadas com laser de Er:YAG e baixa rotação: análise histomorfométrica** e *autorizo* sua realização no Laboratório supracitado; podendo utilizar os aparelhos de lasers de alta e baixa potência, bem como outros materiais e equipamentos necessários à execução da referida pesquisa.

Prof. Dr. Egberto Munin
Chefe do Laboratório de Lasers de Alta Potência
Instituto de Pesquisa e Desenvolvimento - IP&D/UNIVAP

ANEXO E

unilaser

CERTIFICADO DE CALIBRAÇÃO
DO LASER FOTONA MODELO TWINLIGHT S/N 99000354

Especificação do Equipamento

Sistema a laser para uso odontológico composto de um laser de Nd:YAG e outro de Er:YAG montados em um mesmo painel utilizando uma mesma fonte de alimentação e um mesmo laser guia .

Laser de Nd:YAG

Laser pulsado de comprimento de onda de 1064nm,com e potência média variável entre 0,5W a 8W, largura de pulso de 125 a 160 µs, taxa de pulsação de 2 a 15 Hz, feixe entregue por fibra ótica. Utilização para cirurgia em tecido mole.

Laser e Er:YAG

Laser pulsado de comprimento de onda 2940 nm, com energia por pulso de 60mJ a 500mJ com largura de pulso de 200 a 400 µs , taxa de pulsação de 2 a 15Hz,modo de entrega do feixe por braço articulado com 5 espelhos e uma ponteira. Utilização em remoção de tecido duro.

Manutenção e calibração do equipamento realizadas em 01/07/04

1. **Serviços de manutenção executados :**

- Troca do espelho traseiro danificado do laser de Érbio.
- Troca da bateria do computador e reconfiguração do sistema .
- Realinhamento do Laser de Érbio e Nd;YAG
- Limpeza dos componentes ópticos, desde o laser até a ponteira (Pç de mão) .
- Troca da água Deionizada e vistoria no sistema de água . (Filtro de água necessita ser trocado na próxima manutenção !)
- Resultado :Laser voltou a funcionar perfeitamente , sem apresentar nenhum código de erro.

2. **Calibração**

- Foi feita a calibaração da potência média do laser de Nd:YAG e da energia dos pulsos do laser de Er:YAG
- Equipamento utilizado: Medidor e potência/energia marca Ophir modelo 10 A S/N 66708 com display NOVA S/N 65908 calibrados em relação a padrão do NIST
- **Resultado**
- Nd:YAG Valor de fábrica da potência máxima 8W. Valor medido 7.7W ± 0,5W
- Er:YAG Valor de fábrica da energia máxima 500mJ; valor medido 485mJ±20mJ

Campinas, 6 de outubro de 2004

Artemio Scalabrin

54872353/0001-00
UNILASER INDUSTRIA E COMÉRCIO LTDA.
Rua Maestro Francisco Manoel da Silva, 748
Santa Genebra - CEP 13080-190
CAMPINAS — S.P.

Tel : (019) 3256-9281 Fax : (019) 3256-9853

ANEXO F

CERTIFICADO DE CALIBRAÇÃO DO APARELHO DE LASER DE BAIXA POTÊNCIA PHOTON LASE®

PHOTON LASE®, DMC Equipamentos Ltda, São Carlos, SP. (Rua Sebastião Moraes, 831, 13562130, São Carlos, SP. CNPJ 02.827.605/0001-86).

Sistema optoeletrônico para biomodulação em odontologia e medicina.

Características do Equipamento:
Número de série: TO518
Tensão de alimentação:90 ~ 240V
Fusível: 3 A
Potência elétrica: 9 W
Meio ativo: InGaAlP, GaAlAs
Comprimentos de onda medidos: emissor visível - 685 nm;
emissor infravermelho 830 nm
Potência útil do emissor: 35 mW (ambos os emissores)
Modo de operação: contínuo

Foi realizada a calibração da potência média do laser de diodo em ambos comprimento de onda, no modo contínuo, através do Medidor de Potência da marca Melles Griot, Modelo 13PEM001, Broad Band Power/Energy Meter.

São José dos Campos, 1° de outubro de 2004.

Prof. Dr. Egberto Munin
Físico
Laboratório de Lasers de Alta Potência - IP&D, UNIVAP
Av. Shishima Hifumi, 2911 - São José dos Campos/SP - CEP 12.244.000

Livros Grátis

(http://www.livrosgratis.com.br)

Milhares de Livros para Download:

Baixar livros de Administração
Baixar livros de Agronomia
Baixar livros de Arquitetura
Baixar livros de Artes
Baixar livros de Astronomia
Baixar livros de Biologia Geral
Baixar livros de Ciência da Computação
Baixar livros de Ciência da Informação
Baixar livros de Ciência Política
Baixar livros de Ciências da Saúde
Baixar livros de Comunicação
Baixar livros do Conselho Nacional de Educação - CNE
Baixar livros de Defesa civil
Baixar livros de Direito
Baixar livros de Direitos humanos
Baixar livros de Economia
Baixar livros de Economia Doméstica
Baixar livros de Educação
Baixar livros de Educação - Trânsito
Baixar livros de Educação Física
Baixar livros de Engenharia Aeroespacial
Baixar livros de Farmácia
Baixar livros de Filosofia
Baixar livros de Física
Baixar livros de Geociências
Baixar livros de Geografia
Baixar livros de História
Baixar livros de Línguas

Baixar livros de Literatura
Baixar livros de Literatura de Cordel
Baixar livros de Literatura Infantil
Baixar livros de Matemática
Baixar livros de Medicina
Baixar livros de Medicina Veterinária
Baixar livros de Meio Ambiente
Baixar livros de Meteorologia
Baixar Monografias e TCC
Baixar livros Multidisciplinar
Baixar livros de Música
Baixar livros de Psicologia
Baixar livros de Química
Baixar livros de Saúde Coletiva
Baixar livros de Serviço Social
Baixar livros de Sociologia
Baixar livros de Teologia
Baixar livros de Trabalho
Baixar livros de Turismo