LEONIDAS BRAGA DIAS JUNIOR

Hepatopatias fulminantes/febres hemorrágicas na Amazônia: revisão histórica, padrões de lesão hepática e diagnóstico etiológico

Tese apresentada à Faculdade de Medicina da Universidade de São Paulo para obtenção do título de Doutor em Ciências

Área de concentração: Patologia

Orientador: Prof. Dr. Venâncio Avancini Ferreira Alves

SÃO PAULO
2005

Livros Grátis

http://www.livrosgratis.com.br

Milhares de livros grátis para download.

FICHA CATALOGRÁFICA

Preparada pela Biblioteca da
Faculdade de Medicina da Universidade de São Paulo

©reprodução autorizada pelo autor

Dias Junior, Leonidas Braga
Hepatopatias fulminantes/febres hemorrágicas na Amazônia : revisão histórica, padrões de lesão hepática e diagnóstico etiológico. -- São Paulo, 2005.
Tese(doutorado)--Faculdade de Medicina da Universidade de São Paulo. Departamento de Patologia.
Área de concentração: Patologia.
Orientador: Venâncio Avancini Fereira Alves.

Descritores: 1.HEPATOPATIAS 2.HEPATOPATIAS/complicações 3.FEBRES HEMORRÁGICAS VIRAIS 4.FEBRES HEMORRÁGICAS VIRAIS/diagnóstico 5. FEBRE AMARELA 6.HEPATITE D 7.HEPATITE D/história

USP/FM/SBD-379/05

Dedicatória

Dedico este trabalho a meu pai, Leonidas Braga Dias que, com sua imensa capacidade de observação, ao se deparar com o achado de aspectos histopatológicos diferentes daqueles que habitualmente via em hepatites virais, identificou a hepatite de Lábrea. Pai, você continua sendo meu exemplo maior e espero que aí ao lado de Deus, onde sei que você está, possa se orgulhar dos NOSSOS resultados.

À minha mãe, Glycia, sem a qual eu não teria chegado até aqui.

À Danielle, minha esposa, de quem tantas horas foram subtraídas para que chegássemos a este resultado. Amor, sem você nada disto teria sido possível.

Aos meus filhos, Tiago, Artur e Lívia, sem dúvida a razão de tudo que faço.

AGRADECIMENTO ESPECIAL

Ao meu orientador, Prof. Dr. Venâncio Avancini Ferreira Alves, pela sua iniciativa, ao perceber o valor dos materiais a nós disponibilizados para este trabalho, pela sua visão dinâmica do andamento do estudo e por suas sempre brilhantes observações em todos os momentos. Que Deus conserve esta enorme capacidade científica.

AGRADECIMENTOS

Agradeço, antes de tudo, a Deus, por me permitir em sua infinita bondade, atravessar mais esta etapa em minha vida terrena.

Aos professores Gregório Santiago Montes (*in memorian*) e Elia Garcia Caldini, assim como aos funcionários do Laboratório de Biologia Celular da Faculdade de Medicina da Universidade de São Paulo, pela decisiva colaboração na avaliação da matriz extracelular.

Ao acadêmico Ricardo Teiichi Costa Oikawa por sua importante colaboração na quantificação digital das fibras colágenas.

Às meninas da imuno Alda, Cristina, Suely, Telma e aos demais membros do Laboratório de Imuno-histoquímica do Instituto Adolfo Lutz, pela fundamental cooperação e inabalável disponibilidade na realização das reações imuno-histoquímicas que embasaram este trabalho.

Ao Prof. Valdemir Maués (*in memorian*) e ao Prof. Manuel Ayres pelo indispensável auxilio na análise estatística dos resultados.

Aos colegas professores da Disciplina de Anatomia e Fisiologia Patológicas da Universidade do Estado do Pará, Dra. Rosângela Baia Brito, Dra. Rosiane Repolho Vieira e Dr. Fernando Silveira que, ao assumirem as aulas e a coordenação da disciplina, me permitiram realizar este trabalho.

Às colegas patologistas Dra. Sâmia Demachki, Dra. Rosiane Repolho Vieira, Dra. Lorena de Britto Cruz Esteves e Dra. Márcia Nahum, do Serviço de Patologia do Laboratório Dr. Paulo C. Azevedo que, durante todo o período deste curso, permitiram que nossa rotina não se interrompesse.

A todos os funcionários do Serviço de Patologia do Laboratório Dr. Paulo C. Azevedo que, diante de minhas limitações na rotina, sempre buscaram, com dedicação, minimizar os problemas e resolvê-los.

Ao Dr. Paulo Sérgio Azevedo, meu sócio que, com sua personalidade marcante, tornou, em diversas situações, possível que eu chegasse ao fim desta jornada.

Ao Prof. Dr. Luís Carlos da Costa Gayotto (*in memorian*) pelo seu exemplo de dedicação e seriedade, sempre nos incentivando a aprofundar os conhecimentos, especialmente na Patologia hepática.

À Cláudia e ao Heitor que, por diversas vezes me acolheram em sua casa com a mais absoluta liberdade para que eu pudesse, mesmo nos momentos mais difíceis, me sentir “em casa”.

Ao colega Prof. Dr. Roberto Cepeda que, das mais diversas maneiras pôde me ajudar a vencer as etapas deste trabalho.

À Sra. Maria Helena Vargas e à Srta. Priscilla Vargas, pela amizade, paciência, carinho e dedicação à árdua tarefa de editoração desta tese.

Ao Padre Luciano Ciman que tem me ajudado a manter uma paz espiritual que tem me permitido vencer os mais difíceis obstáculos. Que Deus o conserve ainda por muitos anos entre nós.

A todos os professores que durante minha vida dedicaram seu tempo, boa vontade e amor à minha formação.

Esta tese está de acordo com as seguintes normas, em vigor no momento desta publicação:

Referências: adaptado de *International Committee of Medical Journals Editors* (Vancouver)

Universidade de São Paulo. Faculdade de Medicina. Serviço de Biblioteca e Documentação *Guia de apresentação de dissertações, teses e monografias*. Elaborado por Anneliese Carneiro da Cunha, Maria Julia de A. L. Freddi, Maria F. Crestana, Marinalva de Souza Aragão, Suely Campos Cardoso, Valéria Vilhena. 2ª ed. São Paulo: Serviço de Biblioteca e Documentação, 2005.

Abreviaturas dos títulos dos periódicos de acordo com *List of Journals Indexed in Index Medicus*.

SUMÁRIO

Lista de abreviaturas e siglas
Lista de quadros
Lista de tabelas
Lista de gráficos
Resumo
Summary

1 INTRODUÇÃO 001

2 OBJETIVOS 006

3 REVISÃO DA LITERATURA 008
3.1 A febre amarela no Brasil 010
3.2 Hepatite de Lábrea 012
3.3 Identificação de antígenos virais 014
3.2.1 Febre amarela 015
3.2.2 Hepatite de Lábrea 017
3.4 Avaliação de fibrose 020
3.5 Dano vascular 021

4 MÉTODOS 023
4.1 Material 024
4.2 Métodos 027
4.2.1 Avaliação morfológica 029
4.2.2 Avaliação da matriz extracelular 035
4.2.2.1 Picrosírius - Hematoxilina 035
4.2.2.2 Procedimento 035
4.2.3 Avaliação dos vasos sangüíneos hepáticos e da resposta parenquimatosa às lesões vasculares 036
4.2.4 Avaliação Imuno-histoquímica 037
4.2.4.1 Marcadores etiológicos 037
4.2.4.2 Marcador de regeneração hepatocelular 038
4.2.4.3 Marcador de miofibroblastos ativados 038
4.2.4.4 Marcador de células endoteliais 039
4.2.4.5 Sistemas de amplificação 039
4.2.5 Estudo estatístico 045

5 RESULTADOS 047
5.1 Características das Séries Históricas da FA e HL 048
5.2 Aplicação de critérios morfológicos no diagnóstico microscópico 050
5.2.1 Morfologia da febre amarela fulminante 050
5.2.2 Morfologia da hepatite de Lábrea fulminante 056
5.3 Avaliação Imuno-histoquímica 060
5.3.1 Casos com diagnóstico morfológico de febre amarela 060

5.3.2 Casos com diagnóstico morfológico de hepatite de Lábrea 062
5.3.3 Casos com evidências de superposição de antígenos da febre amarela, AgHBs e/ou AgHD 064
5.4 Avaliação morfológica complementar..... 066
5.4.1 Febre amarela 066
5.4.2 Hepatite de Lábrea 067
5.5 Avaliação de fibras colágenas..... 069
5.5.1 Picrossirius-hematoxilina..... 069
5.5.2 Fibrose..... 072
5.5.3 Células estreladas 073
5.6 Avaliação de vasos sangüíneos hepáticos..... 074
5.7 Avaliação da regeneração hepatocitária 079

6 DISCUSSÃO..... 083
6.1 Aspectos epidemiológicos 085
6.1.1 Febre amarela 085
6.1.2 Hepatite de Lábrea 085
6.2 Aspectos morfológicos 086
6.2.1 Febre amarela fulminante..... 086
6.2.2 Hepatite de Lábrea fulminante..... 090
6.3 Avaliação Imuno-histoquímica de antígenos virais..... 094
6.3.1 Febre amarela 094
6.3.2 Hepatite de Lábrea 095
6.3.3 Casos apresentando expressão simultânea de antígenos da febre amarela, AgHBs e/ou AgHD 096
6.4 Fibrose 097
6.5 Regeneração hepatocitária 100

6 CONCLUSÕES..... 101

7 ANEXOS..... 104

8 REFERÊNCIAS 115

Apêndice

LISTA DE ABREVIATURAS E SIGLAS

°C	Graus Celsius
AgHBs	Antígeno de superfície do vírus da hepatite B
AgHD	Antígeno do vírus da hepatite Delta
APTS	Adesivo 3-aminopropyltriethoxysilane
Au	Antígeno Austrália
CAB	Tricrômico “chromotrope aniline blue”
FA	Febre amarela
H_2O_2	Peróxido de hidrogênio
HE	Hematoxilina-eosina
HL	Hepatite de Lábrea
M	Molar
mg	Miligrama
mM	Milimolar
p	Nível de significância
PAP	Peroxidase-anti-peroxidase
PCNA	“Proliferative cell nuclear antigen”
RNA	Ácido ribonucléico
VHB	Vírus da hepatite B
VHD	Vírus da hepatite Delta
µm	Micrômetro
μm^2	Micrômetro quadrado

LISTA DE FIGURAS

Figura 1 - Área de risco para febre amarela silvestre - Brasil 2003 004

Figura 2 - Fluxograma do trabalho 028

Figura 3 - Hepatócitos com moderada balonização, além de infiltrado linfocitário lobular 051

Figura 4 - Corpúsculos acidófilos abundantes 051

Figura 5 - Mórula acidófila 052

Figura 6 - Apoptose predominante em zona 2 de Rappaport 053

Figura 7 - Apoptose preservando a zona 1 de Rappaport 054

Figura 8 - Apoptose preservando a zona 3 de Rappaport 054

Figura 9 - Célula em mórula 056

Figura 10 - Necrose submaciça, comprometendo zonas 1, 2 e 3 de Rappaport 057

Figura 11 - Necrose em Zona 1 058

Figura 12 - Necrose em Zona 3 e veia centro lobular 058

Figura 13 - Expressão granular citoplasmática do antígeno da FA em corpúsculo acidófilo 061

Figura 14 - Expressão do antígeno AgHBs em padrão citoplasmático, desenhando a célula em mórula 063

Figura 15 - Expressão do antígeno AgHBs em padrão segmentar citoplasmático, na célula em mórula 063

Figura 16 - Expressão do antígeno AgHD em padrão nuclear na célula em mórula 064

Figura 17 - Hepatite de Lábrea: fibras colágenas espessas, com refringência vermelha (colágeno tipo I), revelando alargamento portal e formação de septos porta-porta 071

Figura 18 - Febre amarela: fibras colágenas espessas, com refringência vermelha (colágeno tipo I), revelando discreto alargamento portal fibroso 071

Figura 19 - Hepatite de Lábrea: fibrose portal com esboços de septos 072

Figura 20 - Hepatite de Lábrea: proliferação de fibras elásticas portais 073

Figura 21 - Febre amarela: veia centro lobular com necrose e infiltrado de mononucleares permeando a parede 074

Figura 22 - Hepatite de Lábrea: ramo venoso portal com necrose e infiltrado de mononucleares permeando a parede 075

Figura 23 - Hepatite de Lábrea: ramo venoso portal com necrose e infiltrado de mononucleares permeando a parede 075

Figura 24 - Hepatite de Lábrea: veia centro lobular com necrose e infiltrado de mononucleares permeando a parede 076

Figura 25 - Hepatite de Lábrea: veia centro lobular com necrose e infiltrado de mononucleares permeando a parede 076

Figura 26 - Hepatite de Lábrea: extinção parenquimatosa e aproximação entre espaços porta 077

Figura 27 - Hepatite de Lábrea: fibras colágenas delgadas, com refringência verde (colágeno tipo III) em disposição peri-celular e peri-sinusoidal no lóbulo hepático..... 077

Figura 28 - Hepatite de Lábrea: extinção parenquimatosa e aproximação entre espaços porta 078

Figura 29 - Hepatite de Lábrea: extinção parenquimatosa e aproximação entre espaço porta e veia centro lobular 078

Figura 30 - Hepatite de Lábrea: extinção parenquimatosa e aproximação entre veias centro lobulares 079

Figura 31 - Febre amarela: expressão do PCNA em padrão nuclear em numerosos hepatócitos, mais evidente na zona 2..... 080

Figura 32 - Febre amarela: expressão do PCNA em padrão nuclear em numerosos hepatócitos peri-portais..... 080

Figura 33 - Hepatite de Lábrea: hepatócito multinucleado..... 081

Figura 34 - Hepatite de Lábrea: transformação pseudo-acinar..... 082

LISTA DE QUADROS

Quadro 1 - Casos da Fundação Instituto Oswaldo Cruz, Rio de Janeiro - 1930 a 1940 025

Quadro 2 - Casos do Instituto Evandro Chagas, Belém - 1965 a 1972 026

Quadro 3 - Casos suspeitos para febre amarela da Fundação Instituto Oswaldo Cruz, Rio de Janeiro - 1947 a 1949 027

Quadro 4 - Critérios de semi-quantificação de variáveis histológicas 034

LISTA DE TABELAS

Tabela 1 - Idades dos pacientes 048

Tabela 2 - Distribuição dos casos de FA quanto ao sexo dos pacientes 049

Tabela 3 - Distribuição dos casos de HL quanto ao sexo dos pacientes 049

Tabela 4 - Distribuição dos casos de FA quanto à procedência dos pacientes 049

Tabela 5 - Distribuição dos casos de HL quanto à procedência dos pacientes 050

Tabela 6 - Resultados da pesquisa Imuno-histoquímica de antígenos virais nos casos de febre amarela 061

Tabela 7 - Resultados da pesquisa Imuno-histoquímica de antígenos virais nos casos de HL 062

Tabela 8 - Resultados da pesquisa Imuno-histoquímica de antígenos virais nos casos de superposição 065

Tabela 9 - Diagnósticos original e de cada observador nos casos com expressão imuno-histoquímica do antígeno da FA 067

Tabela 10 - Diagnósticos original e de cada observador nos casos com expressão imuno-histoquímica dos antígenos AgHBs e/ou AgHD 068

Tabela 11 - Quantificação da proporção de fibras colágenas portais por área estudada 069

Tabela 12 - Quantificação da proporção de fibras colágenas lobulares por área estudada 069

RESUMO

Dias Junior, LB. *Hepatopatias fulminantes/febres hemorrágicas na Amazônia: revisão histórica, padrões de lesão hepática e diagnóstico etiológico.* [tese]. São Paulo, Faculdade de Medicina da Universidade de São Paulo, 2005. 137p.

A presente análise das três séries históricas, compondo um total de 42 casos de hepatopatias fulminantes da região Amazônica, teve por objetivos o estudo de aspectos morfológicos e imuno-histoquímicos no diagnóstico diferencial entre febre amarela (FA), hepatite de Lábrea (HL) e de outras entidades. Visou, ainda, aprimorar o conhecimento de aspectos da morfogênese da morte hepatocelular, de eventual fibrose, relacionando-as aos padrões de regeneração e de lesões vasculares, conforme recentemente descrito na gênese de hepatopatias crônicas. Dentre o extenso painel de critérios histológicos aqui estudados, os padrões de morte hepatocelular e sua distribuição, incluindo corpos apoptóticos medio-zonais, assim como a balonização foram os achados mais característicos da FA, enquanto as células em mórula foram o principal achado na HL. Dezenove casos bem caracterizados (10 FA e 9 HL) foram então submetidos a estudos imuno-histoquímicos para a detecção dos antígenos da FA, AgHBs e antígeno do vírus da hepatite D (VHD), sendo então demonstrado que, em ambas as doenças, mas principalmente na HL, flebite, principalmente de ramos da veia porta, foi evidente e deve ter tido participação na patogênese do dano hepático, com extensa extinção parenquimatosa hepática e aproximação de espaços porta. O padrão de regeneração também foi marcante: nos casos de FA, um elevado índice de proliferação celular foi observado enquanto que, na HL, multinucleações e transformação pseudo-acinar, associadas a depósitos portais de colágeno do tipo I e de fibras elásticas, foram encontrados. Concluindo, a pesquisa imuno-histoquímica de antígenos virais permitiu a caracterização etiológica dos casos destas importantes séries históricas de hepatopatias fulminantes da Amazônia,

mesmo em amostras arquivadas em parafina por até sete décadas. Permitiu, ainda, o relato original de cinco casos de possível superposição de infecção pelos vírus da FA, VHB e/ou VHD. Dentre os aspectos histopatológicos, o quadro dominante na FA fulminante incluiu apoptose medio-zonal associada com flebite portal e um alto índice de proliferação celular, em pacientes sem evidência de dano hepático prévio. Por outro lado, a HL fulminante mostrou extensa necrose lítica de hepatócitos, associada à flebite portal e de veia hepática e à presença de células em mórula, em pacientes com evidências morfológicas de doença hepática crônica.

Descritores: Hepatopatias, febres hemorrágicas virais, febre amarela, hepatite D

ABSTRACT

Dias Junior, LB. *Fulminant hepatic failure/hemorrhagic fever in Amazon Basin: historical review, hepatic damage patterns and etiological diagnosis.* [thesis]. São Paulo, Faculdade de Medicina da Universidade de São Paulo, 2004. 137p.

This study aimed at assessing morphological and immunohistochemical aspects useful for the differential diagnosis of yellow fever (YF), Labrea hepatitis (LH) and other entities by revisiting 42 fulminant hepatic failure cases, from three historical series from Amazon Basin. Additional studies were performed aiming at further understanding the morphogenesis of hepatocelular death, in relation to regeneration and fibrosis patterns and to vascular lesions, as recently described in chronic hepatic diseases. Among the extensive panel of histological criteria studied, liver cell death pattern and distribution, including midzonal apoptotic bodies, as well as hepatocelular ballooning degeneration were YF most characteristic findings, while morula cells were the major hint for LH. Five cases were herein suggested as co-infected with YF, HBV and/or HDV, a finding not previously reported. Nineteen well characterized cases (10 YF and 9 LH) were further submitted to immunohistochemical studies for YF antigen, HBsAg and Delta virus Ag. In both diseases, but mainly in LH, phlebitis, mainly of portal vein branches, was evident and closely related to the degree of hepatocellular damage, with severe hepatic parenchymal extinction and portal tract approximation. Regeneration pattern was also remarkable: in YF cases, a high hepatocellular proliferative index was detected whereas in LH, multinucleation and pseudo-acinar transformation, associated with portal type I collagen and elastic fiber deposition were found. In conclusion, immunohistochemical viral antigen detection yielded further etiological characterization of these important historical cases of fulminant hepatic failure from Amazon Basin, even in paraffin samples stored for up to seven decades. YF morphology depicted midzonal apoptosis, portal phlebitis and a

high hepatocellular proliferative index, in patients without evidence of previous hepatic injury. On the other hand, fulminant LH showed extensive lytic hepatocellular necrosis, portal and hepatic vein phlebitis and the presence morula cells, in patients with morphological evidences of chronic liver disease.

Keywords: Fulminant hepatic failure, viral hemorrhagic fevers, yellow fever, delta hepatitis.

1 INTRODUÇÃO

O aparecimento de hepatites fulminantes na região amazônica tem sido historicamente um problema, merecendo a preocupação de vários estudiosos, tanto por se tratar de uma área de alta endemicidade para a febre amarela (FA) (Barros *et al.*, 1996) e para as hepatites pelos vírus B e Delta (Bensabath *et al.*, 1987a; Fonseca e Simonetti, 1988; Fonseca *et al.*, 1988 e 1992) como pela presença de formas clínicas e morfológicas peculiares.

Em 1966, foi descrito, principalmente no Amazonas e em Rondônia, um tipo peculiar de hepatite fulminante, conhecido como hepatite de Lábrea (HL), cidade do estado do Amazonas, às margens do rio Purus, que cursa com falência hepática e morte em poucos dias ou semanas, afetando principalmente crianças, adolescentes e adultos jovens (Leite *et al.,* 1966, De Paola *et al.*, 1967, 1968). Posteriormente, Bensabath e Dias (1983), Fonseca *et al.* (1985) e Bensabath *et al.*, (1987b) associaram tais manifestações clinico-patológicas à infecção pelos vírus das hepatites B (VHB) e Delta (VHD).

A apresentação clínica dos quadros fulminantes de febre amarela e de hepatite de Lábrea muitas vezes é semelhante e o quadro morfológico observado em materiais de viscerotomias hepáticas, apesar de apresentar aspectos histopatológicos muito característicos em casos típicos, pode não

apresentá-los em outros casos, dificultando o diagnóstico diferencial entre as duas entidades. Algumas vezes, ainda, pode haver superposição dos critérios morfológicos, tornando o diagnóstico diferencial ainda mais difícil.

A avaliação comparativa de critérios morfológicos, acrescida da pesquisa, em tecido hepático, dos antígenos de superfície do vírus da hepatite B (AgHBs), do vírus da hepatite Delta (AgHD) e do vírus da FA, utilizando método Imuno-histoquímico nos materiais provenientes do Serviço de Viscerotomias do Serviço Cooperativo Brasileiro de Febre Amarela (Richard, 1937) nos pareceu uma abordagem que permitiria esclarecer a etiologia destes casos.

Em casos então bem caracterizados de FA e de HL, procuramos avaliar os padrões de morte celular, com especial ênfase na apoptose (Quaresma *et al.*, 2005), na presença de dano vascular e de seu efeito no tecido hepático, com base na morfogênese de lesões proposta por Wanless (2002) em estudos de hepatites crônicas e cirroses hepáticas, nos padrões de fibrose (Thung e Gerber, 1982, Andrade *et al.*, 1997) e de regeneração hepatocelular.

Além do amplo estudo morfológico e de caracterização etiológica deste grupo de casos, que incluem os primeiros reconhecidos como hepatite de Lábrea no Brasil (Leite *et al.*, 1966), devemos ressaltar a importância de ampliarmos os conhecimentos sobre a FA e a HL pois, mesmo com a implantação dos programas de controle dos vetores e vacinação da população, que aparentemente determinaram a erradicação da febre amarela urbana desde 1942, ela persiste em ciclos silvestres, mantidos entre

primatas da selva amazônica, com a participação de vetores silvestres. Evidências recentes comprovam, adicionalmente, que a FA vem se expandindo para fora das regiões endêmicas, estendendo-se para as regiões leste e sul do Brasil, segundo dados do Ministério da Saúde (Figura 1). O acesso do homem à floresta em diversas atividades, sejam de trabalho, sejam de lazer, sem a prévia vacinação, o expõe à doença. Por outro lado, o retorno do mosquito *Aedes aegypti,* conhecido vetor da FA, às cidades brasileiras desde 1967, mantém as populações não vacinadas, especialmente aquelas que se encontram nas áreas em torno das zonas endêmicas, sob constante risco de acometimento (Ministério da Saúde, 2005).

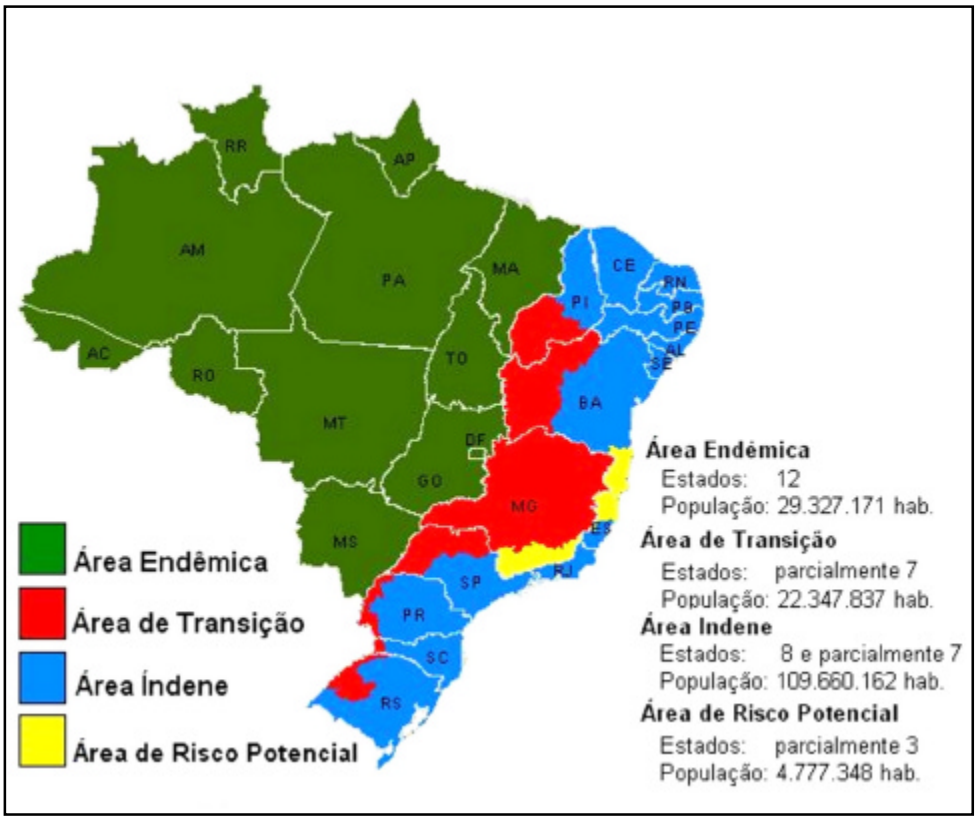

Figura 1 - Área de risco para febre amarela silvestre - Brasil 2003 [Fonte: Secretaria Vigilância em Saúde / Ministério da Saúde, 2005]

Em relação à hepatite de Lábrea, o risco de infecção pelo VHB e pelo VHD, persiste até hoje, uma vez que a região amazônica se mantém, mesmo após significativa redução das taxas de prevalência com a vacinação para o VHB, em níveis ainda consideravelmente superiores aos relatados em outras regiões do país (Assis *et al.*, 2004, Braga *et al.*, 2005, Paraná e Almeida, 2005, Viana *et al.*, 2005).

2 OBJETIVOS

1) Analisar três séries de grande relevância histórica, compreendendo um total de 42 casos de hepatopatias fulminantes da região Amazônica.

2) Avaliar a possibilidade de detecção imuno-histoquímica de antígenos dos vírus da hepatite B, da hepatite D e da febre amarela nestas amostras arquivadas em condições habituais por até sete décadas.

3) Estudar aspectos morfológicos e imuno-histoquímicos no diagnóstico diferencial entre hepatite de Lábrea e febre amarela.

4) Em casos bem caracterizados de hepatite de Lábrea e de febre amarela, aprimorar o conhecimento de aspectos da morfogênese da morte hepatocelular, de eventual fibrose, relacionando-as aos padrões de regeneração e de lesões vasculares, conforme recentemente descrito na gênese de hepatopatias crônicas.

3 REVISÃO DA LITERATURA

As hepatopatias fulminantes têm sido, há muito tempo, problemas de saúde pública no mundo inteiro, com o primeiro relato publicado em 1824, por Morgani (*apud* Gayotto e Alves, 2001). A etiologia do processo está relacionada diversos fatores, dentre os quais destacamos agentes tóxicos e biológicos, especialmente os vírus (Arora *et al.*, 1996), tais como os das hepatites A (Masada *et al*., 1993), B (Trepo *et al*., 1976; Ehata *et al*., 1993), C (Krawczynski *et al.*, 1992; Kobayashi *et al.,* 1993; Féray *et al*., 1993; Chu *et al*., 1999), D (Rizzetto *et al.,* 1984; Craig *et al.*, 1986; Fonseca *et al.*, 1988; Fonseca *et al.*, 1994), E (Nanda *et al*., 1994; Arora *et al*., 1996) e G (Wu *et al.*, 1998), além dos vírus da FA (Strano, 1976b; Vasconcelos *et al.*, 1997), da Dengue (Subramanian *et al.*, 2005), *Herpesvírus hominis* (Anuras e Summers, 1976; Holdsworth *et al.*, 1976; Moedy *et al.*, 1981; Taylor *et al.*, 1981; Lachaux *et al.*, 1986; Benador *et al*., 1990; Miyazaki *et al.*, 1991; Johnson *et al.*, 1992; Wolfsen *et al.*, 1993; Farr *et al.*, 1997; Irie *et al.*, 1998; Chaveau *et al.*, 1999; Velasco *et al.*, 1999), *Adenovírus* (Salt *et al*. ,1990), *Citomegalovírus* (Salt *et al*., 1990) e o vírus Epstein-Barr (Salt *et al.*, 1990).

3.1 A Febre Amarela no Brasil

Segundo os relatos de Franco (1976), em seu livro História da Febre Amarela no Brasil, na região Amazônica, tanto brasileira quanto dos países sul-americanos vizinhos (Colômbia, Venezuela, Bolívia, Peru, Equador e Guiana Francesa), surtos de febres hemorrágicas/ictéricas vinham sendo descritos há muito tempo (Bauer e Kerr, 1933). Em 1850 eclodiu, em Belém do Pará, o primeiro surto de FA, trazido de Pernambuco por barcos com doentes a bordo. A doença então se alastrou para o interior do estado e para o vizinho estado do Maranhão por meio de embarcações. No Amazonas, o primeiro caso de FA foi identificado em Manaus, em 1856. Os surtos amarílicos se estendiam, naquela época, por todo o Brasil, tanto nas cidades portuárias quanto na zona silvestre, levando a milhares de óbitos e despertando uma intensa preocupação nos serviços públicos de saúde. Após o reconhecimento de que a FA era transmitida por mosquitos (Reed *apud* Franco, 1976), foram iniciados trabalhos com o objetivo de erradicar o vetor urbano, *Aedes aegypti,* dentre outros por Emílio Ribas em São Paulo (1901) e, posteriormente, por Oswaldo Cruz no Rio de Janeiro (1903) e também em Belém do Pará (1911). Apesar dos esforços, não se conseguia o controle da doença, que também se alastrava pelo interior, nas zonas rurais. Em 1929, estabeleceu-se então um convênio entre o governo brasileiro e a Divisão Sanitária Internacional da Fundação Rockefeller, na tentativa de organizar, em caráter permanente, o combate à febre amarela. Foi determinado que aquela Fundação seria responsável pela profilaxia na região norte, que se definiu como se estendendo desde a Bahia até o

Amazonas, ficando as demais áreas sob o controle do Departamento Nacional de Saúde Pública. Além do combate ao mosquito transmissor, em 1932 foi instituída a prática de viscerotomias hepáticas (Soper *et al*., 1934 e Rickard, 1937), que deveria ser aplicada a todos os pacientes que fossem a óbito com quadros febris com menos de 11 dias de evolução. Tais práticas já haviam sido instituídas na capital federal (Rio de Janeiro) desde 1930 e também já vinham sendo utilizadas em Sergipe desde 1928. As amostras de tecido hepático eram então enviadas ao Laboratório de Histopatologia do Serviço de Estudos e Pesquisas sobre a febre amarela, localizado no Rio de Janeiro, para exame histopatológico[1]. Além de possibilitar o estudo histopatológico e a confirmação dos casos de FA, o acúmulo de grande número de amostras de tecido hepático, segundo Soper *et al.* (1934) possibilitaria a avaliação histopatológica de outras doenças hepáticas através de suas características morfológicas próprias. Assim é que Madureira-Pará[1], em relatório não publicado sobre o estudo de 208.329 amostras de fígado obtidas de viscerotomias realizadas entre 1930 e 1940, identificou 375 casos de "atrofias agudas e sub-agudas", nome dado por aquele autor para as hepatites agudas fulminantes. Dentre estas, cerca de 24% de casos correspondiam a hepatites por tetracloreto de carbono, sendo os demais 76% dos casos de provável etiologia viral, de acordo com o esperado para aquela época (Clementino Fraga Filho *apud* Dias, 1981).

---

[1] Madureira Pará JF. - *Relatório de estudos sobre todos os casos de Atrofia Hepática existentes na coleção de amostras de tecidos do Laboratório de Histopatologia do Serviço de Estudos e Pesquisas sobre a Febre Amarela para o período de 1930 a 1940*, Rio de Janeiro, Brasil, 1941 [não publicado].

3.2 Hepatite de Lábrea

Em 1965, ao receber amostras de fígado de pacientes procedentes da cidade de Lábrea, no Amazonas, obtidas a partir de casos de surto de doença grave, de caráter endemo-epidêmico, que atingia principalmente crianças e adultos jovens, com evolução rápida para o óbito de quadros febris com icterícia discreta, ao qual se acresciam vômitos "em borra de café", Dias (1981) identificou um quadro histopatológico diferente daquele que estava habituado a ver nas hepatites até então descritas naquela região. Com a participação de outros patologistas e também incluindo casos provenientes de Rondônia, foi então descrita a doença de Lábrea (Leite *et al.*, 1966), e seus aspectos histopatológicos de "grave atrofia hepática, do tipo agudo ou sub-agudo, com necrose hialina, degeneração gorda grave e hidrópica, com configuração típica de grandes 'células em aranha', preservação da estrutura canalicular e escasso infiltrado linfocitário" ficaram assim definidos.

Achados semelhantes já haviam sido descritos por Gast-Galvis (1941 e 1945) em surtos de hepatite ocorridos na Colômbia e por Boshell (*apud* Dias, 1981) que, em levantamentos epidemiológicos com dados regressivos, ressaltou que surtos de doença semelhante eram bem lembrados por ribeirinhos da região do rio Purus desde 1927. Seguiram-se então diversas publicações nacionais e internacionais sobre a doença de Lábrea, também chamada de "febre negra" da Amazônia ou hepatite de Lábrea, como passou a ser chamada com a constatação das lesões hepáticas que sugeriam a natureza viral desta enfermidade (De Paola *et al.*, 1967 e 1968; Costa, 1970;

Rodrigues Filho *et al.*, 1971; Dias e Moraes, 1973; Strano, 1976a; Santos, 1978; Bensabath e Dias, 1983; Andrade *et al.*, 1983b; Fonseca e*t al.*, 1983; Santos, 1983), com a descrição dos aspectos clínicos, epidemiológicos e histopatológicos da doença.

Em outros pontos do Brasil fora da região amazônica (Andrade *et al.*, 1983a e 1983b, Paiva *et al*.1983, Pereira *et al.*, 1993), assim como em áreas da amazônia fora do Brasil (Le Pelletier *et al.*, 1968, Popper *et al.*, 1983, Hadler *et al*., 1984, Ljunggren, *et al.*, 1985, Buitrago *et al.*, 1986a e 1986b) tem sido descritos casos com quadros clínicos e alterações histológicas semelhantes às encontradas na HL.

Em 1985, Dias e Coura, na tentativa de verificar a possibilidade de uma anterior existência e diversificada distribuição da HL, reviram as amostras de viscerotomias hepáticas provenientes da Amazônia, acumuladas entre os anos de 1934 e 1940 e originalmente rotuladas como atrofias hepáticas, publicando estudo de revisão do material de viscerotomias hepáticas do relatório de Madureira-Pará[2], no qual identificaram 11 casos com alterações morfológicas compatíveis com as da HL, o mais antigo datado de 1935, provenientes da região amazônica brasileira, colombiana e peruana. Os autores comentaram a associação do antígeno de superfície da hepatite B e do antígeno Delta com a HL e o possível papel dos mesmos na peculiar apresentação morfológica desta doença, concluindo que esta forma grave de hepatite certamente seria um problema mais antigo e mais difundido na Amazônia do que se supunha. Parte de nosso material de estudo provém destes casos.

[2] *id. ibid.* p. 11

Em 1973, Bensabath e Boshell já haviam demonstrado a presença do antígeno “Austrália”, como então era conhecido o AgHBs, em altos níveis nos soros obtidos de pacientes do surto de HL de 1965, no qual Dias (1981) havia reconhecido os aspectos histopatológicos da HL, assim como nos contatos e na população ribeirinha do Purus, estabelecendo relação desta forma de hepatite com o VHB e demonstrando sua presença endêmica na população amazônica naquela época.

Também em bases sorológicas, a presença do VHD foi descrita na população amazônica, sendo nos casos de doença fulminante o padrão sorológico mais freqüente o de portadores crônicos do VHB com superinfecção pelo VHD (Bensabath *et al.*, 1987a, Fonseca *et al.*, 1988 e 1992).

3.3 Identificação de Antígenos Virais

A identificação de antígenos virais em tecido hepático com a utilização da técnica de Imuno-histoquímica é considerada de grande valor no estudo de casos de febres hemorrágicas de evolução fatal, com sensibilidade em geral expressiva (Alves *et al.,* 1980, De Brito *et al*, 1992, Alves *et al.,* 1999). Em regiões endêmicas, em que a ocorrência de casos é esporádica, o diagnóstico etiológico pode ser dificultado, especialmente quando há limitações na obtenção de dados clínicos e na coleta de sangue para o diagnóstico sorológico. Nessas regiões, as amostras de tecido hepático fixado em formol freqüentemente são a única fonte para o esclarecimento da etiologia (De La Monte *et al.,* 1983).

3.3.1 Febre amarela

A primeira publicação, de nosso conhecimento, sobre a identificação do antígeno viral da FA por Imuno-histoquímica em tecido hepático humano de pacientes que morreram de febre amarela foi feita por De La Monte *et al.*, 1983, com a observação de depósitos granulares nos citoplasmas dos hepatócitos extensamente distribuídos nos lóbulos hepáticos. Estes autores relatam insucesso com a utilização da técnica de Imunofluorescência devido à intensa coloração de fundo observada.

Em 1984, Schatzmayr *et al.* relatam a utilização de técnica de Imunofluorescência direta para a pesquisa de antígeno do vírus da FA em tecido hepático fixado em formol e incluído em parafina com resultados satisfatórios após a digestão em tripsina.

Monath *et al.* (1989) descreveram a utilização de técnicas de Hibridização de ácidos nucléicos para a detecção de ácido ribonucléico (RNA) do vírus da FA e de Imuno-histoquímica para a detecção do antígeno viral em fígados humanos fixados em solução de Bouin e enfatizaram a imuno-localização do RNA viral, por Hibridização, em hepatócitos medio-zonais em processo de necrose. Antígenos virais, porém, não puderam ser detectados por Imuno-histoquímica nos materiais que estavam armazenados à temperatura ambiente por 23 anos.

Hall *et al.*, em 1991, estudando amostras de fígado provenientes do Brasil e do Peru utilizando Imuno-histoquímica demonstraram a presença do antígeno da FA em quase todos os casos com quadros clínico e histopatológico típicos, em 67% dos casos com diagnóstico clínico sugestivo

e alterações histológicas não totalmente características de FA e em apenas um dos casos com outros diagnósticos, enfatizando a segurança do método no diagnóstico daquela doença.

Em 1992, De Brito *et al*. apresentaram método Imuno-histoquímico para a detecção do antígeno de FA, utilizando anticorpo desenvolvido pelo Serviço de Virologia do Instituto Adolfo Lutz, São Paulo e demonstraram, em material de autópsia, sua expressão em hepatócitos, em corpúsculos de Councilman, em células de Kupffer, em células epiteliais dos túbulos renais e em fibras miocárdicas em três pacientes com quadros clínicos fatais de FA, com história de viagem recente a regiões de selva onde esta doença é endêmica.

Ricaurte *et al.* (1993) descreveram a utilização do método Imuno-histoquímico no diagnóstico da FA em casos ocorridos na Colômbia entre 1934 e 1992, encontrando uma sensibilidade de 98,30% na detecção da expressão do antígeno viral em tecido hepático. Por outro lado, a pesquisa em amostras de fígado com outras doenças, inclusive de casos de co-infecção dos vírus das hepatites B e Delta com evolução fulminante foi negativa em todos, indicando especificidade de 100% naquela série.

Recentemente, Quaresma *et al.* (2003) demonstraram a expressão Imuno-histoquímica do antígeno da FA em hepatócitos preferencialmente medio-zonais, em coincidência com a expressão do marcador de apoptose APOPTAG, estabelecendo um vínculo entre o antígeno viral e esse mecanismo de morte celular, corroborando prévios achados morfológicos (De Brito *et al*., 1992).

3.3.2 Hepatite de Lábrea

A busca de meios que permitam estabelecer o diagnóstico etiológico nas hepatites virais em tecido hepático fixado em formol e processado em parafina tem sido constante, com o desenvolvimento de métodos progressivamente mais sensíveis, específicos, com custos viáveis e tecnicamente aplicáveis na rotina diagnóstica.

Assim é que Shikata *et al.* (1974) descreveram a primeira coloração, com a utilização da orceína, planejada para a localização, por método histoquímico, do antígeno Austrália (Au) em tecido hepático em cortes histológicos incluídos em parafina, de pacientes com aquele antígeno detectável no soro, demonstrando sua localização citoplasmática em pacientes com hepatite e cirrose hepática. Aqueles autores comentaram que métodos de Imunofluorescência e Imuno-microscopia eletrônica já haviam sido utilizados com esse objetivo.

Huang (1975), apresentou método Imuno-histoquímico para a demonstração do AgHBs e do antígeno do core (AgHBc) do VHB, em amostras de fígado obtidas em autópsias, fixadas em formol e incluídas em parafina, de dois pacientes com sorologia evidenciando anticorpos contra esses antígenos. As expressões citoplasmática do AgHBs e nuclear do AgHBc foram, naquele estudo, demonstradas e a pesquisa por Imunofluorescência em amostras congeladas apresentou reatividade semelhante em hepatócitos. A importância da Imuno-histoquímica no diagnóstico etiológico das hepatites pelo vírus B, revelando a preservação dos sítios antigênicos do AgHBs e do AgHBc após fixação em formol e processamento em parafina, ficou então estabelecida.

Rizzetto *et al.* (1977) descreveram um novo antígeno, que eles denominaram Delta, detectável por Imunofluorescência direta nos núcleos de hepatócitos, em pacientes com doença hepática crônica e sorologia positiva para o AgHBs. O padrão de fluorescência nuclear foi semelhante ao observado para o AgHBc e a discriminação entre os dois só pôde ser feita com a utilização dos respectivos anti-soros específicos.Posteriormente o mesmo grupo de pesquisadores identificou que tal antígeno correspondia à proteína central de um vírus RNA que passou a ser conhecido como vírus da hepatite D (Rizetto *et al.*, 1983).

Em 1978, Sarno *et al*. apresentaram método Imuno-histoquímico para a detecção do AgHBs em tecido hepático fixado em formol e embebido em parafina, com a utilização do complexo peroxidase-anti-peroxidase (PAP), comparando-o com a pesquisa histoquímica pela orceína de Shikata e com a Imunofluorescência indireta e ressaltaram que a Imuno-histoquímica apresentava resultados claros, reprodutíveis, com a utilização de microscópio ótico e a que reação se mantinha por longo tempo.

Clausen e Thomsen (1978) demonstraram a presença de AgHBs em biópsias hepáticas fixadas em formol e incluídas em parafina utilizando comparativamente a técnica histoquímica pela orceína e a Imuno-peroxidase no mesmo preparado histológico, demonstrando a reatividade à Imuno-peroxidase em todos os casos que eram positivos pela técnica da orceína, encontrando uma sensibilidade maior da primeira para a detecção do AgHBs em tecido hepático.

Alves *et al*. (1980) desenvolveram, de modo pioneiro no Brasil, a detecção do AgHBs em tecido hepático, com todo o arsenal imunológico

produzido na Seção de Imunologia do Instituto Adolfo Lutz. Aqueles autores ressaltaram as vantagens desse método quando comparado com a Imunofluorescência, pois pode ser aplicado em materiais fixados e emblocados rotineiramente, permite a análise à microscopia ótica ou eletrônica, com a visualização dos detalhes morfológicos dos tecidos com a utilização de contracorantes e a manutenção da reação por tempo indefinido.

Govindarajan *et al*. (1985), estudando casos de hepatite fulminante pelo VHD em pacientes com sorologia positiva para o AgHBs, encontraram, à Imuno-histoquímica, AgHD em 80% dos espécimes hepáticos de portadores crônicos do vírus B, embora a pesquisa de AgHBs em tecido hepático não tivesse sido feita nesta série.

No mesmo ano de 1985, Fonseca *et al.* demonstraram, pela primeira vez, a presença simultânea do AgHBs e do AgHD em hepatócitos, em amostras de fígado de três pacientes que foram a óbito com quadros clínicos de hepatite fulminante e com diagnóstico histológico de HL. Aqueles autores enfatizaram a detecção do AgHD nos núcleos de grande quantidade de hepatócitos, muitos deles com aspecto de células em mórula e propuseram que as irregularidades nucleares observadas nestas células deveriam estar relacionadas ao efeito citopático do VHD. Eles sugeriram ainda que a HL poderia ser causada tanto pela co-infecção de VHB e VHD, quanto pela superinfecção do VHD sobre portadores crônicos do VHB.

Pacchioni *et al.* (1992) descreveram a detecção do RNA genômico do VHD por técnica de Hibridização *in situ* não isotópica, demonstrando sua presença exclusivamente no núcleo de hepatócitos de todos os pacientes portadores de

infecção crônica pelo VHD testados. Concluíram então que esta técnica rápida, sensível e específica, poderia ser facilmente aplicada na rotina histopatológica, permitindo a correlação com a morfologia do núcleo dos hepatócitos.

Mais recentemente, Simonetti *et al*. (2002), estudando amostras de viscerotomias hepáticas da região amazônica, a maioria oriunda da área da cidade de Lábrea, detectaram a expressão de AgHBs em hepatócitos, com a utilização da técnica de Imuno-peroxidase e nenhuma amostra positiva para o AgHD ou para o vírus da FA, estes avaliados por método de Imuno-fluorescência. Aqueles autores comentaram que tais resultados poderiam resultar de possível menor sensibilidade destas técnicas para a detecção destes antígenos.

3.4 Avaliação de Fibrose

Thung e Gerber (1983), estudando a correlação da quantidade de fibras elásticas em tecido hepático com o tempo de duração da doença, em pacientes autopsiados por necrose hepática maciça, mostraram que esta correlação permite estimar a idade da lesão.

Pickering e Boughner (1991) descreveram, em modelo experimental, a utilização de combinação da coloração pelo Picrosírius vista sob luz polarizada monocromática com a digitalização de imagens e quantificação observando que, com a evolução da fibrose, o nível de cinza aumenta progressivamente com a progressão da cicatrização, permitindo determinar a maturidade da lesão fibrosa.

Andrade *et al*. (1997) estudando, também em modelo experimental, lesões fibróticas coletadas em diferentes tempos de evolução clínica, concluíram que, a simples determinação da agregação do colágeno com a utilização da coloração pelo Picrosirius analisada sob luz polarizada, poderia ser útil na criação de modelos matemáticos que permitissem avaliar a evolução da doença para a fibrose. Demonstraram ainda que as fibras colágenas do tipo III, que se apresentavam como finas fibras fracamente bi-refringentes em verde, predominavam nos estágios iniciais da fibrose e as fibras do tipo I, espessas, agregadas e fortemente bi-refringentes em vermelho ou amarelo, predominavam com a progressão da fibrose.

3.5 Dano Vascular

Estudos realizados na última década têm destacado a necessidade de se avaliar mais detalhadamente o papel do dano vascular como fator associado à lesão hepatocelular na morfogênese de doenças crônicas como a hepatite crônica e a cirrose hepática. Tais lesões têm sido relacionadas ao surgimento de fenômenos degenerativos, necróticos e regenerativos dos hepatócitos. Dentre as lesões vasculares hepáticas, parecem merecer especial destaque os achados de obstrução vascular, flebite de veias portais e/ou centro-lobulares, proliferação arterial (angiogênese), atrofia e extinção parenquimatosas e aproximação de estruturas portais e/ou de veias centro-lobulares (Tanaka e Wanless, 1998; Wanless *et al*., 2000; Wanless, 2002; Wanless, 2004).

A obstrução vascular, segundo estes autores, na maioria dos casos das hepatites, se daria por trombos ou hiperplasia de íntima, por vezes relacionada à própria flebite das veias portais e/ou centro-lobulares ou por contigüidade ao processo inflamatório nos tecidos vizinhos a estes vasos.

Ainda, segundo os conceitos de Wanless, 2002, a atrofia parenquimatosa seria reconhecida como uma região com diminuição no tamanho dos hepatócitos, com escassa ou nenhuma fibrose parenquimatosa e seria causada pela obstrução do ramo da veia porta. Extinção do parênquima hepático se constituiria da perda de hepatócitos contíguos, associada à fibrose parenquimatosa. Poderia advir da obstrução simultânea da veia e artéria portais ou, mais freqüentemente, de ramos da veia porta e da veia centro-lobular conjuntamente. Tanto a atrofia, quanto a extinção do parênquima poderiam levar a uma aproximação entre espaços-porta e veias centro-lobulares. Como conseqüência da atrofia ou da extinção parenquimatosas, ocorreria uma hiperplasia hepatocelular secundária, regenerativa (Wanless, 1990; Tanaka e Wanless, 1998; Wanless *et al*., 2000; Wanless, 2002).

Os avanços no conhecimento de aspectos histológicos de lesão hepatocelular, vascular e da fibrogênese hepática revistos nesta introdução motivaram-nos ao presente estudo, com a perspectiva de sua avaliação em três séries históricas de casos de hepatopatias fulminantes da Amazônia, visando especialmente à caracterização etiológica e ao aprimoramento do conhecimento da morfogênese dessas intrigantes lesões.

4 MÉTODOS

4.1 Material

Foram estudados 42 casos provenientes de três diferentes grupos de pacientes, cujos materiais de viscerotomias foram colhidos segundo protocolos do Serviço Cooperativo de Febre Amarela, mantido pelo Governo Brasileiro e pela Fundação Rockefeller a partir do ano de 1932 (Soper *et al.*, 1934; Richard, 1937). Segundo este protocolo, todos os casos de óbito em que, na evolução clínica prévia, fossem constatados icterícia e fenômenos hemorrágicos, especialmente hematêmese, com a duração do quadro inferior a 11 dias, deveriam ser submetidos à viscerotomias e os fragmentos hepáticos então obtidos encaminhados a centros nacionais de referência (Franco, 1976).

O primeiro grupo compreendeu 13 casos de material de viscerotomias hepáticas enviadas à Fundação Instituto Oswaldo Cruz, Rio de Janeiro entre 1932 e 1940 (Quadro 1).

Quadro 1 - Casos da Fundação Instituto Oswaldo Cruz, Rio de Janeiro - 1930 a 1940

Ano	Registro	Procedência	Tempo de doença (dias)	Sexo	Idade (anos)
1932	13.700	Amazonas	3	F	14
1932	14.185	...	...	M	19
1934	43.753	Amazonas	4	F	19
1935	58.930	Amazonas	8	M	22
1936	80.325	Acre	7	M	17
1936	83.357	Colômbia	9	M	42
1936	90.332	Pará	4	F	1
1938	147.590	Amazonas	4	F	20
1938	147.591	Amazonas	7	F	23
1939	165.300	Lábrea (AM)	6	F	2
1939	171.414	Amazonas	4	F	19
1939	172.567	Mato Grosso	...	M	3
1940	198.348	Acre	4	M	4

F = feminino; M = masculino

O segundo grupo, de 22 casos, compreendeu material de hepatopatias fulminantes enviadas ao Instituto Evandro Chagas, Belém, Pará, entre os anos de 1965 e 1972 (Quadro 2).

Quadro 2 - Casos do Instituto Evandro Chagas, Belém - 1965 a 1972

Ano	Registro	Procedência	Tempo de doença (dias)	Sexo	Idade (anos)
1965	648	Lábrea (AM)	5	F	11
1965	649	Lábrea (AM)	4	F	9
1966	1.003	Lábrea (AM)	4	M	12
1967	1.276	Paragominas (PA)	5	M	24
1967	1.374	Lábrea (AM)	5	M	3
1968	1.553	Belém (PA)	…	F	18
1969	1.842	Porto Velho (RO)	15	M	33
1969	1.860	Porto Velho (RO)	3	M	3
1969	1.901	Itaituba (PA)	10	M	22
1969	1.918	Porto Velho (RO)	3	M	42
1969	1.928	Porto Velho (RO)	…	M	22
1969	1.929	Porto Velho (RO)	…	M	13
1970	2.148	Porto Velho (RO)	…	M	36
1970	2.312	Santarém (PA)	10	F	40
1970	2.388	Porto Velho (RO)	…	M	*
1971	2.567	Porto Velho (RO)	…	M	8
1971	2.569	Castanhal (PA)	…	M	13
1971	2.573	Lábrea (AM)	…	F	...
1971	2.585	Marabá (PA)	…	M	…
1971	2.586	Bragança (PA)	…	M	…
1972	2.594	...	…	M	19
1972	2.606	Transamazônica (PA)	…	M	20

F = feminino; M = masculino
* Paciente indicado como adulto na fonte consultada

O terceiro grupo, de sete casos, de pacientes de origens diversas e, na maioria das vezes não referida, cujo material havia sido enviado à Fundação Instituto Oswaldo Cruz, Rio de Janeiro entre os anos de 1947 e 1949, sob suspeita de febre amarela (Quadro 3).

Quadro 3 - Casos suspeitos para febre amarela da Fundação Instituto Oswaldo Cruz, Rio de Janeiro - 1947 a 1949

Registro	Procedência
13.093	Série X
390.132	...
393.098	...
396.680	Bolívia
398.353	...
398.354	...
398.368	Amazonas

Todos os casos estavam sob a guarda do Doutor Leonidas Braga Dias, do Núcleo de Patologia da Universidade Federal do Pará, já tendo sido motivo de diversas publicações prévias (Leite *et al*. 1966; De Paola *et al*., 1967; Dias e Moraes, 1973; Dias e Coura, 1985; Bensabath *et al.*, 1987a) e nos foram por ele cedidos para o presente estudo.

O protocolo de pesquisa foi aprovado pela Comissão de Ética para Análise de Projetos de Pesquisa da Faculdade de Medicina da Universidade de São Paulo em 10 de abril de 2002, sob o número 223/02 (Anexo A).

4.2 Métodos

Critérios de inclusão: disponibilidade de blocos de parafina, boa preservação tissular e concordância diagnóstica morfológica entre o orientado e o orientador nos diagnósticos de FA e de HL.

Critérios de exclusão: autólise, diagnóstico morfológico de outras doenças hepáticas que não febre amarela e hepatite de Lábrea e expressão simultânea do antígeno da FA e dos antígenos AgHBs e/ou AgHD na amostra de tecido hepático à avaliação Imuno-histoquímica.

Estabelecidos estes critérios, seguiu-se o indicado na Figura 2.

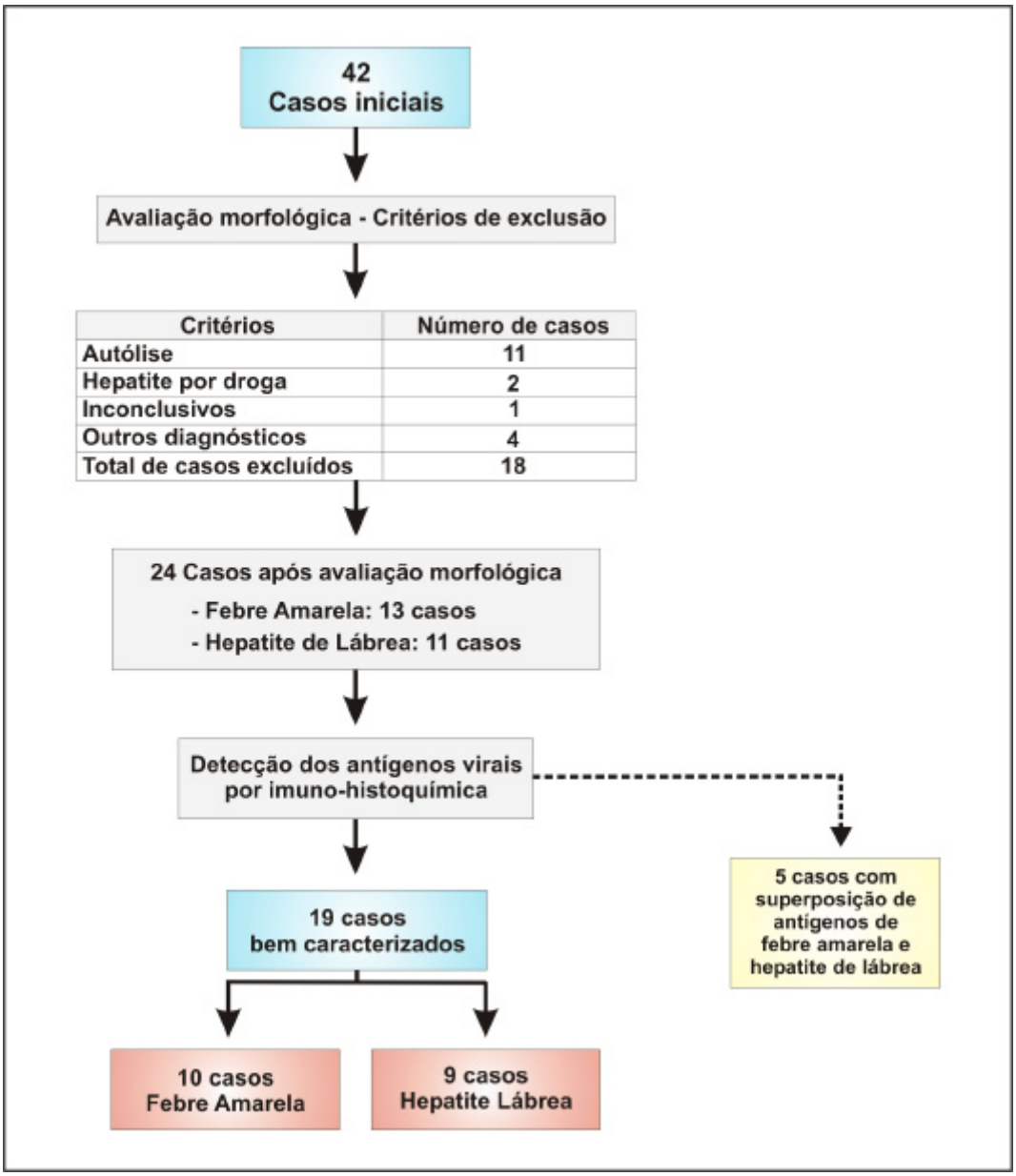

Figura 2 - Fluxograma do trabalho

As avaliações comparativas foram então aplicadas neste grupo de 19 casos morfologicamente e antigenicamente bem caracterizados de FA (10 casos) e de HL (nove casos).

De todos os casos estavam disponíveis lâminas histológicas originais e blocos de parafina, além de dados clínicos e epidemiológicos parciais.

Para a avaliação morfológica, as lâminas originais foram revistas e, a partir dos blocos disponíveis, foram realizados novos cortes, com a preparação de novas lâminas, que foram coradas pela hematoxilina-eosina (HE), tricrômico "chromotrope aniline blue" (CAB), reticulina de Gomori e método de Verhoeff para fibras elásticas, segundo técnicas já estabelecidas (Armed Forces Institute of Pathology, 1957).

Os casos foram, antes de qualquer outro procedimento, examinados independentemente pelo pós-graduando e pelo orientador, sem conhecimento do grupo de origem, dos dados clínicos, epidemiológicos e/ou dos diagnósticos prévios e foram avaliadas as alterações morfológicas segundo conceitos previamente estabelecidos na literatura mundial (Rugge *et al*., 1983; Gayotto e Alves, 2001), conforme as especificações abaixo descritas.

4.2.1 Avaliação morfológica

Balonização: aumento do volume celular do hepatócito com empalidecimento das reações tintoriais do citoplasma resultante de alterações funcionais da bomba de sódio, com retenção citoplasmática de água e deste íon.

Corpúsculos acidófilos: correspondem a hepatócitos em apoptose, habitualmente células isoladas, com citoplasmas retraídos, densos, eosinofílicos e núcleos com alterações degenerativas, representadas por picnose, cariorrexis e cariólise, por vezes com total desaparecimento dos mesmos.

Corpúsculos ocres: grânulos de cor amarela ou ocre, vistos nos citoplasmas de hepatócitos, macrófagos e células de Kupffer por deposição de pigmento ceróide, resultante da fagocitose de grandes quantidades de restos de membranas celulares provenientes de lesão e destruição intensas de hepatócitos (Villela, 1941).

Alterações citoplasmáticas:

a) Esteatose - Caracterizada pela visualização das imagens negativas, vazias, deixadas pela digestão, durante o processamento histológico habitual, das gotículas de gordura, predominantemente triglicerídeos, acumuladas nos citoplasmas dos hepatócitos. Pode se apresentar em dois padrões:

- Esteatose micro-vesicular: múltiplos pequenos vacúolos de gordura no citoplasma de cada célula hepática, que se mostra claro, com núcleos em posição central.

- Esteatose macro-vesicular: grandes vacúolos de gordura em geral únicos em cada hepatócito, que rechaçam o núcleo para a periferia.

b) Células em mórula: também chamadas células em aranha (Gast-Galvis, 1945), representam hepatócitos exibindo intensa balonização, com contornos lobulados, imagens negativas de gotículas de gordura sob a forma micro-vesicular acima descrita, com núcleos aumentados de volume, lobulados, por vezes com nucléolos evidentes (De Paola *et al.*, 1967).

Necrose hepatocelular lítica - Extensão: hepatócitos necróticos se mostram tumefeitos, com fragmentação citoplasmática e nuclear, geralmente agrupados, por vezes circundados por exsudato leucocitário. É dividida, segundo sua extensão, em:

a) Necrose focal: acomete hepatócitos isolados ou pequenos grupamentos celulares.

b) “Spotty necrosis” ou “drop-out necrosis”: quando a necrose focal toma aspecto lítico, com desgarramento dos hepatócitos das trabéculas.

c) Necrose confluente: áreas de necrose mais extensas, com grupos maiores de hepatócitos de diversas trabéculas necróticos, permeados por leucócitos. Também chamada “em ponte”, quando há confluência entre áreas contíguas de necrose, formando pontes que unem espaços-porta e/ou veias centro-lobulares.

d) Necrose submaciça: acomete quase toda a extensão dos lóbulos hepáticos examinados, deixando, porém áreas preservadas nas zonas 1 (peri-portal) ou 3 (centro-lobular).

e) Necrose maciça: acomete toda a extensão dos lóbulos hepáticos.

Necrose hepatocelular - localização:

a) Necrose na zona 3: necrose centro-lobular.

b) Necrose na zona 2: necrose medio-zonal.

c) Necrose na zona 1: necrose peri-portal.

d) Necrose panacinar: quando acomete as três zonas acima.

"Spill-over": extravasamento de linfócitos para a interface parênquima-mesênquima do espaço porta, não caracterizando a presença de necrose em saca-bocados.

"Necrose em saca-bocados": hoje chamada de hepatite de interface, corresponde à morte de hepatócitos da interface parênquima-mesênquima na periferia de espaços-porta, mediante apoptose, geralmente acompanhada de infiltrado de mononucleares.

Infiltrado inflamatório - tipo e distribuição: diversas células mediadoras de inflamação podem ser vistas em doenças hepáticas. A presença ou ausência de células inflamatórias e, quando presentes, sua semiquantificação, podem fornecer informações importantes quanto aos mecanismos implicados e sua etiologia. O infiltrado leucocitário será discriminado de acordo com o tipo celular (linfócitos, histiócitos, plasmócitos, neutrófilos e eosinófilos) e com a sua distribuição, em portal e/ou lobular.

Células de Kupffer: presença de hipertrofia e/ou de hiperplasia de células de Kupffer.

Regeneração hepatocelular: é caracterizada, morfologicamente, ora pela presença de hepatócitos com núcleos aumentados de volume, com contornos irregulares, nucléolos evidentes, bi-nucleações, multinucleações (consideramos multinucleação quando observados três ou mais núcleos por hepatócito), ora pela existência de lâminas duplas de hepatócitos, ora ainda pela transformação pseudo-acinar, caracterizada por vários hepatócitos volumosos concentrados, formando estruturas pseudo-acinares centralizadas por canalículos pouco dilatados, localizados no interior dos lóbulos hepáticos.

Proliferação ductular / Reação ductular: é resposta freqüente à agressão ao tecido hepático e caracterizada pela proliferação de dúctulos, predominantemente na zona marginal do espaço-porta em casos de doenças biliares e em áreas de severa agressão aos hepatócitos, especialmente com necrose confluente ou maciça, aspecto compreendido como “metaplasia ductal” ou como “reação ductular” (Roskams *et al.*, 2004).

Colestase: caracterizada pela deposição de pigmento bilirrubínico e dividida em intracelular, quando no interior dos citoplasmas dos hepatócitos ou em forma de trombos ou cilindros biliares, quando no interior de canalículos dilatados.

Fibrose: a neoformação conjuntiva obedece a padrões diferentes em diversas doenças hepáticas. A deposição de colágeno ao redor de veia centro-lobular pode ser vista na organização dos septos passivos formados por necrose hepatocelular e colapso reticulínico, na evolução das hepatites agudas para cura ou para a cronicidade, notando-se também a produção de colágeno em espaços-porta. Nas hepatites crônicas, os septos ativos são mais largos e arredondados, com restos celulares, infiltrado inflamatório e colágeno em seu interior, podendo haver a formação de septos porta-porta e, com o passar do tempo, também porta-centro.

No presente trabalho, para a caracterização da fibrose, fizemos uma avaliação semi-quantitativa da proporção e distribuição do tecido conjuntivo fibroso portal e lobular nas colorações pelo tricrômico de CAB e pelo método de Verhoeff para fibras elásticas.

Semiquantificação das variáveis histológicas: a semi-quantificação das variáveis morfológicas foi efetuada de acordo com os seguintes critérios aplicados aos cortes examinados (Quadro 4).

Quadro 4 - Critérios de semi-quantificação de variáveis histológicas

Símbolo	Interpretação
-	Ausente
+	Exígua/Discreta: presente em pequena quantidade de células ou em pequena área
++	Moderada: presente em um número moderado de células ou em até metade das superfícies de corte examinadas
+++	Acentuada/Abundante: presente em numerosas células ou em mais da metade das superfícies de corte examinadas

4.2.2 Avaliação da matriz extracelular

4.2.2.1 Picrosírius - Hematoxilina

Para a avaliação de fibras colágenas foi utilizada a técnica histoquímica pelo Método do Picrosirius com observação sob luz polarizada, realizada no Laboratório de Biologia Celular da Universidade de São Paulo, segundo protocolo a seguir, baseado em Montes, 1996:

Sirius Red[3].....0,2 g

Solução saturada de ácido pícrico.....100 ml

4.2.2.2 Procedimento

a) Os cortes histológicos de 7 µm de espessura foram distribuídos nas lâminas.

b) A desparafinização dos cortes foi feita mediante incubação com xilol a 60°C por 15 minutos, seguida de outra incubação com xilol à temperatura ambiente por 15 minutos.

c) Hidratação dos cortes em concentrações de etanol a 100% com três banhos de 30 segundos cada, etanol a 95%, 80% e 70% por 30 segundos, lavagem em água corrente e água destilada.

d) Coloração durante uma hora no Picrosirius à temperatura ambiente.

e) Lavagem em água corrente por cinco minutos.

f) Coloração pela hematoxilina de Harris por seis minutos.

g) Lavagem por 10 minutos em água corrente.

h) Desidratação e montagem com lamínulas.

---

[3] F3B200 - Mobay Chemical Co., Union, NJ, USA

Esta metodologia nos permitiu avaliar o padrão de distribuição das fibras colágenas, para a estimativa da idade das lesões. Foi utilizado microscópio Leica DMR com a visualização dos cortes sob filtro de polarização, com captura, digitalização das imagens microscópicas e medida da área, em micrômetros quadrados (μm^2) pelo Sistema Image Pro Plus para a quantificação do colágeno em espaços-porta e no lóbulo hepático separadamente.

Foi considerada a presença e a quantidade de fibras colágenas em espaços-porta e no parênquima hepático, avaliando-se a quantidade de fibras delgadas, fracamente birrefringentes e esverdeadas, presentes nas lesões mais recentes, representando colágeno do tipo III, ou fibras mais espessas, fortemente birrefringentes em cor vermelha ou amarela, presentes nas lesões mais antigas e representando colágeno tipo I.

4.2.3 Avaliação dos vasos sangüíneos hepáticos e da resposta parenquimatosa às lesões vasculares

Com base nos trabalhos que valorizaram as lesões vasculares hepáticas na patogenia das hepatites crônicas (Tanaka e Wanless, 1998; Wanless *et al*., 2000; Wanless, 2002; Wanless, 2004), aplicamos os mesmos critérios em nossos casos de Hepatopatias fulminantes.

Foram estudados, quanto à presença ou ausência:

a) Obstrução vascular.

b) Flebite de veias portais e/ou centro-lobulares.

c) Proliferação arterial (angiogênese).

d) Atrofia parenquimatosa.

e) Extinção parenquimatosa.

f) Aproximação de estruturas portais e/ou de veias centro-lobulares.

Para estas avaliações foram utilizadas as colorações pela hematoxilina-eosina, CAB e picrossírius-hematoxilina.

4.2.4 Avaliação Imuno-histoquímica

Paralelamente, foi instituído, no Laboratório de Imuno-histoquímica da Divisão de Patologia do Instituto Adolfo Lutz, São Paulo, um protocolo de reações Imuno-histoquímicas para a pesquisa dos seguintes antígenos, mediante anticorpos correspondentes.

4.2.4.1 Marcadores etiológicos

Antígeno HBs

Anti-HBs: anticorpo policlonal de coelho, produzido na Seção de Imunologia do Instituto Adolfo Lutz (Alves *et al*., 1980), em diluição previamente otimizada 1/20.000, não tendo sido usado o sistema de recuperação antigênica.

Antígeno da febre amarela

Anti-febre amarela: anticorpo policlonal de camundongo, produzido no Serviço de Virologia da Divisão de Biologia Médica do Instituto Adolfo Lutz (De Brito *et al*., 1992) em diluição previamente otimizada 1/2.000. Foi aplicado sistema de recuperação antigênica em panela de pressão.

Antígeno Delta

Anti-Delta: anti-soro humano purificado por coluna de cromatografia a partir de paciente portador de co-infecção VHD + VHB, gentilmente cedido pelo Professor Mario Rizetto, Turin, Itália, em diluição previamente otimizada 1/2.000, não sendo usado sistema de recuperação antigênica.

4.2.4.2 Marcador de regeneração hepatocelular

"Proliferative cell nuclear antigen" (PCNA)

Anti-PCNA: anticorpo monoclonal de camundongo, clone PC10[4], em diluição previamente otimizada 1/10.000. Foi aplicado sistema de recuperação antigênica em panela de pressão.

4.2.4.3 Marcador de miofibroblastos ativados

Actina de músculo liso

Anti-Actina de músculo liso: clone 1 A4[5], em diluição previamente otimizada 1/4.000. Foi aplicado o sistema de recuperação antigênica em panela de pressão.

Utilizamos os critérios semiquantitativos constantes no Quadro 4 para a avaliação da presença e semiquantificação de células estreladas, marcadas com o anticorpo 1A4, no parênquima hepático.

[4] DakoCitomation, CA, USA
[5] DakoCitomation, CA, USA

4.2.4.4 Marcador de células endoteliais

CD34

Anti-CD34: anticorpo monoclonal de imunoglobulina G de camundongo, clone QBEnd10[6], em diluição previamente otimizada 1/200. Foi aplicado o sistema de recuperação antigênica em panela de pressão.

4.2.4.5 Sistemas de amplificação

Nas pesquisas imuno-histoquímicas de AgHBs, AgHD, CD34 e Actina de músculo liso, foi utilizada a amplificação pelo complexo Streptavidina-biotina-peroxidase, de acordo com os princípios de Hsu *et al*. (1981), adaptados às condições do Laboratório.

- **Reação Imuno-histoquímica com amplificação pelo complexo Streptavidina-biotina-peroxidase:**

a) As lâminas utilizadas na reação foram lavadas com detergente neutro Extran[7] a 1%, lavagem em água corrente, água destilada e secagem em estufa. Seguiu-se o embebimento das lâminas com adesivo 3-aminopropyltriethoxysilane (APTS)[8] a 4% em acetona por um minuto, com passagens em acetona antes e depois do embebimento com silano.

b) Os cortes histológicos de 3 a 4 µm de espessura foram distribuídos nas lâminas previamente tratadas com silano e colocados na estufa a 60°C por 24 horas para melhor adesão do corte.

c) A desparafinização dos cortes foi feita mediante incubação com

[6] DakoCitomation, CA, USA
[7] Merck
[8] SIGMA, USA

xilol a 60°C por 15 minutos, seguida de outra incubação com xilol à temperatura ambiente por 15 minutos.

d) Hidratação dos cortes em concentrações de etanol a 100% com três banhos de 30 segundos cada, etanol a 95%, 80% e 70% por 30 segundos, lavagem em água corrente e água destilada.

e) Recuperação antigênica, conforme o estabelecido acima para cada anticorpo, mediante incubação das lâminas em tampão citrato 10 mM pH 6,0 submetidas à panela de pressão, sendo as lâminas colocadas, após a fervura e uma vez fechada a panela, por três minutos após o início da pressão. A seguir, a panela foi deixada debaixo de água corrente por 10 minutos e depois de aberta por mais 10 minutos. Lavagem das lâminas em água corrente e água destilada.

f) Bloqueio da peroxidase endógena com peróxido de hidrogênio (H_2O_2) 3% em metanol, com três trocas de 10 minutos cada.

g) Lavagens em água corrente e água destilada.

h) Lavagem com solução salina tamponada com fosfatos (PBS - tampão fosfato salina) 0,01M pH 7,4 por cinco minutos.

i) Incubação das lâminas com anticorpo específico nas diluições acima referidas, em tampão PBS contendo BSA 1.0% e NaN_3 0,1%, durante 16 a 18 horas a 4°C.

j) Lavagens com tampão PBS com três trocas de 3 a 5 minutos cada.

k) Incubação com anticorpo secundário biotinilado (antiimunoglobulina da espécie em que foi obtido o anticorpo específico). Anticorpo de bode antiimunoglobulina de coelho, camundongo ou bode, pronto para uso, durante 30 minutos a 37°C.

l) Lavagens em tampão PBS com três trocas de 3 a 5 minutos cada.

m) Incubação com o complexo Streptavidina Peroxidase[9], pronto para uso, durante 30 minutos a 37°C.

n) Lavagem em tampão PBS com três trocas de 3 a 5 minutos cada.

o) Revelação com solução de substrato cromogênico contendo diaminobenzidina[10] 0,6%, peróxido de hidrogênio a 0,06%, dimetilsulfóxido a 1% em PBS, em banho de cinco minutos, em câmara escura e a 37°C. O produto final da reação apresentou coloração acastanhada, depositado na região da célula em que ocorreu a ligação do antígeno com o anticorpo primário.

p) Lavagens em água corrente e água destilada.

q) Contra-coloração com hematoxilina de Harris por um minuto, lavagem em água corrente e água destilada. Imersão rápida em água amoniacal (solução de sulfato de amônia 0,5%) seguido de lavagens em água corrente e água destilada.

r) Desidratação dos cortes em banhos de etanol a 80%, a 95% e absoluto (três trocas de um minuto cada).

s) Diafanização em banhos de xilol.

t) Montagem em Entellan[6] com lamínulas.

Para a imunodetecção do antígeno da FA, a amplificação antigênica foi realizada com o Sistema Envision–fosfatase alcalina.

---

[9] Kit LSAB+, DakoCitomation, CA, USA, código K0690
[10] Sigma, USA

- **Reação imuno-histoquímica com amplificação pelo Sistema Envision–fosfatase alcalina**

a) A reação se processou da mesma maneira que o procedimento anterior, sendo utilizada a recuperação antigênica mediante incubação das lâminas em tampão citrato 10 mM pH 6,0 submetidas à panela de pressão, sendo as lâminas colocadas após a fervura e, uma vez fechada a panela, por três minutos após o início da pressão. A seguir, a panela foi deixada debaixo de água corrente por 10 minutos e depois de aberta por mais 10 minutos. Lavagem das lâminas em água corrente e água destilada.

b) Incubação das lâminas com anticorpo específico diluído 1/2.000 em tampão PBS contendo BSA 1,0% e NaN_3 0,1%, durante 16 a 18 horas a 4°C.

c) Incubação das lâminas com o complexo Envision–fosfatase alcalina (Polímero conjugado a fosfatase alcalina e imunoglobulina de bode anti-coelho e camundongo, pronto para uso), durante uma hora a 37°C.

d) Lavagem em tampão PBS com três trocas de 3 a 5 minutos cada.

e) Revelação com solução de substrato cromogênico contendo Fast Red (3 mg) e Solução de naftol em Tampão Tris (3,0 mL), por no máximo cinco minutos à temperatura ambiente. O produto final da reação apresentou coloração avermelhada, depositado na região da célula em que ocorreu a ligação do antígeno com o anticorpo primário.

f) Lavagens em água corrente e água destilada.

g) Contra-coloração com hematoxilina de Harris por um minuto, lavagem em água corrente e água destilada. Imersão rápida em água amoniacal (solução de sulfato de amônia 0,5%) seguido de lavagens em água corrente e em água destilada.

h) Montagem com meio permanente aquoso, Ultramount[11], deixado na estufa a 56°C para polimerizar e em seguida montagem em Entellan[6] com lamínulas.

A imunodetecção do PCNA foi obtida mediante amplificação com o Sistema Envision–Peroxidase.

- **Reação imuno-histoquímica com amplificação pelo Sistema Envision–peroxidase**

a) As lâminas utilizadas na reação foram lavadas com detergente neutro Extran[6] a 1%, lavagem em água corrente, água destilada e secagem em estufa. Seguiu-se o embebimento das lâminas com adesivo APTS a 4% em acetona por um minuto, com passagens em acetona antes e depois do embebimento com silano.

b) Os cortes histológicos de 3 a 4 µm de espessura foram distribuídos nas lâminas previamente tratadas com silano e colocadas na estufa a 60°C por 24 horas para melhor adesão do corte.

c) A desparafinização dos cortes foi feita mediante incubação com xilol a 60°C por 15 minutos seguido de outra incubação com xilol à temperatura ambiente por 15 minutos.

d) Hidratação dos cortes em concentrações de etanol a 100% com três banhos de 30 segundos cada, etanol a 95%, 80% e 70% por 30 segundos, lavagem em água corrente e água destilada.

e) Recuperação antigênica, conforme o estabelecido acima para cada anticorpo, mediante incubação das lâminas em tampão citrato 10 mM pH 6,0

[11] DakoCitomation, CA, USA código S1964

submetidas à panela de pressão, sendo as lâminas colocadas, após a fervura e uma vez fechada a panela, por três minutos após o início da pressão. A seguir, a panela foi deixada debaixo de água corrente por 10 minutos e depois de aberta por mais 10 minutos. Lavagem das lâminas em água corrente e água destilada.

f) Bloqueio da peroxidase endógena com H_2O_2 3% em metanol, com três trocas de 10 minutos cada.

g) Lavagens em água corrente e água destilada.

h) Lavagem com solução salina tamponada com fosfatos (PBS - tampão fosfato salina) 0,01M pH 7,4 por cinco minutos.

i) Incubação das lâminas com o anticorpo primário anti-PCNA, clone PC10[12], diluído a 1:10.000 em diluente contendo soro-albumina bovina a 1%, (por 18 horas a 4 C^o).

j) Lavagens em tampão PBS com três trocas de 3 a 5 minutos cada.

k) Incubação com o Complexo Envision Peroxidase[13], por 60 minutos a 37°C.

l) Lavagem em tampão PBS com três trocas de 3 a 5 minutos cada.

m) Revelação com solução de substrato cromogênico contendo diaminobenzidina[14] 0,6%, peróxido de hidrogênio a 0,06%, dimetilsulfóxido a 1% em PBS, em banho de cinco minutos, em câmara escura e a 37oC. O produto final da reação apresentou coloração acastanhada, depositado na região da célula em que ocorreu a ligação do antígeno com o anticorpo primário.

---

[12] Dako A/S, Dinamarca
[13] K1491, DakoCitomation, CA, USA
[14] Sigma, EUA

n) Lavagens em água corrente e água destilada.

o) Contra-coloração com hematoxilina de Harris por um minuto, lavagem em água corrente e água destilada. Imersão rápida em água amoniacal (solução de sulfato de amônia 0,5%) seguido de lavagens em água corrente e água destilada.

p) Desidratação dos cortes em banhos de etanol a 80%, a 95% e absoluto (três trocas de um minuto cada).

q) Diafanização em banhos de xilol.

r) Montagem em Entellan[6] com lamínulas.

A quantificação da imunorreatividade para PCNA foi efetuada mediante contagem de número de células com núcleos reativos por mil hepatócitos contados em campos de grande aumento (400X) em microscópio[15]. Consideramos "campo" uma área constituída só por parênquima hepático, em área com menos necrose.

4.2.5 Estudo estatístico

Foi utilizado o programa Bio Estat 3.0 (Ayres *et al*., 2003).

Os dados isolados provenientes das avaliações semiquantitativas em cruzes foram analisados com a utilização do Teste de Mann-Whitney para a comparação de pares de amostras. A escolha deste teste não paramétrico se baseou na natureza das amostras utilizadas, que eram independentes, de tamanhos desiguais, cujos escores foram mensurados a nível ordinal (-; +; ++; +++). Posteriormente, foi realizada Análise discriminante, para a avaliação do diagnóstico diferencial entre FA e HL.

[15] Zeiss Axiolab

Na avaliação estatística de proporção de fibrose pelo método do picrosirius-polarização, depois de obtidas as áreas ocupadas por fibrose medidas em micrômetros quadrados em espaços porta e no parênquima hepático, foram obtidas as médias, desvios padrão e variâncias e aplicado o Teste t de Student.

Para a avaliação da presença ou ausência de atrofia e extinção parenquimatosas, adotamos o Teste Exato de Fisher.

O nível de significância adotado para todos os testes foi estabelecido quando $p < 0,05$.

5 RESULTADOS

Nas condições em que foi realizado este trabalho, os resultados obtidos foram os que se seguem. Os dados brutos estão descritos nos Anexos de B a J.

5.1 Características das Séries Históricas da FA e HL

Os escassos dados epidemiológicos disponíveis nos casos de FA e de HL são mostrados a seguir:

A idade média dos pacientes com FA foi de 26 anos, variando de 14 a 40 anos, enquanto que, nos pacientes com HL, a idade média foi de 14,8 anos, variando entre 3 e 22 anos (Tabela 1).

Tabela 1 - Idades dos pacientes (em anos)

Doença	Média	Mínima	Máxima	Desconhecida	Total
Febre amarela	26	14	40	7 casos	10 casos
Hepatite de Lábrea	14,8	3	22	0 casos	9 casos

Quanto ao sexo, nos pacientes com FA, dentre os casos em que este dado estava disponível, três eram mulheres (30%) e dois homens (20%), não tendo sido possível obter o sexo em cinco casos (50%). Nos pacientes com HL predominou o sexo feminino, com cinco dos nove casos (55%), havendo quatro casos em homens (44%) (Tabelas 2 e 3).

Tabela 2 - Distribuição dos casos de FA quanto ao sexo dos pacientes

Sexo	Número de casos
Feminino	3
Masculino	2
Desconhecido	5
Total	10

Tabela 3 - Distribuição dos casos de HL quanto ao sexo dos pacientes

Sexo	Número de casos
Feminino	5
Masculino	4
Total	9

Quanto à procedência, os casos de FA foram, em sua maior parte, provenientes da Amazônia brasileira, com três casos do estado do Pará, três do estado do Amazonas, um caso da Bolívia e, em três casos, não foi possível obtermos a procedência (Tabela 4). Quanto aos pacientes com HL, também predominaram os provenientes da Amazônia brasileira, com sete casos do estado do Amazonas (7/9), seguidos dos estados do Pará e Acre, com um caso cada (Tabela 5).

Tabela 4 - Distribuição dos casos de FA quanto à procedência dos pacientes

Procedência	Número de casos
Pará	3
Amazonas	3
Bolívia	1
Desconhecido	3
Total	10

Tabela 5 - Distribuição dos casos de HL quanto à procedência dos pacientes

Procedência	Número de casos
Amazonas	7
Pará	1
Acre	1
Total	9

5.2 Aplicação de Critérios Morfológicos no Diagnóstico Microscópico

5.2.1 Morfologia da febre amarela fulminante

Dez casos tiveram o diagnóstico morfológico e imuno-histoquímico de consenso de FA. A avaliação das variáveis morfológicas dos mesmos mostrou os achados que se seguem:

As alterações degenerativas em hepatócitos se caracterizaram por balonização leve (+/+++) em sete de 10 casos, sendo moderada (++/+++) nos outros três casos (Figura 3). Tem localização preferencial nas zonas 1 e 3 do ácino hepático, que exibem alterações degenerativas (especialmente apoptose) em geral menos intensas. A balonização mostrou-se significativamente superior na FA em comparação à HL ($p = 0,0114$).

A presença de corpúsculos acidófilos foi abundante (+++/+++) em dois de 10 casos (Figura 4), moderada (++/+++) em quatro de 10 casos, discreta (+/+++) em dois de 10 casos e não esteve presente em dois casos de FA, sendo também este um parâmetro morfológico fortemente significativo no diagnóstico diferencial com a HL ($p = 0,0338$).

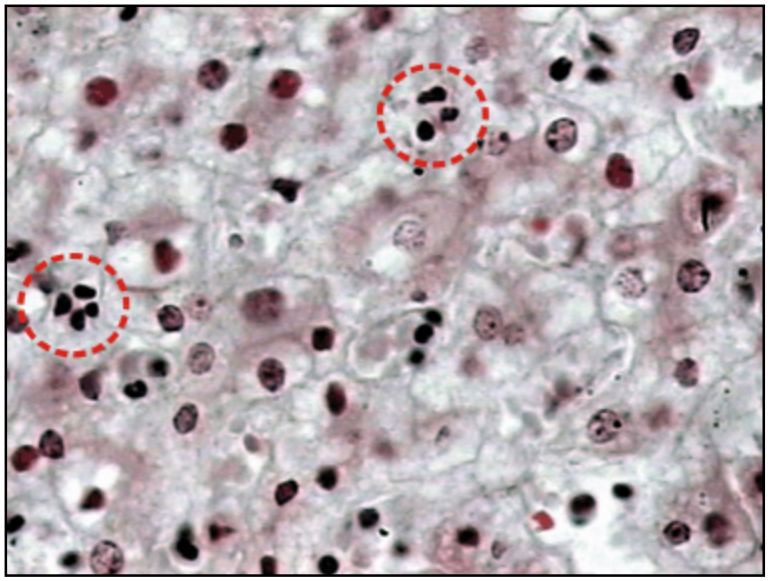

Figura 3 - Hepatócitos com moderada balonização, além de infiltrado linfocitário lobular (círculos) (HE; aumento original 100X)

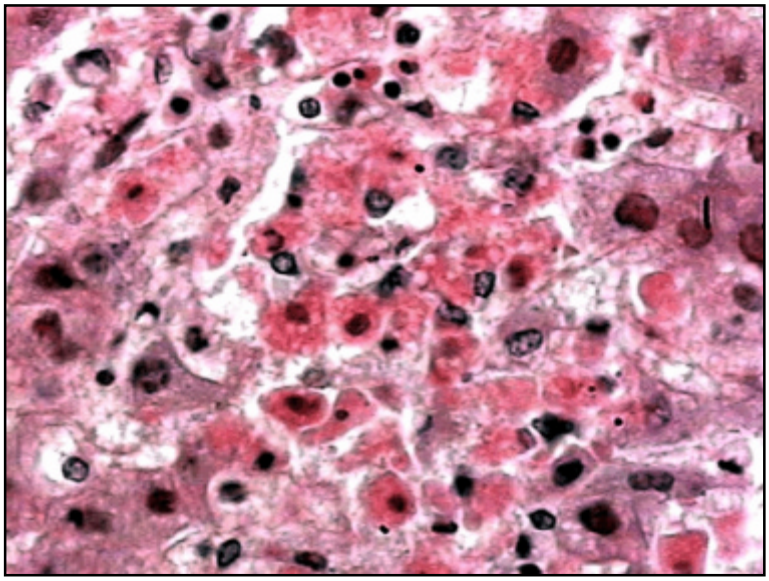

Figura 4 - Corpúsculos acidófilos abundantes (HE; aumento original 100X)

Corpúsculos ocres foram visualizados em dois casos (2/10), não tendo sido vistos nos demais.

O achado de células “em mórula” ou “em aranha” foi abundante (+++/+++) em um dos 10 casos, discreto (+/+++) em cinco casos e ausente nos demais quatro casos.

Chamou-nos a atenção a presença de uma acidofilia por vezes intensa nos citoplasmas de hepatócitos com vacuolização gordurosa, quando comparadas com as células em mórula dos casos de hepatites de Lábrea, aspecto que denominamos de “mórulas acidófilas”, visto em três dos 10 casos e que não foi observado nos casos de HL (Figura 5). Estas células, é importante salientar, nem sempre apresentaram as alterações nucleares características de células em mórula.

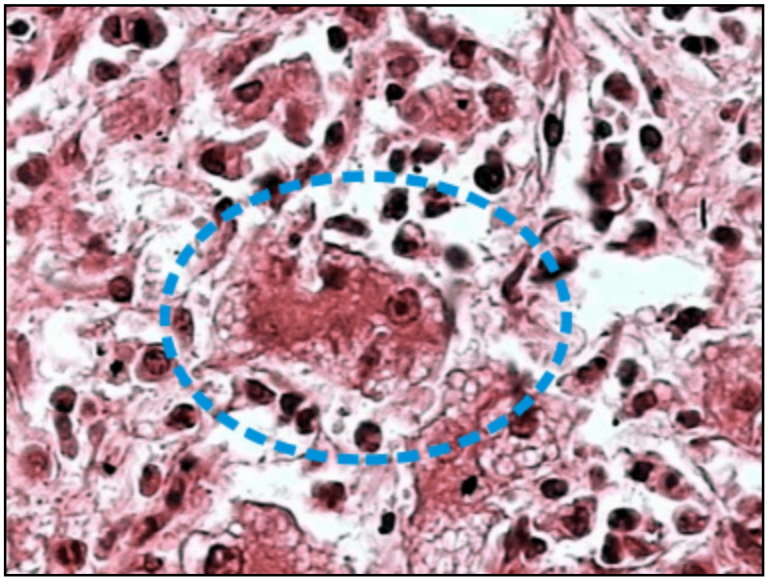

Figura 5 - Mórula acidófila (círculo) (HE; aumento original 100X)

A esteatose, macro ou micro-vesicular foi moderada (++/+++) em um caso, discreta (+/+++) em quatro de 10 casos e ausente em cinco casos.

Quanto à extensão das alterações hepatocelulares degenerativas (especialmente apoptose), nenhum dos casos de FA apresentou acometimento de toda a extensão do lóbulo hepático.

Quanto à distribuição lobular das alterações hepatocelulares degenerativas (apoptose), predominou o comprometimento da zona 2 (medio-zonal), que foi vista em todos os casos, sendo mais intensa (++/+++) em dois deles (Figuras 6, 7 e 8). A zona 1 (peri-portal) foi acometida em quatro de10 casos e a zona 3 (centro-lobular) em seis de 10 casos, sempre em intensidade discreta (+/+++).

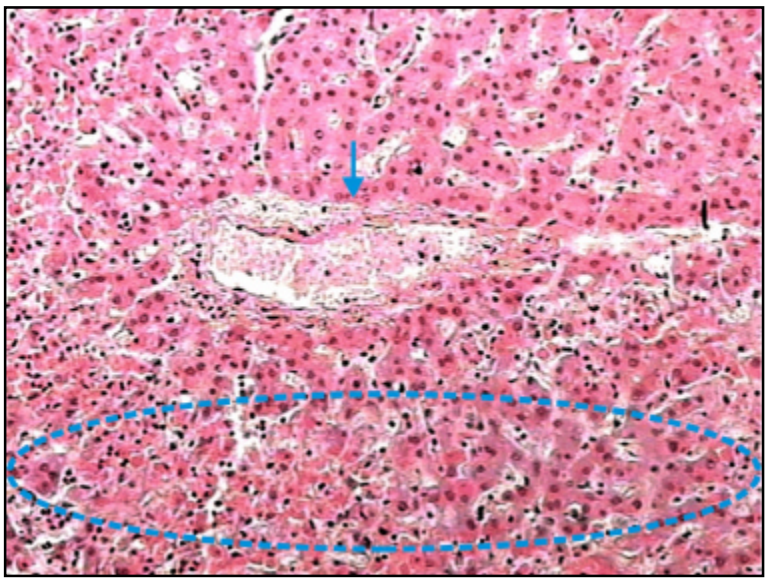

Figura 6 - Apoptose predominante em zona 2 de Rappaport. Veia centro lobular (seta). Apoptose em zona 2 (elipse) (HE; aumento original 40X)

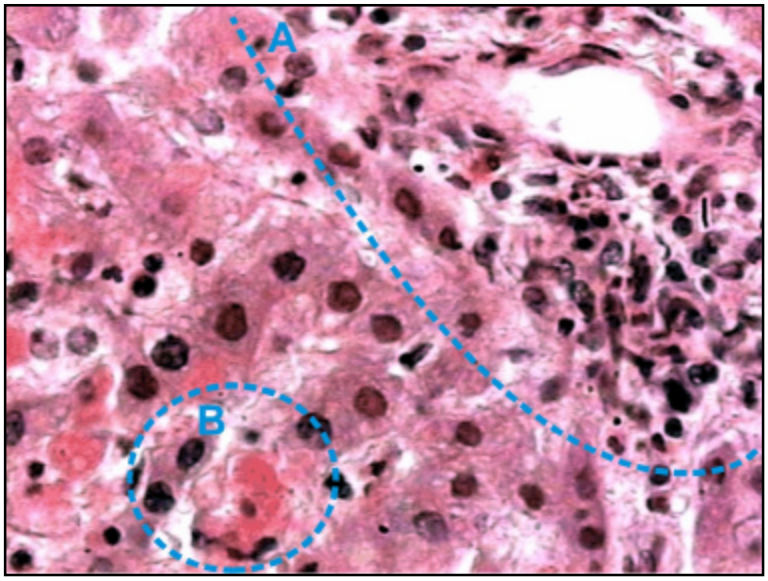

Figura 7 - Apoptose preservando a zona 1 de Rappaport. (A) espaço porta com infiltrado mononuclear; (B) hepatócitos apoptóticos (HE; aumento original 100X)

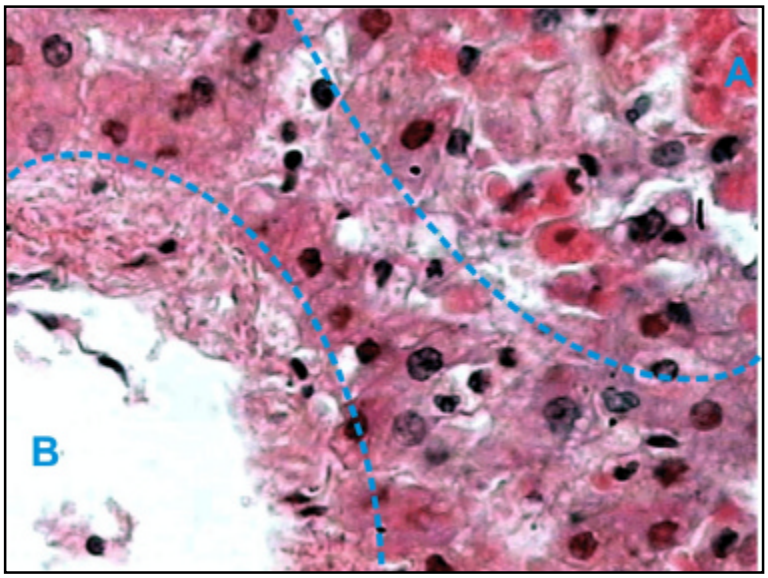

Figura 8 - Apoptose preservando a zona 3 de Rappaport. (A) hepatócitos apoptóticos; (B) veia centro lobular (HE; aumento original 100X)

Em relação ao infiltrado de células inflamatórias, predominaram os linfócitos, que estiveram presentes em todos os casos. Em três de 10 casos, estavam presentes tanto em espaços-porta, quanto no parênquima lobular, em quatro de 10 casos tinham localização exclusivamente portal e nos três de 10 restantes estavam restritos aos lóbulos hepáticos (Figura 3). O infiltrado linfocitário portal foi moderado (++) em três de 10 casos, discreto (+) em quatro de 10 casos e ausente em três de 10 casos. Quanto ao infiltrado linfocitário lobular, foi moderado (++) em dois de 10 casos, discreto (+) em quatro de 10 casos e ausente em quatro de 10 casos. Em nenhum caso deixou de existir infiltrado linfocitário, pois naqueles em que ele faltou em espaços-porta (3/10 casos), esteve presente nos lóbulos e vice-versa (4/10 casos).

Neutrófilos foram vistos em três casos (3/10), com a formação de micro-abscessos em um caso, sendo ausentes nos demais.

Histiócitos foram vistos em um caso (1/10), sendo ausentes nos demais.

Plasmócitos foram encontrados em dois dos 10 casos, não sendo vistos nos demais.

Eosinófilos foram vistos em apenas um dos casos.

Quanto à proliferação/reação ductular, foi relevante em um dos 10 casos.

Fibrose portal não foi observada em cortes corados pela hematoxilina-eosina.

5.2.2 Morfologia da hepatite de Lábrea fulminante

Nove casos tiveram o diagnóstico morfológico e imuno-histoquímico de consenso de HL, com a seguinte distribuição das variáveis morfológicas:

As alterações degenerativas em hepatócitos se caracterizaram por balonização leve (+/+++) em quatro dos nove casos, não sendo observada nos demais cinco casos.

A presença de corpúsculos acidófilos foi discreta (+/+++) em cinco de nove casos e eles não estiveram presentes nos quatro outros.

Corpúsculos ocres não foram visualizados.

Células em mórula ou em aranha foram vistas em todos os casos de HL, sendo abundantes (+++/+++) em cinco dos nove casos,em quantidade moderada (++/+++) em outros três casos e discreta (+/+++) em um caso (Figura 9). Há uma forte significância estatística quanto a este achado, quando comparado com os casos de FA (p = 0,0033).

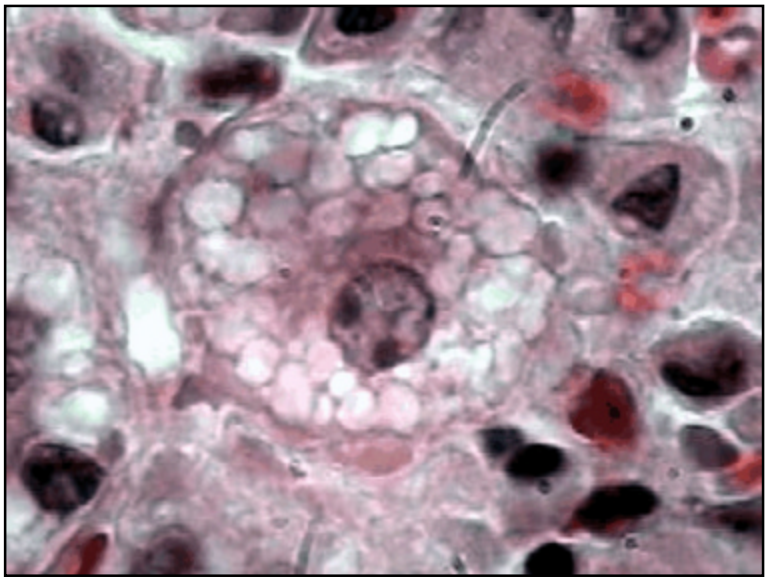

Figura 9 - Célula em mórula (HE; aumento original 400X)

A esteatose, macro ou micro-vesicular foi moderada (++/+++) em um caso, discreta (+/+++) em dois de nove casos e ausente nos seis outros.

Quanto à extensão da necrose hepatocelular, observou-se padrão lítico de células isoladas, com freqüência confluente, com aspecto maciço em três casos, no qual comprometeu todo o lóbulo hepático (Figura 10) e submaciço nos demais seis casos (6/9), onde se observou estreita faixa de hepatócitos não necróticos peri-portais ou em torno de veias centro lobulares. Em três casos, a placa-limitante portal foi afetada (hepatite de interface), caracterizando hepatite crônica eventualmente pré-existente. (Figura 11).

Quanto à distribuição lobular da necrose, predominou o comprometimento das três zonas simultaneamente, que foi vista em seis casos (6/9) (Figuras 10, 11 e 12). Em dois casos (2/9) houve comprometimento das zonas 2 (medio-zonal) e 3 (centro-lobular) e em apenas um caso (1/9) observamos o comprometimento isolado, discreto (+), exclusivamente da zona 2 (medio-zonal).

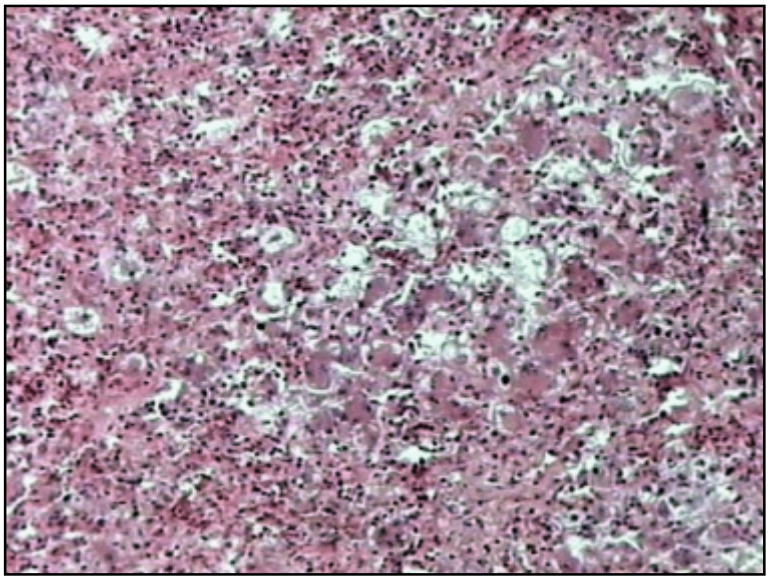

Figura 10 - Necrose submaciça, comprometendo zonas 1, 2 e 3 de Rappaport (HE; aumento original 40X)

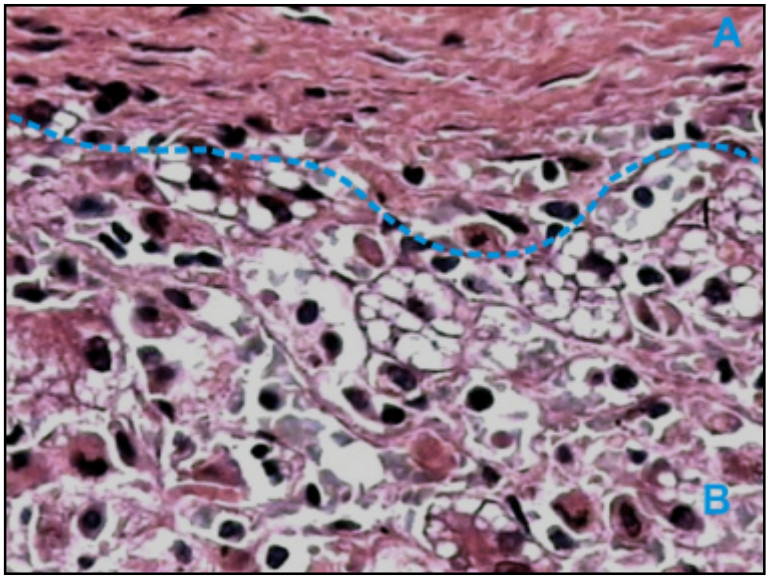

Figura 11 - Necrose em Zona 1. (A) espaço-porta; (B) necrose (HE; aumento original 100X)

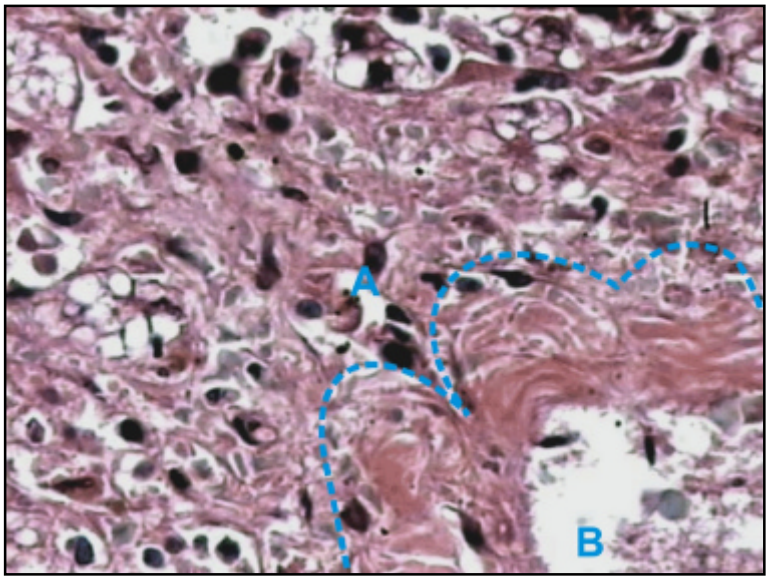

Figura 12 - (A) Necrose em Zona 3; (B) veia centro lobular (HE; aumento original 100X)

Em relação ao infiltrado de células inflamatórias, predominaram os linfócitos, que estiveram presentes em todos os casos. Em sete de nove casos, estavam presentes tanto em espaços-porta, quanto no parênquima lobular, em um de nove casos tinham localização exclusivamente portal e em um de nove casos estavam restritos aos lóbulos hepáticos. O infiltrado linfocitário portal foi moderado (++) em sete de nove casos, discreto (+) em um de nove casos e ausente em um de nove casos. Quanto ao infiltrado linfocitário lobular, foi moderado (++) em quatro de nove casos, discreto (+) em quatro de nove casos e ausente em um de nove casos. Em nenhum caso deixou de existir infiltrado linfocitário, pois no único caso em que ele faltou em espaços-porta (1/9 casos), esteve presente nos lóbulos e vice-versa (1/9 casos). Em três casos notamos a formação de folículos linfóides portais (3/9), outra característica de hepatite crônica, possivelmente pré-existente.

Neutrófilos foram vistos em dois casos (2/9), em quantidade abundante (+++) em um caso e moderada (++) em outro, sendo ausentes nos demais (7/9).

Histiócitos não foram vistos nos casos examinados (0/9).

Plasmócitos foram encontrados em sete dos nove casos, em pequena quantidade (+), não sendo vistos nos dois casos restantes.

Eosinófilos foram vistos em quatro casos, em quantidade moderada (++) em um deles e discreta (+) nos outros três. Estiveram ausentes nos cinco casos restantes.

Quanto à proliferação/reação ductular, foi vista em três dos nove casos, sendo intensa (+++), com agressão ao epitélio ductular em um dos

casos e discreta nos outros dois. Em seis casos não observamos proliferação dos ductos.

Fibrose portal, em cortes corados pela hematoxilina-eosina, foi observada em quatro dos nove casos, sendo intensa (+++) em um, moderada (++) em um e discreta nos outros dois. Em cinco casos não observamos proliferação fibrosa portal.

5.3 Avaliação Imuno-histoquímica

A pesquisa de antígenos virais por técnica Imuno-histoquímica, foi realizada nos 24 casos com diagnóstico morfológico de consenso de FA e de HL. Cinco casos com superposição de antígenos da FA com AgHBs e/ou AgHD não foram utilizados para as análises comparativas entre as duas entidades, sendo expostos em separado.

5.3.1 Casos com diagnóstico morfológico de febre amarela

A Tabela 6 mostra os resultados das pesquisas de antígenos AgHBs, AgHD e antígeno da FA, excluídos os três em que houve superposição antigênica, relacionados separadamente.

Tabela 6 - Resultados da pesquisa Imuno-histoquímica de antígenos virais nos casos de febre amarela

Caso	AgHBs	AgHD	Antígeno da febre amarela
13.700	-	-	+
13.093	-	-	+
390.132	-	-	-
396.680	-	-	+
398.354	-	-	+
398.368	-	-	+
1.276	-	-	+
2.312	-	-	+
2.573	-	-	+
2.585	-	-	+

Nove dos 10 casos com diagnóstico morfológico de FA tiveram a expressão imuno-histoquímica do antígeno da FA (Figura 13). Em um dos 10 casos não houve expressão de nenhum dos antígenos pesquisados, sendo o diagnóstico feito em bases puramente morfológicas.

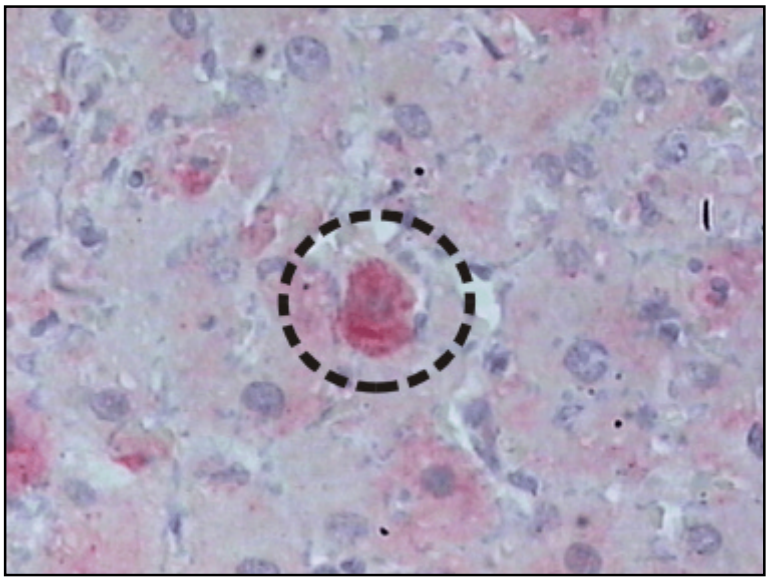

Figura 13 - Expressão granular citoplasmática do antígeno da FA em corpúsculo acidófilo (círculo) (ENVISION, Fosfatase alcalina; aumento original 400X)

5.3.2 Casos com diagnóstico morfológico de hepatite de Lábrea

A Tabela 7 mostra os resultados das pesquisas de antígenos AgHBs, AgHD e antígeno da FA, excluídos dois casos em que houve superposição antigênica, relacionados separadamente.

Tabela 7 - Resultados da pesquisa Imuno-histoquímica de antígenos virais nos casos de HL

Caso	AgHBs	AgHD	Antígeno da febre amarela
43.753	+	+	-
58.930	+	+	-
80.325	+	-	-
147.591	-	+	-
648	+	-	-
649	-	-	-
1.003	+	+	-
1.374	-	-	-
1.553	+	-	-

Em três casos dos nove houve expressão exclusiva do antígeno AgHBs (Figuras 14 e 15).

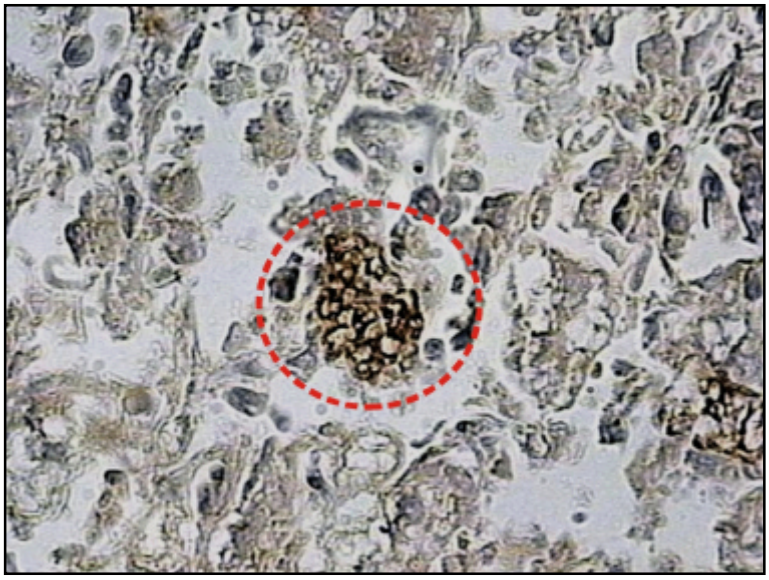

Figura 14 - Expressão do antígeno AgHBs em padrão citoplasmático, desenhando a célula em mórula (círculo) (StreptABC, Peroxidase; aumento original 400X)

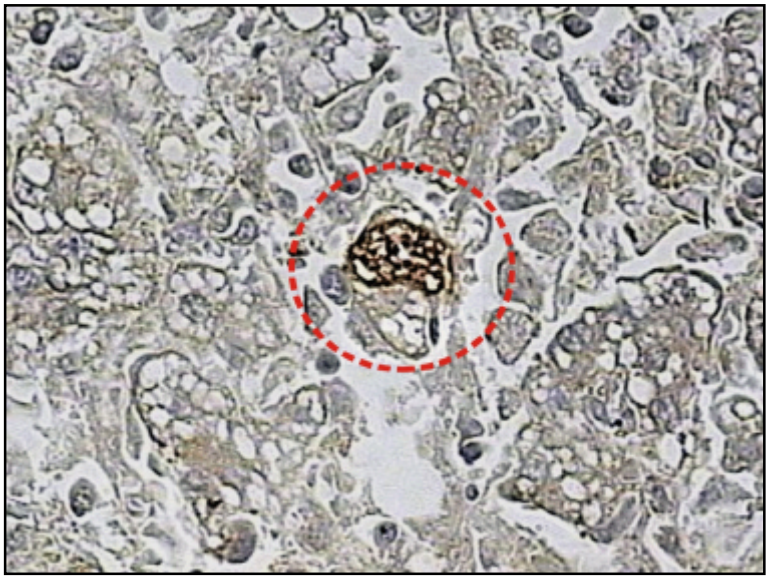

Figura 15 - Expressão do antígeno AgHBs em padrão segmentar citoplasmático, na célula em mórula (círculo) (StreptABC, Peroxidase; aumento original 400X)

Um caso expressou apenas o AgHD (Figura 16) e em três casos houve expressão simultânea dos antígenos AgHBs e AgHD. Em dois casos não se obteve expressão de nenhum dos antígenos pesquisados, sendo o diagnóstico feito em bases puramente morfológicas. Sete (77,78%) dos nove casos, portanto, apresentaram reatividade para antígenos AgHBs e/ou AgHD, separada ou conjuntamente.

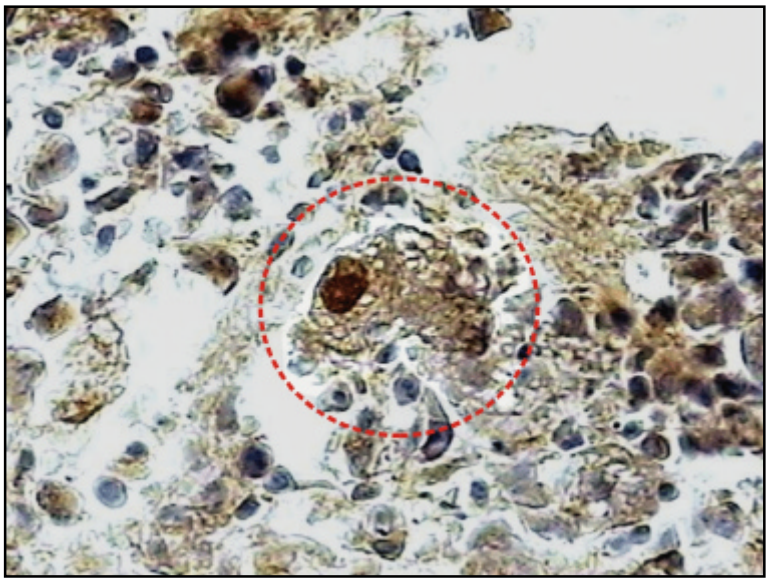

Figura 16 - Expressão do antígeno AgHD em padrão nuclear na célula em mórula (círculo) (StreptABC, Peroxidase; aumento original 400X)

5.3.3 Casos com evidências de superposição de antígenos da febre amarela, AgHBs e/ou AgHD

Em três casos de padrão morfológico de FA, houve co-expressão do antígeno AgHBs. Nos casos de padrão morfológico de HL, houve expressão simultânea dos antígenos AgHD e antígeno da FA em um e em um caso houve a expressão dos três antígenos simultaneamente (Tabela 8).

Tabela 8 - Resultados da pesquisa Imuno-histoquímica de antígenos virais nos casos de superposição

Caso	AgHBs	AgHD	Antígeno da febre amarela	Diagnóstico morfológico
171.414	+	-	+	FA
1.901	+	-	+	FA
2.606	+	-	+	FA
83.357	+	+	+	HL
1.929	-	+	+	HL

FA - Febre amarela
HL - Hepatite de Lábrea

Apesar de não terem sido utilizados nas avaliações comparativas entre a FA e a HL, a apresentação morfológica destes casos mostrou aspectos superponíveis entre estas duas doenças, com discreta balonização hepatocelular em todos os casos, corpos acidófilos não identificados na maioria deles (3/5), células em mórula em quatro dos cinco casos, em dois deles em quantidade abundante, esteatose também em quatro dos casos (4/5). O padrão de necrose observado foi extenso, predominando o aspecto lítico, tomando todas as três zonas do lóbulo hepático em todos os casos, com aspecto sub-maciço na maioria deles (3/5). Infiltrado inflamatório predominantemente linfocitário foi identificado em espaços porta (4/5 casos) e em lóbulos hepáticos em todos os casos, em quantidade moderada ou discreta. Hepatite de interface foi observada em dois dos cinco casos, assim como a proliferação ductular. Fibrose portal pelo tricrômico de CAB foi observada em apenas um caso.

5.4 Avaliação Morfológica Complementar

Após a identificação imuno-histoquímica dos antígenos virais, 19 dos 24 casos (71%) apresentaram morfologia característica e expressão de antígenos virais próprios de FA (10 casos) e HL (nove casos), tendo sido estes casos então submetidos a uma avaliação morfológica complementar.

Comparamos os diagnósticos originais, encontrados nas fontes consultadas (Madureira-Pará, 1941[16], Dias e Coura, 1985), baseados exclusivamente em critérios morfológicos, com os diagnósticos de cada um dos observadores, considerando a pesquisa imuno-histoquímica de antígenos virais como referência.

5.4.1 Febre amarela

Na Tabela 9, são relatados os casos de FA. Em cinco dos seis casos em que estavam disponíveis os diagnósticos originais, houve concordância entre todos os observadores, uma vez que, com base exclusivamente em critérios morfológicos, os diagnósticos originais de suspeição eram fortemente indicativos de FA. Em um dos casos (398.368), o diagnóstico original era suspeito para febre amarela, no entanto tanto o pós-graduando quanto o orientador haviam considerado os aspectos morfológicos compatíveis com o diagnóstico de hepatite de lábrea. A imuno-histoquímica, neste caso, revelou apenas a expressão do antígeno da FA. Nos quatro casos adicionais, em que não havia dados sobre o diagnóstico original, houve concordância diagnóstica entre o pós-graduando e o orientador em

[16] , *id. ibid.* p. 11

três deles, dois com diagnóstico de FA e um em que não foi possível uma conclusão morfológica diagnóstica precisa. Em um caso (2.573), o pós-graduando considerou o diagnóstico morfológico de FA, enquanto que o orientador não considerou o caso como sendo nem de FA, nem de HL.

Tabela 9 - Diagnósticos original e de cada observador nos casos com expressão imuno-histoquímica do antígeno da FA

Caso	Original	Pós-graduando	Orientador
13.700	FA	FA	FA
13.093	Suspeito FA	FA	FA
390.132	Suspeito FA	FA	FA
396.680	FA	FA	FA
398.354	Suspeito FA	FA	FA
398.368	Suspeito FA	HL	HL
1.276	…	FA	FA
2.312	...	FA	FA
2.573	...	FA	Outro
2.585	...	Indefinido	Indefinido

FA - Febre amarela
HL - Hepatite de Lábrea
Outro - Outro diagnóstico que não FA ou HL
Indefinido - Não foi possível conclusão diagnóstica morfológica precisa

5.4.2 Hepatite de Lábrea

Em oito dos nove casos de hepatite de Lábrea em que houve reatividade imuno-histoquímica para os antígenos AgHBs e/ou AgHD tivemos acesso aos diagnósticos originais. Em todos eles, o diagnóstico morfológico foi de HL, uma vez que, em quatro deles, os diagnósticos descritivos de “atrofia aguda genuína”, “atrofia subaguda intersticial” e “parenquimatosa” são, segundo as descrições de Madureira-Pará[17], compatíveis com os achados na HL. Em

17 *id. ibid.* p. 11

um dos casos, não tivemos acesso ao diagnóstico original, mas houve concordância diagnóstica entre o pós-graduando e o orientador no diagnóstico de HL (Tabela 10).

Tabela 10 - Diagnósticos original e de cada observador nos casos com expressão imuno-histoquímica dos antígenos AgHBs e/ou AgHD

Caso	Original	Pós-graduando	Orientador
43.753	ASA-I	HL	HL
58.930	ASA-P	HL	HL
80.325	ASA-P	HL	HL
147.591	AAG	HL	HL
648	HL	HL	HL
649	HL	HL	HL
1.003	HL	HL	HL
1.374	HL	HL	HL
1.553	…	HL	HL

ASA-I - Atrofia subaguda intersticial
ASA-P - Atrofia subaguda parenquimatosa
AAG - Atrofia aguda genuína
HL - Hepatite de Lábrea

5.5 Avaliação de Fibras Colágenas

5.5.1 Picrossirius-hematoxilina

O exame dos 19 casos, 10 de FA e nove de HL, revelou os valores apresentados nas Tabelas 11 e 12.

Tabela 11 - Quantificação da proporção de fibras colágenas portais por área estudada (μm^2)

Dado	Hepatite de Lábrea	Febre amarela
Média	0,697875224	0,611147592
Desvio padrão	0,081719358	0,142669706
Variância	0,0067	0,02313

Tabela 12 - Quantificação da proporção de fibras colágenas lobulares por área estudada (μm^2)

Dado	Hepatite de Lábrea	Febre amarela
Média	0,549671258	0,368138555
Desvio padrão	0,108336743	0,08744003
Variância	0,0117369	0,0063645

O Teste t de Student mostrou que, em relação à fibrose portal, há diferença estatisticamente significativa na razão fibrose/área estudada entre os casos de FA e HL ($p = 0,001$), com maiores valores encontrados nos casos de HL, que nos de FA (Gráfico 1).

Gráfico 1 - Representação gráfica da razão fibrose/área estudada em espaços porta hepáticos (Teste t de Student)

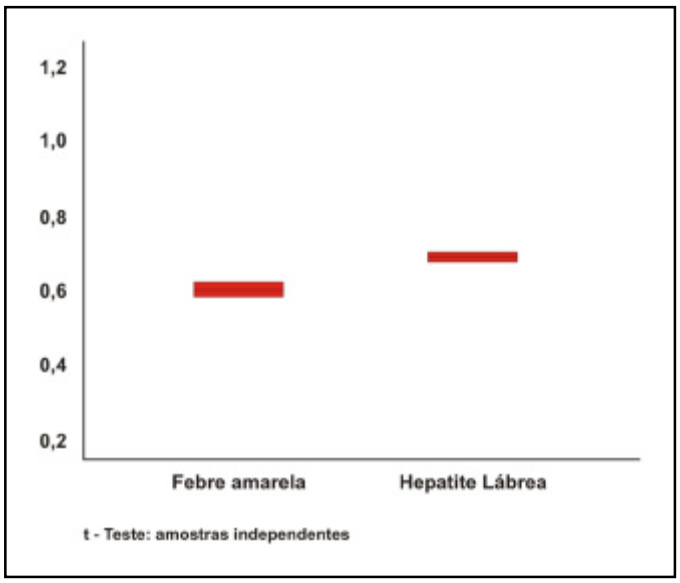

A razão fibrose/área total estudada no parênquima lobular também se mostrou maior nos casos de HL do que nos de FA ($p < 0,001$). (Gráfico 2).

Gráfico 2 - Representação gráfica da razão fibrose/área estudada no parênquima lobular hepático (Teste t de Student)

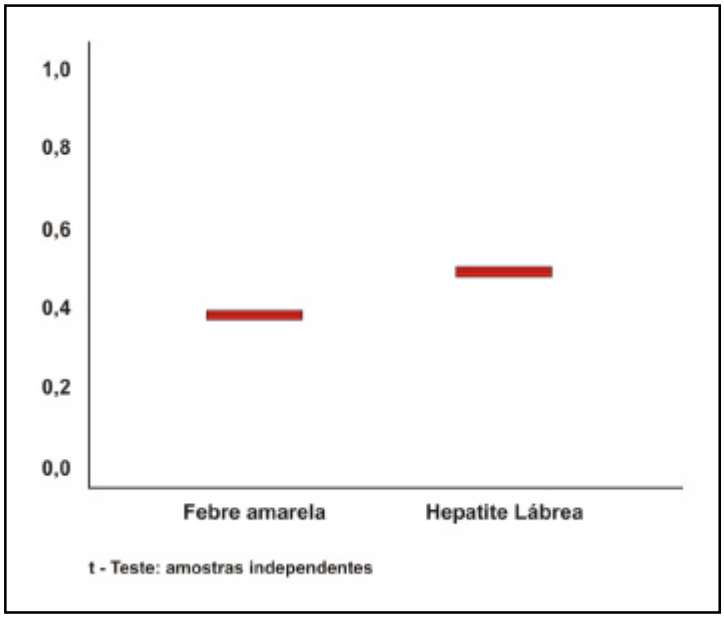

A Figura 17 mostra aspecto encontrado em caso de HL, com marcado alargamento portal fibroso e formação de septos.

Na Figura 18, observamos, em caso de FA, alargamento portal fibroso discreto.



Figura 17 - Hepatite de Lábrea: fibras colágenas espessas, com refringência vermelha (colágeno tipo I), revelando alargamento portal e formação de septos porta-porta (Picrossírius-hematoxilina sob luz polarizada; aumento original 100X)

Figura 18 - Febre amarela: fibras colágenas espessas, com refringência vermelha (colágeno tipo I), revelando discreto alargamento portal fibroso (Picrossírius-hematoxilina sob luz polarizada; aumento original 100X)

5.5.2 Fibrose

Nos 10 casos de FA, não observamos proliferação fibrosa portal na coloração pelo tricrômico de CAB, sendo, porém observada proliferação fibrosa portal em quatro dos nove casos de HL (44%) sendo, de acordo com a Tabela 4, leve (+/+++) em dois casos, moderada (++/+++) em um deles e intensa (+++/+++) em um caso adicional, notando-se septos incompletos em dois deles (22%) (Figura 19).

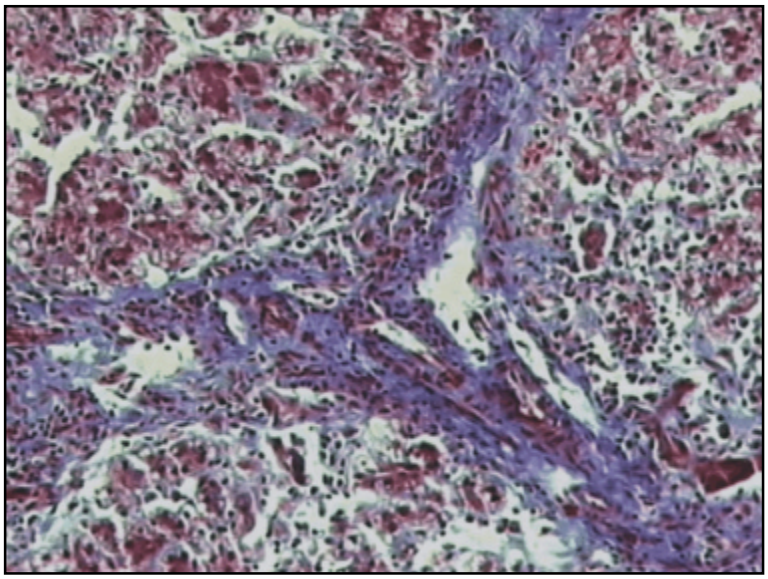

Figura 19 - Hepatite de Lábrea: fibrose portal com esboços de septos (CAB, aumento original 100X)

Quanto às fibras elásticas, evidenciadas na coloração pelo método de Verhoeff, elas se mostraram proliferadas, nos espaços-porta, em um dos 10 casos de FA (10%), de forma moderada (++/+++) e em seis dos nove casos de HL (67%), sendo discreta (+/+++) em três de nove casos, moderada em dois dos nove casos e intensa (+++/+++) em um dos nove casos (Figura 20), dado este significativo no diagnóstico diferencial entre as duas doenças

(p = 0,0455). A deposição de fibras elásticas no parênquima lobular não foi observada nos casos de FA e em apenas um de nove casos de HL (11%), dado estatisticamente não significativo.

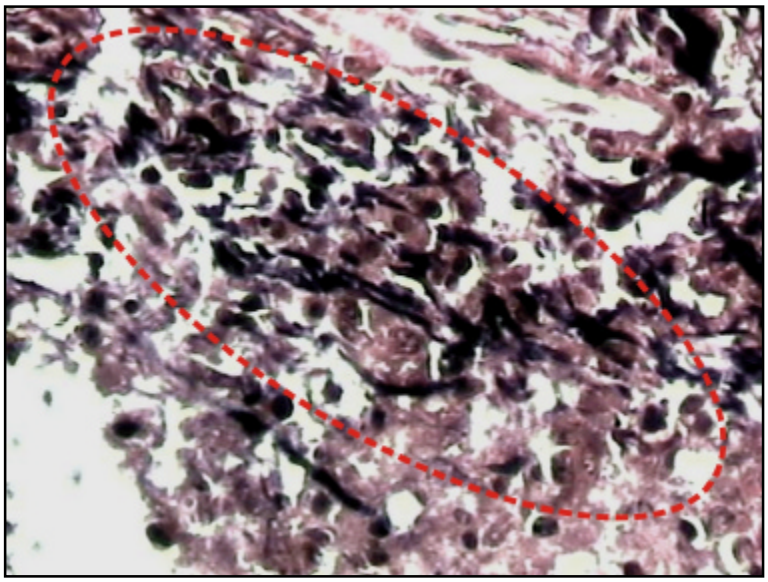

Figura 20 - Hepatite de Lábrea: proliferação de fibras elásticas portais (elipse) (Verhoeff, aumento original 100X)

5.5.3 Células estreladas

As células estreladas, reveladas pela expressão imuno-histoquímica de actina de músculo liso, marcada pela reatividade com o anticorpo 1A4, foram observadas nos espaços de Disse em seis dos 10 casos de FA (60%), aparecendo em pequena quantidade (+/+++) em cinco casos e em moderada quantidade (++/+++) em um deles.

Nos casos de HL, observamos células estreladas em sete dos nove casos (78%) aparecendo em pequena quantidade (+/+++) em seis casos e em moderada quantidade (++/+++) em um deles.

A diferença entre as duas doenças, neste parâmetro, não foi estatisticamente significativa (p=0,5956).

5.6 Avaliação de Vasos Sangüíneos Hepáticos

Na avaliação dos vasos sangüíneos hepáticos, não foi observada obstrução vascular em nenhum dos casos de FA ou de HL estudados.

Identificamos proliferação de vasos portais com paredes marcadas pelo anticorpo 1A4 em quatro de nove casos de HL, sendo de moderada intensidade (++/+++) em dois deles e discreta (+/+++) em outros dois casos. Na febre amarela, dois dos 10 casos mostraram discreta (+/+++) proliferação de vasos portais.

Destacamos a presença de infiltrado inflamatório de mononucleares, predominantemente linfócitos, permeando as paredes de vasos sangüíneos, que por vezes mostravam necrose em suas paredes, configurando um quadro morfológico de flebite. Nos casos de FA, este dado foi observado em seis dos dez casos (60%) em vasos portais e em um dos dez casos (10%) acometendo veias centro-lobulares (Figura 21).

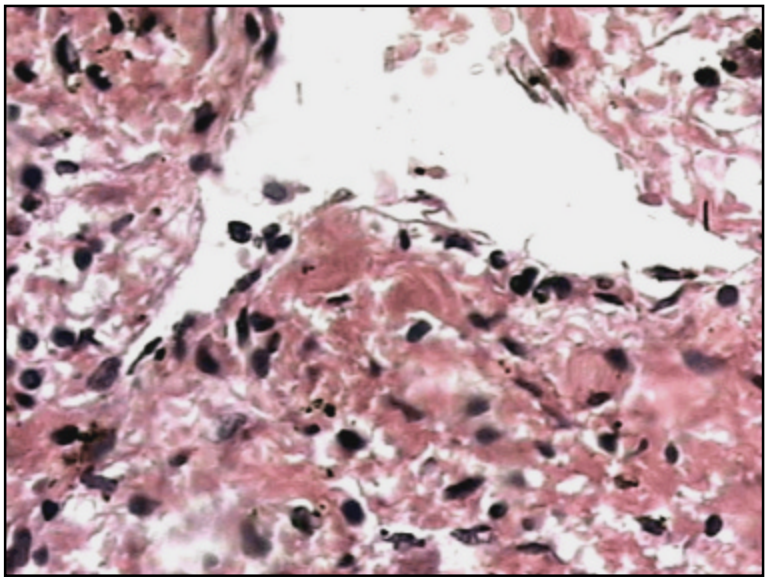

Figura 21 - Febre amarela: veia centro lobular com necrose e infiltrado de mononucleares permeando a parede (HE, aumento original 100X)

Em casos de HL, observamos flebite portal em todos os nove casos (100%) (Figuras 22 e 23) e flebite de veia centro-lobular em dois dos nove casos (22%) (Figuras 24 e 25).

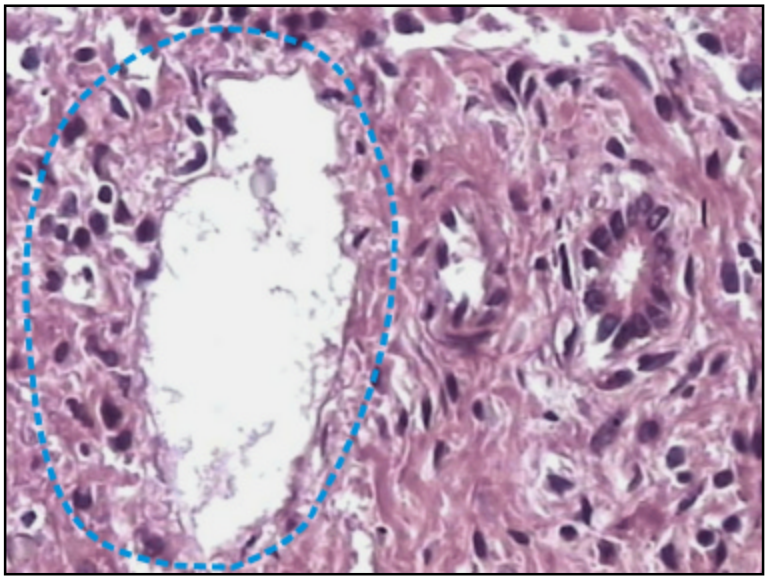

Figura 22 - Hepatite de Lábrea: ramo venoso portal com necrose e infiltrado de mononucleares permeando a parede (elipse) (HE, aumento original 100X)

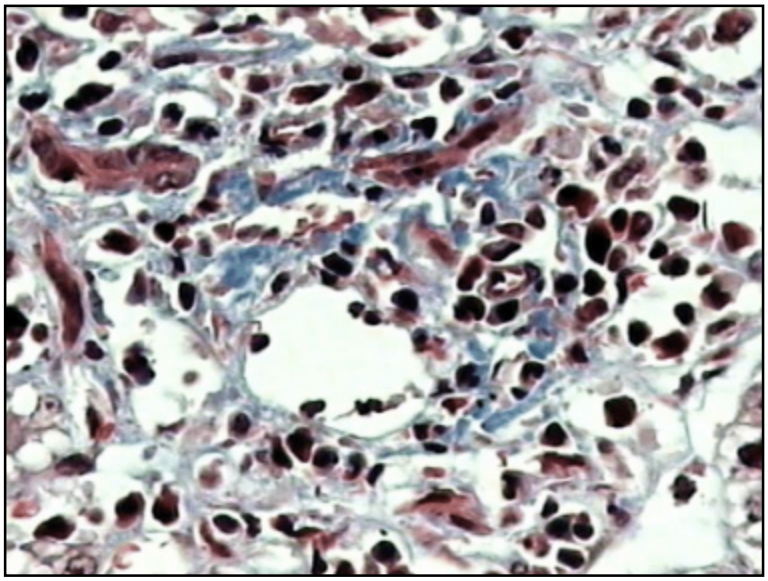

Figura 23- Hepatite de Lábrea: ramo venoso portal com necrose e infiltrado de mononucleares permeando a parede (CAB, aumento original 100X)

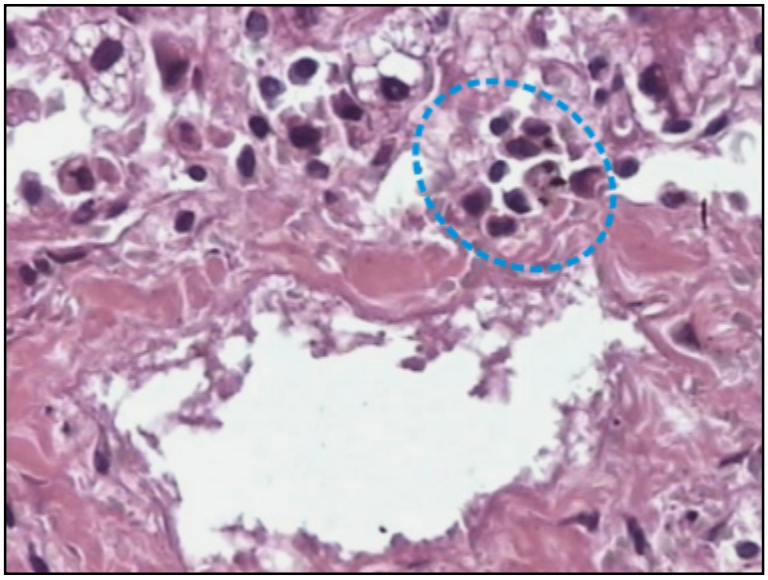

Figura 24 - Hepatite de Lábrea: veia centro lobular com necrose e infiltrado de mononucleares permeando a parede (círculo) (HE, aumento original 100X)

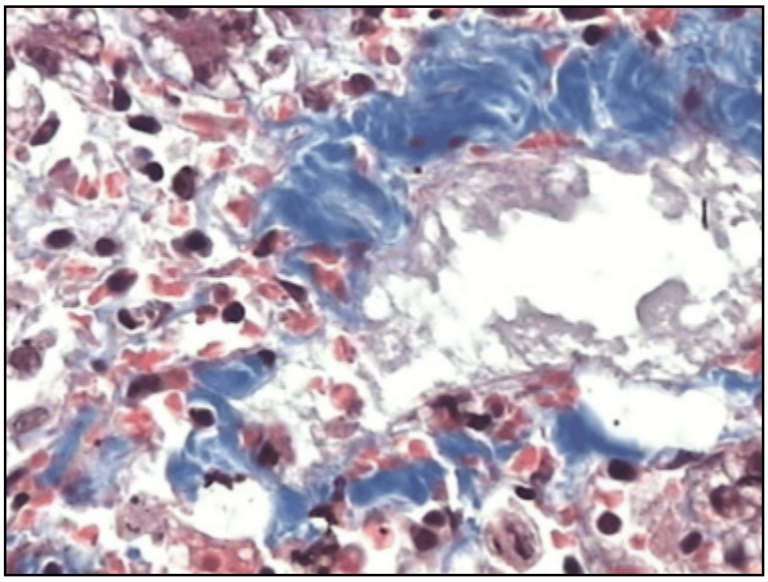

Figura 25 - Hepatite de Lábrea: veia centro lobular com necrose e infiltrado de mononucleares permeando a parede (CAB, aumento original 100X)

Notamos atrofia parenquimatosa em cinco dos 10 casos de FA e em nenhum dos casos de HL (0/9) (p = 0,0662).

A extinção parenquimatosa não foi observada nos casos de FA (0/10), sendo, porém notada em todos os casos de HL (9/9), dado estatisticamente significativo (p=0,0002) (Figuras 26 e 27).

Figura 26 - Hepatite de Lábrea: extinção parenquimatosa e aproximação entre espaços porta (imagens circundadas) (CAB, aumento original 40X)

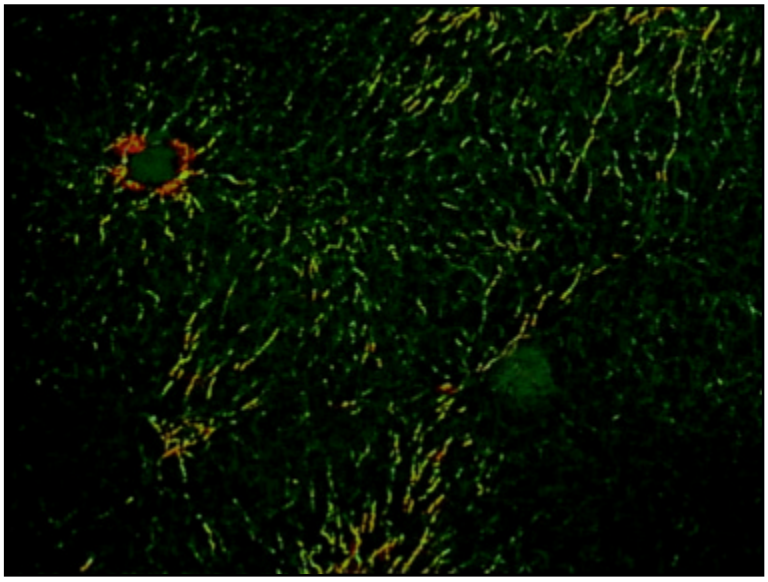

Figura 27 - Hepatite de Lábrea: fibras colágenas delgadas, com refringência verde (colágeno tipo III) em disposição peri-celular e peri-sinusoidal no lóbulo hepático (picrossírius-hematoxilina sob luz polarizada; aumento original 100X)

A aproximação entre espaços porta foi notada em cinco de dez casos de FA e, nos casos de HL, foi observada em sete dos nove casos entre espaços porta (Figura 28) e, em um dos casos (1/9), também notamos aproximação entre espaços porta e veias centro lobulares (Figura 29) e de veias centro lobulares entre si (Figura 30).

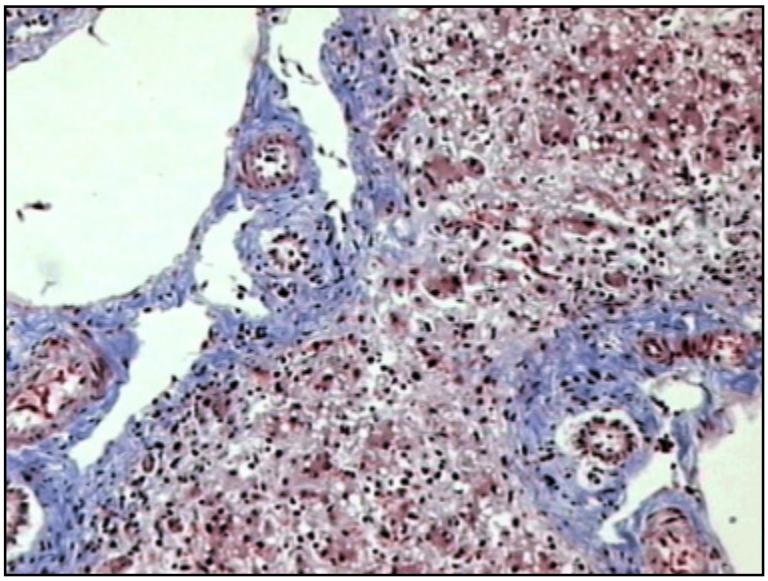

Figura 28 - Hepatite de Lábrea: extinção parenquimatosa e aproximação entre espaços porta (CAB, aumento original 100X)

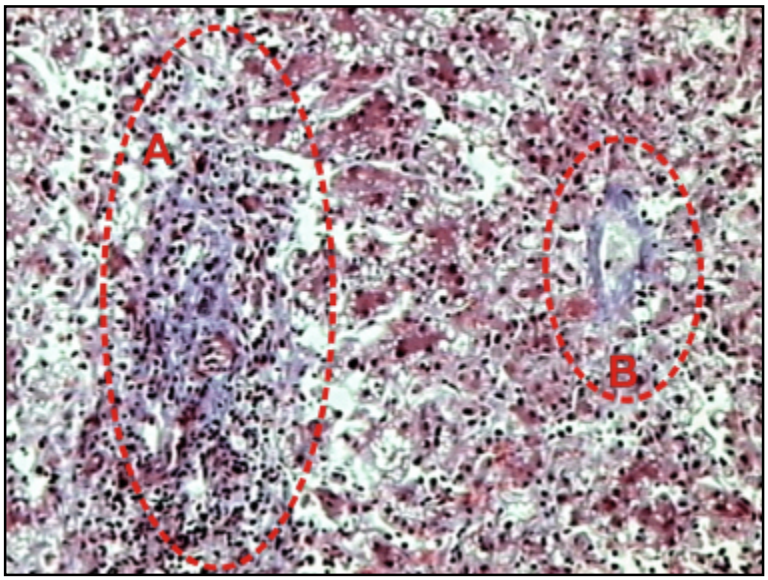

Figura 29 - Hepatite de Lábrea: extinção parenquimatosa e aproximação entre (A) espaço porta e (B) veia centro lobular (CAB, aumento original 100X)

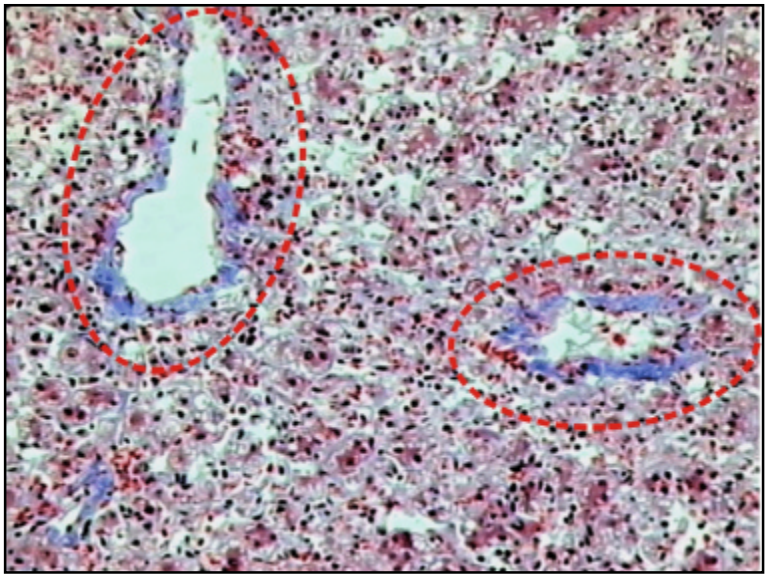

Figura 30 - Hepatite de Lábrea: extinção parenquimatosa e aproximação entre veias centro lobulares (elipses) (CAB, aumento original 100X)

5.7 Avaliação da Regeneração Hepatocitária

Com relação à regeneração hepatocitária, observamos que a contagem de células em proliferação pela imunomarcação com o PCNA, mostrou, nos casos de FA, uma média de 170,3 mitoses por mil hepatócitos contados em campos de grande aumento (400X) e em maior quantidade na zona 2 de Rappaport (Figuras 31 e 32). Nos pacientes com HL, esta média foi de 35 mitoses por mil hepatócitos contados em campos de grande aumento (400X). Este dado se mostrou estatisticamente significativo no diagnóstico diferencial entre as duas doenças ($p = 0,0486$).

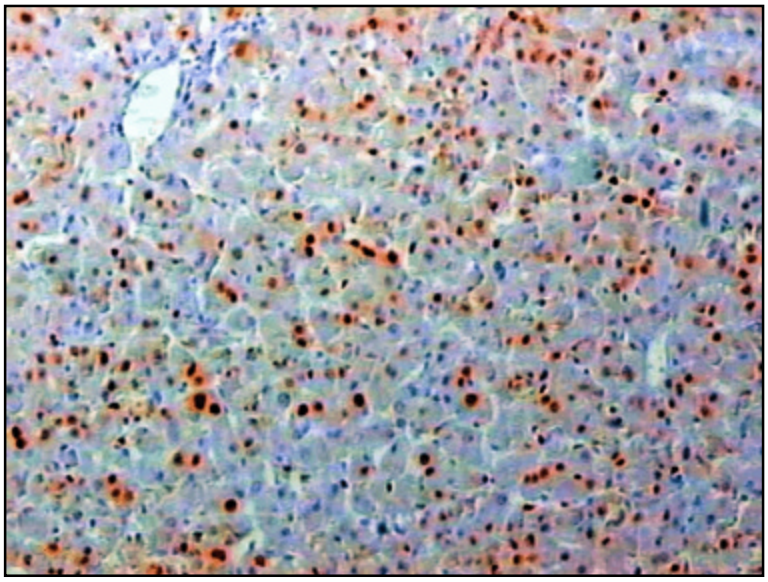

Figura 31 - Febre amarela: expressão do PCNA em padrão nuclear em numerosos hepatócitos, mais evidente na zona 2 (Envision-Peroxidase, aumento original 100X)

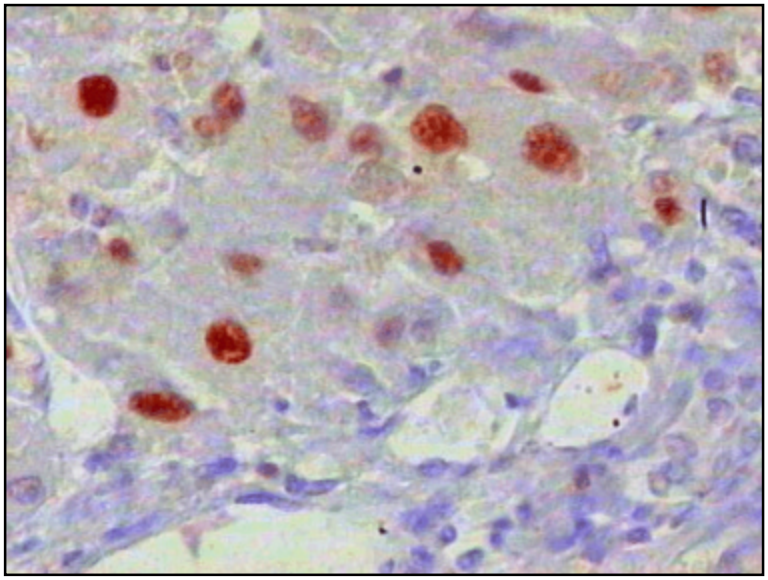

Figura 32 - Febre amarela: expressão do PCNA em padrão nuclear em numerosos hepatócitos peri-portais (Envision-Peroxidase, aumento original 400X)

Bi-nucleações em hepatócitos estiveram presentes em todos os casos, tanto nos de FA, quanto nos de HL.

As multinucleações foram observadas em apenas um dos 10 casos de FA (10%), sendo, porém observadas em todos os casos de HL (100%), sendo muito freqüentes (++/+++) em um caso (Figura 33). Este dado foi estatisticamente muito significativo na comparação entre as duas doenças (p = 0,0008).

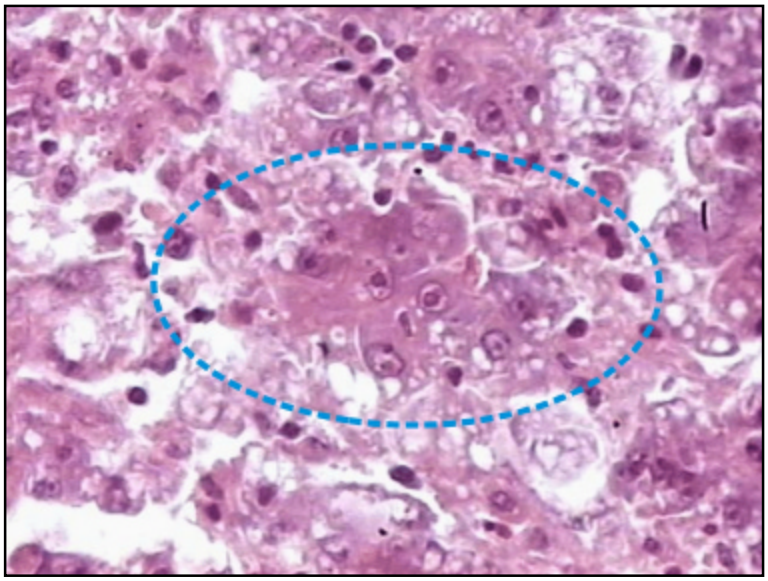

Figura 33 - Hepatite de Lábrea: hepatócito multinucleado (elipse) (HE, aumento original 400X)

Lâminas duplas de hepatócitos nas traves não foram vistas nos casos de FA, tendo sido observadas em três dos nove casos (33,33%) de HL, dado estatisticamente não significativo (p > 0,05).

A transformação pseudo-acinar não foi observada nos casos de FA. Oito dos nove casos de HL (88,89%) apresentaram esta alteração regenerativa, sendo abundante (++/+++) em dois casos (22,22%) e focal (+/+++) em seis casos (66,67%). A diferença entre as duas entidades é estatisticamente significativa (p = 0,0029) (Figura 34).

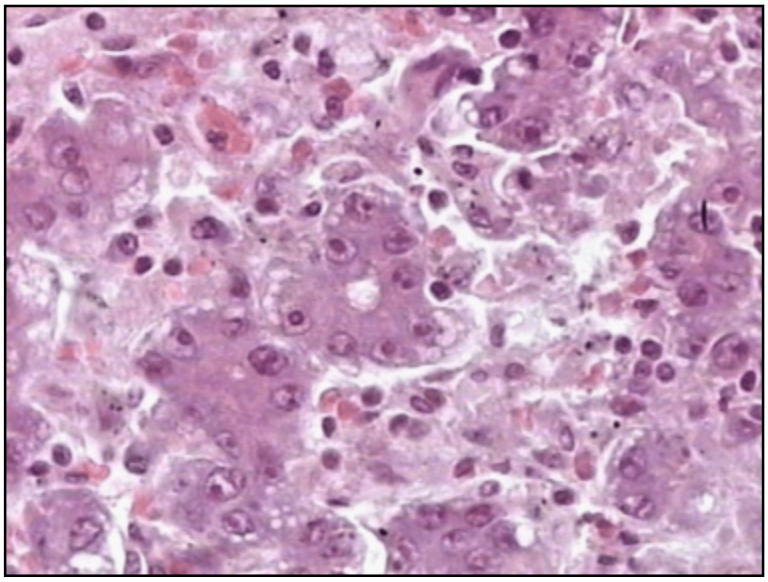

Figura 34 - Hepatite de Lábrea: transformação pseudo-acinar (HE, aumento original 400X)

6 DISCUSSÃO

Este trabalho pretendeu rever os aspectos classicamente descritos na hepatite de Lábrea e na febre amarela com base em casos de três séries históricas, incluindo as primeiras descrições da hepatite de Lábrea (Leite *et al.,* 1966; De Paola *et al.,* 1967 e 1968). Além de acrescentar a pesquisa de antígenos virais por Imuno-histoquímica no tecido hepático, nós também re-avaliamos os padrões de morte celular, regeneração e fibrose, buscando o possível papel das lesões vasculares, como descrito por Wanless em doenças hepáticas crônicas (Wanless, 1999; Wanless, 2002).

A abordagem comparativa entre os aspectos histológicos da HL e da FA também foi importante no diagnóstico diferencial, já que ambas as doenças podem apresentar aspectos epidemiológicos e clínicos semelhantes, especialmente em casos fulminantes que ocorreram na região Amazônica (Strano *et al*., 1976a e 1976b; Bensabath *et al.*, 1987a e Monath, 2001).

6.1 Aspectos Epidemiológicos

6.1.1 Febre amarela

Em nossa casuística, os pacientes que foram a óbito por FA tinham uma média de idade de 26 anos, que é pouco inferior às de séries apresentadas na literatura, como a de Vieira *et al.* (1983) com idade média de 33,5 anos, a de Vasconcelos *et al.* (1997), cuja idade média é de 39 anos e a de Quaresma (2003), que tem idade média de 30,3 anos.

Quanto ao sexo, em nossa série predominaram no sexo feminino (3F/2M) Este dado não foi concordante aos achados em séries descritas, onde sempre tem havido um predomínio do sexo masculino (Vieira *et al.*, 1983; Vasconcelos *et al.*, 1997; Quaresma, 2003). Tem sido afirmado que a maior prevalência em homens adultos não vacinados, nas formas silvestres da doença, é explicada pela necessidade de entrar na floresta por atividades laborais como caça, pesca, extração de madeira e construção de estradas, ou atividades recreativas, como nas savanas africanas, entre outras (Barros *et al.*, 1996; Monath, 2001). A impossibilidade de obter informação quanto ao sexo ocorreu em metade dos nossos casos (5/10), o que pode, a nosso ver, justificar esta discrepância.

6.1.2 Hepatite de Lábrea

A média de idade em nossa casuística foi de 14,8 anos. Nas diversas séries publicadas (Rodrigues Filho *et al.*, 1971; Dias e Moraes, 1973; Santos, 1978; Fonseca *et al.,* 1983; Bensabath e Dias, 1983; Dias e Coura, 1985; Bensabath *et al.,* 1987a e 1987b), as médias de idades dos pacientes variaram entre 8,7 anos (Rodrigues Filho *et al.*, 1971) e 16,5 anos (Dias e Moraes, 1973).

Quanto ao sexo, nos casos por nós estudados houve predominância do sexo feminino sobre o masculino (5F/4M), fato só observado na série de Dias e Coura (1985), da qual provêm alguns dos nossos casos. Nas demais séries (Costa, 1970; Rodrigues Filho *et al.*, 1971; Dias e Moraes, 1973; Santos, 1978; Fonseca *et al.,* 1983; Bensabath e Dias, 1983; Bensabath *et al.,* 1987a e 1987b), predominaram os casos do sexo masculino.

6.2 Aspectos Morfológicos

6.2.1 Febre amarela fulminante

Se nos basearmos em critérios puramente morfológicos, à microscopia ótica convencional, o diagnóstico de FA é possível com relativa segurança. Em cinco dos seis casos em que estavam disponíveis os diagnósticos originais, houve concordância entre estes e os propostos por ambos os observadores do presente estudo. Quanto aos aspectos morfológicos no diagnóstico desta doença, classicamente são considerados indicativos da etiologia amarílica os achados de morte celular medio-zonal preferencial (Rocha Lima, 1912 *apud* Franco, 1976; Strano, 1976b), a presença de corpúsculos acidófilos (Councilman, 1890 e Rocha Lima, 1912 *apud* Franco, 1976; Strano, 1976b; Vieira *et al.,* 1983), a esteatose (Sodré e Couto, 1901 e Rocha Lima, 1912 *apud* Franco 1976; Strano, 1976b) e a observação de corpúsculos ocres (Villela, 1941; Vieira *et al.,* 1983).

Dado não tradicionalmente valorizado como característico da hepatite amarílica, a balonização dos hepatócitos foi um importante achado em nosso material, sendo encontrada em todos os casos, com localização preferencial

nas zonas 1 e 3 do ácino hepático, que exibem menor intensidade de lesões mais graves, especialmente apoptose. O Teste Mann Whitney mostrou significância estatística no diagnóstico diferencial com a HL (p = 0,0114). Vieira *et al.*, (1983), consideram que este dado não é relevante no diagnóstico da FA e Quaresma *et al*. (2005) afirmam que não observaram esta alteração nos casos por eles estudados. Nosso achado sugere que possa haver alterações funcionais na bomba de sódio, com retenção de água e sódio intracitoplasmáticos e contribuindo para a necrose de hepatócitos (Gayotto 2001 *apud* Gayotto e Alves, 2001).

Nos casos por nós estudados, as alterações hepatocitárias degenerativas, com predomínio de apoptose sobre a necrose lítica, acometeram preferencialmente a zona 2 do ácino de Rappaport, sendo vista em todos os casos, com o acometimento das demais zonas, sempre de maneira discreta e focal, observada em alguns dos casos. Confirmando estes aspectos, Quaresma (2003), relata que “com bastante propriedade poderíamos afirmar que a hepatite amarílica representa um modelo de doença que evolui com apoptose maciça, sendo este necessariamente o principal tipo de morte celular responsável pelo intenso acometimento do parênquima hepático”. O acometimento preferencial da zona 2 nos parece justificado pela postulada maior susceptibilidade dos hepatócitos desta zona à replicação viral, área onde se tem predominantemente demonstrado a presença de antígeno e de RNA do vírus da FA (Monath *et al*., 1989; Monath, 2001, Quaresma, 2003; Quaresma *et al*., 2005), sendo também o mecanismo de hipóxia de baixo fluxo postulado, já que a FA representa uma

vasculopatia infecciosa (Monath, 2001; Quaresma, 2003; Quaresma *et al*., 2005). Em nossos casos, encontramos alterações inflamatórias caracterizadas por necrose e permeação linfocitária em ramos venosos portais (6/10 casos) e hepáticos (1/10 casos), dado que reforça a hipótese da participação da lesão vascular inflamatória no dano hepático.

Em 80% dos casos foram observados corpúsculos acidófilos, cuja presença foi intensa e marcante, como tem sido classicamente descrito na literatura consultada (Councilman, 1890 e Rocha Lima, 1912 *apud* Franco, 1976; Strano, 1976b; Vieira *et al.,* 1983). Este dado foi estatisticamente significativo no diagnóstico diferencial com a HL (p = 0,0338).

Corpúsculos ocres foram notados em 20% dos casos por nós estudados. Vieira *et al.*, (1983) observaram a presença constante de pigmento ceróide em distribuição centro lobular e medio-zonal, paralela ao grau de dano celular hepático e formando corpúsculos ocres. Entendemos que, devido ao curto tempo de doença nos casos por nós estudados (sete dias em média naqueles em que dispusemos deste dado), sua presença não foi maior pois, segundo Villela (1941), o encontro destes corpúsculos se dá predominantemente nos casos de morte mais tardia.

Células similares às células em mórula, consideradas próprias da HL, foram observadas em 60% dos casos de FA por nós avaliados, chamando, porém a atenção o aspecto acidófilo de seus citoplasmas, visto em três dos casos (3/10) e não visto em casos de HL e a ausência de alterações nucleares de padrão regenerativo, predominando a diminuição de volume e picnose nuclear, quando comparadas às células em mórula tradicionalmente

descritas nas hepatites de Lábrea (Leite *et al.,* 1966; De Paola *et al.*, 1967; Dias e Moraes, 1973; Dias e Coura, 1985; Bensabath *et al.*, 1987A). Em três dos casos (3/10), porém foram observadas células em mórula semelhantes às da hepatite de Lábrea. Quaresma *et al.,* 2005 observaram células tipo mórula em alguns casos por eles estudados.

A esteatose foi observada, em geral discreta, em 50% dos casos que estudamos, mas consideramos separadamente as células esteatóticas com múltiplos micro-vacúolos citoplasmáticos, que se assemelharam a células em mórula. Quaresma *et al*. (2005) descrevem o achado de células tipo mórula em alguns dos casos por eles estudados. Vieira *et al*. (1983) observaram esteatose em 50% dos casos avaliados, com distribuição irregular e intensidade variável. Strano (1976b) afirma que a presença de lipídios nos citoplasmas dos hepatócitos é um achado constante na FA e recomenda que, na sua ausência, este diagnóstico não deva ser feito.

Quanto ao infiltrado inflamatório observado, predominaram linfócitos, sempre presentes, ora em disposição portal, ora em meio ao parênquima lobular, em quantidade variável, de leve a moderada, não sendo observados casos de agressão à placa limitante. A desproporção entre as alterações degenerativo-necróticas em hepatócitos e a relativa escassez de células inflamatórias pode ser atribuída ao abundante componente apoptótico existente, que classicamente, não induziria a uma resposta celular inflamatória (Majno e Joris, 1995; Quaresma, 2003; Quaresma *et al.,* 2005).

6.2.2 Hepatite de Lábrea fulminante

Na primeira descrição histopatológica da hepatite de Lábrea (Leite *et al.,* 1966), aqueles autores chamam a atenção para “grave atrofia hepática, do tipo agudo ou subagudo, com necrose hialina, degeneração gorda grave e hidrópica, com configuração típica de grandes ‘células em aranha’, preservação da estrutura canalicular e escasso infiltrado linfocitário”.

Nos casos por nós estudados, a necrose hepatocelular foi maciça, comprometendo todo o lóbulo hepático, sem predileção por zonas em 33% dos casos e submaciça nos demais 67% dos casos, com preservação de estreitas faixas em torno de veias centro lobulares ou de espaços porta, dados consistentes com os apresentados por outros autores (Leite *et al*., 1966; De Paola *et al*., 1967; Le Pelletier *et al.,* 1968; Dias e Moraes, 1973; Dias e Coura, 1985). Em três casos (3/9), também observamos hepatite de interface, o que não tem sido descrito em outros trabalhos. Strano (1976a) afirma que o infiltrado mononuclear portal pode se estender aos sinusóides (“spill over”), mas não refere à existência de necrose hepatocitária peri-portal. Se considerarmos que, nestes casos, estava associado alargamento portal fibroso, com formação de septos incompletos em dois deles e a expressão imuno-histoquímica de AgHBs associado ao AgHD em dois casos e do AgHBs isolado em um caso, é possível considerar serem, pelo menos dois destes pacientes, portadores de hepatites crônicas pelo VHB, sobre as quais tenha havido superinfecção pelo VHD, levando ao quadro fulminante. Bensabath *et al.* em 1987a já consideravam, em bases sorológicas, que pacientes portadores crônicos do VHB superinfectados pelo VHD

constituíam a causa isolada mais importante de hepatites fulminantes em população da Amazônia ocidental e nosso achado corrobora esta hipótese em bases histopatológicas e imuno-histoquímicas.

As células em mórula clássicas estiveram presentes em todos os casos por nós avaliados, sendo abundantes ou moderadamente presentes em 89% deles, sempre se apresentando sob a clássica forma de hepatócitos tumefeitos, com microvesículas de gordura circundando núcleos centrais aumentados de volume, com nucléolos evidentes e eventuais binucleações, aspectos que configuram alterações hepatocitárias regenerativas e muitas delas expressando o AgHD nestes núcleos alterados, permitindo diferenciá-las das células tipo mórula observadas em casos de FA. Fonseca *et al.* (1985) já haviam detectado o AgHD em um grande número de núcleos de hepatócitos, muitos deles se apresentando como células em mórula e propuseram que as irregularidades nucleares observadas nestas células deveriam estar relacionadas ao efeito citopático do VHD. Mais recentemente, Fonseca *et al.* (1992) apresentam casos de hepatites de Lábrea com diagnóstico morfológico baseado principalmente na presença de células “em mórula” em pacientes acometidos de hepatites fulminantes na Amazônia e, em bases sorológicas, demonstram a participação dos vírus das hepatites A, B, C e D isolados ou combinados. Destes casos, 63,6% não apresentaram evidências sorológicas da infecção pelo VHD o que levou estes autores a sugerir que a afirmação de que as células “em mórula” são patognomônicas da superinfecção pelo VHD em portadores do VHB (Bensabath *et al.*, 1987a) não se confirma. As imagens apresentadas por

aqueles autores nos casos relacionados aos vírus das hepatites A, B e C realmente mostram hepatócitos com esteatose micro-vesicular, mas com diminuição de volume nuclear e picnose predominantes, quando comparadas às células em mórula clássicas da HL, achado semelhante ao que observamos em seis dos nossos casos de febre amarela. Portanto, se formos fiéis à estrita descrição de sua morfologia, a presença de células em mórula clássicas, ainda que não patognomônica, permanece como um achado importante na HL, permitindo sua diferenciação com outras entidades, incluindo a FA (p=0,0033).

A origem dos hepatócitos com esteatose micro-vesicular e aspecto tipo mórula ainda precisa ser mais bem esclarecida já que, tanto em nossa série de casos, quanto em outros trabalhos, ela tem sido encontrada não só na HL, mas também na FA (Quaresma *et. al.*, 2005) e nas hepatites pelos vírus A, B, C e D isolados ou em diferentes combinações (Fonseca *et. al.,* 1992). A influência de fatores ambientais permanece uma hipótese a ser considerada.

Esteatose macro ou micro-vesicular, sem configurar células em mórula, foi observada em 36% dos casos, o que está de acordo com a maioria dos autores consultados (Leite *et al*., 1966; De Paola *et al*., 1967; De Paola *et al*., 1968; Strano *et al.,* 1976a; Dias e Moraes, 1973; Bensabath e Dias, 1983; Dias e Coura, 1985).

Corpúsculos acidófilos não têm sido descritos na hepatite de Lábrea maioria dos trabalhos (Leite *et al*., 1966; De Paola *et al*., 1967; Strano *et al.,* 1976a). Dias e Moraes (1973) e Dias e Coura (1985) referem o encontro raro

destes elementos em alguns dos casos por eles estudados, semelhante ao que observamos em cinco de nove por nós avaliados, sempre de maneira discreta. Estes achados demonstram que, na HL, o mecanismo preferencial de morte celular não parece ser a apoptose e sim a necrose lítica de hepatócitos.

O infiltrado inflamatório observado em nossos casos foi predominantemente linfocitário, em quantidade moderada a discreta, tanto em espaços porta quanto nos lóbulos hepáticos, nos sinusóides ou em torno de hepatócitos necróticos, o que corresponde aos achados das séries já publicadas (Leite *et al*., 1966; De Paola *et al*., 1967; Le Pelletier *et al.,* 1968; Dias e Moraes, 1973). Andrade *et al.* (1983b), ao descreverem casos de necropsias feitas em pacientes que foram a óbito por HL com diferentes períodos de sobrevida, realizaram o estudo seqüencial das alterações hepáticas e observaram que, a partir do 3º. dia de doença bem evidente, o infiltrado inflamatório de linfócitos e macrófagos começava a aparecer inicialmente em localização portal e, posteriormente, nos casos de evolução mais longa, estendendo-se aos lóbulos hepáticos. A média de tempo de doença nos casos por nós estudados foi de 5,5 dias, variando de quatro a oito dias, o que, portanto está de acordo com os achados acima descritos para os casos com mais de três dias de evolução.

6.3 Avaliação Imuno-histoquímica de Antígenos Virais

6.3.1 Febre amarela

Nos pacientes que foram a óbito por FA por nós estudados, encontramos expressão do antígeno deste vírus em 90% dos casos, ora nas células tipo mórula, ora em células apoptóticas. A presença do antígeno nestas células estabelece um vínculo definitivo da ação viral com esta forma peculiar de necrose hepatocelular (De Brito *et al.,*1992). A fixação em formol a 10%, utilizada em nossos casos, parece ter preservado o antígeno, tornando possível sua detecção por Imuno-histoquímica mesmo até sete décadas após o óbito do paciente. Monath *et al*. (1989), ao estudar casos fatais de FA, observou que, em um grupo de casos fixados em solução de Bouin, não foi possível obter reatividade imuno-histoquímica ao antígeno viral, só tendo sido possível a detecção de seqüências de genes estruturais do vírus da FA por Hibridização *in situ* RNA-RNA, tendo a localização preferencial das mesmas sido na zona 2 de Rappaport.

Diversos autores têm demonstrado a importância da utilização da pesquisa imuno-histoquímica de antígenos virais em pacientes com febres hemorrágicas de evolução fatal, com sensibilidades em geral expressivas com a utilização desta técnica (Alves *et al.,* 1999). Assim é que Hall *et al.* (1991) referem positividade em 95,83% dos casos típicos à histopatologia, em 66,67% dos casos com alterações histológicas não típicas e em apenas 5,56% de casos com outros diagnósticos, ressaltando que, mesmo em áreas com autólise, a positividade ao antígeno é evidente. De Brito *et al.* (1992), estudando três casos de autópsia por FA fulminante, demonstram a reatividade ao antígeno viral em todos eles (100%). Ricaurte *et al.* (1993), mostram positividade em 98,31% dos casos.

6.3.2 Hepatite de Lábrea

Nos casos de hepatite de Lábrea por nós estudados, 78% apresentaram expressão de AgHBs e/ou AgHD em diferentes combinações, sendo sua expressão conjunta verificada em apenas três casos (33%). O tempo médio de evolução entre o diagnóstico e o óbito nestes casos foi de 5,5 dias e a idade média dos pacientes foi 14,8 anos. Fonseca *et al.* (1985), no primeiro estudo que pretendeu avaliar a expressão de AgHBs e do AgHD em tecido hepático em casos de HL, descrevem a expressão de ambos os antígenos em todos os três casos de autópsia estudados e propõem o possível papel dos mesmos na etiopatogenia de HL. O pequeno número de casos por eles estudados limita a comparação com nossos resultados. Popper *et al.* (1983), estudando casos de autópsia de doença hepática morfologicamente semelhante à HL em índios Yucpa venezuelanos e com número conhecido de dias entre o início dos sintomas e a obtenção dos espécimes, observam a expressão de AgHD em tecido hepático em quatro de cinco pacientes (80%), mais intensa (em quantidade de hepatócitos que expressaram o antígeno) nos primeiros dois a três dias de doença e diminuindo com o passar do tempo, não sendo detectável em pacientes que foram autopsiados quatro meses após o início da doença. Em nenhum destes casos foram detectados AgHBs ou AgHBc em tecido hepático por imuno-histoquímica. Em nossa série, a expressão do AgHD em 44% dos casos pode ser explicada pelo tempo médio de evolução até o óbito (5.5 dias), embora o pequeno número de casos neste estudo limite a comparação com nossos resultados. Govindarajan *et al.* (1985), estudando casos de hepatite fulminante pelo HVD em pacientes sorologicamente positivos

para o AgHBs, não procedentes da região amazônica, encontraram AgHD em quatro de cinco espécimes hepáticos de portadores crônicos do vírus B (80%), embora a pesquisa de AgHBs em tecido hepático não tenha sido feita nesta série. Simonetti *et al*. (2002), estudando amostras de viscerotomias hepáticas da região amazônica, a maioria delas da área da cidade de Lábrea, mas incluindo casos diagnosticados como hepatite viral, febre amarela, necrose focal e atrofia hepática, detectaram 11,4% de expressão de AgHBs pesquisado por imuno-peroxidase e nenhuma amostra positiva para o AgHD ou para o vírus da FA, estes avaliados por método de imuno-fluorescência, comentando que esta técnica deve ter menor sensibilidade para a detecção destes antígenos.

6.3.3 Casos apresentando expressão simultânea de antígenos da febre amarela, AgHBs e/ou AgHD

Observamos, em nossa casuística, a presença associada do antígeno de superfície do VHB em três casos com achados morfológicos de FA. Adicionalmente, em dois casos com características morfológicas de HL e expressão de AgHBs e/ou AgHD, houve a expressão do antígeno da FA em hepatócitos, dado ainda não referido nos trabalhos por nós estudados. Ricaurte *et al.* (1983) referem, em trabalho de avaliação da utilização do método imuno-histoquímico para a detecção do antígeno da FA em tecido hepático, a negatividade para este antígeno em quatro casos-controle de pacientes com co-infecção por VHB e VHD. No mesmo sentido, Simonetti *et al.* (2002), ao estudarem amostras de viscerotomias hepáticas com expressão imuno-histoquímica do AgHBs provenientes da Amazônia, a maior parte

deles da região de Lábrea, pertencentes à coleção de febre amarela da Fundação Instituto Oswaldo Cruz, Rio de Janeiro, não detectam a expressão de antígeno da FA nos casos estudados por método de imuno-fluorescência, cuja sensibilidade para a detecção deste antígeno, segundo eles, é mais baixa que a da imuno-histoquímica.

O encontro de expressão imuno-histoquímica de antígenos dos vírus da FA e das hepatites B e/ou Delta em um mesmo paciente nos parece interessante e viável, face à alta endemicidade destas doenças encontrada na Amazônia (Quaresma, 2003; Bensabath *et al.,* 1987a e 1987b), principalmente se considerarmos que nossos casos são provenientes de materiais coletados em localidades próximas à floresta amazônica, onde os vetores da FA mantêm o ciclo silvestre desta doença e, o período do qual provêm estes casos, entre os anos de 1936 e 1972 precedeu, em parte, a implantação dos programas nacionais de vacinação.

6.4 Fibrose

Até onde pudemos levantar, a avaliação de fibrose com a tipificação de fibras colágenas, presença de depósitos portais de fibras elásticas e evidências de ativação de células estreladas ainda não foram previamente estudadas nas hepatites fulminantes da Amazônia. Embora, nos casos de FA, não tenhamos detectado significativa fibrose portal, cerca de metade dos nossos casos de HL a apresentaram, predominantemente sob a forma de fibras colágenas do tipo I e de fibras elásticas.

Raramente tem sido descrito alargamento portal fibroso na HL, e, quando esta é referida, é sempre de leve intensidade e em casos isolados (Le Pelletier *et al.,* 1968; Paiva *et al.,* 1983 e Dias e Coura*,* 1985). Métodos para a avaliação temporal da fibrose têm sido usados em estudos experimentais através da técnica do picrosirius-polarização que, quando associada à análise quantitativa, permitem estimar a idade da lesão (Andrade *et al.,* 1997). Assim, baseados em nossos achados de depósitos portais de fibras colágenas do tipo I, que usualmente representam proliferação fibrosa antiga, como também na presença de septos fibrosos incompletos e de hepatite de interface nestes casos, é possível afirmar que estes pacientes, como por nós já comentado, seriam portadores crônicos do VHB, com superinfecção pelo VHD que levou ao quadro fulminante. A presença adicional de proliferação de fibras elásticas em espaços-porta nestes casos reforça esta interpretação, pois este achado nos dá uma indicação de que o tecido fibroso não tenha sido depositado recentemente (Thung *et al.,* 1982; Crawford, 2002; Ferrell *et al.*, 2002). No lóbulo hepático, fibras colágenas tipo III estiveram presentes principalmente nos casos de HL, em padrão peri-celular ou perisinusoidal, possivelmente como resultado do colapso parenquimatoso e da extinção parenquimatosa em áreas de necrose hepatocelular lítica confluente.

Acrescentamos ainda, no presente estudo, uma pergunta habitualmente não feita nos estudos de hepatites fulminantes: além das lesões diretas de hepatócitos, quer por efeito citopático viral, quer pela resposta inflamatória imune do hospedeiro, há evidências de sofrimento do parênquima

decorrente de lesão vascular, à semelhança de recentes demonstrações de Wanless (Wanless, 2002, 2002) em hepatopatias crônicas?

Os vasos sangüíneos hepáticos, em vários casos de hepatopatias crônicas, apresentam flebite portal e/ou de ramos da veia hepática como conseqüência ao processo inflamatório no tecido adjacente a eles (Wanless, 2002). A conseqüente modificação de permeabilidade vascular, levando a alterações do fluxo sangüíneo, associada ao dano causado diretamente pelos vírus, poderia contribuir para a necrose de hepatócitos. A transposição desses conceitos ao estudo destas hepatites fulminantes levou-nos à observação, em todos os casos de HL, de expressiva flebite portal e, em dois casos, flebite de ramos da veia hepática, com conseqüente necrose maciça ou submaciça. Estes casos apresentavam, no parênquima lobular, proliferação peri-celular e perisinusoidal de fibras colágenas tipo III, caracterizando portanto extinção parenquimatosa (Wanless, 2002), com conseqüente aproximação entre espaços porta, entre veias centro-lobulares e veno-portal, vendo-se, em vários sítios, ativação de células estreladas que passam a expressar actina de músculo liso. Nos casos de FA, a flebite nos pareceu ser menos extensa, especialmente portal, com baixo fluxo medio-zonal predominante e uma de suas conseqüências pode ser a lesão de hepatócitos de zona 2, talvez mais diretamente relacionada ao próprio efeito citopático viral, devendo tais mecanismos ser motivo de estudos futuros.

6.5 Regeneração Hepatocitária

É sabido que a obstrução ao fluxo sangüíneo em pequenos ramos portais e, ocasionalmente, em pequenos ramos da veia hepática é associada à hiperplasia regenerativa, secundária à atrofia isquêmica em regiões de fluxo de sangüíneo favorável (Hall *et al.*, 1991; Wanless, 2002). Este achado poderia exercer um papel importante nos padrões regenerativos apresentados nos fígados por nós estudados, com predomínio de multinucleações e transformação pseudo-acinar na HL, que não só pode refletir a ativação de células progenitoras hepáticas devida à extensa necrose hepática, mas também pode refletir uma regeneração hepática insuficiente em fígados de portadores crônicos do VHB. Por outro lado, o elevado índice de proliferação celular hepatocitária encontrado em fígados de FA parece refletir uma resposta rápida a um dano mais agudo, associado à moderada perda de hepatócitos, em fígados previamente sadios, com uma tendência à reconstrução das traves de hepatócitos, possivelmente levando à restauração da função e da arquitetura hepáticas caso os pacientes tivessem sobrevivido. Villela (1941) afirma que as figuras de mitose são extremamente raras nos casos de FA por eles estudados mas que, em 2 casos as mitoses são abundantes na zona 2, semelhante ao que observamos em nossos casos, e não são vistas nas zonas 1 e 3.

7 CONCLUSÕES

1) A pesquisa Imuno-histoquímica de antígenos virais da febre amarela, do AgHBs e do AgHD mostrou-se valioso método para estudo retrospectivo de febre amarela e de hepatite de Lábrea, mesmo em casos arquivados em condições habituais por até sete décadas.

2) A reavaliação morfológica e a adição de pesquisas imuno-histoquímicas, além de caracterizar o diagnóstico etiológico dos casos das séries históricas de febre amarela e dos primeiros casos descritos de hepatite de Lábrea, demonstrou situações de co-infecções virais não descritas anteriormente.

3) Nos casos de febre amarela, predominaram os achados de extensa apoptose medio-zonal, balonização hepatocitária, flebite portal e intensa regeneração hepatocitária detectada pelo anticorpo anti-PCNA em fígados sem evidências de doença prévia.

4) Nos casos de hepatite de Lábrea, os achados mais relevantes foram extensa necrose hepatocelular lítica pan-acinar, células em mórula como classicamente descritas, flebites portal e de veia hepática, associados a regeneração hepatocelular defeituosa, sob forma de multinucleações e transformação pseudo-acinar, proliferação fibrosa portal e lobular, possivelmente resultado do efeito citopático viral nos hepatócitos ao qual se

adicionam lesões vasculares, incidindo em fígados previamente afetados por hepatite crônica.

5) O estudo dos vasos portais e centro-lobulares permitiu, até onde sabemos, de modo original, atribuir pelo menos parcialmente, o sofrimento hepatocelular nestas hepatopatias fulminantes, às alterações vasculares, especialmente às flebites portais.

8 ANEXOS

Anexo A - Protocolo de Pesquisa

HOSPITAL DAS CLÍNICAS
DA
FACULDADE DE MEDICINA DA UNIVERSIDADE DE SÃO PAULO
CAIXA POSTAL, 3871
SÃO PAULO – BRASIL

DIRETORIA CLÍNICA

Comissão de Ética para Análise de Projetos de Pesquisa

APROVAÇÃO

A Comissão de Ética para Análise de Projetos de Pesquisa - CAPPesq da Diretoria Clínica do Hospital das Clínicas e da Faculdade de Medicina da Universidade de São Paulo, em sessão de 10.04.02, **APROVOU** o Protocolo de Pesquisa nº *223/02*, intitulado: "**Hepatopatias fulminantes/febres hemorrágicas ictéricas na Amazônia: Diagnóstico etiológico e padrões de lesão hepática**", do Departamento de PATOLOGIA.

Ressalta-se a necessidade das cartas de colaboração das entidades envolvidas na pesquisa.

Pesquisador(a) Responsável: **PROF. DR. VENANCIO AVANCINI FERREIRA ALVES**

Pesquisador(a) Executante: **PROF.DR. LEONIDAS BRAGA DIAS JUNIOR**

CAPPesq, 10 de abril de 2002.

PROF. DR. JORGE KALIL FILHO
Presidente da Comissão Ética para Análise de Projetos de Pesquisa

OBSERVAÇÃO: *Cabe ao pesquisador elaborar e apresentar à CAPPesq, os relatórios parciais e final sobre a pesquisa (Resolução do Conselho Nacional de Saúde nº 196, de 10.10.1996, inciso IX.2, letra "c").*

Anexo B – Identificação e dados epidemiológicos

Código	Ano	Registro	Procedência	Idade (anos)	Sexo	Tempo de evolução (dias)
1	1932	13700	Amazonas	14	F	3
2	1932	14185	...	19	M	...
3	1934	43753	Amazonas	19	F	4
4	1935	58930	Amazonas	22	M	8
5	1936	80325	Acre	17	M	7
6	1936	83357	Colômbia	42	F	9
7	1936	90332	Pará	1	F	4
8	1938	147590	Amazonas	20	F	4
9	1938	147591	Amazonas	23	F	7
10	1939	165300	Amazonas (Lábrea)	2	F	6
11	1939	171414	Amazonas	19	F	4
12	1939	172567	Mato Grosso	3	M	61
13	1940	198348	Acre	4	M	4
14	...	13093	...	...	...	...
15	...	387378	...	...	...	...
16	...	389018	Pará	...	...	...
17	...	390132	...	...	...	...
18	...	393098	...	...	...	...
19	...	396680	Bolívia	...	...	...
20	...	398354	...	...	...	...
21	1948	398368	Amazonas	...	...	...
22	1965	648	Amazonas (Lábrea)	11	F	5
23	1965	649	Amazonas (Lábrea)	9	F	4
24	1966	1003	Amazonas (Lábrea)	12	F	4
25	1967	1276	Pará	24	M	9
26	1967	1374	Amazonas (Lábrea)	3	M	5
27	1968	1553	Pará	18	F	...
28	1969	1842	Rondônia	33	M	...
29	1969	1860	Rondônia	3	M	...
30	1969	1901	Pará	22	M	10
31	1969	1918	Rondônia	...	...	...
32	1969	1928	Rondônia	22	M	...
33	1969	1929	Rondônia	13	M	...
34	1970	2312	Pará	40	F	10
35	1970	2388	Rondônia	adulto	M	...
36	1971	2567	Rondônia	8	M	...
37	1971	2569	...	13	M	...
38	1971	2573	Amazonas (Lábrea)	...	F	...
39	1971	2585	Pará	...	M	...
40	1971	2586	Pará	...	M	...
41	1972	2594	...	19	M	...
42	1972	2606	Pará	20	M	...

M - masculino; F – Feminino

Anexo C - Aspectos morfológicos: preservação tissular e alterações celulares

Código	Fixação	BAL	CA	CO	CM	EST
1	OK	++	+++	-	?	+
2	OK	+	-	-	?	+
3	OK	+	+	-	+	++
4	OK	+	+	-	++	+
5	OK	-	+	-	++	+
6	autólise parcial	+	-	-	+++	+
7	autólise extensa	-	+	-	++	++
8	autólise extensa	-	+	-	++	-
9	autólise extensa	-	+	-	++	-
10	autólise parcial	+	+	-	++	-
11	autólise parcial	+	+++	-	++	+
12	autólise extensa	+	+	-	+	+
13	autólise parcial	+	+	-	?	-
14	autólise parcial	+	+++	-	+	-
15	autólise total-excluído					
16	autólise total-excluído					
17	autólise parcial	+	++	-	-	-
18	OK	+	+	-	+	-
19	autólise parcial	+	++	-	+	-
20	autólise parcial	+	++	-	+	+
21	autólise extensa	+	++	-	+	-
22	autólise parcial	+	-	-	+++	-
23	autólise extensa	-	-	-	+++	-
24	autólise parcial	+	-	-	+++	-
25	autólise parcial	++	+	+	-	+
26	autólise extensa	-	-	-	+++	-
27	autólise extensa	-	+	-	+++	-
28	autólise total-excluído					
29	OK	+	+	-	+	+
30	OK	+	+++	-	?	+
31	autólise total-excluído					
32	autólise extensa	+	-	-	-	-
33	autólise parcial	+	-	-	++	-
34	OK	+	-	+	+++	-
35	autólise extensa	+	-	+	+++	-
36	autólise extensa	+	+	-	+++	+
37	autólise parcial	+	-	?	+	+
38	OK	+	-	-	+	++
39	autólise parcial	++	+	-	-	+
40	autólise total-excluído					
41	autólise total-excluído					
42	autólise parcial	+	-	-	+++	+

BAL - balonização; CA - corpúsculo acidófilo, CO - corpúsculo ocre; CM - célula em mórula; EST - esteatose

Anexo D - Aspectos morfológicos: necrose hepatocelular - extensão e distribuição

Código	N-MAC	N-SUBMAC	N-PONTE	N-(Z 3)	N-(Z 2)	N-(Z 1)	Piece-meal
1	-	+	-	+	++	+	-
2	-	+	-	+	+	+	-
3	-	+	-	+	+	+	+
4	+	-	+	+	+	+	+
5	-	+	-	+	+	+	+
6	++	-	+	+	+	+	+
7	-	+	-	+	+	+	-
8	++	-	-	+	+	+	-
9	++	-	-	+	+	+	-
10	-	+	-	+	+	-	-
11	++	-	-	+	+	+	+
12	-	+	-	-	++	-	-
13	-	+	-	+	++	-	-
14	-	+	-	+	++	+	-
15							
16							
17	-	+	-	-	+	-	-
18	-	-	-	-	+ (c. isol.)	-	-
19	-	+	-	-	+	-	-
20	-	+	-	+	+	-	-
21	-	+	-	+	+	+	-
22	-	+ (spotty)	-	-	+	-	-
23	+	-	-	+	+	+	-
24	-	+ (spotty)	-	+	+	+	-
25	-	+ (c. isol.)	-	-	+	-	-
26	-	+	+	+	+	-	-
27	-	+	+	+	+	-	-
28							
29	-	+	+	+	+	+	-
30	-	+ (spotty)	-	+	+	+	-
31							
32	-	+	-	+	+	-	-
33	-	+ (spotty)	+	+	+	+	-
34	-	+	+	+	+	-	-
35	-	+	+	+	+	-	-
36	+	-	+	+	+	+	-
37	-	+ (spotty)	-	-	+	-	-
38	-	+ (spotty)	-	+	+	+	-
39	-	+ (focal)	+	-	+	-	-
40							
41							
42	-	++	+	+	+	+	-

N-MAC - necrose maciça; N-SUBMAC - necrose sub-maciça; N-PONTE - necrose em ponte; N-(Z-3) - necrose em zona 3; N-(Z-2) - necrose em zona 2; N-(Z-1) - necrose em zona 1;
Piece-meal - hepatite de interface; c. isol. - células isoladas

Anexo E - Aspectos morfológicos: infiltrado inflamatório - tipo e distribuição

Código	I-NEUT	I-LINFO PO	I-LINFO LO	I-PLASMO	I-EOSI
1	+	++	++	-	-
2	+	++	++	+	+
3	++	++ (foliculos)	+	+	++
4	+++	++	+	+	+
5	-	++ (folículos)	++	-	-
6	+	+	++	+	-
7	+	+	+	+	-
8	-	+	-	-	-
9	-	++	+	+	-
10	-	+	++	+	-
11	-	+	++	+	-
12	+	+	-	-	-
13	+	+	-	-	-
14	-	+	-	-	-
15					
16					
17	+	+	-	-	+
18	-	-	+	-	-
19	+ (microabs.)	+	+	+	-
20	+	++	-	-	-
21	-	++	-	+	+
22	-	++ (folículos)	++	+	+
23	-	++	-	+	-
24	-	++	+	+	+
25	-	-	+	-	-
26	-	+	++	+	-
27	-	-	++	-	-
28					
29	+	++	++	+	-
30	-	+	+	-	-
31					
32	-	+ (agregados)	-	-	-
33	-	-	+	+	-
34	-	+	++	-	-
35	-	-	++	-	-
36	-	+	+	+	-
37	+	+++	+++	+	-
38	-	-	+	-	-
39	-	-	+	-	-
40					
41					
42	-	++	++	+	-

I-NEUT - infiltrado de neutrófilos; I-LINFO-PO - infiltrado de linfócitos portais
I-LINFO-LO - infiltrado de linfócitos lobulares; I-PLASMO - infiltrado de plasmócitos
I-EOSI - infiltrado de eosinófilos; microabs - microabscessos

Anexo F - Aspectos morfológicos: colestase e proliferação ductular

Código	COLEST	P-DUCTULAR
1	-	-
2	-	++
3	-	+++ (agressão)
4	-	-
5	-	+
6	+	+
7	-	-
8	-	-
9	-	-
10	-	-
11	-	-
12	-	-
13	-	-
14	-	-
15		
16		
17	-	-
18	-	-
19	-	-
20	-	-
21	-	-
22	-	+
23	-	-
24	-	-
25	-	-
26	-	-
27	-	-
28		
29	+	-
30	-	-
31		
32	-	+
33	-	-
34	-	+
35	-	-
36	-	-
37	?	-
38	-	-
39	-	-
40		
41		
42	-	+

COLEST - colestase; P-DUCTULAR - proliferação ductular

Anexo G – Diagnóstico morfológico e expressão de antígenos virais

Código	Diag. original	Diag. PG	Diag. Orient.	Consenso	AgHBs	AgHD	Ag FA
1	FA	FA	FA?	FA	-	-	+
2	ASA PARENQUIMATOSA	Esquistossomose	Esquistossomose	OUTROS	...	...	...
3	ASA INTERSTICIAL	HL?	HL	HL	+	+	-
4	ASA PARENQUIMATOSA	HL	HL	HL	+	+	-
5	ASA PARENQUIMATOSA	HL	HL	HL	+	-	-
6	ASA PARENQUIMATOSA	HL	HL	HL	+	+	+
7	AAG	HL	FA	AUTÓLISE	...	...	...
8	AAG	HL	HL	AUTÓLISE	...	...	...
9	AAG	HL	HL	HL	-	+	-
10	AAG + TETRACLORETO	HL	FA	OUTROS	+	-	-
11	AAG	?	FA	FA	+	-	+
12	AAG + TETRACLORETO	HL	HL	OUTROS	+	-	+
13	AAG + TETRACLORETO	?	?	OUTROS	-	-	-
14	SUSPEITO FA	FA	FA	FA	-	-	+
15	Excluído	…	...	EXCLUÍDO	...	...	...
16	Excluído	…	...	EXCLUÍDO	...	...	...
17	SUSPEITO FA	FA	FA	FA	-	-	-
18	NEGATIVO FA	FA	FA	INCONCLUSIVO	-	-	-
19	FA	?	FA	FA	-	-	+
20	SUSPEITO FA	FA	FA	FA	-	-	+
21	SUSPEITO FA	HL	HL	FA	-	-	+
22	HL	HL	HL	HL	+	-	-
23	HL	HL	HL	HL	-	-	-
24	HL	HL	HL	HL	+	+	-
25	...	FA	FA	FA	-	-	+
26	HL	HL	HL	HL	-	-	-
27	...	HL	HL	HL	+	-	-
28	Excluído	…	...	EXCLUÍDO	...	...	...
29	...	?	?	OUTROS	+	-	+
30	FA	?	FA	FA	+	-	+
31	Excluído	…	...	EXCLUÍDO	...	...	...
32	...	OUTROS	OUTROS	OUTROS	-	-	-
33	...	HL	HL	HL	-	+	+
34	...	FA	?	FA	-	-	+
35	...	FA	HL	AUTÓLISE	...	...	...
36	HL	HL	FA	AUTÓLISE	...	...	...
37	...	FA	OUTROS	AUTÓLISE	...	...	...
38	...	FA	OUTROS	FA	-	-	+
39	...	?	?	FA	-	-	+
40	Excluído	…	...	EXCLUÍDO	...	...	...
41	Excluído	…	...	EXCLUÍDO	...	...	...
42	...	HL	HL	FA	+	-	+

Diag. original - Diagnóstico original; Diag. PG - Diagnóstico pós-graduando; Diag. Orient. - Diagnóstico Orientador; FA - febre amarela; HL - hepatite de Lábrea; ASA PARENQUIMATOSA - atrofia sub-aguda parenquimatosa; ASA INTERSTICIAL - atrofia sub-aguda intersticial; AAG - atrofia aguda genuína; AgHBs - Antígeno de superfície do vírus da hepatite B; AgHD - Antígeno do vírus da hepatite Delta; Ag FA – Antígeno do vírus da febre amarela; TETRACLORETO - tetracloreto de carbono

Anexo H - Aspectos morfológicos: regeneração hepatocelular

Código	Bi-nucleações	Multinucleações	Lâminas duplas	TPA	Núcleos PCNA +
1	+	-	-	-	60
2	...	...	...	...	...
3	+	+	+	+	0
4	+	+	+	+	0
5	+	+	+	+	0
6	+	+	+	+	190
7	...	...	...	...	...
8	...	...	...	...	...
9	+	+	-	-	0
10	...	...	...	...	...
11	-	-	-	-	1
12	...	...	...	...	...
13	...	...	...	...	...
14	+	-	-	-	470
15	...	...	...	...	...
16	...	...	...	...	...
17	+	-	-	-	470
18	...	...	...	...	...
19	+	-	-	-	1
20	+	-	-	-	430
21	+	-	-	-	0
22	+	+	-	+	1
23	+	+	-	+	2
24	+	+	-	+	310
25	+	-	-	+	360
26	+	+	-	+	310
27	+	+	-	+	2
28	...	...	...	...	...
29	...	...	...	...	...
30	+	+	-	+	580
31	...	...	...	...	...
32	...	...	...	...	...
33	+	+	-	+	140
34	+	+	-	-	1
35	...	...	...	...	...
36	...	...	...	...	...
37	...	...	...	...	...
38	+	-	-	-	0
39	-	-	-	-	380
40	...	...	...		...
41	...	...	...		...
42	+	+	-	+	0

TPA - transformação pseudo-acinar;
Núcleos PCNA + - número de núcleos de hepatócitos que expressam o PCNA

Anexo I – Danos vasculares e resposta parenquimatosa

Código	Obstrução vascular	Proliferação arterial	Flebite	Atrofia ou Extinção	Aproximação
1	N	N	P + VCL	N	N
2	...	...	...	...	...
3	N	N	P	E	E-E + E-V
4	N	N	P	E	E-E
5	N	N	P	E	E-E
6	...	...	...	...	...
7	...	...	...	...	...
8	...	...	...	...	...
9	N	N	P	E	E-E
10	...	...	...	...	...
11	...	...	...	...	...
12	...	...	...	...	...
13	...	...	...	...	...
14	N	N	N	A	E-E
15	...	...	...	...	...
16	...	...	...	...	...
17	N	N	P	N	N
18	...	...	...	...	...
19	N	N	P	N	N
20	N	N	P	A	E-E
21	N	N	P	A	E-E
22	N	N	P	E	N
23	N	N	P + VCL	E	E-E
24	N	N	P	E	N
25	N	N	N	N	N
26	N	N	P + VCL	E	E-E
27	N	N	P	E	E-E
28	...	...	...	...	...
29	...	....	...	...	...
30	...	...	...	...	...
31	...	...	...	...	...
32	...	...	...	...	...
33	...	...	...	...	...
34	N	N	P	A	E-E
35	...	...	...	...	...
36	...	...	...	...	...
37	...	...	...	...	...
38	N	N	N	A	E-E
39	N	N	N	N	N
40	...	...	...	...	...
41	...	...	...	...	...
42	...	...	...	...	...

Flebite P - flebite portal; Flebite VCL - flebite de veia centro-lobular; N - não visualizado; E - extinção parenquimatosa; A - atrofia parenquimatosa; Aproximação E-E - aproximação entre espaços-porta; Aproximação E-V - aproximação espaço-porta - veia centro lobular

Anexo J - Fibrose

Código	Células estreladas	Fibrose portal CAB	Fibras elásticas portais
1	-	N	N
2	...	...	...
3	+	++ septos	+
4	+	+ + septos	+
5	+	+	+
6	...	...	...
7	...	...	...
8	...	...	...
9	+	-	+
10	...	...	...
11	...	...	...
12	...	...	...
13	...	...	...
14	-	-	N
15	...	...	...
16	...	...	...
17	+	-	N
18	...	...	...
19	+	-	N
20	+	-	N
21	-	-	N
22	-	+	N
23	+	-	N
24	+	-	N
25	+	-	N
26	+	-	+
27	+	-	++ septos
28	...	...	...
29	...	...	...
30	...	...	...
31	...	...	...
32	...	...	...
33	...	...	...
34	+	-	+
35	...	...	...
36	...	...	...
37	...	...	...
38	-	-	N
39	+	-	N
40	...	...	...
41	...	...	...
42	...	...	...

N - não visualizado

9 REFERÊNCIAS

Alves VAF, Bacchi CE, Vassalo J. *Manual de imuno-histoquímica*. São Paulo: Sociedade Brasileira de Patologia; 1999.

Alves VAF, Morais CF, Santos RTM, Takeda AK, Gayotto LCC. Utilização da técnica de anticorpos não marcados peroxidase (PAP) na detecção do antígeno de superfície da hepatite B em tecido hepático. *Rev Inst Adolfo Lutz.* 1980; 40(2):101-6.

Andrade GB, Riet-Correa F, Montes GS, Battlehner CN, Saldiva PHN. Dating of fibrotic lesions by the picrosirius-polarization method. An application using the lesions of Lechiguana (bovine focal proliferative fibrogranulomatous panniculitis). *Eur J Histochem.* 1997; 41:203-9.

Andrade ZA, Barbosa Junior AA. Hepatite de Lábrea em Salvador, BA? (Apresentação de um possível caso). *Mem Inst Oswaldo Cruz*. 1983a; 78(4): 491-6.

Andrade ZA, Santos JB, Prata A, Dourado H. Histopatologia da hepatite de Lábrea. *Rev Soc Bras Med Trop.* 1983b; 16: 31-40.

Anuras S, Summers R. Fulminant herpes simplex hepatitis in an adult: report of a case in renal transplant recipient. *Gastroenterology*. 1976; 70(3): 425-8.

Armed Forces Institute of Pathology. *Manual of histologic and special staining technics*. Washington (DC): AFIP; 1957.

Arora NK, Nanda SK, Gulati S, Ansari IH, Chawla MK, Gupta SD, Panda SK. Acute viral hepatitis types E, A, and B singly and in combination in acute liver failure in children in north India. *J Med Virol*. 1996; 48(3):215-21.

Assis SB, Valente JG, Fontes CJF, Gaspar AMC, Souto FJD. Prevalence of hepatitis B viral markers in children 3 to 9 years old in a town in the Brazilian Amazon. *Rev Panam Salud Publica*. 2004; 15(1):26-34.

Ayres M, Ayres Junior M, Ayres DL, Santos AS. *Bio Estat 3.0: Aplicações estatísticas nas áreas das ciências biológicas e médicas*. Belém: Sociedade Civil Mamirauá; 2003.

Barros MLB, Boecken G. Jungle yellow fever in the central Amazon. *Lancet.* 1996; 348 (9032):969-70.

Bauer JH, Kerr JA. Una enfermedad pirética confundida con la Fiebre Amarilla en la costa del Atlántico de Colombia. *Bol Oficina Sanit Panam*. 1933; 12:696-715.

Benador N, Mannhardt W, Schranz D, Braegger C, Fanconi S, Hassam S, Talebzadeh V, Cox J, Suter S. Three cases of neonatal herpes simplex virus infection presenting as fulminant hepatitis. *Eur J Pedriatr.* 1990; 149(8): 555-9.

Bensabath G, Boshell J. Presença do antígeno “Austrália” (Au) em populações do interior do Estado do Amazonas–Brasil. *Rev Inst Med Trop Sao Paulo.* 1973; 15(5):284-8.

Bensabath G, Dias LB. Hepatite de Lábrea (febre negra de Lábrea) e outras hepatites fulminantes em Sena Madureira, Acre e Boca do Acre, Amazonas, Brasil. *Rev Inst Med Trop Sao Paulo.* 1983; 25(4): 182-94.

Bensabath G, Hadler SC, Soares MC, Fields H, Dias LB, Popper H, Maynard JE. Hepatitis delta virus infection and Labrea hepatitis. Prevalence and role of fulminant hepatitis in the Amazon Basin. *JAMA*. 1987a; 258(4):479-83.

Bensabath G, Hadler SC, Soares MC, Fields H, Maynard JE. Epidemiologic and serologic studies of acute viral hepatitis in Brazil’s Amazon Basin. *PAHO Bulletin.* 1987b; 21(1):16-27.

Braga, WSM, Brasil, LM, Souza, RAB, Melo MS, Rosas, MDG, Castilho MC, Fonseca, JCF. Prevalância da infecção pelos vírus da hepatite B (VHB) e hepatite delta (VHD), em Lábrea, rio Purús, estado do Amazonas. *Epidemiologia e Serviços de Saúde*. 2005; 13(1):148-65.

Brasil. Ministério da Saúde, 2005. Disponível em <http://portal.saude.gov.br/portal/svs>. Acesso em 15 de novembro de 2005.

Buitrago B, Hadler SC, Popper H, Thung SN, Gerber MA, Purcell RH, Maynard JE. Epidemiologic aspects of Santa Marta hepatitis over a 40-year period. *Hepatology.* 1986a; 6(6):1292-6.

Buitrago B, Popper H, Hadler SC, Thung SN, Gerber MA, Purcell RH, Maynard JE. Specific histologic features of Santa Marta hepatitis: A severe form of hepatitis δ-virus infection in Northern South America. *Hepatology.* 1986b; 6(6):1285-91.

Chaveau E, Martin J, Saliba F, Nicolas X, Richecoeur M, Klotz F. Hepatite fulminante mortelle a herpes simplex virus type 2 chez une jeune femme imunocompetente. *Med Trop.* 1999; 59:58-60.

Chu CM, Yeh CT, Liaw YF. Fulminant hepatic failure in acute hepatitis C: increased risk in chronic carries of hepatitis B virus. *Gut.* 1999; 45:613-7.

Clausen PP, Thomsen P. Demonstration of Hepatitis B-surface antigen in liver biopsies. *Acta Path Microbiol Scand Suppl.* 1978; 86:383-8.

Costa EA. Febre Negra do Rio Purus. Algumas Observações acerca de um surto na “Praia do Inferno” Boca do Acre - Amazonas. *Gaz Med Bahia.* 1970; 7 0(3):148-75.

Craig JR, Govindarajan S, Decock KM. Delta viral hepatitis. Histopathology and course. *Pathol Annu.* 1986; 21(2):1-21.

Crawford JM: Liver Cirrhosis. In MacSween RNM, Burt AD, Portmann BC, Ishak KG, Scheuer PJ, Anthony PP. 4th ed. *Pathology of the liver.* London: Churchill Livingstone; 2002. p. 575-619.

De Brito T, Siqueira AC, Santos RTM, Nassar EV, Coimbra TLM, Alves VAF. Human fatal yellow fever: immunohistochemical detection of viral antigens in the liver, kidneys and heart. *Pathol Res Pract.* 1992; 188:177-81.

De La Monte SM, Linhares AL, Travassos da Rosa APA, Pinheiro FP. Immunoperoxidase detection of yellow fever vírus after natural and experimental infections. *Trop Geogr Med*. 1983; 35(3):235-41

De Paola D, Pinheiro AF, Dias LB, De Lacerda PRS. A “febre negra” da Amazônia. Sua possível significação. *Hospital (Rio J).* 1967; 71(5):1303-11.

De Paola D, Strano AJ, Hopps HC. Labrea hepatitis (Black Fever). A problem in geographic pathology. *Inter Pathol Bul Inter Acad Pathology*. Washington DC. 1968*;* 9(3-4): 43-9.

Dias LB, Coura JR. Hepatite de Lábrea. Estudo de revisão em viscerotomias hepáticas dos anos de 1934 a 1940. *Rev Inst Med Trop São Paulo*. 1985; 27(5): 242-8.

Dias LB, Moraes MAP. Hepatite de Lábrea. *Rev Inst Med Trop São Paulo.* 1973; 5(2):86-93.

Dias LB. Hepatites na Amazônia. *Rev Pa Med.* 1981; 3(1):7-21.

Ehata T, Omata M, Chuang WL, Yokosuka O, Ito Y, Hosoda K, Ohto M. Mutations in core nucleotide sequence of hepatitis B Virus correlate with fulminant and severe hepatitis. *J Clin Invest.* 1993; 91 (3):1206-13.

Farr RW, Short S, Wiessman D. Fulminant hepatitis during herpes simplex virus infection in apparently immunocompetent adults: report of two cases and review of the literature. *Clin Infect Dis.* 1997; 24(6):1191-4.

Feray C, Gigou M, Samuel D, Reyes G, Bernuau J, Reynes M, Bismuth H, Brechot C. Hepatitis C virus RNA and hepatitis B Virus DNA in serum and liver of patients with fulminant hepatitis. *Gastroenterology.* 1993; 104:549-55.

Ferrell LD, Theise ND, Scheuer PJ. Acute and chronic viral hepatitis. In MacSween RNM, Burt AD, Portmann BC, Ishak KG, Scheuer PJ, Anthony PP. *Pathology of the Liver*. 4th ed. London: Churchill Livingstone; 2002. p. 313-59.

Fonseca JCF, Brasil LM, Castilho MC, Botelho R, Braga WSM. The occurence of increased rates of HAV, HBV and HDV infection in a isolated village, Ipixuna, Amazonas. *Hepatology.* 1994; 19 (4): 621.

Fonseca JCF, Ferreira LCL, Brasil LML, Castilho MC, Moss R, Barone M. Fulminant Labrea hepatitis. The role of hepatitis A (HAV), B (HBV), C (HCV), and D (HDV) infection (Preliminary report). *Rev Inst Med Trop Sao Paulo*. 1992; 3 4(6):609-12.

Fonseca JCF, Ferreira LCL, Guerra ALPS, Passos LM, Simonetti JP. Hepatite fulminante e febre negra de lábrea: Estudo de cinco casos procedentes de Codajás, Amazonas, Brasil. *Rev Soc Bras Med Trop.*1983; 16:144-7.

Fonseca JCF, Gayotto LCC, Ferreira LCL, Araújo JR, Alecrim WD, Santos RTM, Simonetti JP, Alves VAF. Labrea hepatitis - Hepatitis B and delta antigen expression in liver tissue: report of three Autopsy cases (preliminary report). *Rev Inst Med Trop São Paulo.* 1985; 27(4):224-7.

Fonseca JCF, Simonetti SRR, Schtzmayr HG, Castejón MJ, Simonetti JP. Prevalence of infection with hepatitis delta virus (HDV) among carriers of hepatitis B surface antigen in Amazonas State, Brazil. *Trans R Soc Trop Med Hyg.* 1988; 82:469-71.

Franco O. *História da febre amarela no Brasil.* Rio de Janeiro, Divisão de Cooperação e Divulgação, Superintendência de Campanhas de Saúde Pública, Ministério da Saúde; 1976.

Gast-Galvis A. Resultados del examen de las primeras 5.000 muestras de hígado humano obtenidas en Colombia para el estudio de la fiebre amarilla. *Revista de Higiene*. 1941; 4:1-29.

Gast-Galvis A. viscerotomia en Colombia: resultado del examen histo-patológico de 22.000 muestras de hígado humano. *Revista Medica*. 1945; 553-554:1-34.

Gayotto LCC, Alves VAF. *Doenças do fígado e vias biliares.* São Paulo: Atheneu, 2001.

Govindarajan S, Cock QM, Peters RL. Morphologic and immunohistochemical features of fulminant delta hepatitis. *Hum Pathol.* 1985; 16(3):262-7.

Hadler SC, De Monzon M, Ponzetto A, Anzola E, Rivero D, Mondolfi A, Bracho A, Francis DP, Gerber MA, Thung S, Gerin J, Maynard JE, Popper H, Purcell RH. Delta virus infection and severe hepatitis, an endemic in Yucpa Indians of Venezuela. *Ann Int Med.* 1984; 100(3):339-44.

Hall WC, Crowell TP, Watts DM, Barros VLR, Kruger H, Pinheiro F, Peters CJ. Demonstration of yellow fever and dengue antigens in formalin-fixed paraffin-embedded human liver by immunohistochemical analysis. *Am J Trop Med Hyg.* 1991; 45(4):408-17.

Holdsworth SR, Atkins RC, Scott DF, Hayes K. Systemic herpes simplex infection with fulminant hepatitis post-transplantation. *Aust NZJ Med.* 1976; 6(6):588-90.

Hsu SM, Raine L, Fanger H. Use of Avidin-Biotin-Peroxidase Complex (ABC) in Immunoperoxidase Techniques: A comparison between ABC and unlabeled antibody (PAP) procedures. *J Histochem Cytochem.* 1981; 29(4):577-80.

Huang SN. Immunohistochemical Demonstration of Hepatitis B Core and Surface Antigens in Paraffin Sections. *Lab Invest*. 1975; 33(1):88-95.

Irie H, Koyama H, Kubo H, Fukuda A, Aita K, Koike T, Yoshimura A, Yoshida T, Shiga J, Hill T. Herpes simplex virus hepatitis in macrophage-depleted mice: the role of massive, apoptotic cell death in pathogenesis . *J Gen Virol.* 1998; 79:1225-31.

Johnson JR, Egaas S, Gleaves CA, Hackman R, Bowden RA. Hepatitis due to herpes simplex virus in marrow-transplant recipients. *Clin Infect Dis.* 1992; 14(1):38-45.

Kobayashi K, Hashimoto E, Ludwig J, Hisamitsu T, Obata H. Liver biopsy features of acute hepatitis c compared with hepatitis A, B and Non-A, Non-B, Non-C. *Liver* . 1993; 13(2):69-72.

Krawczynski K, Beach MJ, Bradley DW, Kuo G, Bisceglie AM, Di Houghton M, Reyes GR, Kim JP, Choo QL, Alter MJ. Hepatitis C virus antigen in hepatocytes: immunomorphologic detection and identification. *Gastroenterology*. 1992; 103:622-9.

Lachaux A, Delmas MC, Rebaud P, Bouvier R, Chomel JJ, Thouvenot D, Floret D. l'hepatite fulminante a virus herpes chez L'Enfant - A propos de 2 observations. *Pediatrie*. 1986; 41(6): 489-93.

Le Pelletier L, Lecant A, Destombes P, Serie CH. La fievre noire amazonienne en Guyane Française. *Arch Inst Pasteur de la Guyane Française et de L'Inini*. 1968; 21:79-82.

Leite JM, Moraes M, Araújo R, Dias LB, De Lacerda PRS, De Paola D. Doença de Lábrea. *Bol Cent Est Hosp Serv Est (Rio J)*. 1966; 18(10-12):170-2.

Ljunggren KE, Patarroyo ME, Engle R, Purcell RH, Gerin JL. Viral hepatitis in Colombia: A study of the "hepatitis of the Sierra Nevada de Santa Marta". *Hepatology*. 1985; 5(2):299-304.

Majno G, Joris I. Apoptosis, oncosis, and necrosis. An overview of cell death. *Am J Pathol*. 1995; 146(1): 3-15.

Masada CT, Shaw BW Jr, Zetterman RK, Kaufman SS, Markin RS. Fulminant hepatic failure with massive necrosis as a result of hepatitis a infection. *J Clin Gastroenterol.* 1993; 17(2):158-62.

Miyazaki Y, Akizuki S, Sakaoka H, Yamamoto S, Terao H. Disseminated infection of herpes simplex virus with fulminant hepatitis in a healthy adult. *APMIS.* 1991*;* 99:1001-7.

Moedy JL, Lerman SJ, White RJ. Fatal disseminated herpes simplex virus infection in a healthy child. *Am J Dis Child.* 1981; 135(1):45-7.

Monath TP, Ballinger ME, Miller BR, Salaun JJ. Detection of Yellow Fever viral RNA by nucleic acid hibridization and viral antigen by immunocytochemistry in fixed human liver. *Am J Med Hyg.* 1989; 40(6):663-8.

Monath TP. Yellow fever: un update. *Lancet Infect Dis*. 2001; 1:11-20.

Montes GS. Structural biology of the fibers of collagenous and elastic fibers. *Cell Biol Int*. 1996; 20(1):15-27.

Nanda SK, Yalcinkaya K, Panigrahi AK, Acharya SK, Jameel S, Panda SK. Etiological role of hepatitis e virus in sporadic fulminant hepatitis. *J Med Virol.* 1994; 42(2):133-7.

Pacchioni D, Negro F, Chiaberge E, Rizzetto M, Bonino F, Bussolati G. Detection of hepatitis delta vírus RNA by a nonradioactive in situ hybridization procedure. *Hum Pathol*. 1992; 23(5):557-61.

Paiva LM, Kezem J, Miyagui T, Barretto Netto M. Esteatose Microvesicular como substrato de hepatite aguda grave - Provável relação com hepatite de Lábrea. *Arq Bras Med.* 1983; 57(2):71-4.

Paraná R, Almeida D. Epidemiologia do VHB na América Latina. *Prática Hospitalar*. Disponível em <http://www.praticahospitalar.com.br>, Acesso em 15 de novembro de 2005.

Pereira FEL, Musso C, Lucas EA. Labrea-like hepatitis in Vitória, Espírito Santo State, Brazil: report of a case. *Rev Soc Bras Med Trop.* 1993; 26(4):237-42.

Pickering JG, Boughner DR. Quantitative assessment of the age of fibrotic lesions using polarized light microscopy and digital image analysis. *Am J Pathol.* 1991; 138(5):1225-30.

Popper H, Thung SN, Gerber MA, Hadler SC, De Monzon M, Ponzetto A, Anzola E, Rivera D, Mondolfi A, Bracho A, Francis DP, Gerin JL, Maynard JE, Purcell RH. Histologic studies of severe delta agent infection in Venezuelan Indians. *Hepatology*. 1983; 3(6):906-12.

Quaresma JAS, Barros VRLS, Fernandes ER, Pagliari C, Vasconcelos PFC, Andrade Junior HF, Duarte MIS. Reconsideration of histopathology and ultrastructural aspects of human liver in yellow fever. *Acta Trop.* 2005; 94:116-27.

Quaresma, JAS. *Arboviroses da Amazônia: estudo do mecanismo de morte celular e da resposta fenotípica do hospedeiro na febre amarela* [tese]. São Paulo: Faculdade de Medicina, Universidade de São Paulo; 2003.

Ricaurte O, Sarmiento L, Caldas ML, Rodríguez G. Evaluación de un método inmunohistoquimico para el diagnostico de la fiebre amarilla. *Biomédica.* 1993; 13(1):15-9.

Richard ER. The organization of the viscerotome service of the Brazilian Cooperative Yellow Fever Service. *Am J Trop Med*. 1937; 17(2):163-90.

Rizetto M, Canese MG, Aricò S, Crivelli O, Trepo C, Bonino F, Verme G. Immunofluorescence detection of new antigen-antibody system (δ/anti-δ) associated to Hepatitis B virus in liver and in serum of HBsAg carriers. *Gut*. 1977; 18:997-1003.

Rizetto M, Hoyer BH, Purcell RH, Gerin JL. Hepatitis delta virus infection. In Vyas GN. *Viral Hepatitis and Liver Disease.* New York: Grune & Stratton, Inc. 1984. p.371-9.

Rizzetto M. The delta agent. *Hepatology*. 1983; 3(5):729-37.

Rodrigues Filho A, Salles JM, Vianna CM, Leitão EG. Febre negra (considerações sobre aspectos clínicos). *Rev Univ Fed Pará.* 1971; 1(1):321-42.

Roskams TA, Theise ND, Balabaud C, Bhagat G, Bhathal PS, Bioulac-Sage P, Brunt EM, Crawford JM, Crosby HA, Desmet V, Finegold MJ, Geller SA, Gouw ASH, Hytiroglou P, Knisely AS, Kojiro M, Lefkowitch JH, Nakanuma Y, Olynyk JK, Park YN, Portmann B, Saxena R, Scheuer PJ, Strain AJ, Thung SN, Wanless IR, West AB. Nomenclature of the finer branches of the biliary tree: canals, ductules, and ductular reactions in human livers. *Hepatology* 2004; 39(6):1739-45.

Rugge M, Vanstapel MJ, Ninfo V, Realdi G, Tremolada F, Montanari PG, Damme B, Fevery J, Groote J, Desmet V. Comparative histology of acute hepatitis B and Non-A, Non-B in leuven and padova. *Virchows Arch A Pathol Anat Histopathol.* 1983; 401(3):275-88.

Salt A, Sutehall G, Sargaison M, Woodward C, Barnes ND, Calne RY, Wreghtt TG. Viral and toxoplasma gondii Infections in children after liver transplantation. *J Clin Pathol.* 1990; 43(1):63-7.

Santos JB. *Febre negra na região de Lábrea (AM) estudo clínico, epidemiológico e histopatológico* [dissertação]. Brasília, Faculdade de Ciências da Saúde, Universidade de Brasília; 1978.

Santos JB. Febre negra na região de Lábrea (AM): Estudo clínico, epidemiológico e histopatológico. *Rev Pat Trop.*1983*;* 2(1):53-143.

Sarno EN, Gerecht D, Fonseca FB. Unlabelled antibody enzyme meted for HBsAg in liver tissue: soluble horseradish preoxidase-antihorseradish preoxidase complex (PAP). *Rev Bras Med*. 1978; 35(8):488-90.

Schatzmayr HG, Barth OM, De Alencar AA. Demonstração por imunofluorescência direta de antígenos do vírus da febre amarela em tecido hepático pré-tratado com tripsina. *Mem Inst Oswaldo Cruz*. 1984; 79(1):93-9.

Shikata T, Uzawa T, Yoshiwara N, Akatsuka T, Yamazaki S. Staining Methods of Australia antigen in parafin section- Detection of cytoplasmic Inclusion bodies. *Jpn J Exp Med*. 1974; 44:25-36.

Simonetti SRR, Schatzmayr HG, Barth OM, Simonetti JP. Detection of hepatitis B Virus antigens in paraffin-embedded liver specimens from Amazon region, Brazil. *Mem Inst Oswaldo Cruz*. 2002; 97(1):105-7.

Soper FL, Rickard ER, Crawford PJ. The routine post-mortem removal of liver tissue from rapidly fatal fever cases for the discovery of silent yellow fever. *Am J Hyg.* 1934; 19(3):549-65.

Strano AJ. Labrea Hepatitis. In: Brinford CH, Connor DH. *Pathology of tropical and extraordinary diseases.* Washington D.C.: Armed Forces Institute of Pathology; 1976a. p.11-3.

Strano AJ. Yellow fever. In: Brinford CH, Connor DH. *Pathology of tropical and extraordinary diseases.* Washington D.C., Armed Forces Institute of Pathology; 1976b. p.1-4.

Subramanian V, Shenoy S, Joseph AJ. Dengue hemorrhagic fulminant hepatic failure. *Dig Dis Sci*. 2005; 50(6):1146-7.

Tanaka, M; Wanlesss IR. Pathology of liver in budd-chiari syndrome: portal vein thrombosis and the histogenesis of veno-centric cirrhosis, veno-portal cirrhosis, and large regenerative nodules. *Hepatology.* 1998; 27:488-96.

Taylor RJ, Saul SH, Dowling JN, Hkala TR, Peel RL, Ho M. Primary disseminated herpes simplex infection with fulminant hepatitis following renal transplantation. *Arch Intern Med.* 1981; 141 (11):1519-21.

Thung SN, Gerber MA. The formation of elastic fibers in livers with massive hepatic necrosis. *Arch Pat Lab Med*. 1982; 106: 468-9.

Trepo CG, Robert D, Motin J, Trepo D, Sepetjian M, Prince AM. Hepatitis B antigen (HBsAg) and/or Anti-HBs and Anti-HBc in fulminant hepatitis: pathogenic and prognostic significance. *Gut.* 1976; 17:10-3.

Vasconcelos, PFC, Rodrigues SG, Degallier N, Moraes MAP, Travassos da Rosa, JFS, Travassos da Rosa ES, Mondet B, Barros VLR, Travassos da Rosa, APA. An epidemic of sylvatic yellow fever in the southeast region of Maranhão state, Brazil, 1993-1994: epidemiologic and entomologic findings. *Am J Trop Med Hyg.* 1997; 57(2):132-7.

Velasco M, Llamas E, Guijarro-Rojas M, Ruiz-Yagüe M. Fulminant herpes hepatitis in a healthy adult - A treatable disorder? *J Clin Gastroenterol.* 1999; 28(4):386-9.

Viana S, Paraná R, Moreira RC, Compri AP, Macedo V. High prevalence of hepatitis B vírus and hepatitis D vírus in the western brazilian amazon. *Am J Trop Med Hyg*. 2005; 73(4):808-14.

Vieira WT, Gayotto LC, Lima CP, De Brito T. Histopathology of the human liver in yellow fever with special emphasis on the diagnostic role of the Councilman body. *Histopathology.* 1983; 7:195-208.

Villela E. Histology of human Yellow Fever when death is delayed. *Arch Pathol.* 1941; 31:665-7.

Wanless IR Tanaka M. Determinants of hepatic regeneration after fulminant hepatic failure. *Mod Pathol*. 1999; 12:168A. [abstract N° 988].

Wanless IR, Nakashima E, Sherman M. Regression of human cirrosis - Morphologic features and the genesis of incomplete septal cirrosis. *Arch Pathol Lab Med.* 2000; 124:1599-1607.

Wanless IR. Is cirrhosis reversible?. *J Gastroenterol Hepatol.* 2004; 19: S344-S345.

Wanless IR. Micronodular Transformation (nodular regenerative hyperplasia) of the liver: a report of 64 cases among 2,500 autopsies and a new classification of benign hepatocelular nodules. *Hepatology*. 1990; 11 (5): 787-97.

Wanless IR: Vascular disorders. In: MacSween RNM, Burt AD, Portmann BC, Ishak KG, Scheuer PJ, Anthony PP. *Pathology of the Liver*. 4th ed. London: Churchill Livingstone; 2002. p.539-73.

Wolfsen HC, Bolen JW, Bowen JL, Fenster LF. Fulminant herpes hepatitis mimicking hepatic abscess. *J Clin Gastroenterol.* 1993; 16(1):61-4.

Wu JC, Chiang TY, Huang YH, Huo TI, Hwang SJ, Huang IS, Sheng WY, Lee SD. Prevalence, Implication and viral nucleotide sequence analysis of GB virus C/hepatitis G virus infection in acute fulminant and nonfulminant hepatitis. *J Med Virol.* 1998; 56(2):118-22.

Bibliografia Consultada

Acharya SK, Dasarathy S, Kumer TL, Sushma S, Prasanna KSU, Tandon A, Sreenivas V, Nijhawan S, Panda SK, Nanda SK, Irshad M, Joshi YK, Duttagupta S, Tandon RK, Tandon BM. Fulminant hepatits in a tropical population: clinical course, cause, and early predictors of outcome. *Hepatology.* 1996; 23(6):1448-55.

Bensabath G, Soares MCP. A febre negra de Lábrea e infecções pelo vírus delta. *Cinqüenta anos do Instituto Evandro Chagas*; Belém, Pará; 1986. p. 531-82.

Blumberg BS. A História da descoberta do antígeno Austrália. Tradução de Sérgio Augusto Teixeira. *JBM.* 1977; 32(1):26-41.

Brasilero Filho G. *Bogliolo patologia.* Rio de Janeiro: Guanabara Koogan, 2000.

Casey JL, Niro GA, Engle RE, Vega A, Gómez H, McCarthy M, Watts DM, Hyams KC, Gerin JL. Hepatitis B virus (HBV)/hepatitis D virus (HDV) co infection in outbreaks of acute hepatitis in the peruvian Amazon Basin: the roles of HDV genotype III and HBV genotype F. *JID*. 1986; 174:920-6.

Dabbs DJ. *Diagnostic immunohistochemistry*, Philadelphia, Pennsylvania: Churchill Livingstone; 2002.

De Campos EP. Hepatite Epidêmica - Estudo histopatológico – Diagnóstico diferencial com as outras hepatites. *Rev Inst Adolfo Lutz*. 1956; 16:14-36.

De Campos EP. Histopatologia do fígado na forma fatal fulminante de hepatite infectuosa. *Rev Inst Adolfo Lutz.* 1965/67; 25/27:47-60.

Durand P, Debray D, Mandel R, Baujard C, Branchereau S, Guathier F, Jacquemin E, Devictor D. Acute liver failure in infancy: A 14-year experience of a pediatric liver transplantation center. *J. Pediatr.* 2001; 139:871-6.

Fagan EA, Williams R. Fulminant viral hepatitis. *Br Med Bull*. 1990; 46(2):462-80.

Fagan EA. Acute liver failure of unknown pathogenesis: the hidden agenda [editorial]. *Hepatology*. 1994; 19(5):1307-12.

Ferreira LCL, Figueiredo LPG, Brasil GD, Castilho MC, Araújo JC, Brasil LLM, Fonseca JCF. Acute liver failure: morphological patterns and etiological aspects in Amazon basin. *Hepatology*. 1998; 28(suppl): 494A.

Fonseca JCF, Souza RAB, Brasil LM, Araújo JR, Ferreira LCL. Fulminant hepatic failure in children and adolescents in Northern Brazil. *Rev Soc Bras Med Trop.* 2004; 7(1):67-9.

Fonseca JCF. Epidemiologia das hepatite B e delta na região Amazônica. Skopia Médica. 1986; 23(1):28-32 [Palestra proferida em Mesa Redonda no I Simpósio Brasileiro sobre Hepatite Delta; 4 de dezembro de 1986; Manaus, Amazonas, Brasil].

Fraga Filho C, Couceiro A. Investigações histoquímicas nas hepatites por vírus. *Med Cir Far*. 1951; 193:209-17.

Fraga Filho C. *Hepatite por vírus* [tese]. Rio de Janeiro. Faculdade Nacional de Medicina, Rio de Janeiro, 1952.

Goldin RD, Thomas HC, Gerber MA. *Pathology of viral hepatitis.* Great Britain: Arnold, 1998.

Krajden S, Bishai F, Huang S, Ronald A, Harris F, Kempston J, Anderson J, Keston S. Clinicopathological study of fulminant hepatitis: confection with hepatitis B virus and delta agent. *CMAJ.* 1986; 135(Supl. 11):1282-5.

MacSween RNM, Burt AD, Portmann BC, Ishak KG, Scheuer PJ, Anthony PP. *Pathology of the Liver.* 4th ed. London: Churchill Livingstone, 2002.

Moderna hepatologia: Boletim do Serviço de Hepatologia da Santa Casa do Rio de Janeiro. Ano 15. No. 1, janeiro 1990. 30p.

Montenegro MR, De Brito T. Estudo anatomo-patológico das necroses hepáticas (com especial referência à hepatite epidêmica fatal). *Anais da Faculdade de Medicina da Universidade de São Paulo* Vol. XXVI, No. 2: 45-93, 1952.

Paraná R, Vitvitski L, Andrade Z, Trepo C, Cotrim H, Bertillon H, Silva F, Silva L, Oliveira IL, Lyra L. Acute sporadic Non-A, Non-B Hepatitis in Northeastern Brazil: etiology and natural history. *Hepatology*. 1999; 30(1):289-93.

Péres-Tamayo R, Montfort I. The susceptibility of hepatic collagen to homologous collagenase in human and experimental cirrhosis of the liver. *Am J Pathol.* 1980; 100:427-42.

Rakela J, Lange SM, Ludwig J, Baldus WP. Fulminant hepatitis: Mayo Clinic experience with 34 cases. *Mayo Clin Proc.* 1985; 60(5):289-92.

Sherlock S, Dooley J. *Diseases of the liver and biliary system.* 10th ed. London: Blackwell Science Ltd.; 1997.

Shibata D, Martin WJ, Arnheim N. Analysis of DNA sequences in forty-year-old paraffin-embedded thin-tissue sections: a bridge between molecular biology and classical histology. *Cancer Res.* 1988; 48:4564-6.

Smedile A, Verme G, Cargnel A, Dentico P, Opolon P, Vergani D, Farci Caredda F, Caporaso N, Trepo C, Gimson A, Williams R, Rizzetto M. Influence of delta infection on severity of hepatitis B. *Lancet.* 1982; 30(2)Supl 8305:945-7.

Strauss E, Gayotto LCC, Da Silva LC, Alves VAF, Carrilho F, Chamone DAF, Da Silva EF, Porta G, Granato C, Trepo Ch. Unexpected low prevalence of delta antibodies in the east Amazon region and São Paulo: evidence for regional differences in the epidemiology of delta hepatitis virus within Brazil. *Trans R Soc Trop Med Hyg.* 1987; 81:73-4.

Tabor E, Krugman S, Weiss EC, Gerety RJ. Disappearance of hepatitis B surface antigen during an unusual case of fulminant hepatitis B. *J Med Virol.* 1981; 8(4):277-8 2.

Torres JR. Hepatitis B and hepatitis delta virus infection in South America. *Gut.* 1996; 38(suppl 2):S48-55.

Vasconcelos, PFC, Luna EJ, Galler R, Silva LJ, Coimbra TL, Barros VLR, Monath TP, Rodrigues SG, Laval C, Costa ZG, Vilela MFG, Santos CLS, Papaiordanou CM, Alves VAF, Andrade LD, Sato HK, Rosa EST, Froguas GB, Lacava E, Almeida LMR, Cruz ACR, Rocco IM, Santos RTM, Oliva OFP. Severe adverse events associated with yellow fever 17DD vaccine in Brazil: a report of two cases. *Lancet*. 2001; 358(14):91-7.

Vasconcelos, PFC, Travassos da Rosa, APA, Rodrigues SG, Travassos da Rosa ES, Monteiro, HAO, Cruz, ACR, Barros VLR, Souza, MR, Travassos da Rosa, JFS. Yellow fever in Para state, Amazon Region of Brazil, 1998-1999: entomologic and epidemiologic findings. *Emer Infect Dis.* 2001; 7(3):565-9.

10 APÊNDICE

Artigo submetido para publicação

Submission Confirmation for "Fulminant Hepatic Failure in Northern Brazil: Morphologi...

Arquivo Editar Exibir Ferramentas Mensagem Ajuda

De: Human Pathology
Data: sexta-feira, 25 de novembro de 2005 05:16
Para: leonidas@supridad.com.br
Assunto: Submission Confirmation for "Fulminant Hepatic Failure in Northern Brazil: Morphological, Immunohistochemical and F

Author confirmation of successful submission

Dear Dr. Dias Junior,

Your submission entitled "Fulminant Hepatic Failure in Northern Brazil: Morphological, Immunohistochemical and Pathogenical aspects of Labrea Hepatitis and Yellow Fever" has been received by the online submission and peer-review system of Human Pathology.

You may check on the progress of your paper by logging on to the Elsevier Editorial System of the journal as an author. The URL is http://ees.elsevier.com/yhupa/.

Your username is:
Your password is:

Your manuscript will be given a reference number once an Editor has been assigned.

Thank you for submitting your work to this journal.

Kind regards,

Elsevier Editorial System
Human Pathology

AUTHOR DECLARATION/AGREEMENT

We the undersigned declare that the manuscript FULMINANT HEPATIC FAILURE IN NORTHERN BRAZIL: MORPHOLOGICAL, IMMUNOHISTOCHEMICAL AND PATHOGENICAL ASPECTS OF LABREA HEPATITIS AND YELLOW FEVER is original, has not been published before and is not currently being considered for publication elsewhere.

We confirm that the manuscript has been read and approved by all named authors and that there are no other persons who satisfied the criteria for authorship but are not listed. We further confirm that the order of authors listed in the manuscript has been approved by all of us.

We understand that the Corresponding Author is the sole contact for the Editorial process. He is responsible for communicating with the other authors about progress, submissions of revisions and final approval of proofs.

Signed by all authors as follows:

Manuscript number _____

Conflict of Interest Disclosure Statements: Each author must indicate below that either (a) no financial conflict of interest exists with any commercial entity whose products are described, reviewed, evaluated or compared in the manuscript, except for that disclosed under "Acknowledgements" or (b) a potential conflict of interest exists with one or more commercial entities whose products are described, reviewed, evaluated or compared in the manuscript through the existence of one or more of the following relationships: the author is a full or part-time employee of a company; has an existing or optional equity interest in a company; owns or partly owns patents licensed to a company; has an ongoing retainer relationship (consultantship, speaker, etc.) with a company for which he/she receives financial remuneration; or has received financial compensation for this publication or for the work involved in this publication.

THERE IS NO CONFLICT OF INTEREST FOR ANY OF THESE AUTHORS

I agree with the preceding conditions and provide the appropriate signatures and information below accordingly (If there are additional authors on the article, please photocopy this form and attach additional sheets as need be with appropriate information and signatures affixed):

Author's Name: LEONIDAS BRAGA DIAS JUNIOR
Date: November 24 th, 2005
Signature (Author's or author's employer's, as appropriate): _____
Government Employee: Yes__x__ No____
Conflict of Interest: Yes____ No _x____ If yes, give details: _____

Author's Name: VENANCIO AVANCINI FERREIRA ALVES
Date: November 24 th, 2005 _____
Signature (Author's or author's employer's, as appropriate): _____
Government Employee: Yes __x__ No____
Conflict of Interest: Yes____ No _x____ If yes, give details: _____

Author's Name: CRISTINA KANAMURA
Date: November 24 th, 2005 _____
Signature (Author's or author's employer's, as appropriate): _____
Government Employee: Yes__x__ No____
Conflict of Interest: Yes____ No __x__ If yes, give details: _____

Author's Name: RICARDO TEICHI OIKAWA
Date: November 24 th, 2005 _____
Signature (Author's or author's employer's, as appropriate): _____
Government Employee: Yes____ No____ (MEDICAL STUDENT)
Conflict of Interest: Yes____ No __x__ If yes, give details: _____

Author's Name: ALDA WAKAMATSU
Date: November 24 th, 2005 _____
Signature (Author's or author's employer's, as appropriate): _____
Government Employee: Yes__x__ No____
Conflict of Interest: Yes____ No __x__ If yes, give details: _____

Fulminant hepatic failure in Northern Brazil: Morphological, Immunohistochemical and Pathogenic aspects of Labrea Hepatitis and Yellow Fever

LB Dias Junior, MD[1], VAF Alves, MD, PhD[2], C Kanamura, B.Sc, M.Sc[3], RTC Oikawa[4], A Wakamatsu, B.Sc, M.Sc[4].

LB Dias Junior, MD: Department of Pathology, Para University School of Medicine, Av. Braz de Aguiar, 99, Bairro Nazaré, CEP 66035-000, Belém, Para, Brazil, Tel.: 55-91-32199400, Fax: +55-91-32199411, e-mail: leonidas@supridad.com.br

VAF Alves, MD, PhD: Professor of Pathology, Sao Paulo University School of Medicine, Av. Dr. Arnaldo, 455, CEP 01246-903, São Paulo, São Paulo, Brazil, e-mail: venancio@uol.com.br

C Kanamura, BSc: Division of Pathology, Instituto Adolfo Lutz, Av.Dr. Arnaldo 355, CEP01246-902, São Paulo, São Paulo, Brazil

RTC Oikawa: Medical Student, Sao Paulo University School of Medicine, Av. Dr. Arnaldo, 455, CEP 01246-903, São Paulo, São Paulo, Brazil

A Wakamatsu, BSc: Division of Pathology, Instituto Adolfo Lutz, Av.Dr. Arnaldo 355, CEP01246-902, São Paulo, São Paulo, Brazil

Corresponding author: LB Dias Junior

Keywords: Human liver, Fulminant hepatic failure, Labrea Hepatitis, Yellow Fever;

ABSTRACT

A wide panel of morphological criteria was applied to histopathological liver samples from 42 fulminant hepatic cases from Amazon Basin collected from 1932 to 1972, in order to differentiate Fulminant Yellow Fever (YF) from Fulminant Labrea Hepatitis (LH) and other entities. Among histological criteria, liver cell death pattern and distribution, as well as ballooning degeneration and midzonal apoptotic bodies were the most distinctive features of YF whereas morula cells was the major finding for LH. Nineteen well-characterized cases (10 YF and 9 LH) were further submitted to immunohistochemical studies for YF antigen, HBsAg and Delta virus antigen expression, demonstrating that, in both diseases, but chiefly in LH, phlebitis, mainly of portal vein branches, was evident and might play a role in the pathogenesis of hepatic injury, with severe hepatic extinction and portal tract approximation. Regeneration pattern was also remarkable: in YF cases, a high proliferative index was detected, whereas in LH, multinucleation and pseudo-acinar transformation, associated with portal type I collagen deposition and portal elastic fibers proliferation. In conclusion, in Fulminant YF, midzonal apoptosis associated with portal phlebitis and a high proliferative index in patients without evidence of previous liver injury was the dominant histological picture. On the other hand, fulminant LH showed extensive, predominantly lytic hepatocytic necrosis, associated with portal and hepatic vein phlebitis and the presence of morula cells, in patients with a morphological background of chronic liver disease.

INTRODUCTION

Brazilian Amazon Basin is known as a high endemic area for B and Delta viral Hepatitis (1), as well as for Yellow Fever (2). In the same region, mainly in the Brazilian states of Amazonas and Rondonia, an unusual type of fulminant hepatic failure, known as Labrea Hepatitis, has been reported since 1966 (3). It courses with hepatic failure and death within a few days or weeks, affecting predominantly children, adolescents and young adults (3, 4,5) and is associated with B and Delta virus infection (6, 7, 8). Fulminant YF and LH cases may present similar clinical course, with fever, jaundice, bloody vomits ("black vomits") as well as other hemorrhagic phenomena, psychomotor agitation and finally hepatic coma and death (5, 9).

Since many cases of these infectious diseases occur in far regions in Amazon jangle, morphological evidences, mostly obtained through viscerotomy, have been the most valuable evidence for the diagnosis. Preferential midzonal necrosis, acidophilic bodies, steatosis and ochre bodies are morphologic indicators of YF (9, 10, 11, 12, 13). On the other hand, as described in the first histopathological LH communication (3), the findings in this disease are "serious hepatic acute or sub acute atrophy, with hyaline necrosis, serious fat and ballooning degeneration, with typical configuration of big 'spider cells', preservation of canalicular structure and scarce lymphoid infiltrate". Spider cells were further called morula cells (4). In many instances, these entities show a distinctive histological picture. However, in several cases, the lack of typical findings or the overlap of morphological criteria may turn the differential diagnosis quite difficult.

The recovery of histopathological liver viscerotomy specimens from Brazilian Yellow Fever Viscerotomy Service (14) permitted us to comparatively evaluate classic morphological aspects of YF and LH fulminant cases, to apply immunohistochemical methods in order to identify viral HBsAg, Delta and Yellow Fever antigens in hepatic

tissue and then, in well characterized YF and LH cases, to assess new concepts of liver damage and regeneration and their possible relations to classic cellular based concepts. The search of liver cell death patterns, especially apoptosis (12), might contribute for the comparison between YF with LH cases. The possibility to evaluate vascular damage and its parenchymal consequences, as proposed by Wanless (15), who described it in chronic hepatitis, hepatic cirrhosis, has also stimulated us to look for portal and/or hepatic vein branches lesions, such as phlebitis and thrombosis, in these acute, fulminant cases, since vascular lesions could potentialize liver damage in both diseases, with consequent degenerative alterations, necrosis, atrophy and extinction, possibly affecting the extension of the damage and regeneration pattern (15). Extra cellular matrix deposition, such as collagen type I and III fibers and elastic fibers were also evaluated in order to study fibrosis (16, 17, 18). Main purposes of the present retrospective study of the historical series of cases from Amazon Basin are to revisit YF and LH classic histopathological features in relation to tissue viral antigen immunohistochemical identification. Furthermore, in well established YF and LH cases, we aimed at the interrelationship of correlate classic lesions, mainly based on hepatocytes, with the more recent concepts of vascular damage, hepatic tissue regeneration and extra cellular matrix deposition.

METHODS

1. Patients:

Reviewing the historical series (1932 – 1972) of cases of deaths ascribed to fulminant hepatitis in the Amazon Basin from the Brazilian Yellow Fever Viscerotomy Service, including Fundação Instituto Oswaldo Cruz (FIOCRUZ), Rio de Janeiro, Brazil and Instituto Evandro Chagas, Belém, State of Pará, Brazil, 42 paraffin samples of liver tissue were retrieved. Since patients had died with clinical picture of Fulminant hepatitis in remote small villages of the Amazon Basin, clinical data were scarce and serological markers were not tested at that time (Table I). Cases from the first LH descriptions in Brazil are included in this study (3, 4, 5).

Inclusion criteria: Available paraffin blocks, well preserved tissue samples, morphological diagnosis agreement of two pathologists specialized in liver diseases (LBDJ, VAFA) on YF and LH.

Exclusion criteria: Autolysis, morphological diagnosis pointing to entities other than YF and LH, simultaneous YF and HBsAg or Delta immunohistochemical antigen expression.

Ten YF cases and nine LH cases were then submitted to further analysis.

Research protocol was approved by the Research Projects Analysis Ethics Committee, Sao Paulo University School of Medicine on April 10, 2002, under number 223/02.

2. Morphological evaluation:

4 µm sections, stained by Hematoxylin-eosin, chromotrope aniline blue (CAB) trichrome method, Gomori's reticulum stain and Verhoeff elastic fiber stain were examined. Individual histological variables were semi-quantified as follows: (0) absent, (+) slight, (++) moderate and (+++) marked.

Hepatocyte degenerative and regenerative alterations were as described by Gayotto (19) and are shown in table II..

"Morula cells", also called "spider cells" are, as originally described, hepatocytes exhibiting intense ballooning degeneration, with irregular outlines, steatosis and enlarged nuclei, sometimes with irregular outlines, evident nucleoli and binucleation (3, 4).

Necrosis was named sub massive when involved almost all hepatic lobules, with small centrilobular or peri-portal preserved areas and was considered massive when involved all parenchymal cells in the liver lobule.

Hepatic vessel injury and parenchymal consequences were evaluated through qualitative assessment (presence or absence) of vessel obstruction, phlebitis, arterial proliferation, parenchymal atrophy and extinction, as proposed by Warless (15). According to these concepts, parenchymal atrophy is recognized as a region with decreased hepatocyte size, with little or no parenchymal fibrosis and is caused by simple portal vein branch obstruction. Parenchymal extinction is the loss of contiguous hepatocytes with fibrosis of the parenchymal stroma. It is the consequence of both portal vein and artery or, more commonly, both portal vein and hepatic vein obstruction, in a "two hit model", leading to contiguous hepatocytes death, parenchymal collapse and portal tract and/or hepatic veins approximation.

3. Extra-cellular matrix deposition:

Extra-cellular matrix deposition was quantified by Picrosirius-polarization method (16). Collagen rate quantification at portal tracts and inside liver lobules was achieved in polarized microscopic images, digitalized by Image Pro Plus System. From each case, five portal tracts and five lobular areas were analyzed. Areas occupied by collagen fibers in relationship to total portal or lobular area were measured in square micrometers (μm^2) and reported as mean +/- standard deviation (S.D.).

4. Immunohistochemistry:

Viral antigen detection included HBsAg rabbit polyclonal antibody produced at Adolfo Lutz Institute, Sao Paulo, Brazil (20), 1/20,000, without antigen retrieval, Yellow Fever antigen mouse polyclonal antibody produced at Adolfo Lutz Institute, Sao Paulo, Brazil, 1/2,000, with pressure cooker antigen retrieval, and anti-delta virus antigen human purified antibody, gently supplied by professor Mario Rizetto, Turin, Italy, 1/2,000, without antigen retrieval.

Cellular proliferation was evaluated by PCNA (clone PC10, DakoCytomation, CA, USA), 1/10,000, with pressure cooker antigen retrieval.

Briefly, after endogenous peroxidase quenching with H_2O_2-metanol 3% solution, primary antibodies above mentioned were incubated for 16 hours in an overnight incubation. Species-specific secondary antibody was applied and amplification was obtained by LSAB PLUS System (DakoCytomation, CA, USA) for HBsAg and Delta antigen and using ENVISION – Peroxidase System (DakoCytomation, CA, USA) for PCNA. In both systems, reaction was revealed by Diaminobenzidin chromogenic substrate (Sigma, USA). YF antigen reaction was amplified by ENVISION – Alkaline Phosphatase System (DakoCytomation, CA, USA). For each reaction, positive and negative controls were tested.

Immunoreactivity for PCNA was quantified through counting hepatocytes with positive nuclei for 1,000 counted viable hepatocytes in high power fields (400X) in a Zeiss Axiolab microscope.

4. Statistical analysis

Semi-quantitative data obtained from morphological evaluation were analyzed using the Mann-Whitney test. Student's t test was used to evaluate mean +/- standard deviation (S.D.) of the collagen fibers occupied area in relation to the total portal or lobular area quantified by Picrosirius-polarization method and to evaluate PCNA reactive nuclei count. Fisher's exact test was used to evaluate parenchymal atrophy and extinction ($p<0,05$). The analyses were performed using Bio Estat 3.0 software (21).

RESULTS

1. Patients:

Demographic data are shown on table I. Ten YF cases were studied and median age was 26 years, ranging from 14 to 40 years. There were three females and two males and the medium time of evolution for the death in three patients, when available, was six days, ranging from three to 10 days. Median age in nine LH cases studied was 14.8 years, ranging from 3 to 22 years. There were five females and four males and median time of evolution to death was 5.5 days, ranging from 4 to 8 days.

2. Morphological evaluation:

Semi-quantitative morphological evaluation is shown on Table II.

Ballooning degeneration was observed in all YF cases (plate I, figure A), either slight (1+) or moderate (2+), with preferential location in acinar zones one and three whereas it was present in only four LH cases ($p=0.0114$). Acidophilic bodies (plate I, figure B) were noted in eight of YF cases, mainly in a moderate (2+) to extensive (3+) distribution, and found in five of LH cases, all of them in few cells (1+) ($p= 0.0338$). Ochre bodies were detected in two YF cases and were absent in LH cases ($p=0.4624$). Micro-vesicular steatosis, apart from morula cells, was seen in five YF cases and in three LH cases ($p=0.5956$). Classic morula cells (plate I, figure C) were seen in all LH cases, whereas, in YF cases, no full-blown morula cells, as originally defined (5) were detected. Thus, classic morula cell is a strong statistical evidence of LH ($p=0.0033$). Cell death pattern and distribution were quite distinct: in YF cases, a predominant midzonal apoptosis, formed the dominant histological picture, whereas LH cases presented with extensive lytic hepatocellular pan acinar necrosis (plate I, figure D) in three of the cases and was sub massive in the six remaining cases, with preservation of

few hepatocytes around hepatic veins or portal tracts and with evidence of interface hepatitis in three cases. Portal inflammatory infiltrate, mainly by lymphocytes, was moderate or slight both in YF and LH cases (p=0.0864), as well as lobular lymphocytic infiltrate (p=0.1651). As regards regeneration, YF cases showed an average of 170.3 PCNA-positive cells per 1,000, mainly in acinar zone two (plate II, figure A) whereas, in LH cases, this average was 35 per 1,000 hepatocytes (p=0.0486). Binucleation was detected in all cases both in YF and LH (p=1.000). Interestingly, hepatocellular multinucleation was identified in just one YF case while in LH all cases presented multinucleated hepatocytes (plate II, figure B) (p=0.0008). Thickening of liver cell plates was not seen in YF cases, but it was detected in three LH cases (p=0.2207). Also, pseudo-acinar transformation was not seen in YF cases, but was present in eight LH cases (p=0.0029). Portal fibrosis was not demonstrable in YF by CAB trichrome stain, but four of nine LH cases showed portal fibrotic expansion (p=0.1025). Two of them presented with fibrous septa connecting portal tracts. Portal elastic fibers were seen in one of 10 YF cases and in seven of nine LH cases (plate II, figure C), (p=0.0455). Picrosirius-polarization method revealed, in portal tracts from YF cases, average portal fibrosis/portal area ratio significantly smaller than in LH cases (p=0.001). The pattern presented was of thick red strong birefringent type I collagen fibers (plate II, figure D). In lobular parenchymal area, thin, weakly birefringent greenish type III collagen fibers were found in a pericellular and perisinusoidal pattern. Average lobular fibrosis/lobular area ratio also smaller in YF than in LH cases (p<0.001) (Table III).

Vascular damage and resulting parenchymal damage are shown in table IV.

A feature not previously stressed in these diseases, phlebitis was found herein as mononuclear, mainly lymphocytic permeation of blood vessel walls, sometimes with necrosis. Portal phlebitis was observed in six of 10 YF cases and in all LH cases (plate

III, figure A) (p=0.1416). Centrilobular hepatic vein phlebitis was observed in one YF case and in two of nine LH cases and, in these cases, extensive parietal necrosis was detected (plate III, figure B) (p=0.6534). Parenchymal atrophy was observed in five of 10 YF cases and in no LH sample (p=0.0662) as opposed to parenchymal extinction, detected in no YF sample, but present in and all 9 LH cases (plate III, figures C and D) (p=0.0002). Therefore, in LH, portal tracts (p=0.3074), hepatic vein branches (p=0.6831) and hepatic veins were close. No vascular obstruction or arterial proliferation was detected.

3. Immunohistochemical viral antigen detection (Table I):

Nine of the ten YF specimens presented YF antigen immunohistochemical expression in a granular cytoplasmic distribution in apoptotic hepatocytes or in morula-like cells. In one case no the viral antigens were detected. Seven of nine LH specimens presented HBsAg and/or delta antigen in different combinations. HBsAg was the only antigen detected in three of nine cases, in a segmental cytoplasmic pattern or circumscribing morula cells. Delta antigen was exclusively demonstrable in hepatocyte nuclei in one of nine cases and, in three cases, HBsAg and delta antigen were simultaneously present. In two LH cases we could not detect any viral antigen expression.

DISCUSSION

This study aimed at revisiting histological features of YF and of LH, based on cases from historical series, including those where the original description of LH was performed (3, 4, 5). Besides adding immunohistochemical assessment of viral antigens, we also re-evaluated patterns of hepatocellular death, looking for a possible role of lesions in hepatic vessels, as described by Wanless in chronic diseases (15, 22). The comparative approach to histological features of YF and LH is also important for the differential diagnosis, since both diseases can manifest similar epidemiological and clinical pictures, especially in fulminant cases from the Amazon Basin (8, 9, 10).

Among histological features, hepatocellular ballooning and apoptotic acidophilic bodies are more frequent in YF. Ballooning degeneration was found in all cases of the present series, mainly in acinar zones 1 and 3, where apoptosis was usually less intense. As previously suggested, ballooning might possibly be ascribed to interferences with controlling mechanisms of water and ions concentration, which might result from YF virus direct action on cell membrane and/or by host immunological response (19). Acidophilic bodies, classically described in YF (11, 13), was an important feature in most of our cases, reinforcing the relevance of apoptosis in hepatic damage in YF, and, since it was significantly less frequent in LH cases, it can be used as another marker for the differential diagnosis. Worth noting that some previous studies mentioned the finding of acidophilic bodies (23, 24), in LH whereas other authors had not valued this feature (3, 4). Taken together, these findings favor apoptosis as the predominant pattern of cell death in YF, whereas in LH lytic necrosis of hepatocytes prevails.

Interestingly, the "ochre bodies", which are pigmented acidophilic bodies previously reported in YF (11, 13) were present in only two YF cases, possibly due to the fast course disease in the present series. In the detailed description from Villela (13), "ochre

bodies" were evident during the late course of illness, when acidophilic bodies are scarce.

Steatosis, excluding steatotic morula-like cells, was found in half of our YF cases, similar to previous published series (11).

"Morula cells" have been suggested as an important cytopathic effect in LH. They were described in the initial reports on LH as hepatocytes exhibiting intense ballooning degeneration, with irregular outlines, microvesicular steatosis and remarkable increased round central nuclei, sometimes with irregular outlines, with clumps of chromatin interspersed with clear spaces, prominent nucleoli and sometimes binucleation (3, 4, 5, 23, 24). Classic morula cells were found in moderate or large numbers in all LH cases in the present series, several of them displaying Delta virus antigen in altered nuclei. Fonseca et al (7) had already detected Delta virus antigen in a large number of liver-cell nuclei, many of them presenting as morula cells, suggesting that nuclear irregularities found in these cells might be related to HDV cytopathic effect. Afterwards, Fonseca et al. (25) described the presence of "morula cells" in A, B, C and Delta virus hepatitis either alone or simultaneously in Amazon region patients and in most of the cases in their series (63.6%) (8). The pictures depicted in that study do really present micro-vesicular steatosis, but these cells presented decreased nuclear volume, pyknosis and occasionally intensely acidophilic cytoplasm when compared with classic morula cells (3, 4, 8, 23, 24). Quaresma et al. (12) recently described morula-like cells in some YF cases, a finding also present in six of our YF cases. Therefore, if strictly defined as a hepatocyte with micro-vesicular steatosis and clearly altered nuclei, the presence of "classic morula cell" remains an important feature of LH, further differentiating it from other entities, including YF ($p=0.0033$). The origin of micro-vesicular steatotic hepatocytes with features of "morula-like cells" remains to be elucidated. Since herein

and previously found in LH and YF (12) and also in hepatitis A, B, C and D from the Amazon Region, environmental aspects remain as hypotheses to be assessed.

As previously described (12), our data also showed in YF cases, preferential midzonal apoptosis in all cases. Yellow Fever preferential midzonal lesion may be explained by greater midzonal hepatocytes susceptibility to viral replication, since this is the area YF viral antigens and YF virus RNA (12, 26) were demonstrated. Low-flow hypoxia may be another pathogenic mechanism, since YF is said to represent an infectious vasculopathy that, in severe cases, may present with increased vascular permeability (12). In the present study, although not detecting portal vessel luminal obstruction, hepatic vein phlebitis is proposed to play a role in inducing hepatic damage, possible as an adjunct factor for the previously known viral cytopathic effect.

Labrea Hepatitis cases showed lytic hepatocellular necrosis, as previously reported (3, 4, 8, 23, 24). In the massive necrosis cases, interface hepatitis finding has not yet been described in other studies. Considering that, in three cases, fibrous portal enlargement was associated with septa formation and that HBsAg immunohistochemical expression associated to the Delta virus antigen was detected in two of these cases and isolated HBsAg in one, we may consider that at least two of these patients seemed to be chronic B hepatitis virus carriers, with Delta virus super infection leading to the fulminant evolution. Bensabath et al. (8) suggested, on serological bases, that a chronic B virus hepatitis carrier with Delta virus super infection is the most common serological pattern in fulminant hepatitis cases in western Amazon population and our findings corroborates this hypothesis on histopathological and immunohistochemical grounds bases. Lymphocyte inflammatory infiltrate seen in our LH cases was slight to moderate in portal tracts, and in hepatic acini, both in the sinusoids and around necrotic hepatocytes, similar to previous reports (3, 4, 23).

Regenerative pattern in YF livers, detected as high proliferative index of hepatocytes seems to reflect a quick response to an abrupt damage to a previously healthy liver. On the other hand, LH regeneration is mainly found as hepatocellular multinucleation and pseudo-acinar transformation. This pattern might result from activation of hepatic progenitor cells due to extensive necrosis, but may reflect an insufficient regeneration of a liver previously suffering from chronic B hepatitis.

As far as we know, collagen typing and elastic fiber deposition had not been previously assessed in LH. Indeed, whereas YF livers did not show portal fibrosis, almost half of LH cases studied presented marked fibrous proliferation, predominantly type I collagen and elastic fibers, thus demonstrating pre-existing matrix deposition (15, 16, 18, 29). Furthermore, the presence of fibrous septa and interface hepatitis in these cases are additional morphological indicators of chronic B hepatitis, with Delta virus super-infection leading to a fulminant evolution (29). Type III collagen fibers were mainly present in LH cases in pericellular and perisinusoidal pattern, possibly resulting from parenchymal collapse and from parenchymal extinction in areas of confluent lytic hepatocellular necrosis. Especially in chronic diseases of the liver, Wanless (15) showed that portal and/or hepatic vein phlebitis can be a consequence of inflammation in tissue adjacent to these vein branches, potentially leading to hepatocellular death in patterns of parenchymal extinction or parenchymal atrophy. In YF cases, phlebitis was found to be less extensive, mainly portal, leading to midzonal predominant low flow. Minor to moderate fibrous proliferation in YF correlates with parenchymal atrophy detected in half of the cases. However, all LH cases showed expressive portal phlebitis and in two samples there was intense hepatic vein phlebitis, with pericellular and perisinusoidal type III collagen deposition, with parenchymal extinction, and consequent portal tract, vein-to-vein and veno-portal approximation.

Summing up, histological and immunohistochemical features shows that in YF fulminant cases, extensive midzonal apoptosis, hepatocellular ballooning, portal phlebitis and remarkable regeneration dominates in livers without previous lesions. On the other hand, LH fulminant cases showed varying extension of lytic hepatocellular necrosis, portal and hepatic vein phlebitis and classic morula cells, in association with a defective pattern of hepatocellular regeneration and fibrous portal and acinar proliferation, possibly resulting from cumulative viral cytopathic effect on hepatocytes and from vascular lesions, occurring in livers already affected by chronic hepatitis.

REFERENCES

1. Fonseca JCF, Simonetti SRR, Schatzmayer HG, Castejon MJ, Simonetti, JP: Prevalence of infection with delta virus (HDV) among carriers of hepatitis B surface antigen in Amazon State, Brazil. Transactions of the Royal Society of Tropical Medicine and Hygiene 82: 469-471, 1988

2. Barros MLB, Boecken G: Jungle Yellow Fever in the central Amazon. Lancet 348: 969-970, 1996

3. Leite JM, Moraes M, Araújo R, Dias LB, De Lacerda PRS, De Paola D: Doença de Lábrea. Bol Cent Est Hosp Serv Est (Rio J) 18 (10-12): 170-2, 1966

4. De Paola D, Pinheiro AF, Dias LB, De Lacerda PRS: A "Febre Negra" da Amazônia. Sua Possivel Significação. Hospital (Rio J) 71(5):1303-11, 1967

5. De Paola D, Strano AJ, Hopps HC: Labrea hepatitis (Black Fever). A Problem in Geographic Pathology. Inter Pathol. Bulletin of the International Academy of Pathology. Washington DC 9(3-4): 43-9, 1968

6. Bensabath G, Dias LB: Hepatite de Lábrea (Febre Negra de Lábrea) e outras Hepatites Fulminantes em Sena Madureira, Acre e Boca do Acre, Amazonas, Brasil. Rev Inst Med Trop Sao Paulo 25(4): 182-94, 1983

7. Fonseca JCF, Gayotto LCC, Ferreira LCL, Araújo JR, Alecrim WD, Santos RTM, Simonetti JP, Alves VAF: Labrea Hepatitis – Hepatitis B and Delta Antigen Expression in Liver Tissue: Report of Three Autopsy Cases (Preliminary Report). Rev Inst Med Trop São Paulo 27(4): 224-7, 1985

8. Bensabath G, Hadler SC, Soares MC, Fields H, Dias LB, Popper H, Maynard JE: Hepatitis Delta Virus Infection and Labrea Hepatitis. Prevalence and role of Fulminant Hepatitis in the Amazon Basin. JAMA 258(4): 479-83, 1987

9. Monath TP (2001) Yellow Fever: an update. Lancet Infect Dis 1: 11-20

10. Strano AJ. Yellow Fever. In: Brinford CH, Connor DH. Pathology of Tropical and Extraordinary Diseases. Armed Forces Institute of Pathology, Washington D.C., p.1-4, 1976

11. Vieira WT, Gayotto LC, Lima CP, De Brito T: Histopathology of the human liver in Yellow fever with special emphasis on the diagnostic role of the Councilman body. Histopathology 7: 195-208, 1983

12. Quaresma JAS, Barros VRLS, Fernandes ER, Pagliari C, Vasconcelos PFC, Andrade Junior HF, Duarte MIS: Reconsideration of histopathology and ultra structural aspects of human liver in yellow fever. Acta Trop 19: 116-127, 2005

13. Villela E: Histology of human Yellow Fever when death is delayed. Arch Pathol 31: 665-7, 1941

14. Soper FL, Rickard ER, Crawford PJ: The routine post-mortem removal of liver tissue from rapidly fatal fever cases for the discovery of silent Yellow Fever. Am J Hyg 19 (3): 549-65, 1934

15. Wanless IR: Vascular disorders. In: MacSween RNM, Burt AD, Portmann BC, Ishak KG, Scheuer PJ, Anthony PP (4th ed) Pathology of the Liver. Churchill Livingstone, London, pp 558-63, 2002

16. Andrade GB, Riet-Correa F, Montes GS, Battlehner CN, Saldiva PHN: Dating of fibrotic lesions by the Picrosirius-polarization method. An application using the lesions of Lechiguana (bovine focal proliferative fibrogranulomatous panniculitis). Eur J Histochem 41: 203– 9, 1997

17. Andrade, GB, Montes GS, Concision GMS, Saldiva PHN: Use of the Picrosirius-polarization method to age fibrotic lesions in the hepatic granulomas produced in experimental murine schistosomiasis. Ann Trop Med Parasitol 93 (3): 265-272, 1999

18. Thung S, Gerber M: The Formation of Elastic Fibers in Livers with Massive Hepatic Necrosis. Arch Pat Lab Med 106: 468-9, 1982

19. Gayotto LCC: Lesões Histológicas Fundamentais. In: Gayotto LCC, Alves VAF (1ª ed) Doenças do fígado e vias biliares. Atheneu, São Paulo, pp 19-29, 2001

20. Alves VAF, Morais CF, Santos RTM, Takeda AK, Gayotto LCC: Utilização da técnica de anticorpos não marcados peroxidase (PAP) na detecção do antígeno de superfície da hepatite B em tecido hepático. Rev Inst Adolfo Lutz 40 (2): 101-6, 1980

21. Ayres M, Ayres Junior M, Ayres DL, Santos AS: Bio Estat 3.0: Aplicações estatísticas nas áreas das ciências biológicas e médicas. Sociedade Civil Mamirauá, Belém, p 290, 2003

22. Wanless IR: Micronodular transformation (nodular regenerative hyperplasia) of the liver: a report of 64 cases among 2500 autopsies and a new classification of benign hepatocellular nodules. Hepatology 11: 787-797, 1990

23. Dias LB, Moraes MAP: Hepatite de Lábrea. Rev Inst Med Trop São Paulo 5 (2): 86-93, 1973

24. Dias LB, Coura JR: Hepatite de Lábrea. Estudo de Revisão em Viscerotomias Hepáticas dos anos de 1934 a 1940. Rev Inst Med Trop São Paulo 27(5): 242-8, 1985

25. Fonseca JCF, Ferreira LCL, Brasil LML, Castilho MC, Moss R, Barone M: Fulminant Labrea Hepatitis. The role of Hepatitis A (HAV), B (HBV), C (HCV), and D (HDV) infection (Preliminary report). Rev Inst Med Trop Sao Paulo 34(6): 609-12, 1992

26. Monath TP, Ballinger ME, Miller BR, Salaun JJ: Detection of Yellow Fever viral RNA by nucleic acid hybridization and viral antigen by immunocytochemistry in fixed human liver. Am J Med Hyg 40(6): 663-8, 1989

27. Crawford JM: Liver Cirrhosis. In: MacSween RNM, Burt AD, Portmann BC, Ishak KG, Scheuer PJ, Anthony PP (4th ed) Pathology of the Liver. Churchill Livingstone, London, p 588, 2002

28. Paiva LM, Kezem J, Miyagui T, Barretto Netto M: Esteatose Microvesicular como Substrato de Hepatite Aguda Grave – Provável Relação com Hepatite de Lábrea. Arq Bras Med 57(2): 71-4, 1983

29. Crawford JM: Liver Cirrhosis. In: MacSween RNM, Burt AD, Portmann BC, Ishak KG, Scheuer PJ, Anthony PP (4th ed) Pathology of the Liver. Churchill Livingstone, London, pp 578, 579, 2002

1. TABLES

Table I. Demographic data, diagnosis and viral immunohistochemical detection

Year	Patient	Age (years)	Sex	Time to death (days)	Final Diagnosis	YF	HBsAg	Delta
1932	13.700	14	F	3	YF*	+	-	-
...	13.093	...	...	...	YF*	+	-	-
...	390.132	...	...	...	YF*	-	-	-
...	396.680	...	...	...	YF*	+	-	-
...	398.354	...	...	...	YF*	+	-	-
1948	398.368	...	...	...	YF*	+	-	-
1967	1.276	24	M	5	YF*	+	-	-
1970	2.312	40	F	10	YF*	+	-	-
1971	2.573	...	F	...	YF*	+	-	-
1971	2.585	...	M	...	YF*	+	-	-
1939	171.414	19	F	4	YF	+	+	-
1969	1.901	22	M	10	YF	+	+	-
1972	2.606	20	M	...	YF	+	+	-
1934	43.753	19	F	4	LH*	-	+	+
1935	58.930	22	M	8	LH*	-	+	+
1936	80.325	17	M	7	LH*	-	+	-
1938	147.591	23	F	7	LH*	-	-	+
1965	648	11	F	5	LH*	-	+	-
1965	649	9	F	4	LH*	-	-	-
1966	1.003	12	M	4	LH*	-	+	+
1967	1.374	3	M	5	LH*	-	-	-
1968	1.553	18	F	...	LH*	-	+	-
1936	83.357	42	M	9	LH	+	+	+
1969	1.929	13	M	...	LH	+	-	+
1939	172.567	3	M	...	Drug	+	+	-
1940	198.348	4	M	4	Drug	-	-	-
1932	14.185	19	M	...	Other	-	+	-
1939	165.300	2	F	6	Other	+	-	-
1969	1.860	3	M	3	Other	+	+	-
1969	1.928	22	M	...	Other	-	-	-
...	393.098	...	...	...	Inconclusive	-	-	-
1936	90.332	1	F	4	Autolysis	N	N	N
1938	147.590	20	F	4	Autolysis	N	N	N
...	387.378	...	...	...	Autolysis	N	N	N
...	389.018	...	...	...	Autolysis	N	N	N
1969	1.842	33	M	15	Autolysis	N	N	N
1969	1.918	42	M	3	Autolysis	N	N	N
1970	2.388	Adult	M	...	Autolysis	N	N	N
1971	2.567	8	M	...	Autolysis	N	N	N
1971	2.569	13	M	...	Autolysis	N	N	N
1971	2.586	...	M	...	Autolysis	N	N	N
1972	2.594	19	M	...	Autolysis	N	N	N

(*): Selected YF and LH cases
(N): Not performed
(...): Unknown data

Table II. Histopathological variables comparison

Variable	Yellow Fever				Labrea Hepatitis				p
	0	+	++	+++	0	+	++	+++	
Ballooning degeneration*	0	7	3	0	5	4	0	0	0.0104
Acidophilic bodies*	2	2	4	2	4	5	0	0	0.0338
Ochre bodies	8	2	0	0	9	0	0	0	0.4624
Steatosis	5	4	1	0	6	2	1	0	0.5956
Mallory cells*	4	5	0	1	0	1	3	5	0.0033
Portal lymphocytes	3	4	3	0	1	1	7	0	0.0864
Lobular lymphocytes	4	4	2	0	1	4	4	0	0.1651
Hepatocyte binucleation	0	10	0	0	0	9	0	0	1.0000
Hepatocyte multinucleation*	9	1	0	0	0	8	1	0	0.0008
Liver cell plates thickening	10	0	0	0	6	3	0	0	0.2207
Pseudo-acinar transformation*	9	1	0	0	1	6	2	0	0.0029
Fibrosis – CAB	10	0	0	0	5	2	1	1	0.1025
Portal elastic fibers*	9	0	1	0	3	3	2	1	0.0455

(*): Statistically significant variables

Table III. Portal and lobular fibrosis quantification

	Yellow Fever	Labrea Hepatitis	p
Average portal fibrosis/portal area ratio (μm^2)	0.61	0.70	0.001
Standard deviation	0.14	0.08	
Average lobular fibrosis/lobular area ratio (μm^2)	0.37	0.55	<0.001
Standard deviation	0.09	0.11	

Table IV. Vascular damage and parenchymal alterations

Variable	Yellow Fever		Labrea Hepatitis		p
	Absent	Present	Absent	Present	
Vessel obstruction	10	0	9	0	1.0000
Portal phlebitis	4	6	0	9	0.1416
Hepatic vein phlebitis	9	1	7	2	0.6534
Arterial proliferation	10	0	9	0	1.0000
Parenchymal atrophy	5	5	9	0	0.0662
Parenchymal extinction*	10	0	0	9	0.0002
Portal approximation	5	5	2	7	0.3074
Portal-hepatic vein approximation	10	0	8	1	0.6831

(*): Statistically significant variables

Plate 1

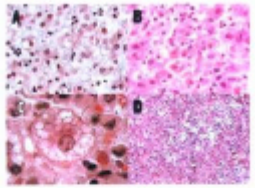

Plate 2

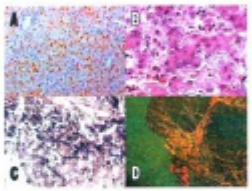

Plate 3

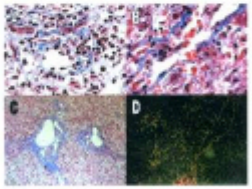

Plates – legends:

Plate I: A - Yellow Fever: Ballooning degeneration in hepatocytes (H&E, X 100); B - Yellow Fever: Midzonal acidophilic bodies (H&E, X 100); C - Labrea Hepatitis: Classic morula cell (H&E, X 400) D - Labrea Hepatitis: Pan acinar lytic necrosis (H&E, X 40)

Plate II: A – Yellow Fever: PCNA positive nuclei (Envision Peroxidase X 100); B - Labrea Hepatitis: Multinucleated hepatocyte (H&E, X 400); C - Labrea Hepatitis: Portal elastic fibers proliferation (Verhoeff elastic fiber stain, X 100) D - Labrea Hepatitis: Thick red birefringent type I collagen fibers enlarging portal tract and forming portal to portal septa (Picrosirius-polarization, X 100);

Plate III: A - Labrea Hepatitis: Portal vein branch showing parietal necrosis and lymphocytic infiltrate permeating vein wall (CAB trichrome stain, X 100); B - Labrea Hepatitis: Hepatic vein branch showing parietal necrosis and lymphocytes permeating vein wall (CAB trichrome stain, X 100); C and D - Labrea Hepatitis: Parenchymal extinction and portal tract approximation; thin green birefringent type III collagen fibers in peri-cellular and peri-sinusoidal lobular distribution (C - CAB trichrome stain, X 40; D - Picrosirius-polarization, X 100).

Livros Grátis

(http://www.livrosgratis.com.br)

Milhares de Livros para Download:

Baixar livros de Administração
Baixar livros de Agronomia
Baixar livros de Arquitetura
Baixar livros de Artes
Baixar livros de Astronomia
Baixar livros de Biologia Geral
Baixar livros de Ciência da Computação
Baixar livros de Ciência da Informação
Baixar livros de Ciência Política
Baixar livros de Ciências da Saúde
Baixar livros de Comunicação
Baixar livros do Conselho Nacional de Educação - CNE
Baixar livros de Defesa civil
Baixar livros de Direito
Baixar livros de Direitos humanos
Baixar livros de Economia
Baixar livros de Economia Doméstica
Baixar livros de Educação
Baixar livros de Educação - Trânsito
Baixar livros de Educação Física
Baixar livros de Engenharia Aeroespacial
Baixar livros de Farmácia
Baixar livros de Filosofia
Baixar livros de Física
Baixar livros de Geociências
Baixar livros de Geografia
Baixar livros de História
Baixar livros de Línguas

Baixar livros de Literatura
Baixar livros de Literatura de Cordel
Baixar livros de Literatura Infantil
Baixar livros de Matemática
Baixar livros de Medicina
Baixar livros de Medicina Veterinária
Baixar livros de Meio Ambiente
Baixar livros de Meteorologia
Baixar Monografias e TCC
Baixar livros Multidisciplinar
Baixar livros de Música
Baixar livros de Psicologia
Baixar livros de Química
Baixar livros de Saúde Coletiva
Baixar livros de Serviço Social
Baixar livros de Sociologia
Baixar livros de Teologia
Baixar livros de Trabalho
Baixar livros de Turismo