

DINALVA BARROS DA SILVA



MIRINGOPLASTIA COM MEMBRANA DE
BIOPOLÍMERO E FÁSCIA AUTÓLOGA EM
CHINCHILLA LANIGER

Dissertação apresentada ao Colegiado do
Programa de Pós-Graduação em Cirurgia do
Centro de Ciências da Saúde da Universidade
Federal de Pernambuco, como parte dos
requisitos para obtenção do título de Mestre
em Cirurgia.

Orientador

Dr. JOSÉ LAMARTINE DE ANDRADE AGUIAR

Prof. Adjunto de Bases da Técnica Cirúrgica do
Departamento de Cirurgia, CCS-UFPE

RECIFE

2006

Livros Grátis

<http://www.livrosgratis.com.br>

Milhares de livros grátis para download.

UNIVERSIDADE FEDERAL DE PERNAMBUCO

REITOR

Prof. Amaro Henrique Pessoa Lins

VICE-REITOR

Prof. Gilson Edmar Gonçalves e Silva

PRÓ-REITOR PARA ASSUNTOS DE PESQUISA E PÓS-GRADUAÇÃO

Prof. Celso Pinto de Melo

CENTRO DE CIÊNCIAS DA SAÚDE

DIRETOR

Prof. José Thadeu Pinheiro

HOSPITAL DAS CLÍNICAS

DIRETORA SUPERINTENDENTE

Prof. Heloísa Mendonça de Moraes

DEPARTAMENTO DE CIRURGIA

Prof. Sílvio Romero Marques

PROGRAMA DE PÓS-GRADUAÇÃO EM CIRURGIA

NÍVEL MESTRADO E DOUTORADO

COORDENADOR

Prof. José Lamartine de Andrade Aguiar

VICE-COORDENADOR

Prof. Carlos Teixeira Brandt

CORPO DOCENTE

Prof. Álvaro Antônio Bandeira Ferraz

Prof. Carlos Teixeira Brandt

Prof. Cláudio Moura Lacerda de Melo

Prof. Edmundo Machado Ferraz

Prof. Frederico Teixeira Brandt

Prof. José Lamartine de Andrade Aguiar

Prof. Salvador Vilar Correia Lima

Prof. Sílvio Caldas Neto

DEDICATÓRIA

À memória dos meus pais **Gedeão Barros Silva** e **Albertina Caldeiro Barros** e aos meus irmãos **Laércio** (*in memoriam*), **Rosália**, **Edna**, **Walberlene**, **Gláucia** e **Iára**, pelo amor, amizade e companheirismo, apesar da distância.

Ao meu querido esposo **Mariano Pedro Mattos** que tanto me incentivou, me apoiou e foi um coadjuvante nesta pesquisa.

AGRADECIMENTOS

Tenho um agradecimento especial ao **Prof. Nelson Caldas**, que me iniciou e incentivou a fazer cirurgia de ouvido. É difícil fazer uma cirurgia de ouvido sem pensar nos seus ensinamentos.

Ao **Prof. José Lamartine de Andrade Aguiar**, meu orientador, pelo incentivo, dedicação, pelos seus incontestáveis conhecimentos na área da pesquisa, espírito acadêmico e disponibilidade para o ensino.

A veterinária **Adriana Cruz**, que se tornou quase especialista em cirurgia otológica e a dedicação que teve com os animais, inclusive adotando um.

Ao **Prof. Antônio Roberto de Barros Coelho** pelas sugestões e apoio durante os experimentos.

Ao **Prof. Renato Dornellas Câmara**, pelo apoio e a amizade.

Aos funcionários do **Núcleo de Cirurgia Experimental** que colaboraram em todos os aspectos.

À **Márcia e Mércia**, que com alegria e esperança dentro de cada uma é capaz de mudar e transformar qualquer coisa. Elas fizeram a formatação do trabalho.

A **Denise**, minha secretária, pela paciência e cooperação.

SUMÁRIO

LISTA DE SIGLAS E ABREVIATURAS.....	ix
LISTA DE FIGURAS.....	xi
RESUMO.....	xiv
ABSTRACT.....	xvi
INTRODUÇÃO.....	01
LITERATURA.....	05
OBJETIVOS.....	10
3.1 Geral.....	11
3.2 Específicos.....	11
MATERIAL E MÉTODO.....	12
4.1 Timpanometria.....	14
4.2 Perfuração da MT.....	15
4.3 Miringoplastias.....	18
4.4 Análise estatística.....	21
RESULTADOS.....	22
5.1 Exame otoscópico após miringoplastia.....	23
5.2 Histologia da Membrana do Tímpano após a Cicatrização.....	26
5.3 Análise funcional – Timpanometria.....	27
DISCUSSÃO.....	30
CONCLUSÃO.....	38
REFERÊNCIAS.....	40
ANEXOS.....	45

LISTA DE SIGLAS E ABREVIATURAS

CAE	= conduto auditivo externo
CCB	= Centro de Ciências Biológicas
CEEA	= Comitê de Ética em Experimentação Animal do
daPa	= decaPascal
EGE	= fator de crescimento epidérmico
FA	= fásia autóloga
FGF	= fator de crescimento de fibroblasto
MAE	= meato acústico externo
MB	= membrana de biopolímero
MF	= fechada
MP	= perfurada
MT	= membrana do tímpano
OD	= orelha direita
OE	= orelha esquerda
UFPE	= Universidade Federal de Pernambuco

LISTA DE FIGURAS

Figura 1.	Timpanometria pré-operatória com impedanciômetro MAICO MA630.....	14
Figura 2.	Espéculo aurial auto-estático de Holmgreen.....	16
Figura 3.	Perfuração apresentando bordas epitelizadas (A) 15 dias após a perfuração.....	17
Figura 4.	Perfuração apresentando bordas epitelizadas (A) 30 dias após a perfuração.....	17
Figura 5.	Epitelização permanente das bordas livres da perfuração (A).....	17
Figura 6.	Fragmento de MBP, utilizado na miringoplastia de perfurações da membrana timpânica.....	19
Figura 7.	Tempo cirúrgico mostrando a MBP aplicada como enxerto livre sobre a perfuração, P da membrana timpânica, MT....	19
Figura 8.	Fragmento de fásia autóloga, aplicada como enxerto livre sobre uma perfuração da membrana timpânica, procedimento clássico em cirurgia otológica, miringoplastia.....	20
Figura 9.	Retirada da membrana do tímpano, MT incluindo o anulus, sob otomicroscopia.....	21
Figura 10.	Gelfoam, no CAE impedindo a visualização da MT na primeira semana.....	23
Figura 11.	Observa-se a membrana do tímpano cicatrizada na 4ª semana do pós-operatório com enxerto de FA.....	24
Figura 12.	Membrana timpânica na 8ª semana após o tratamento com enxerto livre de membrana de biopolímero, MBP.....	24
Figura 13.	Fotomicrografia de membrana do tímpano de <i>Chinchilla laniger</i> oito semanas após miringoplastia com enxerto livre de biopolímero BP, mostrando espessamento da camada média (B), interna (A) e externa (C). Aumento de 400X.....	26
Figura 14.	Timpanograma da orelha direita (OD) e da orelha esquerda (OE) no pré-operatório de Cinchilla com frequência baixa de 500Hz.....	27

-
- Figura 15.** Curvas timpanométricas obtidas no pós-operatório de perfurações de membranas timpânicas cicatrizadas, em Chinchilla, após miringoplastia com enxertos de fásia autóloga e membrana de biopolímero, na freqüência baixa de 500Hz, interpretadas como do tipo A..... 28
- Figura 16.** Curvas timpanométricas obtidas no pós-operatório de perfurações de membranas timpânicas cicatrizadas, em Chinchilla, após miringoplastia com enxerto de fásia autóloga e membrana de biopolímero, na freqüência baixa de 1000Hz, interpretadas como do tipo A..... 28
- Figura 17.** Curvas timpanométricas obtidas no pós-operatório de perfurações de membranas timpânicas cicatrizadas, em Chinchilla, após miringoplastia com enxerto de fásia autóloga e membrana de biopolímero, na freqüência baixa de 500Hz, interpretadas como do tipo C..... 28
- Figura 18.** Curvas timpanométricas obtidas no pós-operatório de perfurações de membranas timpânicas cicatrizadas, em Chinchilla, após miringoplastia com enxerto de fásia autóloga e membrana de biopolímero, na freqüência baixa de 1000Hz, interpretadas como do tipo C..... 29

RESUMO

Perfurações da membrana do tímpano prejudicam a função do aparelho auditivo e nas suas formas crônicas é necessário tratamento cirúrgico corretivo. O tratamento cirúrgico habitualmente empregado é a miringoplastia que é feita com a utilização de um enxerto livre de material biológico ou sintético. Um novo material biológico, um biopolímero, obtido por síntese a partir de açúcares do melão da cana-de-açúcar polimerizados, desenvolvido na UFRPE e UFPE, foi empregado como enxerto livre em 10 orelhas com perfuração crônica, e comparado com enxerto de fásia homóloga utilizada em perfuração da orelha contra lateral de roedores, cada animal foi o controle de si mesmo. No estudo foram utilizados 10 roedores *Chinchilla laniger*, machos, com peso médio de 500g, sem sinais de infecção e provenientes de um único fornecedor. Os animais foram operados na unidade de micro cirurgia e evoluíram no biotério de experimentação no Núcleo de Cirurgia Experimental da UFPE. Sob anestesia geral com Ketamina, 25mg/kg de peso, por via intramuscular, as orelhas externas foram examinadas por meio de otomicroscopia e a função de mobilidade da membrana do tímpano foi avaliada por meio de curvas de imitanciometria, classificadas nos tipos A, B e C, obtidas no pré-operatório com um impedanciômetro da marca MAICO, modelo MA630. Após o exame de timpanometria, sob controle de assepsia a anti-sepsia dos condutos auditivos externos foi feita com solução de povidona-iodo, instilada nos meatos acústicos externos e aspirada sob a infusão de solução salina estéril. As membranas do tímpano foram perfuradas por meio de eletrocauterização, utilizando-se uma alça circular de 0,3mm. Quatro semanas após as perfurações, as orelhas foram tratadas sob anestesia geral com ketamina, obedecendo princípios de assepsia e anti-sepsia. As bordas epitelizadas das perfurações foram retiradas e sobre a superfície cruenta, em uma orelha foi aplicado um enxerto de membrana de biopolímero e na orelha contra lateral um enxerto de fásia homóloga, com a mesma dimensão. Para fixar os enxertos foi colocado nos condutos auditivos externos um fragmento de Gelfoam. As orelhas foram examinadas semanalmente por meio de otoscopia e na oitava semana foram feitas curvas de imitanciometria, obedecendo os mesmos critérios adotados no pré-operatório. As curvas de timpanometria de todos os animais obtidas no pré-operatório foram do tipo A. Por meio do exame otoscópico foi identificado que as perfurações estavam fechadas em nove orelhas tratadas com enxerto de biopolímero e em oito com enxerto de fásia homóloga. As curvas de timpanometria no pós-operatório foram do tipo A em oito orelhas tratadas com o enxerto de biopolímero e em sete tratadas com enxerto de fásia homóloga. Em duas orelhas, uma tratada com enxerto de biopolímero e a outra com fásia homóloga o padrão de curva obtida foi do tipo C. O teste exato de Fisher aplicado aos resultados obtidos, não expressou diferença estatística significativa entre os dois modelos. A membrana do biopolímero apresentou-se semelhante à fásia homóloga como enxerto livre no tratamento de perfurações crônicas da membrana timpânica de *Chinchilla laniger*.

UNITERMOS: Biocompatibilidade, Biopolímero, miringoplastia, Imitanciometria *Chinchilla laniger*.

ABSTRACT

Perforations of the eardrum membrane impair the function of the hearing apparatus and in their chronic forms require corrective surgical treatment. The surgical treatment usually employed is myringoplasty, which is performed using a free graft of biological or synthetic material. A new biological material, a biopolymer, obtained from the polymerized sugars of sugar-cane molasses, developed at the UFRPE and UFPE, was used as a free graft in 10 ears with chronic perforations and compared with a homologous fascia graft used in the perforation of the contralateral ear of rodents, each animal being its own control. In this study 10 *Chinchilla laniger* male rodents from a single supplier, with an average weight of 500 g and no signs of infection were used. The animals were operated on in the microsurgery unit and continued their growth in the experimental bioterium of UFPE's Center of Experimental Surgery. Under intramuscular general anesthesia with Ketamine, 25 mg/kg of weight, the external ears were examined by means of otomicroscopy and the motility function of the eardrum membrane was assessed using tympanometry curves classified as types A, B and C, obtained preoperatively with an tympanometry (make, MAICO, model, MA630). Following the tympanometry examination, asepsis and antisepsis was carried out using a povidone iodine solution in the external auditory conduits, followed by instillation and aspiration of sterile saline solution. The eardrum membranes were perforated by electrocautery, using a 0.3-mm circular loop. Four weeks after the perforations the ears were treated under general anesthesia with ketamine in accordance with the principles of asepsis and antisepsis. The epithelialized edges of the perforations were removed and a biopolymer membrane graft was placed on the bloody surface and a homologous fascia graft of the same size was likewise placed on the contralateral ear. A fragment of Gelfoam was placed on the external auditory conduits to secure the grafts. The ears were examined on a weekly basis by means of otoscopy and in the eighth week tympanometry curves were obtained, applying the same criteria adopted preoperatively. The tympanometry curves obtained from all the animals preoperatively were type A. By means of otoscopy it was found that the perforations were closed in nine of the ears treated with the biopolymer graft and in eight of those treated with the homologous fascia graft. The postoperative tympanometry curves were type A in eight of the ears treated with the biopolymer graft and in seven of those treated with the homologous fascia graft. In two ears, one treated with the biopolymer graft and the other with the homologous fascia graft, the curve pattern obtained was type C. Fisher's Exact test applied to the results obtained revealed no statistically significant differences between the two models. The biopolymer membrane proved to be similar to the homologous fascia as a free graft in the treatment of chronic perforations of the eardrum membrane of the *Chinchilla laniger*.

KEY WORDS: Biocompatibility, Biopolymer, Myringoplasty, Tympanometry, *Chinchilla laniger*.

INTRODUÇÃO

Os enxertos e próteses de origem biológica e sintética são amplamente utilizados em todas as especialidades cirúrgicas. Provavelmente o desenvolvimento de novos materiais com melhor biocompatibilidade e plasticidade funcional permitiram a utilização de próteses para reconstrução funcional de órgãos e sistemas. A alta tecnologia utilizada para o desenvolvimento desses produtos eleva o seu custo, limitando o uso clínico de rotina¹⁻³.

O biopolímero de cana-de-açúcar é um polissacarídeo extracelular obtido por síntese bacteriana, a partir de melaço de cana-de-açúcar, desenvolvido no laboratório de Microbiologia Industrial da Estação Experimental de Cana-de-Açúcar de Carpina / Universidade Rural de Pernambuco, a partir de 1990. Em 2001, pesquisadores do Núcleo de Cirurgia Experimental da Universidade Federal de Pernambuco promoveram uma série de ensaios químicos com o objetivo de adequar o biopolímero para diferentes aplicações na área de saúde^{4,5}.

A primeira referência da aplicação do biopolímero como material biocompatível foi em estudo experimental, quando foram utilizadas membranas de biopolímero *in natura*, como curativos para o tratamento de feridas acidentais em cães. Os curativos não desenvolveram toxicidade e apresentaram boa biocompatibilidade. A conduta resultou no aumento de tecido de granulação, controle da infecção e diminuição do tempo de cicatrização⁶.

O biopolímero após a sua purificação pode ser transformado em membranas estáveis. Em estudos experimentais as membranas apresentaram

baixa toxicidade, biocompatibilidade e características físico-químicas, que atendem às especificidades morfofuncionais de diferentes tecidos, permitindo a sua aplicação como enxerto biológico^{7,8}.

A membrana do tímpano, do ponto de vista histológico, está constituída por uma superfície externa, coberta por uma epiderme delgada, originária do ectoderma, uma superfície interna, constituída por epitélio simples de pavimentoso a cubóide, derivado do endoderma. Interposta, entre as duas camadas epiteliais, encontra-se uma delgada camada de elementos mesodérmicos, incluindo fibras de colágeno, fibras elásticas e fibroblastos⁹.

No homem como no *Chinchilla laniger*, histologicamente a membrana do tímpano apresenta a mesma estrutura histológica¹⁰.

Do ponto de vista fisiológico a membrana timpânica é uma estrutura simples que apresenta funções básicas no que concerne à transmissão da pressão sonora à janela oval e a proteção sonora da janela redonda, além de importante proteção da orelha média contra infecção¹¹.

A perfuração crônica da membrana do tímpano é uma entidade clínica de ocorrência freqüente, podendo levar a uma perda auditiva condutiva ou a infecção recorrente. As perfurações podem ocorrer por trauma, infecções agudas ou crônicas da orelha média, como também, em decorrência ao uso de tubo de ventilação. As perfurações agudas podem curar espontaneamente, enquanto que nas perfurações crônicas, ocorre falha de crescimento epitelial resultando em uma fístula crônica. Quando as perfurações se tornam crônicas é necessário o tratamento cirúrgico adequado para o fechamento das mesmas¹².

Com base nos dados de citotoxicidade, biocompatibilidade e das características física e química do biopolímero^{5,7,8}, a membrana foi utilizada como uma alternativa de enxerto livre no tratamento de perfurações crônicas da membrana do tímpano em *Chinchilla laniger*.

LITERATURA

A perfuração crônica da MT ocorre em 1% da população mundial, e as principais causas são infecções persistentes da orelha média e perfurações traumáticas extensas da MT^{13,14}. Nesses casos é necessário restaurar a integridade física e funcional da MT. Com o objetivo de definir um enxerto adequado, os otologistas vêm desenvolvendo técnicas, com o propósito de avaliar as vantagens e desvantagens de diferentes materiais¹².

Com base nos princípios e conceitos da cirurgia otológica atual, pode-se dizer que a história da timpanoplastia teve início em 1950 e Wüllstein (1953), descreveu pela primeira vez o termo timpanoplastia citando técnicas cirúrgicas para reconstrução do mecanismo de audição da orelha média, que tinha sido prejudicado ou destruído por uma doença crônica¹⁵.

Várias são as técnicas utilizadas para fechamento da perfuração crônica das membranas timpânicas e a indicação destas depende da localização e extensão da fístula. A miringoplastia é um procedimento usado quando não há necessidade de penetrar na orelha média. O procedimento deve ser limitado a pacientes que satisfaçam os seguintes critérios: MT translúcida, perfuração central relativamente pequena da MT, nenhuma suspeita ou presença de doença da orelha média e audição dentro dos limites da normalidade¹³.

Quando essas condições não são conhecidas, está indicado a timpanoplastia a qual não há um consenso na sua classificação, sendo considerado timpanoplastia do tipo I como sinonímia de miringoplastia¹³.

O termo timpanoplastia foi definido pela *American Academy of Ophthalmology and Otolaryngology's Comitee on Conservation of Hearing*,

como “Uma operação para erradicar a doença na orelha média e para reconstruir o mecanismo de audição sem a cirurgia da mastóide, com ou sem enxerto de MT”¹⁵.

Apesar das cirurgias tecnicamente bem planejadas, a falta de microscópio cirúrgico, técnicas de esterilização e a ausência de antibióticos, possivelmente causavam danos iatrogênicos e infecções. A introdução do microscópio cirúrgico por Karl Zeiss e um instrumental especializado e delicado em cirurgia otológica, facilitaram a cirurgia da orelha média e estimularam muitos cirurgiões inovadores a desenvolverem novos procedimentos cirúrgicos com o uso de enxertos para reparo de perfuração da MT incluindo enxertos homólogos e heterólogos¹⁵. Como exemplo de materiais homólogos usados em timpanoplastia incluí-se dura-máter, fásia temporal, ossículos, membranas de córneas, fásia do músculo reto abdominal, gordura e como enxertos heterólogos, celulose biossintética^{9,16}.

Amoils, Jackler & Melo, em 1992, desenvolveram um método de fechamento da MT usando Fator de Crescimento Epidérmico (EGE), como estímulo no reparo da perfuração crônica em *Chinchilla*¹⁰, a seguir Kato & Jackler, em 1996, com a mesma intenção usaram o Fator de Crescimento de Fibroblasto (FGF), induzindo o fechamento da perfuração da MT, encontrando uma resposta biológica com eritema e espessamento da MT semelhante a uma reação inflamatória. Essa aparência foi similar à observada nos estágios iniciais após timpanoplastia com enxerto autólogo em humanos¹⁷.

Soumekh et al, em 1994, avaliaram a eficácia não cirúrgica do uso de derivados de plaquetas para tratamento de perfuração crônica da MT em

Chinchilla e observaram que não houve eficácia no tratamento de perfuração crônica de MT¹⁴.

Downey, Campeaux & Silva, em 2003, estudaram a efetividade do AlloDerm[®] que é um enxerto dérmico acelular, processado do banco de pele de cadáver. Os elementos celulares do enxerto são removidos, porém são preservados o colágeno, a matriz de elastina e o complexo da membrana basal. Esses enxertos são tratados com agentes que previnem alguma transmissão viral quando implantados¹⁸. Saadat et al, em 2001, incluíram em um estudo de sete pacientes com perfuração central traumática o uso do biomaterial AlloDerm[®], para miringoplastia e definiram que o produto confere um resultado positivo com as vantagens de fechamento completo das margens da perfuração e consideram ainda a facilidade de aquisição e preparação do produto¹⁹.

Diniz, em 2001, utilizou celulose biossintética em perfuração traumática de MT em *Chinchilla laníger* e observou que o material é inócuo e proporciona baixa incidência de infecção¹⁶.

Na escolha do material para o enxerto deve-se considerar além do resultado plástico, a resposta funcional da membrana restaurada. Além da área de superfície da MT, devem ser levadas em conta sua massa e rigidez. Membranas espessas e pesadas vibram pobremente e não conduzem eficientemente o som, especialmente nas frequências médias e altas²⁰. Este fato tem importância clínica na escolha de material de enxertos.

Em 1991, Metz foi o primeiro a aplicar o conceito de impedância acústica em audiologia clínica, que consiste em medir a oposição do fluxo de energia acústica dentro do sistema de transmissão na orelha média¹⁵.

O volume equivalente do meato acústico externo é uma das medidas da timpanometria, sendo convencionalmente subtraído das medidas de admitância totais para fornecer uma estimativa da admitância da orelha média. Pode ser obtido com a introdução de uma pressão de ar relativamente alta (+200 daPa) ou baixa (-200 daPa) no meato acústico externo. Nestas pressões, a impedância da orelha média e membrana timpânica, para propósitos clínicos, é alta e a admitância é virtualmente zero. Assim, a admitância é medida apenas pelo volume de ar colocado no meato acústico externo entre a ponta da sonda e a membrana timpânica. O volume equivalente do meato acústico externo, em indivíduos com membrana timpânica íntegra, está na faixa de 0,3mL a 1,0mL em crianças e 0,65mL a 1,75mL em adultos²¹.

Em estudo de timpanometria multifrequencial e a histopatologia das doenças da orelha média, produzida em *Chinchillas*, Margolis, Schachem & Fulton, concluíram que os resultados encontrados, sugerem que existe relação sistemática entre padrões timpanométricos e doenças da orelha média²⁰. Em outro trabalho comparativo de timpanometria de banda larga em *Chinchillas* e humanos, mostraram uma similaridade em curvas timpanométricas no que se refere à admitância em baixas frequências < 2kHz, pois acima desta, a interação entre a impedância do canal da orelha externa e a orelha média fica difícil de ser avaliado, devido a complexidade acústica do canal, que não permite uma calibração acurada acima desta frequência²².

Amoils et al, escolheram o *Chinchillas laniger*, como modelo animal, para perfurações crônicas da MT, nesses animais o diâmetro da membrana é de 6 a 9mm, próxima a de humanos²³.

OBJETIVOS

3.1 Geral

Avaliar o tratamento de perfurações da membrana timpânica por meio de miringoplastia com membrana de biopolímero e fásia autóloga em *Chinchilla laniger*.

3.2 Específicos

- ❖ Definir por meio de otomicroscopia a frequência de fechamento total da perfuração da MT após miringoplastia com membrana de biopolímero e fásia autóloga;
- ❖ Comparar por meio da timpanometria a função da MT antes e após miringoplastia com membrana de biopolímero e fásia autóloga.

MATERIAL E MÉTODO

Esta pesquisa foi aprovada e seguiu os princípios que regem o código de ética experimental e as leis de proteção aos animais de acordo com as normas vigentes no Brasil especialmente a Lei 9.605 - art.32 e Decreto número 3.179-art. 17, de 21/09/1999 que trata da questão e normas para prática científica de vivisseção de animais. O Comitê de Ética em Experimentação Animal do Centro de Ciências Biológicas da Universidade Federal de Pernambuco (CEEa-UFPE) estabeleceu aprovação integral em parecer concedido em 26 de julho de 2005 (Anexo 1).

Foram estudados dez *Chinchillas laniger* machos, pesando 500 a 600 gramas e com seis meses a um ano de idade, sem sinais de infecção, procedentes de um único criatório. Os animais foram mantidos no biotério de experimentação no Núcleo de Cirurgia Experimental. Durante todas as fases do experimento, permaneceram em gaiolas individuais, com piso de maravalhas, iluminação artificial de 12/12 horas e em ambiente aclimatado.

Os animais foram alimentados com uma ração constituída em partes de: uva passa, milho, semente de girassol, aveia, alfafa, arroz integral, suplemento alimentar para *Chinchilla laniger* preparado pelo fornecedor e água *ad libitum*. Para reduzir o estresse dos animais em cativeiro disponibilizou-se pó de mármore para banho, segundo orientação dos criadores.

4.1 Timpanometria

Os animais foram anestesiados com ketamina na dosagem de 25mg/Kg, administrado na coxa direita, e thiobarbital na dose de 25mg/Kg na coxa esquerda, por via intramuscular respectivamente. Antes de realizar a perfuração da MT foi feito o teste de mobilidade das membranas esquerda e direita, através da imitanciometria com impedanciômetro MAICO MA630, Figura 1, com a finalidade de obtenção das curvas pré-operatórias, para comparar com as curvas no pós-operatório 60 dias após a cirurgia.



Figura 1. Timpanometria pré-operatória com impedanciômetro MAICO MA630

As curvas timpanométricas foram classificadas como: tipo A (com pico entre -100 e +100 mmH₂O, característica de normalidade), tipo B (curva plana, característica de presença de fluido na orelha média) ou tipo C (com pico abaixo de -100 mmH₂O, característica de desequilíbrio de pressão na orelha média).

4.2 Perfuração da MT

Logo após a timpanometria os animais foram colocados na mesa cirúrgica, em decúbito lateral, e cabeça flexionada na direção oposta do pesquisador.

Para os procedimentos cirúrgicos foi utilizado um microscópio cirúrgico D.F.Vasconcelos ® modelo FC 250, equipado com lente ocular com aumento de 12,5 vezes e lente objetiva com 250mm de distancia focal, acoplado a uma câmera digital e a uma micro-câmera de vídeo conectada a um micro-computador com placa de captura de vídeo para registro das imagens.

A assepsia utilizada obedeceu a rotina em microcirurgia otológica. A anti-sepsia foi realizada com solução de povidona-iodo instilada nos meatos acústicos externos e retirada por meio de infusão e aspiração de solução salina. Para melhor visualização da MT foi necessário fraturar a proeminência óssea existente na parede póstero-superior do canal, à altura do anulus timpânico com a introdução adequada do espéculo aural auto-estático de Holmgreen, Figura 2. Sob microscopia, foram realizadas perfurações simétricas em todas as orelhas no quadrante (ântero-superior) da membrana do tímpano com termo-cautério usando-se uma alça circular com 0,3mm de diâmetro.



Figura 2. Espéculo aurál auto-estático de Holmgreen

Em intervalos de sete dias, os animais foram anestesiados nas mesmas condições do tempo operatório, para observação das perfurações, através de oto-endoscópio Endoview 0°. A documentação fotográfica foi registrada com 15 e 30 dias após a perfuração da MT, como mostram as Figuras 3, 4 e 5.

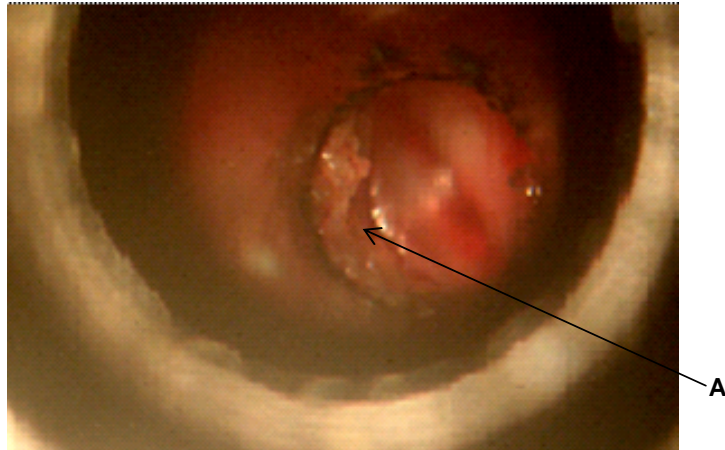


Figura 3. Perfuração apresentando bordas epitelizadas (A) 15 dias após a perfuração

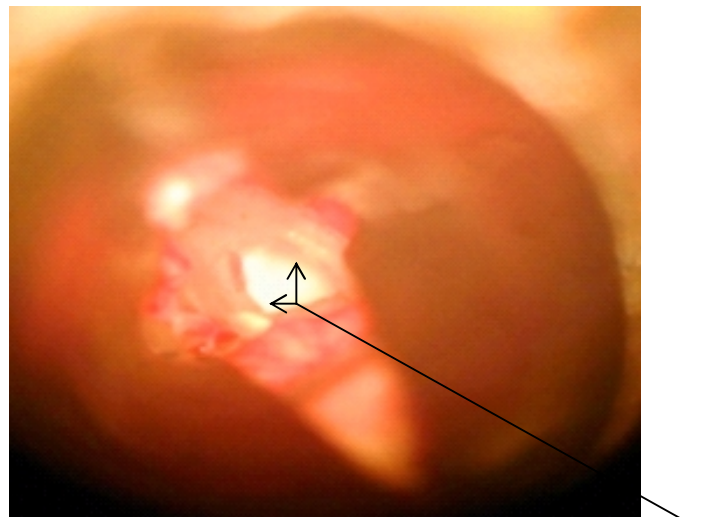


Figura 4. Perfuração apresentando bordas epitelizadas (A) 30 dias após a perfuração

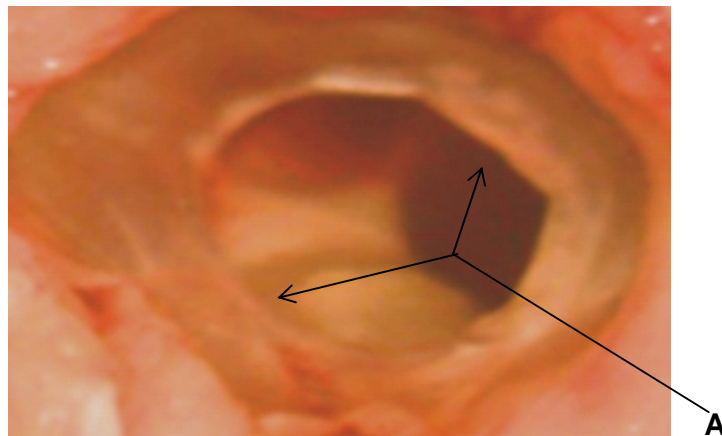


Figura 5. Epitelização permanente das bordas livres da perfuração (A).

4.3 Miringoplastias

Quatro semanas após as perfurações, todos os animais apresentavam à otomicroscopia as membranas timpânicas com perfurações estáveis. Os animais foram submetidos a anestesia geral nas mesmas condições anteriores. Ao exame otoscópico das membranas timpânicas, as perfurações apresentavam bordas espessas e foram consideradas lesões crônicas. Sob condições de assepsia e anti-sepsia um fragmento de 1x1cm da bainha anterior de reto abdominal foi retirado, tratado e desidratado em álcool etílico, para o enxerto autólogo. Foram retiradas as bordas epitelizadas das perfurações das membranas do tímpano, deixando-as com a superfície cruenta. Sobre as membranas timpânicas foram colocados um fragmento de membrana de biopolímero, de formato circular, com diâmetro de 5.0mm e 0.1mm de espessura, Figura 6, recobrimo as bordas da ferida, na orelha direita, Figura 7. Na orelha contra-lateral foi realizada o mesmo procedimento utilizando-se a fâscia autóloga, Figura 8. Para fixar os enxertos, foi colocado um pequeno fragmento 3mm de esponja de gelatina absorvível (Gelfoam, The Upjohn Co., Kalamazoo, Mich.) sobre os mesmos.

Para evitar erros de registro foi destinada a orelha esquerda para a miringoplastia com a fâscia autóloga. Esta orelha serviu de controle do processo de cicatrização da perfuração, da orelha contra lateral que recebeu como enxerto a membrana de biopolímero.

Os animais foram recolocados em suas gaiolas, permaneceram no biotério de experimentação e semanalmente examinados por meio de otomicroscopia até a oitava semana pós-operatória. Nestes momentos

procurava-se observar, por transparência, o avanço centrípeto da borda da perfuração timpânica sob o enxerto utilizado, com o objetivo de se definir o tempo da cicatrização completa da membrana.




Figura 6. Fragmento de MBP, utilizado na miringoplastia de perfurações da membrana timpânica

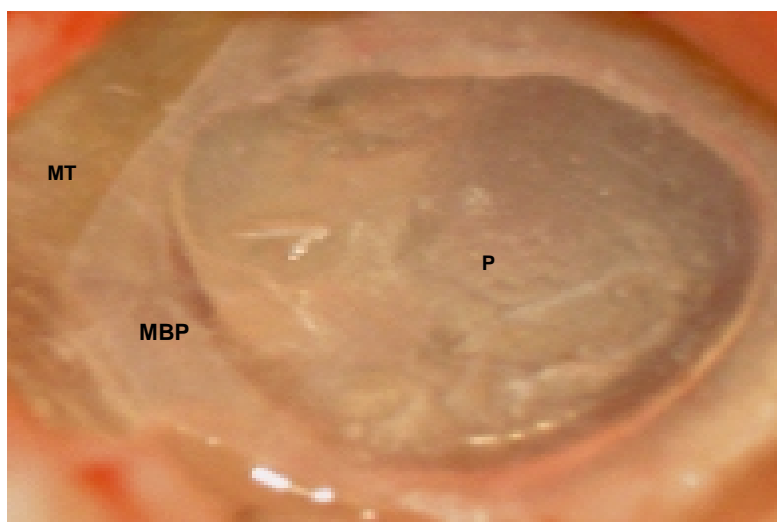


Figura 7. Tempo cirúrgico mostrando a MBP aplicada como enxerto livre sobre a perfuração, P da membrana timpânica, MT

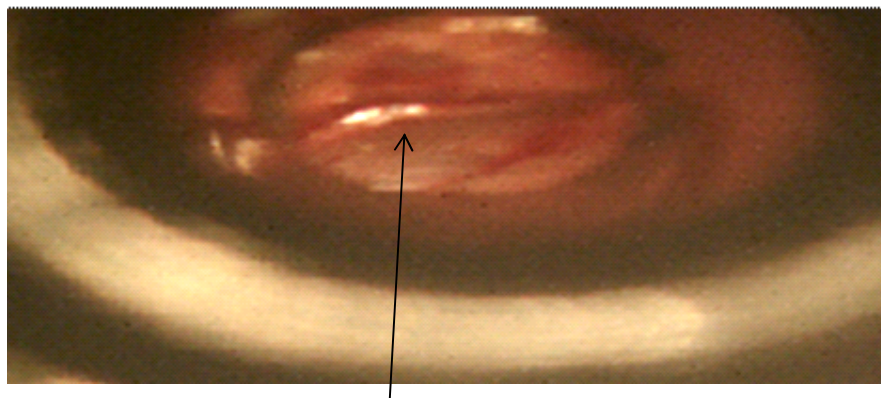


Figura 8. Fragmento de fásia autóloga, aplicada como enxerto livre sobre uma perfuração da membrana timpânica, procedimento clássico em cirurgia otológica, miringoplastia.

Após dois meses da miringoplastia, sob anestesia geral a mobilidade das membranas foi avaliada por meio da timpanometria nas mesmas condições do pré-operatório. Em seguida os animais foram mortos com uma overdose de thiobarbital, seguindo-se então uma cuidadosa retirada da MT incluindo o anulus sob micro dissecação, (Figuras 9), para estudo histológico. Durante esta etapa, antes do procedimento de retirada da MT, para uma maior estabilidade das membranas foram instiladas três gotas de formaldeído 2% em glicerina em cada orelha. Depois de retirados, os espécimes foram colocados em um Becker de 10mL com o mesmo fixador e colocado em estufa a 37° C por uma hora, para complementar a fixação. Em seguida os espécimes foram processados incluídos em parafina, cortados com 5 μ de espessura, montados e corados com Hematoxilina eosina e tricômico de Gomory para estudo histopatológico.

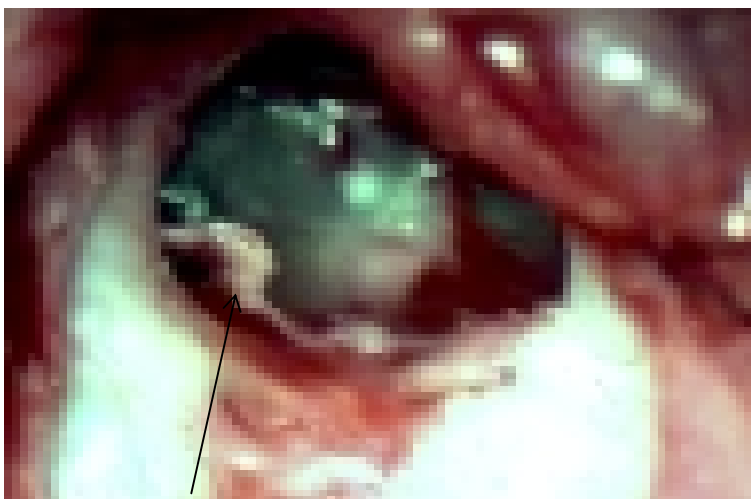


Figura 9. Retirada da membrana do tímpano, MT incluindo o anulus, sob otomicroscopia.

4.4 Análise estatística

As orelhas tratadas com enxerto livre de membrana de biopolímero e fásia autóloga, orelha direita e esquerda respectivamente, foram examinadas por meio de oto-microscopia e timpanometria, e aos resultados, foi aplicado o teste exato de Fischer.

RESULTADOS

5.1 Exame otoscópico após miringoplastia

Na primeira semana sob otomicroscopia, havia esponja de gelatina absorvível, Gelfoam, no conduto auditivo externo de todos os animais, impedindo a visualização da MT em ambas orelhas, Figura 10.

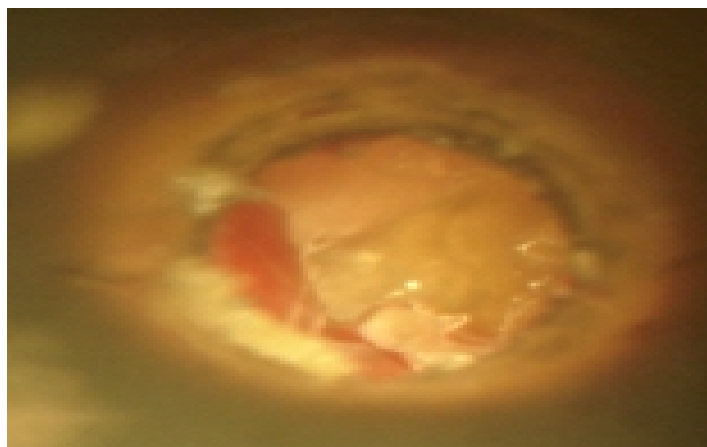


Figura 10. Gelfoam, no CAE impedindo a visualização da MT na primeira semana.

Na quarta semana após a miringoplastia, em cada animal, foi observado que as perfurações haviam fechado completamente, em nove animais com enxerto de membrana de biopolímero (BP) e oito animais com o enxerto de FA, e assim permaneceram até a 8ª semana como demonstrado nas Figuras 11 e 12, nas tabelas 1 e 2 e no gráfico 1. Na oitava semana a membrana do tímpano permanecia com a perfuração em duas orelhas esquerdas, dos animais número oito e dez, com fásia (FA) e no animal número nove, a membrana do tímpano permanecia aberta na orelha direita, onde foi usado o enxerto com BP Tabela 1.

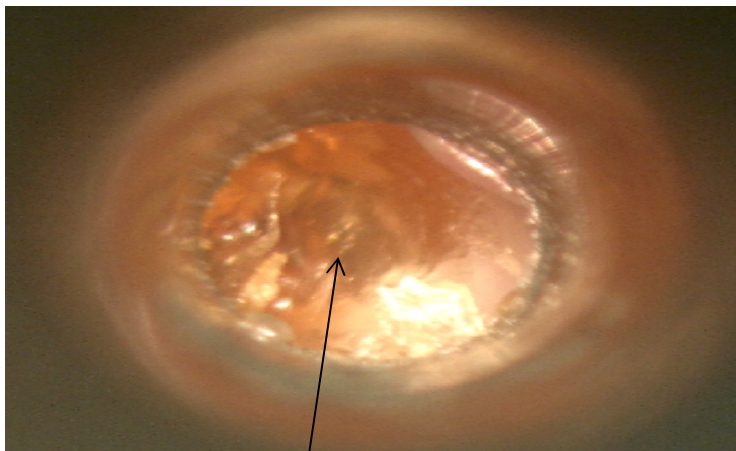


Figura 11. Observa-se a membrana do tímpano cicatrizada na 4ª semana do pós-operatório com enxerto de FA

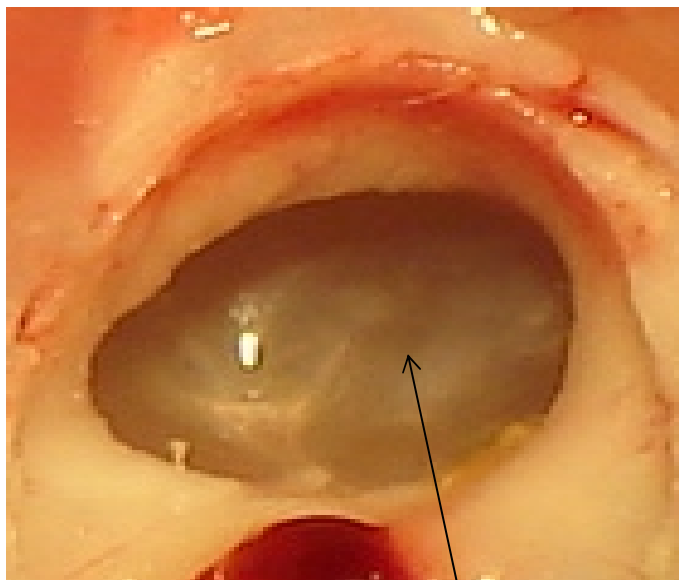


Figura 12. Membrana timpânica na 8ª semana após o tratamento com enxerto livre de membrana de biopolímero, MBP

Tabela 1. Exame otoscópico semanal das orelhas tratadas com enxerto de fásia autóloga e com biopolímero

Animal	Semana															
	1 ^a		2 ^a		3 ^a		4 ^a		5 ^a		6 ^a		7 ^a		8 ^a	
	BP	FA	BP	FA	BP	FA	BP	FA	BP	FA	BP	FA	BP	FA	BP	FA
1	*	*	P	P	F	F	F	F	F	F	F	F	F	F	F	F
2	*	*	P	P	F	F	F	F	F	F	F	F	F	F	F	F
3	*	*	P	P	F	P	F	F	F	F	F	F	F	F	F	F
4	*	*	P	P	P	F	F	F	F	F	F	F	F	F	F	F
5	*	*	P	P	P	P	F	F	F	F	F	F	F	F	F	F
6	*	*	F	P	P	F	F	F	F	F	F	F	F	F	F	F
7	*	*	P	F	F	F	F	F	F	F	F	F	F	F	F	F
8	*	*	P	P	P	F	F	P	F	P	F	P	F	P	F	P
9	*	*	P	P	F	F	P	F	P	F	P	F	P	F	P	F
10	*	*	P	P	P	P	F	P	F	P	F	P	F	P	F	P

FA= fásia autóloga; BP= biopolímero; P = MT perfurada; F= MF fechada; (*) Membrana do tímpano não visualizada

Tabela 2. Tempo de fechamento das perfurações timpânicas após miringoplastia

Tempo em semana	Tipo de enxerto				valor de p (*)
	BP		FA		
	n	%	n	%	
2^a					
Sim	1	10,0	1	10,0	1,000
Não	9	90,0	9	90,0	
3^a					
Sim	5	50,0	7	70,0	0,650
Não	5	50,0	3	30,0	
4^a					
Sim	9	90,0	8	80,0	1,000
Não	1	10,0	2	20,0	

(*) Teste Exato de Fisher. Na oitava semana os resultados foram idênticos aos encontrados na quarta semana, tabela 1.

O Teste exato de Fisher aplicado aos dados da tabela 2 mostrou que não houve diferença entre os dois grupos.

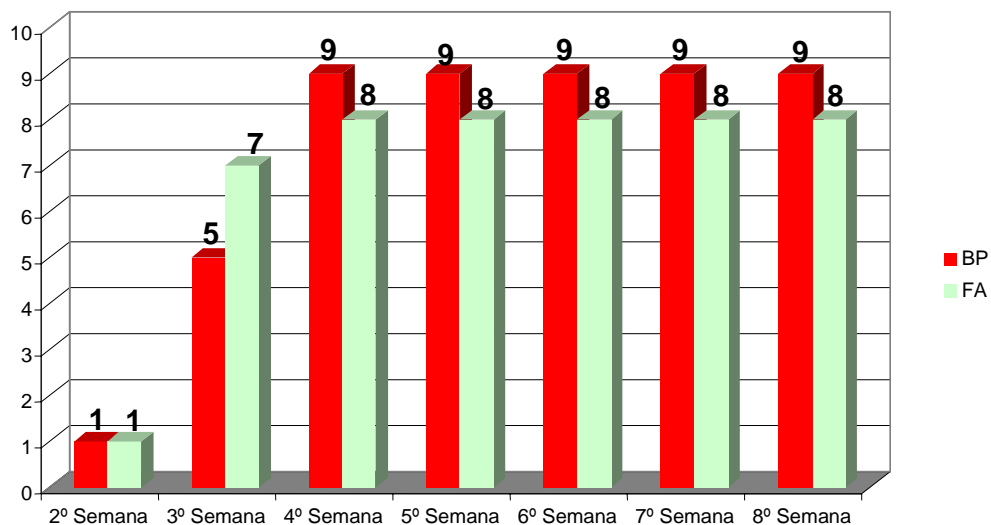


Gráfico 1. Representação do número de perfurações da membrana do tímpano cicatrizadas a partir da segunda até a oitava semana pós-operatória.

5.2 Histologia da Membrana do Tímpano após a Cicatrização

Na Figura 13 observa-se a camada externa da MT constituída de um epitélio estratificado de origem exodérmica. Uma camada interna constituída de um epitélio cubóide pavimentoso de origem endodérmica e uma camada central de origem mesodérmica constituída de fibroblasto e fibras colágenas.

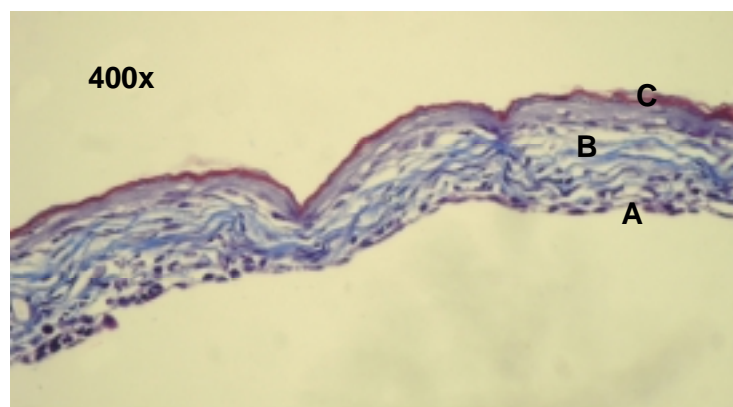


Figura 13. Fotomicrografia de membrana do tímpano de *Chinchilla laniger*, oito semanas após miringoplastia com enxerto livre de biopolímero, mostrando espessamento da camada média (B), interna (A) e externa (C). Aumento de 400X.

5.3 Análise funcional – Timpanometria

Os timpanogramas realizados no pré-operatório dos *Chinchillas* mostraram uma curva caracterizada por um pico próximo da pressão zero da Pascal, Figura 14, semelhante as curvas obtidas em humanos com orelhas sadias. Curva do tipo **A**.

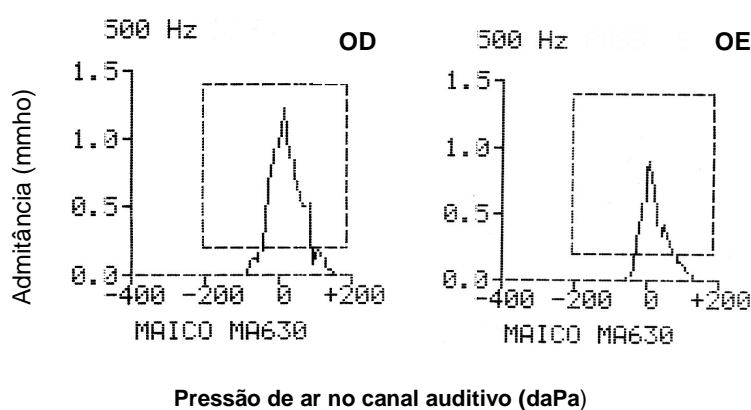
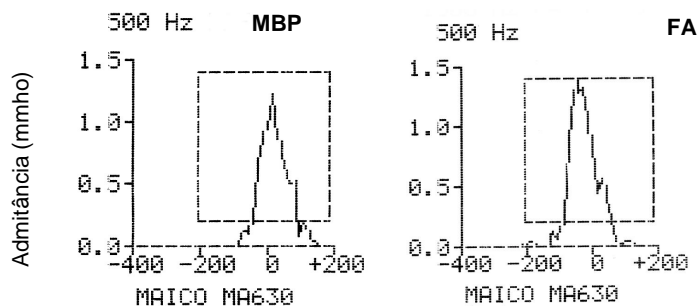


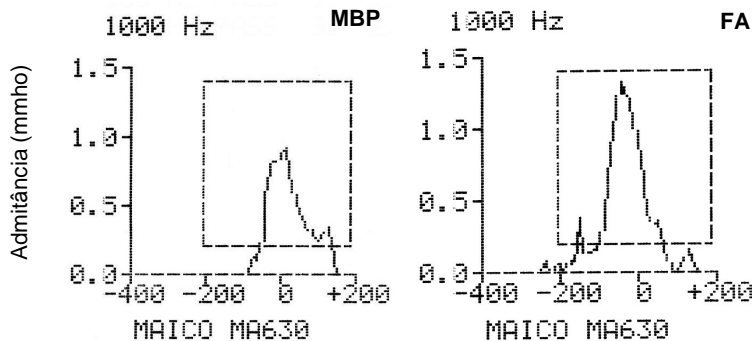
Figura 14. Timpanograma da orelha direita (OD) e da orelha esquerda (OE) no pré-operatório de Cinchilla na frequência baixa de 500Hz

As alterações timpanométricas encontradas no pós-operatório da população estudada, com enxerto da membrana de biopolímero, em oito *Chinchillas* e fásia autóloga em sete, após o fechamento das perfurações, foram de curvas de pressão levemente negativa, interpretadas como do tipo A, nas frequências de 500 e 1000Hz, Figuras 15 e 16 e, do tipo C com frequências de 500 e 1000Hz em dois animais, Figuras 17 e 18.



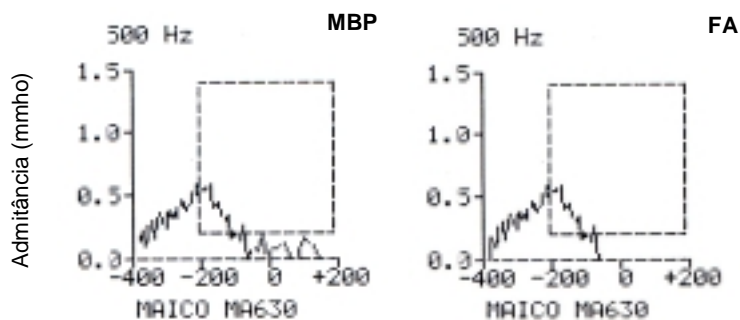
Pressão de ar no canal auditivo (daPa)

Figura 15. Curvas timpanométricas obtidas no pós-operatório de perfurações de membranas timpânicas cicatrizadas, em Chinchilla após miringoplastia, com enxertos de fáschia autóloga e membrana de biopolímero, na freqüência baixa de 500Hz, interpretadas como do tipo A.



Pressão de ar no canal auditivo (daPa)

Figura 16. Curvas timpanométricas obtidas no pós-operatório de perfurações de membranas timpânicas cicatrizadas, em Chinchilla após miringoplastia, com enxertos de fáschia autóloga e membrana de biopolímero na freqüência baixa de 1000Hz, interpretadas como do tipo A.



Pressão de ar no canal auditivo (daPa)

Figura 17. Curvas timpanométricas obtidas no pós-operatório de perfurações de membranas timpânicas cicatrizadas, em Chinchilla após miringoplastia, com enxertos de fáschia autóloga e membrana de biopolímero, na freqüência baixa de 500Hz, interpretadas como do tipo C.

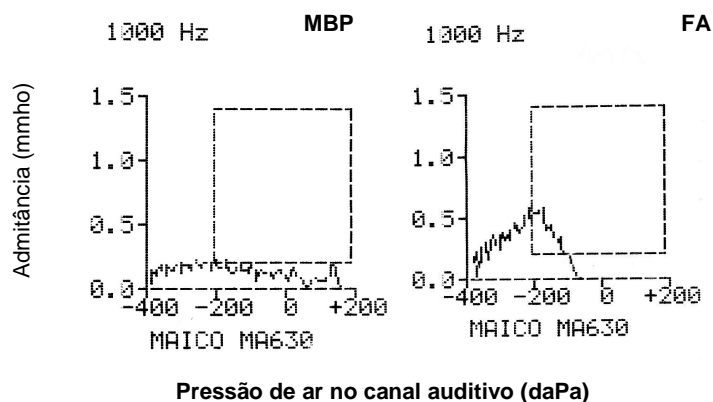


Figura 18. Curvas timpanométricas obtidas no pós-operatório de perfurações de membranas timpânicas cicatrizadas, em Chinchilla após miringoplastia, com enxertos de fásia autóloga e membrana de biopolímero na frequência baixa de 1000Hz, interpretadas como do tipo C.

No pós-operatório as curvas de timpanometria entre os animais tratados com o biopolímero foram oito (88,9%) curvas do tipo A e uma (11,1%) do tipo C. Entre os tratados com fásia autóloga foram obtidas sete (87,5%) curvas do tipo A e uma (12,5%) do tipo C. Tabela 3.

Tabela 3. Curvas timpanométricas obtidas no pré-operatório e pós-operatório oito semanas após timpanoplastia com MBP e FA.

Nº de animais	Tipo de curva	Pré-operatório	Curva pós-op MB	Curva pós.op FA
10	A	20	8	7
	C	0	1	1

(*) Teste Exato de Fisher
 $p = 0,285049646$

DISCUSSÃO

A membrana timpânica pode ter sua estrutura anatômica comprometida, levando a uma entidade clínica comum na prática do otorrinolaringologista, a perfuração crônica, acompanhada ou não de perda auditiva condutiva.

Neste estudo o modelo selecionado de animais para a experiência foi o *Chinchilla laniger* porque tem um conduto auditivo largo, MT facilmente visível e a sua capacidade auditiva, avaliada pela curva timpanométrica é semelhante à dos humanos. A membrana timpânica do *Chinchilla* mede de 6 a 9mm de diâmetro um pouco menor que a dos humanos que mede 8 a 10mm. A sua angulação permite uma fácil manipulação e histologicamente também é semelhante à do homem. A escolha do modelo de perfuração crônica da MT foi a miringectomia com termo-cautério, utilizando-se uma alça circular para garantir a uniformidade da área cauterizada²³. Apesar da associação anátomofuncional, a MT do *Chinchilla laniger* é delgada e exige habilidade cirúrgica.

A cauterização promove uma epitelização permanente das bordas livres na ausência de infecções, servindo de modelo de uma perfuração crônica.

A membrana timpânica pode ter sua estrutura anatômica comprometida, levando à perfuração, que pode ser permanente ou temporária. Pode ser lesada por infecções da orelha média associada com perfuração timpânica¹¹.

A membrana deve ser reconstruída com um tecido conjuntivo que possa, ao substituí-la, garantir suas propriedades: elasticidade, resistência e capacidade de vibrar. Muitos materiais têm sido usados na história da

timpanoplastia, incluindo enxerto livre de pele, esclera, pericôndrio, fásia temporal, cartilagem, gordura, entre outros¹².

Diferentes métodos são utilizados para o tratamento de perfurações da membrana timpânica, incluindo-se as técnicas de miringoplastia e timpanoplastia clássicas, com o uso de enxertos confeccionados com fásia de músculo temporal, pericôndrio do trágus, tecido endotelial, dura-máter e biomateriais compatíveis, como filme colágeno, placentário humano ou bovino, todos utilizando as técnicas clássicas de microcirurgia para a plástica da membrana timpânica¹¹.

No presente estudo, busca-se determinar a utilização de um novo material alternativo com o objetivo de restaurar a perfuração timpânica, reduzir a utilização de enxertos autólogos, simplificar os procedimentos microcirúrgicos e obter uma reconstrução morfológica e funcional da membrana timpânica, como uma proposta atual.

O *Chinchilla laniger* foi utilizado, para avaliar as propriedades da membrana do biopolímero como enxerto livre para o tratamento das perfurações da membrana timpânica pelo fato de o modelo animal o mais utilizado em otologia. A membrana timpânica do *Chinchilla* tem dimensão e resposta funcional semelhante a de humanos²³. Devido essa semelhança, a utilização de curva timpanométrica foi um parâmetro funcional de precisão que serviu para avaliar no pós-operatório a atividade funcional das membranas e comparar com o padrão obtido no pré-operatório.

A biocompatibilidade dos materiais utilizados em implantes é baseada na resposta inflamatória do hospedeiro. A utilização do biopolímero de cana-de-

açúcar como material de implante foi definida a partir da avaliação de sua baixa atividade citotóxica em estudo *in vitro* e da biocompatibilidade confirmada experimentalmente^{6,7,24}. No presente estudo, a avaliação da biocompatibilidade específica do biopolímero realizadas em modelo de *Chinchillas laniger* apresentou características adequadas de tolerabilidade e compatibilidade para a aplicação como o enxerto livre para o tratamento das perfurações timpânicas.

A membrana do biopolímero não é porosa⁷, e provavelmente, devido esta particularidade, ela não era incorporada ao remanescente da MT após a miringoplastia, sugerindo que o biopolímero serviu como condutor para a formação de elementos responsáveis pela cicatrização da membrana, e que quanto mais delgada a MB, o fechamento era mais eficiente, alertando-se para uma padronização da espessura da membrana.

A dificuldade de aclimatar os *Chinchilas* ao biotério de experimentação, frente a sua exigência de tratamento e o custo financeiro na aquisição do animais foram fatores limitantes do universo estudado. Frente à pequena amostra, 20 orelhas, 10 para cada grupo, foi aplicado o teste exato de Fisher. A cicatrização completa das perfurações não foi diferente entre os dois grupos, fâscia autóloga, como controle e membrana de biopolímero, BP como problema.

Ao exame otoscópico, oito semanas depois do tratamento as membranas timpânicas curadas, pareciam mais espessas, faltando as características translúcidas das mesmas, tais achados coincidem com os de Amoils, Jackler & Lusting¹⁰.

Além da área de superfície da MT, devem ser levadas em conta sua massa e rigidez. Membranas espessas e pesadas vibram pobremente e pioram a condução do som, especialmente nas frequências médias e altas²⁰. Este fato tem importância clínica na escolha de material de enxertos. Foram analisadas e comparadas, curvas timpanométricas nos *Chinchillas*, com membranas timpânicas íntegras no pré e pós miringoplastia, obtendo-se curvas, tanto com o enxerto de biopolímero, como a fâscia autóloga, semelhantes ao do ser humano.

Em circunstâncias normais, a pressão da orelha média é a mesma do ambiente externo. Quando ocorre alguma diferença de pressão entre o meato acústico externo e a orelha média, a MT torna-se menos complacente e através de gráficos timpanométricos pode-se avaliar essas alterações.

A imitância acústica é um termo genérico usado para se referir também as medidas de admitância e impedância acústica¹⁵. O timpanograma é uma exibição gráfica de dados timpanométricos. A timpanometria é aplicada na prática em otorrinolaringologia, porque é um exame rápido, atraumático e objetivo para avaliar a integridade do sistema de transmissão da orelha média, avaliar a pressão da orelha média, avaliar o volume do canal acústico externo e orelha média, e avaliar a função da tuba de Eustáquio²⁵. Tais estudos fortaleceram a escolha da timpanometria para avaliar a função das membranas timpânicas no pré-operatório e no pós-operatório após o enxerto com membrana de biopolímero e com fâscia autóloga. O exame é reconhecido como uma prova funcional da membrana timpânica.

Em um estudo de timpanometria multifrequencial e histologia de doenças da orelha média, produzida experimentalmente em *Chinchillas*. Margolis, Schachern & Fulton concluíram que os resultados encontrados, sugerem que existe relação sistemática entre padrões timpanométricos e doenças da orelha média²⁰. Em outro trabalho comparativo de timpanometria de banda larga em *Chinchillas* e humanos mostrou uma similaridade em curvas timpanométricas no que se refere a admitância em baixas frequências < 2kHz, pois acima desta, a interação entre a impedância do canal da orelha externa e a orelha média fica difícil devido a complexidade acústica do canal, não permitindo uma calibração acurada acima desta frequência²².

Os resultados encontrados nas curvas timpanométricas com frequências baixas de 500 e 1000Hz, foram compatíveis com o estudo de Margolis et al²² (Anexo 2), e estes dados foram adequados para fazer uma avaliação da funcionalidade da MT após cicatrização das perfurações timpânicas tratadas com enxerto de membrana de biopolímero e fásia autóloga.

No presente estudo, foi possível notar que as curvas timpanométricas pré-operatórias comportaram-se de maneira bastante semelhante em humanos. Também as curvas pós-operatórias obtidas no grupo operado com BP foram semelhantes àquelas do grupo com FA. Embora a amostra não seja grande o suficiente para analisar o valor estatístico dessas pequenas diferenças, percebe-se claramente que a BP não traz repercussão importante para a elasticidade timpânica ou para a perviedade da orelha média, quando comparada com a FA. Os poucos casos de curva tipo C (pressão negativa na

orelha média) não podem ser explicados por um espessamento timpânico exagerado e sim por uma possível congestão da mucosa da orelha média com conseqüente disfunção da tuba auditiva, coincidindo com a observação de Margolis, Schachern & Fulton²⁰. Apesar de algumas membranas se apresentarem espessas após o ato cirúrgico, a análise das propriedades de elasticidade, resistência e capacidade de vibrar da MT foram preservadas, como observaram Spiegel & Kessler¹², garantindo a transmissão fisiológica do som.

As perfurações traumáticas da MT apresentam uma tendência para cura espontânea, porém as perfurações crônicas infecciosas são relativamente persistentes nos seres humanos. Esta discrepância acontece por vários fatores que podem retardar ou até mesmo inibir sua capacidade regenerativa, provavelmente, devido à presença de infecção, a qual adversamente afeta o processo de cura através de respostas teciduais, incluindo angiogenesis, proliferação de tecido conectivo, função imunológica e re-epitelização^{12,26}.

Toda perfuração persistente, indiferentemente da etiologia, sofre epitelização marginal da perfuração. Quando o epitélio escamoso externo encontra a camada central fibrosa e a camada mucosa interna, cria uma barreira contra proliferação vascular e a perfuração tende a se estabilizar. O fechamento da perfuração da MT depende da presença de células germinais desta membrana e a habilidade de migração de células epiteliais para criar uma camada sobre a perfuração²⁶.

Pode-se afirmar que a segurança e eficácia da membrana de biopolímero representam uma alternativa promissora para sua aplicação em humanos.

Nós precisamos abrir nossas mentes com novas idéias e lembrar que nossa intenção é o controle das doenças da orelha, retornando ao seu estado natural¹⁵.

CONCLUSÃO

Os resultados obtidos, analisados com uma margem de segurança de 95%, permite concluir que a membrana de biopolímero do melaço da cana-de-açúcar pode ser utilizada como enxerto livre para o tratamento de perfurações da membrana timpânica, miringoplastia em *Chinchilla laniger*.

REFERÊNCIAS

1. Grüdtner MA, Pereira AH, Costa LFM, Souza GG, Argenta R, Longhi A. Efeitos a curto prazo de stents não recobertos e recobertos com politetrafluoroetileno em aorta de suínos: um modelo experimental. *Acta Cir Bras.* 2004; 19(2): 1-10.
2. Grzegorzewski A, Synder M, Witonski D. Clinical evaluation of the hip joint after implantation of cementless Mittelmeier type and Parhofer-Mönch type hip prosthesis. *Chir Narzadow Ruchu Ortop Pol.* 2000; 65(1): 39-45.
3. Ramirez CR, Pinilla UM, Garcia BJR, Vallet-Regi M. Atrophy of the tympanic membrane in contact with hydroxyapatite prosthesis: physiopathologic approach. *An Otorrinolaringol Ibero Am.* 2001; 28(5): 513-22.
4. Beedle MP, Kennedy JF, Melo FAD, LloydLL, Medeiros VA. Cellulosic exopolysaccharide produced from sugarcane molasses by a *Zooglea* sp, *Carbohydrate Polymers* 2000; 42,375-383.
5. Melo FAD. Contribuição ao estudo cinético da produção de polissacarídeo extracelulares por *Zoogloea* sp em Melaço de cana-de-açúcar [Dissertação de Mestrado]. Recife: Pós-Graduação em Engenharia Química. 2003 p 88.
6. Coelho MCOC, Carrazoni PG, Monteiro VLC, Melo FAD, Mota R, Tenório Filho F. Biopolímero Produzido a Partir de Cana de Açúcar para Cicatrização Cutânea. *Acta Cirur Bras.* 2002; 17(1): 1-7.
7. Lima FR, Lima JRA, Hirakawa P, Medeiros Junior DM, Lima, FMT, Aguiar JLA. Resposta inflamatória á membranas de biopolímero de cana-de-açúcar e telas de polipropileno® implantadas no peritônio parietal de ratos. *An Fac Med Univ Fed Pernamb Recife.* 2005; 50(1): 37-40.

8. Castro, CMMB, Aguiar JLA, Melo FAD, Silva WTF, Esdras M, Silva DB, Citotoxicidade de Biopolímero de Cana-de-açúcar. An Fac Med Univ Fed Pernamb Recife. 2004; 49(2): 119-123.
9. Gartner LP, Hiatt JL. Tratado de Histologia, Editora Guanabara Koogan, segunda edição, Rio de Janeiro. 2003; 431-440.
10. Amoils CP, Jackler RK, Lusting LR. Repair of chronic tympanic membrane perforations using epidermal growth factor. Otolaryngology Head and Neck Surgery 1992; 107(5): 669-683.
11. Oliveira JAA, Hyppolito MA, Netto JC, Mrué F. Miringoplastia com a utilização de um novo material biossintético, Rev Bras Otorrinolaringol. 2003; 69(5): 138-55.
12. Spiegel JH, Kessler JL. Tympanic Membrana Perforation Repair with Acellular Porcine Submucosa. Otology & Neurotology. 2005; 26: 563-566.
13. Mawson SR, Ludman H, Surgical Atlas of Pediatric otolaryngology Bluestone / Myringoplasty and Tympanoplasty Chapter 3 pag 40- 41 2002.
14. Soumekh B, Hom DB, Levine S, Juhn SK, Antonelli PJ. Treatment of Chronic Tympanic-Membrane Perforations with a Platelet-Derived Releasate . Am J Otol 1996; 17(4): 506-511.
15. Glasscock III ME, FACS, Kanock MM. Tympanoplasty – A Chronological History. Otolaryngologic Clinics of North America. 1977; 10(3): 469-77.
16. Diniz JD. Da utilização de celulose biossintética na cicatrização de perfuração traumática de membrana do tímpano em *Chinchilla laniger*. [Tese doutorado]. São Paulo: Universidade Federal de São Paulo – Escola Paulista de Medicina. 2001.

-
17. Kato M, Jackler RK. Repair of tympanic membrane perforations with fibroblast grow factor. *Amn Acad Otol. Head and Neck Foudation* – December 1996; 538-546
 18. Downey MAJ TJ , Champeaux MAJ A , Silva AB. AlloDerm tympanoplasty of tympanic membrane perforations *Am J Otol.* 2003; 24(1): 6-3.
 19. Saadat D, Ng M, Vadapalli S, Sinha, UK. Office Myringoplasty with Alloderm – *The Laryngoscope* 111: January 2001.
 20. Margolis RH, Schachern PL, Fulton S. Multifrequency Tympanometry and Histopathology in Chinchillas with Experimentally Produced Middle Ear Pathologies. *Acta Otolaryngol.* 1998; 118: 216-25.
 21. Alencar APT, Iório MCM, Morales DS. Volume Equivalente: um estudo em indivíduos com Otite Média Crônica *Revista Brasileira Otorrinolaringologia* 2005; 71 (5) 644-8
 22. Margolis R H, Saurav P, Saly G L, Schachern P A. Wideband reflectance tympanometry in chinchillas and humans. *J Acoust Society Am.* 2001; 110 (3): 1453-64.
 23. Amoils CP, Jackler RK, Milczuk H, Kelly KE, Cao K. An Animal model of chronic tympanic membrane perforation. *Otolaryngol Head Neck Surg* 1992; 106 (1) : 47-55.
 24. Andrade CEMC, Aguiar JL. Biopolímero de Cana-de-Açúcar: Estudo de Biocompatibilidade. In: Congresso de Iniciação Científica / PIBIC, 2002. Recife, *Anais do CONIC/CNPQ/UFPE.* Recife: Editora Universitária – UFPE. p173-173.

25. Shanks J, Shelton C. Basic Principles and Clinical Application of Tympanometry The Otolaryngologic Clinics of America. Clinical Audiology 1991; 24(2): 299-328.
26. Laidlaw DW, Costantino PD, Govindaraj S, Hiltzik DH, Catalano PJ. Tympanic Membrane Repair With a Dermal Allograft, The Laryngoscope 2001; 111(4): 702-7.

ANEXOS

ANEXO 1

**Aprovação integral do Comitê de Ética em Experimentação Animal
do Centro de Ciências Biológicas da Universidade Federal de
Pernambuco (CEEA-UFPE) em 26 de julho de 2005.**

Universidade Federal de Pernambuco
Centro de Ciências Biológicas
R. Prof. Wilson Garcia, s/nº
CORDEIRO / Recife - PE - BRASIL
E-mail: (51) 3216 6040 / 3216 6091
Fax: (51) 3216 6260
www.ccbi.ufpe.br



Ofício nº 39/05

Recife, 26 de julho de 2005

Da Comissão de Ética em Experimentação Animal (CEEA) da UFPE
Para: Prof. José Lamartine Aguiar
Departamento de Cirurgia - UFPE

Os membros da Comissão de Ética em Experimentação Animal do Centro de Ciências Biológicas da Universidade Federal de Pernambuco (CEEA-UFPE) avaliaram a resposta de V. Sa. referente ao primeiro parecer da CEEA sobre o projeto de pesquisa intitulado "Estudo experimental comparativo de timpanoplastia com membrana de biopolímero e fascía autóloga *Cinchilla laniger*".

Concluímos que os procedimentos descritos para a utilização experimental dos animais encontram-se de acordo com as normas sugeridas pelo Colégio Brasileiro para Experimentação Animal e com as normas internacionais estabelecidas pelo National Institute of Health Guide for Care and Use of Laboratory Animals as quais são adotadas como critérios de avaliação e julgamento pela CEEA-UFPE.

Encontra-se de acordo com as normas vigentes no Brasil, especialmente a Lei 9.605 - art. 32 e Decreto 3.179-art 17, de 21/09/1999, que trata da questão do uso de animais para fins científicos.

Diante do exposto, emitimos parecer favorável aos protocolos experimentais realizados.

Atenciosamente,

Silvia Carneiro do Nascimento
Prof. Silvia Carneiro do Nascimento
Presidente CEEA

ANEXO 2

Chinchilla laniger

ANEXO 3

O gráfico 1A mostra uma curva timpanometria normal em humano e *Chinchilla* nas freqüências baixas de 500 e 1000 Hz e gráfico 1B uma timpanometria após obstrução da tuba de Eustáquio segundo experimento de Margolis et al²⁰. Os gráficos 2A e 2B mostram uma timpanograma normal com freqüências baixas no chinchilla em estudo, servindo de parâmetro para comparação dos achados pré-operatórios com os pós-operatórios dos animais estudados.

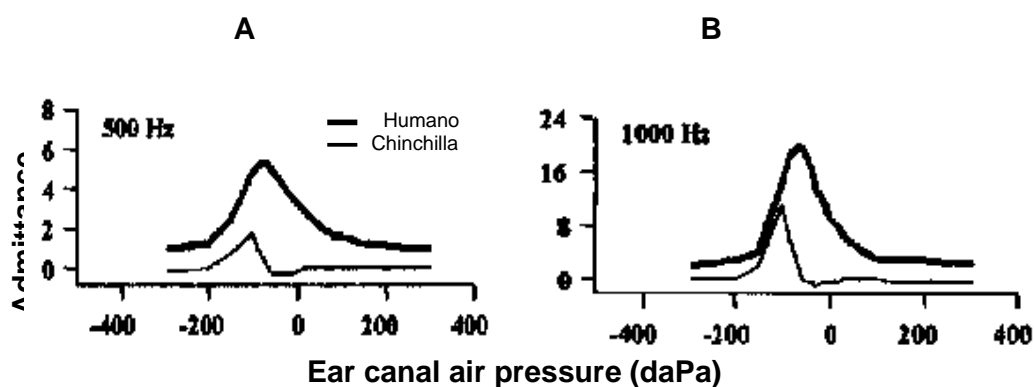


Gráfico 1. Timpanometria de chinchillas e humanos. Dados humanos são de Margolis et al. 1999.

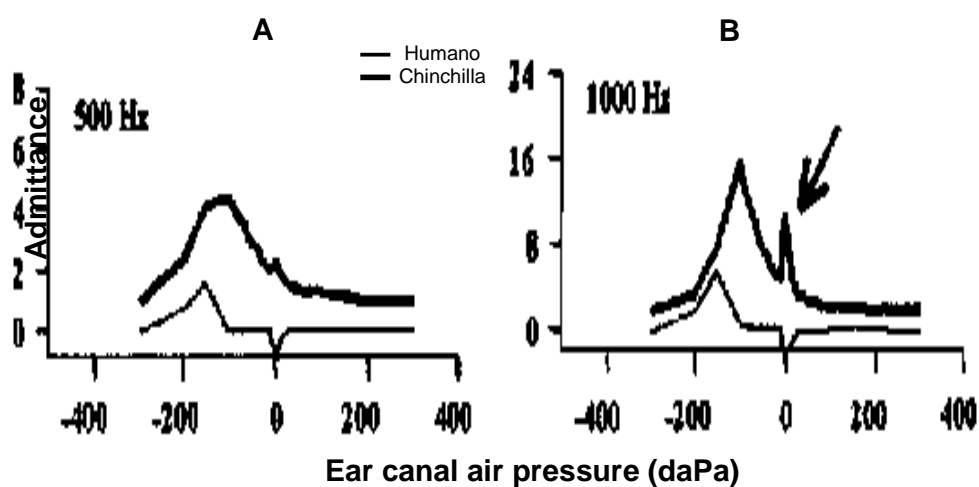
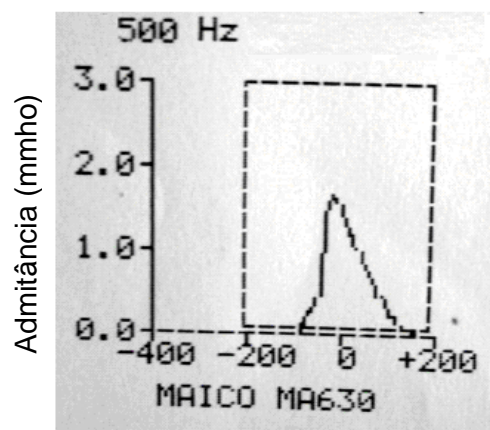
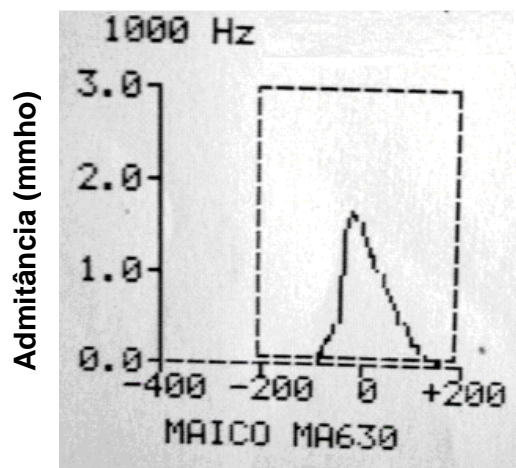


Gráfico 2. Timpanometria de chinchillas e humanos após obstrução da tuba de Eustáquio. A seta mostra artefato que ocorreu em torno de 0 da PA. Dados humanos são de Margolis et al. 1999

ANEXO 4**Pressão de ar no canal auditivo (daPa)**

Timpanometria pré-operatória do chinchilla em estudo, com frequência baixa de 500Hz e 0 daPA.

**Pressão de ar no canal auditivo (daPa)**

Timpanometria pré-operatória do chinchilla em estudo, com frequência baixa de 1000Hz e 0 daPA.

Normas adotadas para esta Dissertação

Esta dissertação seguiu as normas estabelecidas pelo Comitê Internacional de Editores de Revistas Médicas, que são denominadas Uniform Requirements for Manuscripts Submitted to Biomed Journals, e conhecidas como o estilo de Vancouver. Atualmente, mais de 500 periódicos em todo o mundo seguem essas normas, podendo ser localizado na Internet no endereço: <http://www.cma.ca/publications/mwc/uniform.htm>

Livros Grátis

(<http://www.livrosgratis.com.br>)

Milhares de Livros para Download:

[Baixar livros de Administração](#)

[Baixar livros de Agronomia](#)

[Baixar livros de Arquitetura](#)

[Baixar livros de Artes](#)

[Baixar livros de Astronomia](#)

[Baixar livros de Biologia Geral](#)

[Baixar livros de Ciência da Computação](#)

[Baixar livros de Ciência da Informação](#)

[Baixar livros de Ciência Política](#)

[Baixar livros de Ciências da Saúde](#)

[Baixar livros de Comunicação](#)

[Baixar livros do Conselho Nacional de Educação - CNE](#)

[Baixar livros de Defesa civil](#)

[Baixar livros de Direito](#)

[Baixar livros de Direitos humanos](#)

[Baixar livros de Economia](#)

[Baixar livros de Economia Doméstica](#)

[Baixar livros de Educação](#)

[Baixar livros de Educação - Trânsito](#)

[Baixar livros de Educação Física](#)

[Baixar livros de Engenharia Aeroespacial](#)

[Baixar livros de Farmácia](#)

[Baixar livros de Filosofia](#)

[Baixar livros de Física](#)

[Baixar livros de Geociências](#)

[Baixar livros de Geografia](#)

[Baixar livros de História](#)

[Baixar livros de Línguas](#)

[Baixar livros de Literatura](#)
[Baixar livros de Literatura de Cordel](#)
[Baixar livros de Literatura Infantil](#)
[Baixar livros de Matemática](#)
[Baixar livros de Medicina](#)
[Baixar livros de Medicina Veterinária](#)
[Baixar livros de Meio Ambiente](#)
[Baixar livros de Meteorologia](#)
[Baixar Monografias e TCC](#)
[Baixar livros Multidisciplinar](#)
[Baixar livros de Música](#)
[Baixar livros de Psicologia](#)
[Baixar livros de Química](#)
[Baixar livros de Saúde Coletiva](#)
[Baixar livros de Serviço Social](#)
[Baixar livros de Sociologia](#)
[Baixar livros de Teologia](#)
[Baixar livros de Trabalho](#)
[Baixar livros de Turismo](#)