

**MARIA DE LOURDES DE ABREU FERRARI**

**DOENÇA IMUNOPROLIFERATIVA DO INTESTINO DELGADO:  
ESTUDO CLÍNICO PROSPECTIVO DE CASUÍSTICA**

**FACULDADE DE MEDICINA  
UNIVERSIDADE FEDERAL DE MINAS GERAIS  
BELO HORIZONTE  
2006**

# **Livros Grátis**

<http://www.livrosgratis.com.br>

Milhares de livros grátis para download.

**MARIA DE LOURDES DE ABREU FERRARI**

**DOENÇA IMUNOPROLIFERATIVA DO INTESTINO DELGADO:  
ESTUDO CLÍNICO PROSPECTIVO DE CASUÍSTICA**

Tese apresentada ao Programa de Pós-Graduação em Medicina,  
área de concentração Gastroenterologia, como parte dos  
requisitos para obtenção do título de Doutor.

Faculdade de Medicina da Universidade Federal de Minas Gerais

Orientador: Prof. Dr. Eduardo Alves Bambirra

Co-Orientador: Prof. Dr. Aloísio Sales da Cunha

**FACULDADE DE MEDICINA  
UNIVERSIDADE FEDERAL DE MINAS GERAIS  
BELO HORIZONTE**

**2006**

UNIVERSIDADE FEDERAL DE MINAS GERAIS

REITOR: Prof. Dr. Ronaldo Tadêu Pena

PRÓ-REITOR DE PÓS-GRADUAÇÃO

Prof. Dr. Jaime Arturo Ramirez

FACULDADE DE MEDICINA

DIRETOR: Prof. Dr. Francisco José Penna

COORDENADOR DO CENTRO DE PÓS-GRADUAÇÃO

Prof. Dr. Carlos Faria dos Santos Amaral

COLEGIADO DO PROGRAMA DE PÓS-GRADUAÇÃO EM MEDICINA

ÁREA DE CONCENTRAÇÃO GASTROENTEROLOGIA

Prof. Dr. Marco Túlio Costa Diniz (Coordenador)

Prof. Dr. Luiz Gonzaga Vaz Coelho (Subcoordenador)

Profa. Dra. Cláudia Alves Couto

Profa. Dra. Luciana Dias Moretzsohn

Profa. Dra. Teresa Cristina de Abreu Ferrari

Ivan René Viana Omonte (Representante Discente)

Trabalho realizado com suporte financeiro parcial  
da Coordenação de Aperfeiçoamento de Pessoal  
de Nível Superior, CAPES. Programa PROF  
(Programa de Medicina, área de concentração  
Gastroenterologia)

“O que vale na vida não é o ponto de partida e sim a caminhada;  
caminhando e semeando, no fim terás o que colher.”

Cora Coralina (1889-1985)

Dedico esse trabalho

Ao meu filho Pedro, que colore de forma especial minha vida.

Ao Aloísio, amor meu.

Aos meus pais, José Maria e Mary Stela (*in memoriam*), que tanto me ensinaram, e que hoje, me ensinam o verdadeiro sentido da palavra saudade.

À Cristina e Cristiano, mais que irmãos, amigos e companheiros.

## AGRADECIMENTOS

“Os olhos são a janela da alma”...  
Leonardo da Vinci (1452-1519)

Ao iniciar a Residência em Gastroenterologia, fui convidada para ser co-autora do capítulo “Doença imunoproliferativa do intestino delgado: conceito, diagnóstico e princípios terapêuticos”, publicado no livro Tópicos em Gastroenterologia 1, editado pelo Serviço de Gastroenterologia, Nutrição, Cirurgia Geral e do Aparelho Digestivo (GEN-CAD). Tema desconhecido e que não podia ser mais fascinante para uma iniciante. A partir daí, conhecer o intestino delgado e as afecções que o acometem passou a ser uma verdadeira paixão. Concluída a Residência, por meio de concurso público, consegui realizar um grande sonho, qual seja, tornei-me docente de Clínica Médica do Departamento de Clínica Médica, da Faculdade Medicina da Universidade Federal de Minas Gerais. Ao mesmo tempo, ingressei-me como membro do Grupo Clínico do Serviço GEN-CAD, hoje Instituto Alfa de Gastroenterologia, assumindo a preceptoria da Residência em Gastroenterologia, além de outras atividades de ensino. O interesse pelo estudo do intestino delgado tornou-se cada vez maior e, foi nessa linha, que desenvolvi grande parte de minha vida acadêmica e profissional. Criei o Ambulatório especializado ao atendimento e estudo das doenças intestinais, até então inexistente na Instituição. Ao longo dos anos, o Ambulatório cresceu, tornou-se referência, e nos proporcionou a possibilidade de desenvolver diferentes linhas de pesquisa em doenças inflamatórias intestinais, doença celíaca, estudo da permeabilidade intestinal, dentre outras. Temas que foram objeto de diversas dissertações de mestrado e teses de doutorado. No entanto, nunca abandonei o fascinante e árduo estudo da doença imunoproliferativa do intestino delgado.

Durante o longo período de estudo dessa doença, tive a oportunidade de conhecer e conviver com inúmeros profissionais, que muito acrescentaram à minha formação profissional e pessoal; a todos eles, minha gratidão.

Agradeço, em especial, meu orientador, Prof. Dr. Eduardo Alves Bambirra, Professor Titular do Departamento de Anatomia Patológica e Medicina Legal da Faculdade



de Medicina da UFMG, que com paciência e competência, ajudou-me na busca do melhor entendimento de entidade até então, desconhecida entre nós.

Ao Dr. Roberto Carlos Duarte, que orientou grande parte do tratamento oncológico dos pacientes, e com quem compartilhei a angústia de decisões difíceis, frente à gravidade com que muitas vezes me deparei na condução dos casos clínicos.

Ao Prof. Dr. Lauro Mello Vieira, Professor Adjunto do Departamento de Análises Clínicas e Toxicológicas da Faculdade de Farmácia da UFMG, pela excelente oportunidade que recebi no aprendizado da técnica e interpretação da imunoeletroforese dos soros dos pacientes.

Ao Prof. Dr. Celso Affonso de Oliveira, Professor Adjunto e Livre-Docente do Departamento de Clínica Médica da UFMG e à equipe do Serviço de Endoscopia do Serviço GEN-CAD, HC-UFMG, coordenado pelo Prof. Dr. Dulmar Garcia de Carvalho, Professor Titular do Departamento de Clínica Médica da Faculdade de Medicina da UFMG, sempre disponíveis na realização dos exames endoscópicos.

Ao Prof. Dr. Cid Sérgio Ferreira, Professor Titular do Departamento de Propedêutica Complementar da Faculdade de Medicina da UFMG, pela valiosa contribuição na interpretação dos exames de imagem.

Aos cirurgiões do Instituto Alfa de Gastroenterologia, sob a coordenação do Prof. Dr. Paulo Roberto Savassi Rocha, Professor Titular do Departamento de Cirurgia da Faculdade de Medicina da UFMG, que desde o início de nosso estudo, mostraram-se sempre interessados e envolvidos. Agradeço a todos, a dedicação e disponibilidade ao longo desses anos.

Ao Prof. Dr. Jean Claude Rambaud, Chef de Service D` Hépatogastro-entérologie do Hôpital Saint-Lazare, Paris, com quem tive a grata oportunidade de discutir aspectos clínicos e laboratoriais de alguns dos casos da pesquisa. Além disso, tornou possível o estudo do soro de pacientes com doença de cadeia gama pesada, por técnicas mais sensíveis, realizadas na França.

À Profa. Dra. Maria do Carmo Friche Passos, Professora Adjunta do Departamento de Clínica Médica da Faculdade de Medicina da UFMG e ao Prof. Dr. Marco Antônio Gonçalves Rodrigues, Professor Adjunto do Departamento de Cirurgia da Faculdade de

Medicina da UFMG, pelas importantes sugestões apresentadas no exame de qualificação desse estudo.

À minha irmã, Teresa Cristina de Abreu Ferrari, Professora. Adjunta do Departamento de Clínica Médica da Faculdade de Medicina da UFMG, responsável por grande parte de minha formação profissional, exemplo de dedicação, competência, ética e rigor científico. Pelas valiosas contribuições na revisão criteriosa do texto e na realização da análise estatística.

Aos membros dos Serviços de Oncologia e Hematologia do Hospital das Clínicas da UFMG, responsáveis pela orientação terapêutica e acompanhamento de alguns pacientes do estudo.

Aos residentes de Gastroenterologia do Hospital das Clínicas da UFMG que, ao longo dos anos, mostraram dedicação e empenho no desenvolvimento desse trabalho.

À equipe de médicos do Ambulatório de Intestino, Dr. Célio Jefferson Salgado, Dr. Eduardo Garcia Vilela, Dra. Maria das Graças Pimenta Sanna, Dr. Rodrigo César de Carvalho, Dra. Clarissa Carvalho Resende e Dra. Emanuella Braga de Carvalho, pela amizade, pelos constantes ensinamentos e por acreditarem no meu sonho, e juntos, caminhararmos na busca da melhor qualidade na assistência, associada ao desenvolvimento da pesquisa.

Aos pacientes que tornaram possível a realização desse estudo, minha homenagem e agradecimento especiais.

À dedicada Equipe de Enfermagem da Unidade de Internação do Instituto Alfa de Gastroenterologia, na pessoa das enfermeiras Jane Andréa Vieira Novais, Clarisse Leite, Silvia Cristina Severo Souza, pela prestimosa ajuda no acompanhamento e cuidados com os nossos pacientes.

Às bibliotecárias Marília de Fátima Bittencourt, Nancy Baldelli e Maria de Fátima Pereira Goulart, por não medirem esforços para disponibilizarem o material bibliográfico.

Ao Instituto Alfa de Gastroenterologia, ao Programa de Pós-Graduação em Medicina, área de Concentração Gastroenterologia e à minha Instituição, a Faculdade de Medicina da UFMG, pelas oportunidades que recebi, às quais procurei desempenhar-me com afinco e dedicação.

Ao meu marido, Aloísio Sales da Cunha, Professor Titular do Departamento de Clínica Médica da Faculdade de Medicina da UFMG, referencial de padrões éticos e científicos, há tanto a agradecer que é impossível enumerar.

Ao meu filho Pedro, pelo amor e carinho, pela compreensão dos constantes momentos de ausência.

## SUMÁRIO

<b>1-INTRODUÇÃO</b> .....	01
<b>2-OBJETIVOS</b> .....	04
2.1-Geral.....	04
2.2-Específicos.....	04
<b>3-REVISÃO DA LITERATURA</b> .....	05
3.1-Histórico.....	05
3.2-Epidemiologia.....	16
3.2.1-Incidência, prevalência e distribuição geográfica.....	16
3.2.2-Características da população e grupos étnicos.....	18
3.2.3-Idade e sexo.....	19
3.2.4-Doença de cadeia gama pesada.....	20
3.3-Etiopatogenia.....	21
3.3.1-Fatores ambientais.....	21
3.3.2-Fatores genéticos.....	24
3.3.3-Interação ambiente-hospedeiro.....	24
3.3.4-Doença de cadeia gama pesada.....	25
3.4-Quadro clínico.....	26
3.4.1-Sintomas.....	26
3.4.2-Exame físico.....	29
3.4.3-Formas atípicas de apresentação da doença imunoproliferativa do intestino delgado.....	31
3.4.4-Doença de cadeia gama pesada.....	32
3.5-Diagnóstico.....	33
3.5.1-Exames de patologia clínica.....	33
3.5.2-Pesquisa das imunoglobulinas anormais.....	35
3.5.2.1-Testes imunológicos para a pesquisa das imunoglobulinas de cadeia pesada.....	36

3.5.3-Métodos endoscópicos.....	38
3.5.3.1-Endoscopia digestiva alta.....	38
3.5.3.2-Endoscopia digestiva baixa.....	39
3.5.4-Métodos de imagem.....	39
3.5.4.1-Estudo contrastado do estômago e do intestino delgado.....	39
3.5.4.2-Ultra-sonografia e tomografia computadorizada de abdome.....	41
3.5.4.3-Outros métodos de imagem.....	42
3.5.5-Características anatomopatológicas.....	42
3.5.5.1-Estadiamento histológico da doença imunoproliferativa do intestino delgado.....	45
3.5.6- Biópsia jejunal e estadiamento cirúrgico.....	49
3.6-Tratamento e prognóstico.....	52
<b>4-CASUÍSTICA E MÉTODOS.....</b>	<b>56</b>
4.1-Laboratório de patologia clínica.....	57
4.2-Métodos de imagem.....	58
4.3-Exames endoscópicos.....	58
4.4-Biópsia jejunal peroral.....	58
4.5-Laparotomia para estadiamento.....	59
4.6-Laboratório de anatomia patológica.....	60
4.7-Tratamento e acompanhamento.....	63
4.8-Abordagem estatística.....	64
4.9-Aspectos éticos.....	65
<b>5-RESULTADOS.....</b>	<b>66</b>
5.1-Características gerais dos pacientes.....	66
5.2-Manifestações clínicas.....	68
5.3-Aspectos relacionados aos exames complementares.....	75
5.3.1-Exames hematológicos.....	75
5.3.2-Exames bioquímicos.....	77
5.3.3-Exames soro-imunológicos e imuno-histoquímica da mucosa jejunal.....	79

5.3.4-Testes de avaliação da absorção intestinal.....	85
5.3.5-Outros exames de patologia clínica.....	85
5.3.6- Métodos de imagem.....	85
5.3.7-Métodos endoscópicos.....	91
5.4-Aspectos relacionados à laparotomia para estadiamento.....	95
5.5-Estudo histopatológico.....	99
5.5.1-Biópsia duodenal endoscópica.....	99
5.5.2-Biópsia jejunal peroral.....	102
5.5.3-Biópsia intestinal realizada durante o estadiamento cirúrgico.....	105
5.5.4-Biópsia de linfonodos mesentéricos.....	111
5.5.5-Biópsia hepática.....	111
5.5.6-Biópsia de medula óssea.....	112
5.6-Concordância das biópsias duodenal endoscópica, jejunal peroral e por laparotomia no estadiamento da doença imunoproliferativa do intestino delgado.....	112
5.7-Tratamento e evolução.....	113
5.7.1-Pacientes no estágio histológico A.....	113
5.7.2-Pacientes no estágio histológico B.....	114
5.7.3-Pacientes no estágio histológico C.....	118
5.8-Doença imunoproliferativa do intestino delgado e gravidez.....	126
5.9-Pesquisa de imunoglobulinas anormais-cadeias alfa e gama pesadas.....	127
<b>6-DISCUSSÃO.....</b>	<b>129</b>
6.1-Aspectos epidemiológicos.....	129
6.2-Análise das manifestações clínicas.....	131
6.2.1-Manifestações clínicas ao diagnóstico.....	131
6.2.2-Manifestações clínicas ocorridas durante o curso evolutivo.....	135
6.3-Análise dos aspectos relacionados aos exames complementares.....	137
6.3.1-Exames de patologia clínica.....	137
6.3.2-Exames soro-imunológicos e imuno-histoquímica da mucosa intestinal.....	141
6.3.3-Exames endoscópicos.....	143

6.3.4-Exames de imagem.....	144
6.4-Análise dos aspectos relacionados a laparotomia para estadiamento.....	146
6.5-Análise das alterações anatomopatológicas.....	149
6.6-Análise da concordância das biópsias duodenal endoscópica, jejunal peroral e por laparotomia para estadiamento da doença imunoproliferativa do intestino delgado.....	153
6.7-Avaliação do tratamento.....	155
<b>7-CONCLUSÕES.....</b>	<b>159</b>
<b>8-REFERÊNCIAS BIBLIOGRÁFICAS.....</b>	<b>162</b>
<b>9-ANEXOS.....</b>	<b>182</b>

## LISTA DE ABREVIATURAS

°C	Grau centígrado
%	Por cento
µm	Micrometro
ALT	Alanino transaminase
AST	Aspartato transaminase
C/V	Relação cripta/vilosidade
CHOP	Ciclofosfamida, vincristina, adriamicina, prednisona
CHOP-Bleo	Ciclofosfamida, vincristina, adriamicina, prednisona, sulfato de bleomicina
COP	Ciclofosfamida, vincristina, prednisona
COPP	Ciclofosfamida, vincristina, procarbazona, prednisona
DCAP	Doença de cadeia alfa pesada
DCGP	Doença de cadeia gama pesada
DIPID	Doença imunoproliferativa do intestino delgado
DNA	Ácido desoxirribonucléico
DP	Desvio padrão
EUA	Estados Unidos da América do Norte
FA	Fosfatase alcalina
FT	Fracasso terapêutico
g	Gramma
g/dL	Gramma por decilitro
GALT	Tecido linfóide associado ao intestino
GGT	Gama glutamil transpeptidase
HC-UFMG	Hospital das Clínicas da Universidade Federal de Minas Gerais
HLA	Antígeno leucocitário de histocompatibilidade
IC <sub>95%</sub>	Intervalo de confiança de 95%
Kg	Quilograma
Km	Quilômetro
LDH	Desidrogenase láctica



LIE	Linfócito intra-epitelial
LTM	Linfoma do tipo Mediterrâneo
LTO	Linfoma do tipo Ocidental
m-BACOD	Metotrexato, bleomicina, adriamicina, ciclofosfamina, vincristina, dexametasona
MALT	Tecido linfóide associado à mucosa
MADIT	Dexametasona, vincristina, daunoblastina, L-asparaginase, metotrexato
mcg/dL	Micrograma por decilitro
mEq/L	Milequivalente por litro
mg%	Miligrama por cento
mm	Milímetro
mm <sup>3</sup>	Milímetro cúbico
MOPP	Mustarda nitrogenada, vincristina, procarbazona, prednisona
ng/mL	Nanograma por mililitro
OMS	Organização Mundial de Saúde
PA	Pósterio-anterior
PBS	<i>Phosphate buffered saline</i>
PCR	Reação em cadeia de polimerase
Q <sub>1</sub>	Quartil 1
Q <sub>3</sub>	Quartil 3
RC	Remissão completa
RP	Remissão parcial
VEB	Vírus de Epstein-Barr
VHS	Velocidade de hemossedimentação

## LISTA DE TABELAS

Tabela 1 - Distribuição por faixa etária ao diagnóstico de 292 pacientes com DIPID, referentes aos dados da literatura do período de 1961 a julho de 2005.....	20
Tabela 2 - Intervalo de tempo transcorrido entre início dos sintomas e diagnóstico de 246 pacientes com DIPID, referentes aos dados da literatura no período de 1961 a julho de 2005.....	26
Tabela 3 - Frequência dos sintomas mais observados nos 554 casos de DIPID, referentes aos dados da literatura no período de 1961 a julho de 2005.....	29
Tabela 4 - Principais sinais descritos em 517 pacientes com DIPID, referentes aos dados da literatura no período de 1961 a julho de 2005.....	30
Tabela 5 - Distribuição dos 24 pacientes com DIPID por faixa etária por ocasião do diagnóstico e época do início dos sintomas.....	67
Tabela 6 - Idade dos pacientes ao diagnóstico, segundo os diferentes estádios histológicos da DIPID.....	68
Tabela 7 - Idade dos pacientes ao início dos sintomas segundo os diferentes estádios histológicos da DIPID.....	68
Tabela 8 - Intervalo de tempo entre o início dos sintomas e o diagnóstico de DIPID.....	69
Tabela 9 - Intervalo de tempo entre início dos sintomas e diagnóstico nos três estádios da DIPID.....	69
Tabela 10 - Frequência dos principais sintomas observados nos três estádios histológicos da DIPID, por ocasião do diagnóstico.....	71
Tabela 11 - Frequência dos principais sinais observados nos três estádios histológicos da DIPID.....	75
Tabela 12 - Níveis séricos de albumina nos três estádios histológicos da DIPID.....	77
Tabela 13 - Alterações presentes à eletroforese das proteínas séricas em 11 pacientes com DCAP e DCGP.....	80
Tabela 14 - Principais alterações morfológicas observadas ao estudo contrastado do intestino delgado, nos três estádios histológicos da DIPID.....	86
Tabela 15 - Principais aspectos observados à laparotomia para estadiamento dos 20 pacientes distribuídos nos três estádios histológicos da DIPID.....	95

Tabela 16 - Características histológicas da mucosa duodenal, nos três estádios histológicos da DIPID.....	101
Tabela 17 – Contribuição diagnóstica fornecida pelo estudo da mucosa duodenal nos três estádios histológicos da DIPID.....	102
Tabela 18 - Características histológicas da mucosa jejunal obtida por cápsula peroral nos três estádios histológicos da DIPID.....	104
Tabela 19 – Contribuição diagnóstica fornecida pelo estudo da mucosa jejunal, nos três estádios histológicos da DIPID.....	105
Tabela 20 - Características histológicas dos segmentos intestinais, obtidos no estadiamento cirúrgico, nos três estádios histológicos da DIPID.....	107
Tabela 21 - Resposta terapêutica, evolução e tempo de acompanhamento dos cinco pacientes com DIPID – estágio histológico A.....	114
Tabela 22 - Resposta terapêutica, evolução e tempo de acompanhamento dos cinco pacientes com DIPID – estágio histológico B.....	118
Tabela 23 - Resposta terapêutica, evolução e tempo de acompanhamento dos 14 pacientes com DIPID – estágio histológico C.....	124
Tabela 24 - Comparação das curvas de sobrevivência observadas nos três estádios histológicos.....	126
Tabela 25 – Resposta terapêutica dos 23 pacientes com DIPID de acordo com a presença das imunoglobulinas anormais.....	128

## LISTA DE QUADROS

Quadro 1 - Classificação de linfoma não-Hodgkin primário gastrointestinal	43
Quadro 2 - Estadiamento histológico proposto pela Organização Mundial de Saúde para DIPID	49
Quadro 3 - Estadiamento histológico proposto por Salem <i>et al</i> para DIPID	49
Quadro 4. - Protocolo recomendado pela OMS, para estadiamento por laparotomia da DIPID	51

## LISTA DE FIGURAS

- Figura. 1 - Distribuição dos pacientes com DIPID quanto ao sexo.....66
- Figura.2 - Distribuição dos pacientes com DIPID segundo a renda familiar mensal.....66
- Figura 3 - Pacientes com DIPID; em **A**, paciente no estágio B e em **B** estágio C, evidenciando emagrecimento acentuado e desnutrição.....72
- Figura 4 – Paciente com DIPID, estágio B, cadeia gama pesada, mostrando, em **A**, lesão oral caracterizada por queilite angular e, em **B**, lesão ulcerada na borda da língua. Em **C**, paciente com DIPID estágio B, doença de cadeia alfa pesada, evidenciando nítido baqueteamento digital em dedos da mão.....74
- Figura 5 – Imunoeletroforese do soro de paciente com DIPID, estágio C, mostrando migração anormal da cadeia alfa pesada (**A** e **B**). N = normal, P = paciente.....82
- Figura 6 – Imunoeletroforese do soro de paciente com DIPID, estágio C, mostrando migração anormal da cadeia gama pesada (**A** e **B**)N = normal, P = paciente.....83
- Figura 7 – Imunosseleção. Em **A** e **B**, observa-se arco de precipitação da cadeia gama pesada do soro de dois pacientes .....84
- Figura 8 – Estudo radiológico do estômago, duodeno e alças jejuno-ileais de paciente com DIPID, estágio C, cadeia alfa pesada. Em **A**, **B** e **C**, observa-se na primeira e segunda porção duodenal, aspecto nodular. Em **D** e **E** existe extenso processo infiltrativo, com separação das alças, distorção do padrão mucoso e áreas nodulares de defeito de enchimento.....87
- Figura 9 – Estudo radiológico do intestino delgado em paciente com DIPID, estágio A. Observa-se em **A** e **B**, extenso processo infiltrativo, caracterizado por alargamento e distorção das pregas da mucosa, acometendo os segmentos jejunais superior e médio. Presença de áreas de defeito de enchimento difusas, lembrando o aspecto faveolar.....89
- Figura 10 – Estudo radiológico do intestino delgado em paciente com DIPID, estágio C, cadeia alfa pesada. Notar acentuado processo infiltrativo da mucosa, com distorção intensa do padrão mucoso e áreas de defeito de enchimento. Presença de espiculações na periferia da mucosa.....90
- Figura 11 – Tomografia computadorizada de abdome de paciente com DIPID C, doença de cadeia alfa pesada (A e B), mostrando acentuada linfadenomegalia mesentérica e retroperitoneal.....92
- Figura 12 – Endoscopia duodenal de paciente com DIPID, estágio C, doença de cadeia alfa pesada. A mucosa apresenta-se com nodulações grosseiras e variáveis em tamanho.....93

- Figura 13 – Estadiamento cirúrgico de paciente com DIPID, estágio A. Em **A** e **B**, presença de linfonodos mesentéricos e infiltração das paredes do delgado. Em **C**, mucosa de alça jejunal exibindo nódulos de tamanho variáveis.....97
- Figura 14 – Estadiamento cirúrgico de paciente com DIPID, estágio C, doença de cadeia alfa pesada. Em **A**, observam-se linfonodos mesentéricos muito aumentados e em **B**, detalhe de **A**.....98
- Figura 15 – Histologia jejunal de paciente com DIPID, estágio A, mostrando encurtamento vilositário e infiltração linfoplasmocitária da lâmina própria (**A**). Em **B** e **C**, detalhes do infiltrado com predomínio de linfócitos e plasmócitos.....108
- Figura 16 – Histologia jejunal de paciente com DIPID, estágio B. Em **A**, observa-se vilosidades alargadas e encurtadas, com denso infiltrado da lâmina própria, constituído, principalmente, por linfócitos e plasmócitos. Chama atenção, nódulo formado por agregado de linfócitos. Em **B** e **C**, detalhes de **A**.....109
- Figura 17 – Histologia jejunal de paciente com DIPID, estágio C. Em **A**, observa-se lâmina própria totalmente ocupada por denso infiltrado linfoplasmocitário atípico, com atrofia das vilosidades, bem como de espaçamento das criptas. Em **B** e **C**, observa-se que o linfoma MALT de alto grau apresenta linfócitos atípicos, alguns deles característicos das *centrocyte-like cells*.....110
- Figura 18 - Paciente com DIPID, estágio B, cadeia gama pesada. Em **A**, paciente emagrecida, desnutrida, com perda ponderal de 25kg. Em **B**, após quimioterapia, observa-se a recuperação da paciente.....115
- Figura 19 - Pacientes com DIPID, estágio C. Em **A**, antes da quimioterapia. Em **B**, aspecto do paciente após tratamento. Notar a recuperação de seu peso e do estado geral.....121
- Figura 20 – Estimativas de Kaplan-Meier do intervalo de tempo entre o diagnóstico e óbito, nos três estádios histológicos.....125

## **LISTA DE ANEXOS**

ANEXO 1 - Termo de Consentimento Livre e Esclarecido.....	182
ANEXO 2 – Protocolo: Doença imunoproliferativa do intestino delgado: estudo clínico.....	183
ANEXO 3 – Aprovação do Comitê de Ética em Pesquisa das UFMG.....	190
ANEXO 4 – Características gerais dos 24 pacientes com doença imunoproliferativa do intestino delgado.....	191

## RESUMO

Trata-se de estudo clínico, prospectivo, no qual 24 pacientes com doença imunoproliferativa do intestino delgado (DIPID), selecionados dentre a clientela assistida em centro de referência para doenças gastroenterológicas, no Hospital das Clínicas da UFMG, foram acompanhados durante o período de 1988 a 2004. O estudo teve como objetivo investigar as características clínicas, laboratoriais e alguns aspectos epidemiológicos, bem como avaliar a resposta terapêutica e a concordância entre amostras de intestino delgado, obtidas por endoscopia digestiva alta, cápsula de biópsia jejunal peroral e laparotomia, no estadiamento histológico da doença. Houve discreta predominância do sexo feminino (54,2%). A média de idade foi de  $33 \pm 11,8$  anos e a mediana de 33,5 anos. Quanto à cor, 15 (62,5%) eram não brancos e nove (37,5%) brancos. A doença predominou na população de baixo nível sócio-econômico e residente na periferia das cidades. Utilizando-se os critérios para estadiamento histológico proposto por Galian *et al.*<sup>92</sup>, cinco (20,8%) pacientes estavam no estágio A, cinco (20,8%) no B e 14 (58,3%) no C. As manifestações clínicas foram constantes, predominando emagrecimento (95,8%), diarreia (91,7%), dor abdominal (87,5%) e baqueteamento digital (75,0%). Embora a frequência dessas manifestações tenha sido semelhante nos três estádios, estas se mostraram mais exuberantes nos estádios B e C. Os exames hematológicos e bioquímicos não se constituíram em exames diagnósticos, mas traduziram a repercussão sistêmica da doença e mostraram-se úteis na avaliação da resposta ao tratamento. As alterações mais frequentes foram: hipoalbuminemia (83,3%), anemia (62,5%), velocidade de hemossedimentação acelerada (59,2%) e hipocalcemia (54,2%). Esteatorréia foi observada em 77,8% dos casos e a frequência das infecções por parasitos intestinais, não foi superior àquela observada nos levantamentos populacionais brasileiros. A imunoeletroforese do soro permitiu a identificação de cadeia  $\alpha$ -pesada em quatro pacientes do estágio C e de cadeia  $\gamma$ -pesada em sete casos, distribuídos pelos três estádios. A imuno-histoquímica da mucosa intestinal permitiu o diagnóstico da forma não secretora da doença de cadeia  $\alpha$ -pesada em três casos e, em dois, de cadeia  $\gamma$ -pesada. O aspecto endoscópico do duodeno foi sugestivo de DIPID em 65% dos casos; nódulos (45%) e ulcerações rasas (15%) foram os padrões mais frequentemente observados. Trânsito intestinal mostrou-se alterado em todos pacientes e configurou-se em exame de grande valor na suspeita diagnóstica. Aspecto



nodular (100%), alargamento das pregas da mucosa (79,2%) e irregularidades na periferia da mucosa (41,7%) foram mais freqüentes e mais evidentes nos estádios B e C. Vinte (83,3%) pacientes foram submetidos ao estadiamento cirúrgico. Linfadenomegalia mesentérica (90%), seguida por espessamento (75%) e nódulos (40%) das paredes jejunais, foram as alterações mais comumente observadas. O aspecto histológico da mucosa intestinal, à semelhança do descrito por outros autores, caracterizou-se por denso e difuso infiltrado celular, composto por linfócitos e plasmócitos, levando a desorganização da arquitetura estrutural da mucosa. Atipias celulares e a profundidade variável do infiltrado celular, permeando as diferentes camadas da parede intestinal, foram aspectos característicos dos estádios B e C. Amostras da segunda porção duodenal, obtidas por procedimento endoscópico, foram diagnósticas em 44,4% dos pacientes, nos estádios B e C. A biópsia jejunal peroral mostrou-se muito útil no diagnóstico e na avaliação da resposta terapêutica, tendo permitido o diagnóstico em 100% dos casos. O material obtido por laparotomia confirmou o diagnóstico em todos os pacientes e constituiu-se no padrão ouro para o estadiamento histológico. A concordância dos três métodos usados na obtenção das amostras da mucosa intestinal para estadiamento histológico da doença foi avaliada por meio do teste Kappa. Considerando-se os três estádios em conjunto, as biópsias duodenal e jejunal peroral foram pouco concordantes com os resultados da laparotomia. No entanto, boa concordância foi observada na comparação da biópsia jejunal peroral e laparotomia, quando se analisaram em conjunto os estádios B e C. Esse resultado levanta o questionamento da necessidade do procedimento cirúrgico, quando a amostra obtida por biópsia jejunal peroral permite a classificação da doença em um desses dois estádios. Quatro pacientes do estágio A foram tratados com tetraciclina e o outro não recebeu tratamento, pois evoluiu para óbito não relacionado a DIPID. A remissão completa (RC) foi observada em 66,7% desses casos, enquanto remissão parcial (RP) foi obtida em 33,3%. Praticamente, todos os pacientes dos estádios B e C receberam ciclosfosfamida, vincristina, prednisona e adriamicina (CHOP) e/ou CHOP acrescido do sulfato de bleomicina. RC foi alcançada em 75% dos casos no estágio B e em 45,5% daqueles no C; RP em 9,1% dos pacientes no estágio C; e fracasso terapêutico ocorreu em 25% dos indivíduos do estágio B e em 45,5% dos pacientes no estágio C. A taxa de sobrevida em cinco anos foi de 100% para o estágio A, 75% para o B, e 55% para os casos no estágio C. Ao término do estudo

66,6% dos pacientes encontravam-se vivos. Todos os óbitos ocorreram antes dos 60 meses de acompanhamento. Em nove pacientes a doença de cadeia  $\gamma$ -pesada manifestou-se pelo acometimento primário do intestino delgado. Frequência esta que se mostrou superior àquela referida na literatura.

## ABSTRACT

This investigation refers to a prospective clinical study that included 24 patients with immunoproliferative small intestinal disease (IPSID), who were followed up from 1988 to 2004. These patients were selected among those attended in the reference center for gastrointestinal diseases at the University Hospital, Federal University of Minas Gerais, Belo Horizonte, Brazil. The study aimed at the investigation of the clinical and laboratorial characteristics of the disease, some of its epidemiological aspects, the response to treatment, as well as the analysis of the agreement of the histopathological findings observed in the samples of the small bowel obtained by three different ways: upper digestive endoscopy, peroral jejunal biopsy and laparotomy, in staging the IPSID. The results related to demographic data showed mild predominance in women (54.2%); mean age of  $33 \pm 11.8$  years and median age of 33.5 years; and moderate predominance in non-white (62.5%). The disease was more frequent in the lower social economic class, which includes people who live in the periphery of the cities. Using the criteria for histological staging proposed by Galian *et al.*<sup>92</sup>, five (20.8%) patients were in stage A; five (20.8%), in B; and 14 (58.3%), in C. The clinical manifestations were very constant, and the most frequent were: weight loss (95.8%), diarrhea (91.7%), abdominal pain (87.5%), and clubbing fingers (75.0%). The frequency of these manifestations was similar in the three stages, however they were more exuberant in the stages B and C. The hematological and biochemical exams were devoided of diagnostic value; nonetheless they correlated with the systemic repercussion of the IPSID and proved useful in evaluating the response to the treatment. The most frequent abnormalities were: hypoalbuminemia (83.3%), anemia (62.5%), raised erythrocyte sedimentation rate (59.2%), and hypocalcemia (54.2%). Steatorrhea was observed in 77.8% of the patients, and the frequency of infections by intestinal parasites in these individuals was similar to that observed in Brazilian population, in general. Immunoelectrophoresis performed in serum allowed the identification of the  $\alpha$ -heavy chain in four patients belonged to the stage C, and of the  $\gamma$ -heavy chain in seven cases distributed among the three stages. The immunohistochemical staining of the intestinal mucosa permitted the diagnosis of the  $\alpha$ -heavy chain non-secretory form of the disease in three cases, and of the  $\gamma$ -heavy chain, in two cases. The endoscopic aspect of the duodenum was suggested of IPSID in 65% of the patients; nodules (45%) and shallow

ulcerations (15%) were the most frequent findings. Bowel series showed alterations in all of the patients and proved to be of great value in the approach of suspect cases. Nodules (100%), thickening of the mucosa (79.2%), and irregularity in the periphery of the mucosa (41.7%) were more frequent and more evident in the stages B and C. Twenty (83.3%) patients were submitted to surgical staging. Mesenteric lymphadenopathy (90%), followed by thickening (75%) and nodules (40%) of the jejunum wall were the most common alterations observed. The histopathological aspect of the intestinal mucosa, as described by other authors, was characterized by a dense and diffused cellular infiltration, formed by lymphocytes and plasmocytes, leading to the disruption of the normal architecture of the mucosa. Atypical cells and cellular infiltration involving the different layers of the intestinal wall were characteristic of the stages B and C. Samples from the second portion of the duodenum, obtained by endoscopy, were diagnostic in 44.4% of the cases included in the stages B or C. The peroral jejunum biopsy showed to be very useful in the diagnosis of IPSID and in the evaluation of its therapeutic response. This method provided the diagnosis in 100% of the cases. The material obtained by laparotomy confirmed the diagnosis in all of the patients and was the golden standard for the histopathological staging. The agreement of the three methods used for obtaining the samples of the intestinal mucosa for histological staging of the disease was evaluated by the Kappa test. Considering the three stages together, the duodenum and the peroral jejunum biopsies showed little agreement with the results of laparotomy. Even though, good agreement between the peroral jejunum biopsy and laparotomic findings was observed when considering the stages B and C together. This result raises the question of the necessity of the surgical procedure, when the sample obtained by peroral jejunum biopsy allows the classification of the disease in any of these two stages. Four patients included in stage A were treated with tetracycline whereas the fifth one did not receive any treatment, as he evolved to death not related to IPSID. Complete remission (CR) was observed in 66.7% of the stage A cases, while partial remission (PR) was obtained in 33.3% of these patients. Virtually, all patients included in stages B and C received cyclophosphamide, vincristine, prednisone, and adriamycin (CHOP) and/or CHOP associated with bleomycin sulfate. CR was reached in 75% of the individuals included in stage B, and in 45.5% of those included in stage C; PR was observed in 9.1% of the patients belonged to stage C; and therapeutic failure occurred

in 25% of the cases classified as stage B, and in 45.5% of those classified as stage C. The overall survival rate in five years was of 100% for stage A, 75% for stage B, and 55% for the cases included in stage C. At the end of the study 66.6% of the patients were alive. All the deaths occurred within the first 60 months of the follow up. In nine patients, the  $\gamma$ -heavy chain disease presented the involvement of the small bowel as the first manifestation. This frequency is higher than that referred in the literature.

# 1 INTRODUÇÃO

Em 1976, a Organização Mundial de Saúde (OMS) adotou o termo doença imunoproliferativa do intestino delgado (DIPID), para designar um espectro de doenças que se caracterizavam por acometer adultos jovens, geralmente de baixo nível sócio-econômico, que tinha como quadro clínico principal, a diarreia crônica, associada ou não a síndrome de má absorção\* intestinal, dor abdominal, baqueteamento digital e, ocasionalmente, linfadenomegalia periférica. Esses achados foram atribuídos a extensa e difusa infiltração da mucosa, principalmente das porções proximais do intestino delgado, e dos linfonodos mesentéricos, por células linfoplasmocitárias. Esse infiltrado celular, variavelmente, sintetizava uma imunoglobulina aberrante, mais comumente a cadeia alfa pesada. Até então, acreditava-se que a história natural da doença era marcada por um período benigno, que evoluía para uma fase intermediária, até a transformação para o linfoma enteromesentérico<sup>274</sup>. Os estudos, ao longo dos anos, mostraram que a DIPID, desde suas fases iniciais, é um linfoma, que tem origem no tecido linfóide associado a mucosa (MALT) intestinal e que possui características de baixo grau, mas que pode evoluir, ao longo da sua história natural, que é longa, para um linfoma de alto grau<sup>124,200,251</sup>. Um aspecto que sempre chamou a atenção dos pesquisadores era a boa resposta, nas fases iniciais, à antibioticoterapia. Hoje, reconhece-se que a DIPID foi a primeira neoplasia maligna a responder ao tratamento com antibióticos.

---

\* A autora adotou a designação de **má absorção**, proposta por J.V. Martins Campos, da Faculdade de Medicina da Universidade de São Paulo, livro de Gastroenterologia Clínica, 3ª. edição, Editora Guanabara-Koogan, Rio de Janeiro, 1993.

Assim, J.V. Martins Campos prefere o termo, em lugar de **malabsorção**, vocábulo adaptado do inglês **malabsorption**, pelo seguinte motivo: o prefixo mal, sendo advérbio, não poderia modificar um substantivo, no caso **absorção**. Para modificar **absorção** substantivo feminino, é necessário um adjetivo feminino. No caso então, teríamos o adjetivo **má**, antônimo de boa, dando **má absorção**. Para ficarmos com um termo só, é válido compor, por aglutinação a palavra **má absorção** (Gramática da Língua Portuguesa, de Celso Ferreira da Cunha. Fename, Rio de Janeiro, 1972, págs 121 a 122).

A real incidência e prevalência da DIPID não são conhecidas. Não há dúvida de que a doença é observada com maior frequência nos países do Oriente Médio e em áreas do Mediterrâneo. No entanto, esse tipo de linfoma intestinal foi reconhecido nas mais diversas regiões do mundo e não tem predileção para determinado grupo racial ou étnico. Entretanto, existem características comuns às populações mais susceptíveis: o baixo nível sócio-econômico, associado às más condições sanitárias e de higiene, situações propícias à alta frequência de enterites de repetição e à grande prevalência de infecções parasitárias. Mesmo nas áreas consideradas endêmicas, a população desprivilegiada é a que mais sofre com a doença. Estas características epidemiológicas são de tal importância que motivou alguns autores a considerá-la como o “câncer do terceiro mundo”<sup>137,139</sup>.

O conhecimento a respeito dessa entidade acumulou-se ao longo dos anos, tendo como base principal os relatos isolados ou de pequeno número de casos. São poucas as casuísticas que retratam a experiência dos pesquisadores, com maior número de pacientes. Em toda a literatura revisada pela autora, que compreendeu as publicações em língua portuguesa, inglesa e espanhola, obtidas por meio dos dados fornecidos pelos sistemas MEDLINE e LILACS, no período de 1961 a 2005, foram identificadas 17 casuísticas com número superior a 20 pacientes. Estes trabalhos foram realizados de forma prospectiva ou retrospectiva, retratando aspectos gerais ou específicos, estes últimos, algumas vezes, avaliados dentro de um mesmo grupo de pacientes. Quinze séries são provenientes do Oriente Médio, de países como Irã, Iraque, Turquia, Líbano, Argélia, Tunísia e Kuwait, sendo que duas se referem a pacientes da África do Sul<sup>2,4,19,24,25,27,43,99,108,175,179,226,227,229,255,266</sup>.

Os relatos provenientes do Continente Americano se restringem à descrição de casos isolados<sup>17,32,42,49,54,56,57,60,65,82,93,144,188,197,224,261,267,276</sup>, com exceção da publicação de quatro casos mexicanos feitos por Arista-Nasr<sup>18</sup> e nove pacientes peruanos acompanhados por Silva<sup>247</sup>.

O Brasil é um país que possui condições epidemiológicas semelhantes às aquelas observadas nas áreas de maior incidência desse tipo especial de linfoma intestinal. Grande faixa da população brasileira está exposta a infecções entéricas de repetição, a infecções parasitárias e vive em precárias condições de higiene. Fatores estes, que estão diretamente relacionados à etiopatogenia da doença. Apesar desse perfil epidemiológico favorável,

muito pouco se estuda e se conhece a respeito dessa entidade em nosso meio. Até 1990, data da última publicação da literatura nacional, 13 casos de DIPID tinham sido descritos no Brasil<sup>42,54,65,144, 188</sup>.

O presente estudo tem como objetivo principal descrever, por meio da avaliação das características epidemiológicas, clínicas, evolutivas e do aspecto dos exames complementares, o perfil de 24 pacientes com DIPID, que foram acompanhados por 16 anos, por um único grupo de pesquisadores. Trata-se da maior casuística do Continente Americano e um dos períodos mais longos de acompanhamento de pacientes registrados na literatura mundial.

O diagnóstico precoce dessa entidade é de suma importância para a instituição de tratamento eficaz, que pode mudar de forma substancial a história natural da doença e, conseqüentemente, o prognóstico dos pacientes, que na maioria das vezes são jovens. A inclusão da DIPID dentro do diagnóstico diferencial das entidades que cursam com dor abdominal crônica, diarreia crônica associada ou não a má absorção intestinal, num país que possui condições epidemiológicas propícias à sua existência, torna-se necessária. Assim sendo, conhecer o seu perfil epidemiológico e clínico é uma necessidade, para que se possa reconhecê-la com maior precocidade, proporcionando a chance de intervir de forma mais eficaz no seu prognóstico.



## **2 OBJETIVOS**

### ***2.1 GERAL***

Este trabalho teve como objetivo estudar prospectivamente as características clínicas e laboratoriais, bem como alguns aspectos epidemiológicos da DIPID, em centro de referência para doenças gastroenterológicas.

### ***2.2 ESPECÍFICOS***

- a) Reconhecer as características demográficas dos pacientes incluídos no estudo.
- b) Avaliar a forma de apresentação clínica da DIPID.
- c) Correlacionar os dados clínicos com os achados dos exames de patologia clínica, histológicos, endoscópicos e métodos de imagem, com objetivo diagnóstico.
- d) Estudar a concordância das alterações histológicas observadas no material de biópsia duodenal, obtido durante endoscopia digestiva alta, com aquelas da mucosa jejunal, colhida por biópsia peroral, e também com a histologia das alças intestinais e dos linfonodos obtidos por laparotomia, realizada para estadiamento histológico da DIPID, por ocasião do diagnóstico.
- e) Avaliar a resposta terapêutica dos pacientes em estudo.

## 3 REVISÃO DA LITERATURA

### 3.1.HISTÓRICO

Os linfomas constituem a expressão de proliferações malignas dos elementos normais, linfócitos B e T, do tecido linfóide. Existem duas variantes, reconhecidas como linfoma de Hodgkin e os linfomas não-Hodgkin. Ainda que ambos infiltrem os órgãos reticuloendoteliais, estes apresentam comportamento biológico e clínico diferentes<sup>66,101</sup>.

O grupo dos linfomas não-Hodgkin é formado por entidades heterogêneas, com características clínicas, histológicas, imunológicas, moleculares e genéticas próprias, representando cada um, a expansão clonal de um precursor celular normal do tecido linfóide<sup>66,101,248</sup>.

A maioria dos linfomas não-Hodgkin origina-se nos linfonodos, sendo assim, denominados de linfomas nodais. Cerca de 10% a 30% têm origem nos componentes linforreticulares de qualquer outro órgão que possui tecido linfóide, que não os linfonodos e são chamados de linfomas extra-nodais<sup>273</sup>.

O trato gastrointestinal é a sede mais freqüente dos linfomas extra-nodais, que são quase exclusivamente do tipo não-Hodgkin, sendo o linfoma de Hodgkin uma afecção extremamente rara nessa localização. Nos países ocidentais, os linfomas primários do trato gastrointestinal representam 4% a 20% de todos os linfomas não-Hodgkin e cerca de 1% a 10% das neoplasias malignas do tubo digestivo<sup>64,131,189,214,230,248,273</sup>.

A infiltração secundária do trato gastrointestinal durante o curso evolutivo dos linfomas não-Hodgkin de origem nodal é observada com relativa freqüência. Geralmente, são tumores multicêntricos e a grande maioria evolui de forma silenciosa. Haber *et al.*<sup>105</sup> relataram que 50% a 60% dos casos de linfoma estudados em necrópsias apresentavam comprometimento secundário do tubo digestivo e, em 20% dos pacientes, por ocasião do diagnóstico, nas formas iniciais da doença, já havia envolvimento extra-nodal, com o trato gastrointestinal acometido em aproximadamente metade dos casos. Dados semelhantes são relatados por outros autores, que observaram comprometimento secundário em 46% de 336 pacientes com linfoma<sup>115,208,214,259</sup>. Da mesma forma, no curso das leucemias linfocíticas, o trato gastrointestinal pode ser secundariamente acometido<sup>214</sup>.

Em decorrência da alta freqüência da infiltração secundária do tubo digestivo durante a evolução dos linfomas não-Hodgkin nodais, tornou-se necessário criar critérios bem

definidos para se diagnosticar os linfomas primários do trato gastrointestinal, uma vez que se tratam de entidades que possuem características clínicas e patológicas próprias, que as diferenciam dos linfomas nodais.

Em 1961, Dawson *et al.*<sup>69</sup> propuseram os seguintes critérios para se estabelecer o diagnóstico de linfoma primário do intestino: 1) ausência de linfadenomegalia periférica, por ocasião do diagnóstico; 2) ausência de alargamento do mediastino evidenciado pela radiografia de tórax; 3) contagem global e diferencial dos leucócitos, em sangue periférico, dentro dos limites da normalidade; 4) predomínio da massa tumoral no trato gastrointestinal e apenas acometimento dos linfonodos mesentéricos contíguos à referida lesão; e 5) ausência de lesão tumoral no fígado e baço. Estes critérios foram adotados por vários autores e pequenas modificações foram introduzidas ao longo do tempo<sup>105,259</sup>. Em 1976, Lewin *et al.*<sup>153</sup> sugeriram que o linfoma primário do trato gastrointestinal deveria ser considerado na presença de lesões desses segmentos do trato digestivo, podendo, tais lesões estenderem-se aos linfonodos mesentéricos, associados a uma predominância de sintomas gastrointestinais<sup>59,115,208,280</sup>. Atualmente, linfoma primário do trato gastrointestinal é definido como o linfoma que se apresenta com a principal massa tumoral localizada no tubo digestivo, tornando-se necessário direcionar o tratamento para este sítio<sup>127,128,131,214,280</sup>.

Os linfomas primários do trato gastrointestinal possuem marcante variação epidemiológica. Apresentam maior incidência nos países do Oriente Médio, em pequenas áreas do oeste europeu e é doença pouco freqüente na maioria dos países ocidentais, como nas Américas do Norte e do Sul e em grande parte do continente europeu. É interessante salientar que, além dessas variações geográficas na incidência da doença, existe uma variação na distribuição do linfoma nos diferentes segmentos do tubo digestivo. Nos países ocidentais, onde a doença existe em menor freqüência, predomina o linfoma gástrico, com variações nas diversas séries que vão de 24% a 79% dos casos de linfoma primário do trato gastrointestinal, seguido pelo envolvimento do intestino delgado em aproximadamente 10%, cólon e reto 7% e anel de Waldeyer em 11%<sup>64,189,214,230,259,273</sup>. Já nos países de maior incidência, os linfomas originários do intestino delgado são de duas a três vezes mais freqüentes do que os linfomas gástricos que geralmente ocupam a segunda posição em ordem de freqüência. Em série publicada por Salem *et al.*<sup>228</sup>, os autores apresentaram dados relativos a 11 anos de acompanhamento de 417 pacientes com linfoma não-Hodgkin, em

hospital de Beirute, Líbano. Desses pacientes, 179 (43%) tinham doença nodal, 183 (44%) apresentavam doença extra-nodal e em 55 (13%), não foi possível reconhecer a origem do linfoma. O sítio extra-nodal mais comum foi o trato gastrointestinal com 46,5% dos pacientes, seguido pelo acometimento do anel de Waldeyer, em 19% dos casos. Nesta série, o linfoma primário do intestino delgado foi três vezes mais comum do que o gástrico<sup>127,228,230,259,277</sup>. Assim, nos países orientais, mais da metade dos linfomas primários do trato gastrointestinal estão localizados no intestino delgado, enquanto no ocidente, 20% a 30% de todos os tumores primários do intestino delgado são representados pelos linfomas<sup>13,64,131,189,214,273</sup>.

Dados da literatura têm mostrado aumento da incidência dos linfomas não-Hodgkin, nas últimas duas a três décadas, numa proporção de 3% a 4% ao ano ou 50% nos últimos 15 anos, constituindo-se num dos maiores aumentos de incidência de tumores malignos. Esse fato relaciona-se principalmente à maior frequência de condições que geram estados de imunodeficiência. Dentro desse contexto, o que se observa, também, é um aumento na mesma proporção dos linfomas primários do trato gastrointestinal<sup>64,107,131,189,214,248</sup>.

O trato gastrointestinal humano possui mais tecido linfóide do que os linfonodos e o baço combinados e, aproximadamente 80% das células produtoras de imunoglobulinas estão localizadas na mucosa intestinal. O sistema imune presente nas mucosas recebe em conjunto a denominação de tecido linfóide associado à mucosa e é encontrado no trato gastrointestinal, pulmões, tireóide e glândulas salivares<sup>124</sup>. Inserido nesse grupo, está o tecido linfóide associado ao intestino (GALT), que se distribui ao longo dos intestinos delgado e grosso, com maior concentração nas placas de Peyer, localizadas principalmente no íleo terminal. O tecido linfóide MALT possui características morfológicas e funcionais que o diferem do tecido linfóide dos linfonodos periféricos, traduzindo-se dessa forma em características histológicas e clínicas próprias, que vão diferenciar os linfomas aí originados, dos linfomas de origem nodal<sup>124,127</sup>.

O tecido MALT do trato gastrointestinal do ponto de vista morfológico e funcional é composto por três constituintes. O primeiro é representado pelos nódulos linfóides da mucosa, que no homem estão presentes ao longo dos intestinos delgado e grosso e se concentram nas placas de Peyer. Esses nódulos apresentam uma região central, que é formada principalmente por pequenos linfócitos B clivados, com características

morfológicas e de imunofenotipagem semelhantes às células B do centro folicular dos linfonodos. Esta região é circundada por uma zona, também constituída por linfócitos B, ligeiramente maiores, que misturados aos linfócitos T, macrófagos e células dendríticas, recebe o nome de zona marginal. A zona marginal pode ser encontrada em qualquer tecido linfóide, mas é mais desenvolvida no baço e nas placas de Peyer. As células da zona marginal infiltram o epitélio que recobre as placas de Peyer, sendo chamadas de “*dome epithelium*”. Neste epitélio, são observados linfócitos B intra-epiteliais, contrastando-se com o restante da mucosa, onde os linfócitos T é que formam a maior população dos linfócitos intra-epiteliais (LIE). As células linfóides da lâmina própria, representadas principalmente pelos linfócitos B e pelas células plasmáticas, constituem-se no segundo componente do sistema MALT. É na lâmina própria que se localiza o maior contingente de linfócitos B do intestino. Os linfócitos T são o terceiro constituinte do MALT e ocupam a região localizada entre as áreas de linfócitos B, na periferia da *muscularis mucosae* e nos nódulos da mucosa, à semelhança da região paracortical dos linfonodos. São também componentes da lâmina própria, onde representam uma população predominantemente de células CD 4<sup>+</sup>. Formam a grande população de linfócitos T intra-epiteliais, que constituem um grupo heterogêneo de células, predominando nesta população os linfócitos CD 8<sup>+</sup>. É importante salientar que a drenagem linfática do GALT se faz através dos linfonodos mesentéricos para o ducto torácico. Outro aspecto que irá refletir no comportamento biológico dos linfomas que se originam do tecido MALT é a existência de um sistema imunológico comum às mucosas. Assim, um linfócito que tem origem no tecido linfóide associado à mucosa, pode abrigar-se em outro sítio de mucosa, mas não nos linfonodos periféricos<sup>85,124</sup>.

As características peculiares observadas no sistema MALT influenciarão de forma significativa o comportamento clínico, biológico e morfológico dos linfomas aí originados e vão diferenciá-los dos linfomas nodais. Existem dificuldades em enquadrá-los nas classificações atuais dos linfomas, uma vez que estas se baseiam exclusivamente no estudo dos linfomas não-Hodgkin de origem nodal<sup>110,127,128,214</sup>.

À semelhança do que é em geral, observado nos linfomas primários do trato gastrointestinal, os linfomas primários do intestino delgado representam um grupo

heterogêneo de doenças, com variados aspectos clínicos e patológicos, com diferenças relativas à idade do acometimento, nível sócio-econômico e distribuição geográfica.

A localização geográfica foi um divisor tão marcante das características gerais dos linfomas primários do intestino delgado que, por muitos anos, a literatura os dividiu em dois grupos denominados linfoma do tipo Ocidental (LTO) e linfoma do tipo Mediterrâneo (LTM).

O linfoma do tipo Ocidental é o tipo mais descrito nos países desenvolvidos, apesar de não ter uma distribuição geográfica e sócio-econômica específica. Tem distribuição etária bimodal, sendo mais freqüente em crianças com idade inferior a 10 anos e na quinta e sexta décadas de vida. Possui certa predominância no sexo masculino. Sua principal característica é apresentar-se com uma massa tumoral definida, que acomete pequeno segmento intestinal, na maioria das vezes a região ileal ou íleo-cecal, permanecendo as outras áreas do intestino delgado sem evidência histológica de infiltração neoplásica. Macroscopicamente, apresenta aspecto infiltrativo, nodular, polipóide, com lesões às vezes ulceradas ou áreas de estenose anular. Predomina o linfoma originário da célula B, tipo MALT, principalmente os de baixo grau, com os de alto grau sendo observados em menor freqüência. Clinicamente manifesta-se com dor abdominal, hemorragia, perfuração intestinal e/ou sintomas obstrutivos. A diarreia com mabsorção intestinal é uma manifestação rara<sup>4,6,41,127,128,208,214,229</sup>.

A associação de linfoma primário do intestino delgado com mabsorção intestinal foi reconhecida há mais de 60 anos por Fairley e Mackie<sup>78</sup>. Em 1965, Ramot *et al.*<sup>212</sup> referem-se a um grupo de 13 pacientes, com quadro clínico de mabsorção, iniciado cerca de um a quatro anos antes do diagnóstico de linfoma. As alterações intestinais visualizadas ao estudo radiológico contrastado predominavam no duodeno e no jejuno proximal. Os pacientes estudados pelos autores eram árabes ou judeus do Oriente. No ano seguinte, Eidelman *et al.*<sup>76</sup> publicaram revisão completa da literatura, acompanhada do estudo de nove pacientes com linfoma de intestino delgado e, em todos, a dor abdominal e a mabsorção intestinal foram os achados clínicos principais. O baqueteamento digital foi observado com freqüência e, em nenhum deles, foi encontrado hepatoesplenomegalia e linfadenomegalia periférica. Todos os pacientes eram adolescentes ou adultos jovens, com idade média de 21 anos. Os autores chamaram a atenção para a presença, até aquela data,

de 32 casos bem documentados de linfoma abdominal que se manifestou com quadro clínico semelhante àquele da doença celíaca. Em 1968, Seijffers *et al.*<sup>233</sup> sugeriram a denominação de linfoma do Mediterrâneo a essa entidade que possui características próprias, que a distinguem do linfoma do tipo Ocidental. Coincidentemente, nesse mesmo ano, Jinich *et al.*<sup>130</sup> relatam o caso de um jovem, de origem judia, com linfoma do intestino delgado que se apresentou com má absorção e, apesar de ter parentes de ascendência síria, era natural e sempre residiu na Cidade do México.

Assim, o LTM caracteriza-se por ser uma doença de jovens, usualmente de baixo nível sócio-econômico, que residem principalmente nos países do terceiro mundo, com destaque para áreas do Oriente Médio e Mediterrâneo. Não existe predominância de sexo. Manifesta-se clinicamente com dor abdominal, diarreia, má absorção intestinal, baquetamento digital e, ocasionalmente, linfadenomegalia periférica, resultante de infiltração linfomatosa da mucosa do intestino delgado e linfonodos mesentéricos. Neste contexto, duas são as características principais que o diferem do LTO. A idade da população acometida, mais jovem no LTM e o caráter difuso das lesões intestinais<sup>4,6,52,203,208,229</sup>.

Em 1968, Rambaud *et al.*<sup>203</sup> publicaram o relato do caso de uma mulher árabe de 22 anos, que evoluiu durante um ano e dois meses com diarreia, caracterizada laboratorialmente por esteatorréia, acompanhada de dor e distensão abdominais, além de emagrecimento. O estudo histológico da mucosa jejunal evidenciou vilosidades atróficas, com os vilos remanescentes rudimentares e curtos. O epitélio encontrava-se praticamente destruído em toda a extensão examinada. As criptas de Lieberkühn eram raras e os poucos tubos glandulares existentes eram atróficos. A lâmina própria estava preenchida por denso infiltrado celular, constituído principalmente por plasmócitos, perfazendo cerca de 70% dos constituintes celulares aí presentes. Havia também dilatação dos vasos linfáticos. A propedêutica realizada foi compatível com o diagnóstico de LTM. O mais curioso nesse caso, foi a identificação no soro, urina e saliva da paciente, de uma imunoglobulina anormal, da classe IgA, que foi estudada e caracterizada por Seligmann *et al.*<sup>234</sup>, como sendo uma imunoglobulina da classe IgA formada por uma cadeia pesada incompleta e isenta de cadeias leves. Esse estudo inicial mostrou tratar-se de uma imunoglobulina pertencente à subclasse IgA1, com heterogenicidade eletroforética, tendência à

polimerização e com alto conteúdo de carboidratos. Também nesse estudo, foi possível, por meio da imunofluorescência, mostrar que não havia evidências de síntese de cadeias leves em algumas células linfóides e plasmáticas localizadas na medula óssea, nas quais, a produção da cadeia alfa pesada, IgA anormal, foi identificada. Os mesmos achados foram observados nas células do intestino delgado cultivadas *in vitro* pelos autores. Assim, era razoável admitir que não estavam sendo sintetizadas cadeias leves nas células em proliferação. A partir desses achados, foi descrita uma nova entidade nosológica, a doença de cadeia alfa pesada (DCAP), com características clinicopatológicas e biológicas bem definidas e com possível predisposição genética<sup>203,234</sup>.

O termo doença de cadeia pesada surgiu em 1964 quando Franklin *et al.*<sup>89</sup>, simultaneamente a Osserman e Takatsuki<sup>187</sup>, descreveram uma forma particular de linfoma, caracterizada por proliferação de caráter maligno do tipo reticular, linfóide e plasmocitário, que clinicamente se apresentou com linfadenomegalia generalizada, hepatoesplenomegalia, edema de úvula e febre. Foi identificado no soro e na urina desses pacientes, uma imunoglobulina anormal, formada exclusivamente por cadeias pesadas de IgG, desprovidas de cadeias leves. Esses autores chamaram a atenção para posterior reconhecimento de outras síndromes, nas quais poderiam ser identificadas anormalidades das outras classes de imunoglobulinas. Esta previsão se confirmou com a descrição por Seligmann *et al.*<sup>234</sup> e Rambaud *et al.*<sup>203</sup> da DCAP e, posteriormente, em 1970, da doença de cadeia mu pesada, por Forte *et al.*<sup>88</sup> e Ballard *et al.*<sup>22</sup>. Dessa forma, o termo doença de cadeia pesada é utilizado para designar distúrbios linfoproliferativos dos linfócitos B, com síntese de moléculas de imunoglobulinas anormais, que possuem cadeias pesadas incompletas e ausência de cadeias leves. Já foram descritas doenças de cadeias pesadas envolvendo as três principais classes de imunoglobulinas e cada uma delas possui características próprias, representando entidades nosológicas distintas. Entre elas, a DCAP é a mais freqüente, a doença de cadeia mu, a mais rara e a doença de cadeia gama apresenta freqüência intermediária<sup>81,90,112,113,166,195,218,239,240</sup>.

A DCAP é caracterizada pela proliferação dos linfócitos B, envolvendo principalmente o sistema secretor de IgA, com produção de um grupo homogêneo de moléculas de imunoglobulinas, compostas por uma cadeia alfa incompleta e isenta de cadeias leves. Com rara exceção, representada pelo acometimento respiratório, o trato



gastrointestinal é o sistema mais envolvido. E, dentro desse sistema, o intestino delgado e os linfonodos mesentéricos são os órgãos mais comprometidos, com a infiltração neoplásica presente em praticamente toda a sua extensão, sem existir áreas de mucosa normal entre os segmentos infiltrados. Possui aspectos clínicos e epidemiológicos semelhantes aos descritos para o LTM<sup>166,195,204–206,208,240</sup>.

Com a descrição inicial da DCAP, os anos seguintes foram marcados por um grande número de publicações de casos semelhantes, principalmente oriundas dos países do Oriente Médio e áreas do Mediterrâneo e, mais raramente, de outras regiões. Dessa forma, o termo DCAP foi introduzido na literatura<sup>3,15,35,52,57,72,73,75,102,103,106,117,133,135,149,153,160,161,171,180,181,188,194,197,198,205,213,222,224,227,241,242,245,246,250,256,264,268,271,277,279</sup>.

Todas essas publicações mostravam que os pacientes com DCAP apresentavam características epidemiológicas, clínicas, laboratoriais, radiológicas e anatomopatológicas semelhantes às daquelas do LTM. A única diferença observada até então, era a presença da cadeia  $\alpha$ -pesada no soro e líquidos corporais dos pacientes com DCAP. Nesse momento, passou-se a questionar se estas duas entidades não seriam a expressão clínica de uma mesma doença. A ocorrência de pacientes com LTM sem cadeia pesada identificável, pelos métodos até então existentes e a presença de pacientes com DCAP sem linfoma enteromesentérico, fez com que alguns autores admitissem que, até aquele momento, não existiam evidências que comprovassem ser o LTM uma manifestação clínica exclusiva da DCAP e que a cadeia  $\alpha$ -pesada não era um traço constante e específico do LTM<sup>153,194,195</sup>. Entretanto, outros autores, baseando-se nas semelhanças existentes entre essas entidades, na comprovada evolução de casos de DCAP de um estágio benigno da doença para outro francamente maligno e diante da possibilidade de existência de uma forma não-secretora da doença, na qual a imunoglobulina anormal seria produzida pelas células plasmáticas intestinais, mas não secretada e, conseqüentemente, não sendo possível a sua identificação no soro ou líquidos corporais, tornava-se possível acreditar que o LTM e a DCAP eram de fato a mesma doença<sup>106,204,206,208,250</sup>.

Em 1976, a OMS promoveu um encontro dos estudiosos do assunto, resultando em um memorando com recomendações sobre a questão. Assim, tendo por base a observação de que alguns pacientes com a forma aparentemente benigna da DCAP evoluíam para o

linfoma intestinal difuso, passou-se a questionar, se essa síndrome poderia representar a progressão de um estágio de aparência histológica benigna para um evidente padrão celular maligno. Esse fato fez com que os especialistas pudessem concluir que o LTM e a DCAP representassem espectros diferentes de uma mesma doença. Ou seja, a doença poderia evoluir dentro de estádios benigno, intermediário e maligno. A partir de então, de acordo com esse conceito mais amplo, estas entidades passaram a ser denominadas, pelo nome genérico de doença imunoproliferativa do intestino delgado<sup>274</sup>.

Dessa forma, o termo DIPID passou a ser utilizado dentro de um conceito espectral, para designar certo número de doenças que possuem as seguintes características em comum: acometem a população jovem, manifestam-se clinicamente por diarreia, associada na grande maioria das vezes à síndrome de má absorção intestinal, dor abdominal, perda de peso, baqueteamento digital e, ocasionalmente, linfadenomegalia periférica. Esses achados são atribuídos primariamente a extensa e difusa infiltração da mucosa, principalmente das porções iniciais do intestino delgado e dos linfonodos mesentéricos, por células linfoplasmocitárias. O infiltrado celular, variavelmente, sintetiza uma imunoglobulina aberrante, mais comumente a cadeia  $\alpha$ -pesada e forma uma matriz que evolui para o linfoma enteromesentérico<sup>6,24,99,137,162,175,227,274</sup>.

A adoção do termo DIPID contribuiu, também, para reduzir a confusão existente na literatura, pois nomes diferentes foram muitas vezes empregados para designar a mesma doença. Termos como linfoma do Mediterrâneo, linfoma do Oriente Médio, linfoma primário do intestino delgado superior, plasmocitoma difuso do intestino delgado e doença de cadeia alfa pesada, foram todos usados durante muitos anos como sinônimos e nas mais diversas situações. Em 1987, Salem *et al.*<sup>229</sup>, recomendaram o termo de linfoma não associado à DIPID, para os linfomas Ocidentais. A maior crítica dos autores à terminologia utilizada, é que tanto o termo Ocidental, bem como Mediterrâneo, impõem uma limitação geográfica a essas doenças que, com maior ou menor frequência, são encontradas nas mais diversas regiões do mundo<sup>131,229</sup>.

De acordo com essa visão ampla do conceito de DIPID, alguns autores passaram a descrever situações que não se enquadravam dentro dos critérios definidores de DCAP e do LTM, mas que apresentavam as características necessárias para o diagnóstico de DIPID. Surgiu, pois, o termo infiltrado difuso de células plasmáticas, que foi empregado para

descrever casos que apresentavam denso e difuso infiltrado de células plasmáticas, envolvendo predominantemente a lâmina própria da mucosa intestinal, sem evidências de linfoma no intestino ou nos linfonodos mesentéricos e sem a identificação de imunoglobulinas anormais<sup>97,99,153</sup>. Em 1978, Nassar *et al.*<sup>175</sup> descreveram uma série de 25 pacientes com DIPID, na fase maligna da doença. Nesse estudo, foram observados dois padrões histológicos. No primeiro, havia infiltração difusa da mucosa intestinal, até nos sítios distantes da massa tumoral, por infiltrado predominantemente plasmocitário ou misto, formado por linfócitos e plasmócitos. O tipo histológico do linfoma que se associou a este padrão de infiltração foi o sarcoma imunoblástico da classificação de Lukes e Collins<sup>157</sup>. Em nove desses pacientes, identificou-se a cadeia  $\alpha$ -pesada. O segundo padrão histológico encontrado foi caracterizado por uma hiperplasia nodular linfóide na mucosa intestinal. Nesse grupo de pacientes, o linfoma associado foi difuso e indiferenciado, freqüentemente com o padrão de “céu estrelado”<sup>61</sup>. A cadeia  $\alpha$ -pesada não estava presente em nenhum desses pacientes. Em ambos os grupos o quadro clínico foi semelhante.

Na década de 80 surgiram alguns estudos que chamavam a atenção para uma forma de DCAP, na qual não era possível a identificação da imunoglobulina anormal no soro ou líquidos corporais, à semelhança do que acontece com o mieloma não-secretor. Contudo, a pesquisa da imunoglobulina por imunofluorescência no tecido intestinal, revelava a presença de cadeia  $\alpha$ -pesada no interior das células que infiltravam a lâmina própria. Essa forma da doença passou a ser designada de doença de cadeia alfa pesada não-secretora<sup>24,169,207,208,255</sup>.

Por outro lado, em 1989, Cammoun *et al.*<sup>43</sup> observaram um grupo de 23 pacientes com quadro clínico, epidemiológico e exames complementares compatíveis com DCAP. Mas, nenhuma imunoglobulina anormal foi identificada no soro, nos líquidos corporais e nas células que infiltravam a mucosa intestinal. Os autores classificaram esse grupo de pacientes como apresentando uma forma não secretora da doença. No entanto, entendemos que melhor seria identificá-los como uma variante que não produz cadeia  $\alpha$ -pesada<sup>43</sup>.

A natureza benigna ou maligna do infiltrado celular na DCAP sempre foi uma questão em aberto. A existência da fase benigna da DCAP foi sustentada na observação histológica do padrão de proliferação celular, sendo constituída principalmente por células plasmáticas maduras, sem atípias, presentes apenas na lâmina própria da mucosa intestinal

e nos linfonodos mesentéricos. A observação da remissão da doença em resposta ao tratamento com antibióticos, veio reforçar a natureza benigna da doença nesta fase. A benignidade foi questionada, porque a infiltração de células plasmáticas de aspecto normal observada nos pacientes que respondiam bem aos antibióticos, levava à desorganização da arquitetura da lâmina própria da mucosa do intestino delgado e dos linfonodos. Outras situações de natureza benigna, como a hiperplasia linfoplasmocitária da lâmina própria ou os estados reacionais hiperplásicos dos linfonodos não levam a desorganização da arquitetura dos órgãos comprometidos. A existência de um produto celular anormal, caracterizado pela cadeia  $\alpha$ -pesada, mesmo que produzido por células com características histológicas normais, poderia representar o maior indício de malignidade de um infiltrado morfológicamente benigno. O encontro de células plasmáticas atípicas, permeando o infiltrado plasmocitário maduro e evidenciando um pleomorfismo celular, foi interpretado como a fase inicial da transformação para o linfoma bem caracterizado. Apesar disso, aceitou-se que a DCAP era uma doença que apresentava estádios evolutivos marcados por uma fase benigna, outra intermediária e, finalmente, uma fase maligna representada na maioria das vezes, pelo sarcoma imunoblástico<sup>204,206,213,237,245</sup>.

Smith *et al.*<sup>251</sup> por meio do estudo do ácido desoxirribonucléico (DNA) dos linfócitos circulantes e do infiltrado linfoplasmocitário da mucosa intestinal de três pacientes com DIPID, todos com DCAP sendo dois na fase inicial, histologicamente benigna da doença, puderam demonstrar alterações nos genes das cadeias leves e pesadas das células da lâmina própria intestinal. Esse fato sugeriu que a DIPID é doença linfomatososa desde o início e que as células neoplásicas respondem aos estímulos normais. A população de linfócitos com as alterações do DNA, identificadas na mucosa intestinal, não foi observada na circulação sistêmica. Dessa forma, alguns pesquisadores passaram a questionar a existência de circulação celular diferenciada no sistema MALT. Dados semelhantes foram observados, posteriormente, por Price<sup>200</sup>, que estudou por meio de técnicas morfológicas, imunohistoquímicas e citometria de fluxo, o DNA do tecido intestinal de 13 pacientes com DIPID e pôde corroborar a idéia de que esta doença, mesmo na sua fase aparentemente benigna, tratava-se de linfoma.

Isaacson e Wright<sup>124</sup>, a partir do estudo de um paciente com linfoma gástrico primário e outro com DIPID, puderam concluir que a DIPID, associada ou não à produção da

imunoglobulina de cadeia  $\alpha$ -pesada, tratava-se de linfoma que tinha origem no sistema MALT da mucosa intestinal, à semelhança do observado em outros linfomas primários do tubo digestivo. A partir de então, a DIPID passou a ser considerada como um tipo especial de linfoma MALT, que difere dos outros maltomas pelas suas características epidemiológicas e clínicas, com predomínio de acometimento do intestino delgado, e pelo seu grau de diferenciação celular, que a classifica como linfoma MALT de baixo grau. Talvez, o mais curioso nessa entidade, é a boa resposta nas fases iniciais à antibioticoterapia de largo espectro, como observado em alguns linfomas MALT gástricos associados ao *Helicobacter pylori*. É doença que tem história natural longa e que permanece localizada no abdome até nas fases tardias no seu curso evolutivo, quando pode ocorrer a transformação para o linfoma de alto grau<sup>12,13,85,124,127,128</sup>.

A evolução do conhecimento ao longo dos anos, fez com que chegássemos aos dias atuais, compreendendo que a DIPID é, provavelmente, um espectro de doenças, que se caracterizam por serem linfomas extra-nodais, que tem origem nos linfócitos B do tecido MALT intestinal, geralmente com grau de diferenciação celular que a classifica como linfoma de baixo grau, mas que pode evoluir, no decorrer da sua história natural, que é longa, para um linfoma de alto grau. Possui características epidemiológicas marcantes, pois trata-se de doença do adulto jovem, mais comum em população de baixo nível sócio-econômico e com discreta predominância no sexo masculino. Manifesta-se clinicamente por diarreia, na maioria das vezes associada a má absorção intestinal, dor abdominal, baqueteamento digital e, ocasionalmente, linfadenomegalia periférica. Esses achados são atribuídos, primariamente, à extensa e difusa infiltração da mucosa por linfócitos e plasmócitos, principalmente nas porções proximais do intestino delgado e linfonodos mesentéricos. Estas células, variavelmente, sintetizam uma imunoglobulina anormal, principalmente da classe IgA, que é constituída por uma cadeia pesada incompleta e sem cadeias leves. A resposta a antibioticoterapia é observada em determinada fase da doença<sup>84</sup>.

Desde a descrição da doença de cadeia gama pesada (DCGP), em 1964, por Franklin *et al.*<sup>89</sup> e Osserman e Takatsuki<sup>187</sup>, aproximadamente 100 casos foram relatados na literatura mundial. Em contraste com o padrão clinicopatológico uniforme observado na DCAP, a DCGP apresenta grande variedade de formas clínicas e patológicas, o que dificulta a sua caracterização dentro do conceito de uma única doença. Entretanto, a

despite da heterogenicidade observada, o denominador comum dessa entidade é o reconhecimento no soro ou na urina dos pacientes, de uma imunoglobulina anormal da classe IgG, caracterizada pela cadeia pesada incompleta e sem cadeias leves.

A DCGP tem sido descrita em todas as partes do mundo, principalmente nos Estados Unidos da América do Norte (EUA), na Europa e no Japão. Não possui padrão epidemiológico reconhecido. Tem discreta predominância no sexo masculino e é mais observada na sexta década de vida, embora tem sido descrita em crianças e adultos jovens. Manifesta-se principalmente por meio de linfadenomegalia, esplenomegalia, hepatomegalia e sintomas constitucionais. Não existe um padrão histológico específico, predominando proliferação linfoplasmocitária pleomórfica, com características malignas observado principalmente nos linfonodos e na medula óssea. Em aproximadamente um quarto dos casos existe associação com doenças autoimunes, sendo mais frequentes a artrite reumatóide e as citopenias autoimunes, dentre outras. Seu curso clínico varia de formas assintomáticas, que podem regredir espontaneamente, a formas malignas de evolução rápida<sup>31,80,81,112,113,142,183,195, 269</sup>.

A doença de cadeia mu é a mais rara das doenças de cadeia pesada. Até o momento, somente 30 casos documentados foram descritos na literatura mundial. A idade média ao diagnóstico é de 60 anos, com variações que vão de 15-80 anos. A maioria dos pacientes têm doença linfoproliferativa associada, e os achados clínicos mais observados são hepatomegalia e esplenomegalia, sendo a linfadenomegalia periférica encontrada com menor frequência. Pode manifestar-se por meio de quadros clínicos semelhantes àqueles da leucemia linfocítica crônica, macroglobulinemia de Waldenström e mieloma múltiplo. Outras condições como lupus eritematoso sistêmico, cirrose hepática e mielodisplasia podem ser observadas em associação à doença da cadeia mu pesada. É descrita sobrevida que varia de um mês a mais de 10 anos, nesta entidade<sup>80,88,195</sup>.

### **3.2. EPIDEMIOLOGIA**

As características epidemiológicas da DIPID são tão marcantes, que muitas delas tornaram-se conceituais.

#### **3.2.1. Incidência, prevalência e distribuição geográfica**

A real incidência e prevalência da DIPID não são conhecidas. A dificuldade em saber a sua verdadeira frequência, pode estar relacionada à ausência de estudos multicêntricos, à escassez das séries que analisam um maior número de casos e, principalmente, às diferenças na abordagem conceitual, em classificá-la como uma entidade única, desde a sua descrição inicial. Não há dúvida que a DIPID é observada com maior frequência nos países do Oriente Médio como Iraque, Irã, Israel, Líbano, Síria, Arábia Saudita, Kuwait e Jordânia, bem como na região do Mediterrâneo, países como Argélia, Tunísia, Egito, Marrocos e Líbia<sup>4,6,13,24,85,137-139,159,166, 194,205,209,222,229,230,241,256,263</sup>. Estudos realizados nas décadas de 60 e 70 mostraram que a DIPID representou um total de 41%, 60% e 78% dos linfomas primários do intestino delgado, observados no Líbano, Tunísia e Iraque, respectivamente<sup>4,229</sup>. Até 1977, 60 casos de DCAP tinham sido relatados na literatura mundial, dos quais 85% tinham sido descritos no Oriente Médio e áreas do Mediterrâneo<sup>271</sup>.

Entretanto, esse tipo de linfoma intestinal foi reconhecido nas mais diversas regiões do mundo. Em outras áreas do continente africano, foram descritos casos na Nigéria, África do Sul, Senegal e Zaire<sup>36,97-99,133,153,181,184,200,246,271</sup>. Nos países do oriente, existem registros no Japão, China, Tailândia, Índia, Paquistão, Camboja, Afeganistão e Taiwan<sup>20,51,95,96,118,129,163, 173,174,199,232,243,244,253,257,258,260</sup>. Na Europa, foram descritos casos na Espanha, Portugal, Itália, França, Turquia, Iugoslávia, Grécia, Inglaterra, Hungria, Finlândia, Holanda, Bélgica e em alguns países que formavam a União Soviética<sup>1,16,34,35,38,53,73,75,87,94,102-104,117,160,162,164,165,170,173, 177,195,198,215,217,223,225,231,252,264,268</sup>. A doença também foi observada nas três Américas, com descrições oriundas da Argentina, Peru, Chile, Colômbia, Brasil, Venezuela, República Dominicana, Cuba e México, bem como nos EUA<sup>17,18,32,42,54,56,57,60,65,82,93,144,149,188,197,224,247,261, 267,276</sup>. Na Austrália, também a doença foi registrada<sup>26,111</sup>.

Poucos são os relatos na literatura brasileira. O primeiro caso foi publicado em 1980 por Padua *et al.*<sup>188</sup>, que estudaram um paciente do sexo masculino, com 17 anos, que apresentava esteatorréia e dor abdominal, sendo identificado no soro a cadeia  $\alpha$ -pesada. Em 1982, Calich *et al.*<sup>42</sup> relatam outro caso, em paciente jovem do sexo feminino, também com cadeia  $\alpha$ -pesada no soro. Laudanna *et al.*<sup>144</sup> publicaram o estudo de cinco casos que se apresentaram com condições linfoproliferativas do intestino delgado. Os autores concluem

que três desses pacientes tinham DCAP, sendo que dois eram prováveis casos da forma não secretora da doença; em um, foi observado linfoma localizado no jejuno e no outro paciente tratava-se de gastroenteropatia eosinofílica. Em 1990, Cheinquer *et al.*<sup>54</sup> descreveram o caso de paciente feminina, de 19 anos com LTM. Nesse mesmo ano, Cunha e Ferrari<sup>65</sup> apresentaram casuística de seis pacientes com DIPID.

A despeito de vários estudos apontarem aumento na incidência dos linfomas nas suas mais variadas formas de apresentação, como comentado anteriormente, a literatura atual tem chamado a atenção para redução dos casos de DIPID, mesmo nas áreas de maior incidência, como o Oriente Médio e região do Mediterrâneo. Os trabalhos que têm por base dados das décadas de 80 e 90 demonstram essa redução. Atualmente, na Arábia Saudita, só 12% dos linfomas primários do intestino delgado constituem-se em DIPID. Dos 20 casos de linfoma primário do intestino delgado diagnosticados em hospital da Jordânia, apenas um era DIPID<sup>5,15</sup>. O mesmo declínio na incidência foi constatado no Irã, nos últimos 15 anos<sup>143</sup>. Esses dados contrastam-se com as casuísticas anteriores, descritas nas mesmas regiões, nas décadas de 60 e 70. Observações semelhantes foram feitas por Calabuig *et al.*<sup>41</sup> na população espanhola. A melhoria das condições econômicas, sanitárias e higiênicas tem sido apontada como a responsável por tal redução, muitas vezes considerável, como tem sido relatada em determinadas áreas em desenvolvimento do Oriente Médio<sup>6,107,143,230,274</sup>.

### **3.2.2. Características da população e grupos étnicos**

O denominador comum mais marcante observado nas mais diferentes populações que apresentam esse tipo especial de linfoma é o baixo nível sócio-econômico, associado às más condições sanitárias e de higiene, condições propícias à alta frequência de enterites agudas de repetição e a grande prevalência de infecções parasitárias, desde a infância. Mesmo nas áreas consideradas endêmicas, a população desprivilegiada é a que mais sofre com a doença. Essa característica epidemiológica é de tal importância que está diretamente relacionada a etiopatogenia da DIPID<sup>4,6,13,85,137,139,166,194,205,208,230,274</sup>.

Nos países desenvolvidos, a DIPID é encontrada com maior frequência na população nativa mais pobre, nos imigrantes provenientes de áreas subdesenvolvidas ou naqueles pacientes com algum tipo de imunodeficiência<sup>139,166,178</sup>. É interessante salientar que em alguns dos casos descritos na Europa e nos EUA, os pacientes não tinham condições



epidemiológicas desfavoráveis e a DIPID, geralmente, estava associada a outras condições, como à polipose colônica ou ao linfoma gástrico, bem como aos estados de imunodeficiência, por exemplo, à síndrome de imunodeficiência comum variável. Nesses casos, muitas vezes faltavam alguns dos aspectos clinicopatológicos tão constantes na DIPID, como acometimento do intestino delgado<sup>56,57,62,104,118,178,231,263</sup>.

Alguns autores chamam a atenção para maior frequência da doença na população rural<sup>59,144,199</sup>; entretanto, essa característica epidemiológica não foi observada na maioria das séries publicadas.

A despeito dos registros iniciais e um grande número de casos terem sido descritos entre árabes e judeus do Oriente Médio e da região do Mediterrâneo, hoje está claro que não existe predileção para determinado grupo racial ou étnico, com a doença sendo observada nas mais variadas raças e etnias em todo mundo<sup>6,18,59,139,159,274</sup>.

### **3.2.3. Idade e sexo**

A DIPID é doença do adulto jovem, com pico de incidência na segunda e terceira décadas de vida<sup>6,13,85,138,139,159,208,222,259,274,277</sup>. Casuísticas publicadas com maior número de casos, como a de Al-Bahrani *et al.*<sup>4</sup>, mostram 97 pacientes com média de idade de 31,3 anos, com limites entre 12 e 60 anos, sendo que 76 (78,3%) pacientes, tinham menos de 40 anos por ocasião do diagnóstico. No estudo de Salem *et al.*<sup>229</sup>, dos 32 casos descritos a idade variou de 14 a 46 anos, com média de 25 anos. Dados semelhantes foram constatados por outros autores, em casuísticas menores<sup>3,24,41,153,227,256</sup>.

No levantamento realizado pela autora, tendo como base os dados obtidos através do MEDLINE e LILACS, foram revisados 107 artigos, publicados no período de 1961 a julho de 2005, em língua inglesa, espanhola e portuguesa. Um total de 554 casos de DIPID foi avaliado e analisado. Destes, em 292 casos a idade dos pacientes ao diagnóstico pode ser precisada com certeza. A média de idade encontrada nesse grupo foi de 27,1 anos, desvio padrão (DP)  $\pm 11,9$  e mediana de 24 anos, quartil um (Q<sub>1</sub>) 20 e quartil três (Q<sub>3</sub>) 31 anos, os limites variaram de 11 meses a 74 anos. Detalhes da distribuição por faixa etária pode ser observada na Tabela 1. É interessante salientar que, 198 (67,8%) pacientes, encontravam-se na segunda ou terceira décadas de vida e só 17 casos (5,8%) apresentaram idade igual ou

superior a 50 anos por ocasião do diagnóstico. Os dados aqui registrados são concordantes com a literatura<sup>3,4,24,41,153, 227,229,256</sup>.

A menor idade observada nessa revisão, foi o caso de uma criança que apresentava imunodeficiência secundária a alteração na via de complemento e que, aos 11 meses evoluiu com diarreia, tendo sido feito o diagnóstico de DIPID<sup>178</sup>. Não são muitos os pacientes, nos quais a doença se desenvolve no início da segunda década<sup>14,36,99,154,178,241</sup>.

**Tabela 1** - Distribuição por faixa etária ao diagnóstico de 292 pacientes com DIPID, referentes aos dados da literatura do período de 1961 a julho de 2005

Faixa etária (anos)	Idade ao diagnóstico n (%)
0-9	1 (0,3)
10-19	69 (23,6)
20-29	129 (44,2)
30-39	54 (18,5)
40-49	22 (7,5)
≥ 50	17 (5,8)
Total	292 (100)

DIPID – Doença imunoproliferativa do intestino delgado

O aparecimento da doença na população com idade mais avançada do que a habitualmente descrita, pode refletir a diferença do nível sócio-econômico, das condições sanitárias e de higiene dessa população, com menor incidência de infecções e parasitoses

intestinais. Provavelmente, existe relação com menor estimulação antigênica do sistema imunológico intestinal. O maior número de casos com diagnóstico na sexta e sétima décadas, são provenientes de países europeus como Espanha, Itália e asiáticos como Japão. Em muitos desses casos a doença se manifesta como formas atípicas da DCAP, por meio de linfadenomegalia periférica e do comprometimento pulmonar<sup>1,20,32,44,56,87,92,94,129,162,164,165,167,199, 223,257,258,271</sup>.

A frequência parece ser semelhante nos dois sexos<sup>6,85,194,222,274</sup>, embora alguns autores apontem discreta predominância para o sexo masculino sobre o feminino, na razão de 3:2.<sup>105,139,143,159,205,230,259</sup>. No levantamento realizado pela autora, dos 554 casos revisados, 329 (59,3%) eram masculinos e 225 (40,6%) femininos, mostrando uma razão de 3:2.

#### **3.2.4. Doença de cadeia gama pesada**

Cerca de 100 casos de DCGP foram descritos na literatura mundial até os dias atuais<sup>80,81</sup>. É doença que não possui padrão epidemiológico uniforme à semelhança do que é descrito na DCAP. Está presente em todo o mundo, mas é observada com maior frequência nos EUA, Europa e Japão<sup>80,81,132,142,183</sup>.

Acomete a população mais idosa, sendo que 75% dos casos descritos estão na faixa etária superior a sexta década. Entretanto, têm pacientes mais jovens acometidos, e poucos são os relatos com idade inferior aos 20 anos<sup>28,31,67,80,81,142,183,201,202,272</sup>. O único caso registrado na literatura com comprometimento do intestino delgado, a paciente tinha 12 anos e meio, aproximando-se do perfil etário e clínico observado na DCAP<sup>28</sup>.

A distribuição por sexo parece ser semelhante, a despeito de alguns autores fazerem referência à discreta predominância no sexo masculino, numa proporção de 53% de homens para 47% de mulheres<sup>80,81,142,183</sup>.

### **3.3. ETIOPATOGENIA**

A principal função do tecido MALT presente nas mucosas é promover um mecanismo adaptável de defesa do organismo aos antígenos exógenos. Essa complexa função, requer a combinação de vários elementos representados pelas células B e T, macrófagos, células do epitélio intestinal, fatores humorais e moléculas de adesão. O

desequilíbrio desse mecanismo é fundamental no desenvolvimento e comportamento dos linfomas intestinais<sup>107</sup>.

A etiopatogênia da DIPID ainda permanece desconhecida. Dentro do contexto epidemiológico, no qual esse tipo especial de linfoma se desenvolve, faz pensar na existência de forte associação entre os fatores ambientais e genéticos na sua gênese.

### 3.3.1 Fatores ambientais

Observa-se que a DIPID é doença quase que exclusiva de populações desprivilegiadas, de vários grupos étnicos, que possuem baixo nível sócio-econômico e vivem em más condições sanitárias e de higiene, propícias às enterites de repetições e infecções parasitárias desde a infância. Associa-se ao fato, a existência de boa resposta à antibioticoterapia, em especial nas fases iniciais da doença, o que faz supor o envolvimento de antígenos intraluminais. Provavelmente, bactérias, vírus e/ou parasitos, representem potente estímulo proliferativo crônico e sustentado ao sistema MALT intestinal.

Os microorganismos presentes na luz do intestino constituem-se no principal estímulo a proliferação das células produtoras de IgA. Na DCAP, as células proliferadas têm como produto final uma imunoglobulina anormal, que pertence à subclasse IgA1. Geralmente, os estímulos produzem maior quantidade de imunoglobulinas da subclasse IgA2. O predomínio da subclasse IgA1 na DCAP pode ser resultado de anormalidade genética do clone celular proliferado, ou ser produto da natureza do agente estimulante.

Acredita-se que os estímulos antigênicos locais podem estimular de forma direta a proliferação do clone celular, ou exercer sua ação de forma indireta. Como, por exemplo, por meio dos lipopolissacárides bacterianos, que se constituem em estímulos não específicos à resposta imunológica do intestino. Dentro desse contexto, o supercrescimento bacteriano do intestino delgado, parece ter papel importante, pois este, pode estimular um clone celular pré-existente a produzir a cadeia  $\alpha$ -pesada, ou alternativamente, potencializar o efeito oncogênico de certos vírus, que vão interferir nos genes controladores da síntese de IgA, à semelhança do que ocorre no linfoma de Burkitt. Em ambos os casos, o clone anormal estimulado leva vantagem na proliferação sobre as células normais. Isto ocorre, em decorrência da ausência do mecanismo de *feedback* supressor da multiplicação das células anormais, pois este, tem como substrato a presença de anticorpos ativos contra o produto

celular. Alguns autores acreditam que a expansão clonal poderia ser favorecida pela imunodeficiência subjacente, resultante de desnutrição prolongada, habitualmente desde a infância, ou estar associada a fatores genéticos<sup>6,41,85,119,137,139,166,204-206,208,225,230,237,239,240,274,276,277</sup>.

A natureza do agente estimulante é desconhecida. Por se tratar de doença que acomete principalmente as porções proximais do intestino delgado, acredita-se que este seja adquirido por via oral<sup>9</sup>. Estudos de coprocultura falharam em reconhecer um único agente<sup>274</sup>. A identificação de um patógeno pode ser dificultada pela própria história natural da doença, que é longa e, no momento do diagnóstico esse agente já poderia ter desaparecido. A maior incidência da doença na segunda e terceira décadas de vida faz supor que o estímulo imunogênico ao clone celular teve início, provavelmente, na infância<sup>206,230,239</sup>. Outra dificuldade encontrada na busca desse antígeno, está na ausência da região Fab, da imunoglobulina IgA anormal secretada pela célula estimulada, o que impossibilita a identificação do antígeno estimulante<sup>239</sup>.

O vírus de Epstein-Barr (VEB) é um vírus ubíquo, que infecta de forma assintomática grande número de adultos em todo o mundo. A associação da infecção pelo VEB com grande número de desordens linfoproliferativas é fato bem conhecido. O provável papel desse vírus, na etiopatogênese da DIPID, foi sugerido no estudo de Arista-Nasr *et al.*<sup>17</sup>. Entretanto, os próprios autores questionaram se a presença das partículas virais, com características semelhantes ao VEB, no interior das células do infiltrado intestinal, não poderia representar a afinidade ou a facilidade de replicação do vírus em tecido neoplásico em desenvolvimento. Estudos posteriores, com maior número de casos e utilizando-se técnicas de hibridização e pesquisa do vírus através da reação em cadeia de polimerase (PCR), afastaram a hipótese de que o VEB pudesse ser o responsável pela indução da proliferação dos linfócitos B na DIPID<sup>4,21,146,213,222</sup>.

O *Vibrio cholerae* e suas toxinas foram aventadas como tendo papel importante na estimulação dos linfócitos, pois são capazes de induzir a proliferação de plasmócitos produtores de IgA, sem penetrar profundamente na mucosa intestinal, acrescido ao fato de ser infecção relativamente freqüente nas áreas onde a DIPID tem maior incidência<sup>9</sup>. Entretanto, essa associação etiológica não pode ser confirmada nas diversas casuísticas publicadas<sup>6,13,137,139</sup>.

A publicação de um caso de DIPID, com regressão do quadro após a erradicação do *Helicobacter pylori*<sup>86</sup>, levantou a possibilidade dessa bactéria ser um potencial agente causador da doença. No entanto, essa hipótese não foi sustentada pelos resultados obtidos por Malekzadeh *et al.*<sup>158</sup> em estudo retrospectivo, que envolveu 21 pacientes.

Em recente publicação Lecuit *et al.*<sup>145</sup>, demonstraram a presença do *Campylobacter jejuni* no tecido intestinal de um paciente com DIPID, que apresentou acentuada melhora em resposta à antibioticoterapia. No mesmo estudo, os autores avaliaram de forma retrospectiva, o tecido intestinal contidos em bloco de parafina, de seis pacientes com diagnóstico prévio de DIPID, tendo sido demonstrado a presença do *C. jejuni* em quatro desses casos. A identificação do patógeno se fez por meio de métodos como a PCR, com *primer* específicos para o *C. jejuni* e para outras bactérias, bem como, pelo teste de hibridização de fluorescência *in situ*. Nesse estudo, os autores concluíram que existe associação entre a DIPID e *C. jejuni*, à semelhança do que ocorre entre o *H. pylori* e linfoma MALT gástrico; sendo enfáticos em afirmar que o *C. jejuni* pode ser adicionado a crescente lista de patógenos humanos responsáveis por infecções crônicas, capazes de induzirem estados imunoproliferativos. No entanto, essa associação tem sido contestada por outros autores. Apesar do *C. jejuni* ser reconhecidamente um estímulo inicial para doenças crônicas autoimunes, como a síndrome de Guilliam-Barré e artrite reativa, a presença do *C. jejuni* como colonizador crônico do intestino humano é fato desconhecido. A infecção crônica do intestino pelo *C. jejuni* é reconhecida apenas nos estados de imunodeficiência. Assim, ainda não está claro se o *C. jejuni* é um vilão ou um inocente espectador, em pacientes que apresentam doença intestinal crônica<sup>13,191,196</sup>.

Rouhier *et al.*<sup>223</sup> descrevem também, um caso de provável associação da DIPID com exposição prolongada ao asbesto, em paciente francesa.

### 3.3.2 Fatores genéticos

A presença de alterações genéticas sempre foi fato questionado dentro do contexto etiopatogênico da DIPID. Em 1978, Alsabti<sup>8</sup> pesquisou a cadeia  $\alpha$ -pesada no soro e urina de 129 parentes de primeiro grau de oito pacientes com DCAP. Estes, não apresentavam sinais clínicos e/ou laboratoriais da doença. Em quatro famílias foi encontrada a cadeia  $\alpha$ -pesada no soro de 23 indivíduos, no total de 17,8% dos casos estudados. O mais curioso é

que a positividade foi maior na população mais jovem. A ocorrência de DIPID em familiares de pacientes que residem fora da região de maior incidência da doença, a maior frequência da DIPID em indivíduos com grupo sanguíneo B e o nível elevado de fosfatase alcalina em membros sadios da família de pacientes com DIPID, são fatos que corroboram a predisposição herdada para essa doença<sup>13,17,29,38,79,91,136,139,181,193,208,230,239,240,262,276,277</sup>.

Estudos genéticos realizados nos pacientes com DIPID têm demonstrado clara associação da doença com os antígenos leucocitários de histocompatibilidade HLA-AW19, HLA-B12 e HLA-A9. Algumas alterações cromossômicas, também têm sido observadas, sendo as mais comuns a translocação dos cromossomas 9 e 14 (14q +), nesse último, especificamente da banda q32. Recentemente, foi reconhecida a translocação envolvendo o gene Pax5, que está associada a alguns casos de linfoma linfoplasmático<sup>6,13,17,23,29,30,38,70,79,91,137, 139,166,179,181,193,230,239,240,262,276,277</sup>.

Poucos são os relatos que fazem referência a alterações da resposta imunológica nos pacientes com DIPID. Os casos estudados sugerem a existência de redução na imunidade celular<sup>9,13,136</sup> e, outros, evidenciam alteração na resposta imunológica mediada pelas células T. A perda do controle proliferativo exercido pelas células T pode ter papel importante na progressão da doença<sup>13,166,179,205</sup>.

### **3.3.3 Interação ambiente-hospedeiro**

A partir dessas observações, presume-se que a interação entre os fatores ambientais e genéticos faz eclodir e proliferar um clone celular anormal, que dará origem ao infiltrado intestinal observado nesse tipo especial de maltoma. O trabalho publicado por Isaacson e Wright<sup>124</sup>, tornou mais clara a compreensão da histopatogênese dos linfomas do trato gastrointestinal que se originam no sistema MALT e entre eles, a DIPID.

O antígeno intraluminal é apresentado ao sistema imunológico intestinal por meio de uma via especializada da superfície epitelial, representada principalmente pelas células M e células apresentadoras de antígenos. A partir do contato com o antígeno, ocorre a estimulação das células B do folículo central dos nódulos linfóides da mucosa e da zona marginal. Os linfócitos B estimulados são levados dos folículos linfóides, via aferente, pelos linfáticos aos linfonodos regionais, ducto torácico e entram na circulação sistêmica. Após breve trânsito pelo sangue periférico, as células B MALT ativadas, em geral retornam ao local de origem do seu precursor, no caso da DIPID, ao intestino delgado e se

diferenciam em células plasmáticas, com a síntese e secreção de imunoglobulinas. O sítio de transformação dos linfócitos do folículo central para as células plasmáticas é desconhecido<sup>85,124,276</sup>.

A seqüência de eventos que provavelmente explica o desenvolvimento da DIPID pode ser compreendida da seguinte forma. A transformação maligna ocorre em um clone de linfócitos do folículo central e/ou zona marginal em resposta à estimulação imunoproliferativa crônica que essas células são submetidas. Isto poderia resultar no desenvolvimento de células plasmáticas produtoras da imunoglobulina anormal, principalmente a cadeia  $\alpha$ -pesada; entretanto, tal fenômeno pode não estar presente em todos casos de DIPID. A variável intensidade do infiltrado de células plasmáticas na mucosa intestinal e sua redução em resposta ao uso de antibióticos, faz supor que as células malignas representadas pelos linfócitos do folículo central são responsivas aos antígenos luminiais, possivelmente bacterianos. A imunoglobulina anormal é ineficaz na neutralização dos antígenos presentes. Como resultado, mais células plasmáticas chegam à mucosa e mascaram os linfócitos malignos do folículo central até o curso final da doença. Dessa maneira, parece existir um processo contínuo linfoproliferativo, modulado por complexa interação entre infecção, imunidade e oncogênese, sobre o qual, o diagnóstico e tratamento precoces vão interferir de forma significativa na evolução da doença<sup>13,49,55,128,159,167,230,259</sup>.

### **3.3.4 Doença de cadeia gama pesada**

Muito pouco se conhece ou se faz referência na literatura sobre a etiopatogenia da DCGP. Estudos imunocitológicos têm mostrado que a imunoglobulina  $\gamma$ -pesada pode ser observada nos processos linfoproliferativos monoclonais ou acompanhar as neoplasias malignas que se originam nas células B ou T, sem que estas tenham envolvimento direto na produção da imunoglobulina anormal. Da mesma forma, alguns pacientes com  $\gamma$ -pesada no soro ou urina, evoluem sem evidência de processos linfoproliferativos ou malignos por longo período de acompanhamento. A apresentação da DCGP é heterogênea, e que varia de formas assintomáticas a processos neoplásicos com rápida evolução para o óbito coloca em dúvida se esta seria uma entidade nosológica única<sup>80,81,120,142,183</sup>.

## **3.4. QUADRO CLÍNICO**

### **3.4.1 Sintomas**



As manifestações clínicas da DIPID são, em geral, uniformes e constantes, diferenciando-se das outras formas de linfoma primário do trato gastrointestinal. Diarréia crônica associada ou não a mabsorção intestinal, dor abdominal e perda de peso são sintomas observados com maior frequência<sup>4,6,13,71,85,137,139,166,205,227,274</sup>.

Nas fases iniciais da doença, as manifestações clínicas podem ser intermitentes, com períodos às vezes longos de melhora espontânea, intercalada com fases sintomáticas. Com o evoluir do processo, as queixas tornam-se cada vez mais freqüentes, assumindo caráter contínuo, o que, habitualmente, leva ao diagnóstico. O intervalo de tempo entre o início dos sintomas e o diagnóstico é variável, com relatos na literatura de 10 dias a 17 anos<sup>3,13,141</sup>. No levantamento realizado pela autora, como referido anteriormente, o tempo transcorrido entre o início dos sintomas e o diagnóstico pôde ser precisado em 246 casos. É interessante salientar, que em 125 (50,8%) pacientes, esse intervalo foi inferior ou igual a 12 meses. Em 76 (30,9%) casos, o diagnóstico foi feito entre 13 e 36 meses; em 40 (16,3%) pacientes o período variou de 37 a 120 meses e em apenas cinco (2,0%) casos, este foi superior a 120 meses. Detalhes da distribuição do intervalo transcorrido entre início dos sintomas e diagnóstico podem ser vistos na Tabela 2.

Tabela 2 - Intervalo de tempo transcorrido entre início dos sintomas e diagnóstico de 246 pacientes com DIPID, referentes aos dados da literatura no período de 1961 a julho de 2005

Intervalo de tempo (meses)	Número de pacientes (%)
≤ 3	34 (13,8)
4-6	35 (14,2)
7-12	56 (22,8)
13-36	76 (30,9)
37-72	29 (11,8)
73-120	11 (4,5)
> 120	5 (2,0)
Total	246 (100)

DIPID – Doença imunoproliferativa do intestino delgado

Diarréia crônica associada ou não a mabsorção intestinal é uma das formas mais comuns de apresentação da DIPID. Nas casuísticas com maior número de casos, ela esteve presente em 83,3% dos 30 pacientes estudados por Gilinsky *et al.*<sup>99</sup>, com a mabsorção sendo diagnosticada em 86,7% dos casos. Na série de 97 casos publicada por Al-Bahrani *et*

al<sup>4</sup>, a diarreia foi sintoma observado em 70,1% dos pacientes. Nos 554 casos revisados pela autora, a frequência da diarreia foi de 83,8%, com a mabsorção intestinal sendo observada em 55,5% dos 144 casos, nos quais foi pesquisada.

Nas fases iniciais da doença, a diarreia tende a ser intermitente e mais aquosa. Com o evoluir do processo, torna-se contínua, volumosa e ocorre, em certo número de pacientes, a instalação do quadro de mabsorção intestinal. Este se caracteriza por grande número de evacuações, diurnas e noturnas, chegando em casos extremos a 30 dejeções diárias<sup>252</sup>, com fezes volumosas que podem superar 5 kg por dia<sup>264</sup>. O aspecto das fezes varia de pastosas, a semi-líquidas ou líquidas, fétidas, de aspecto brilhante e, por vezes, com restos alimentares, caracterizando esteatorréia e ocasionando grande espoliação de água e eletrólitos<sup>4,6,13,85,137,139,166,205,206,227,228,256,264,274,277</sup>.

A fisiopatologia da diarreia e da mabsorção intestinal na DIPID parece ser uma combinação de fatores, que tem como ponto inicial e principal a infiltração da mucosa intestinal, principalmente das porções iniciais do intestino delgado e dos linfonodos mesentéricos por células linfoplasmocitárias, que formam um obstáculo pós-epitelial à absorção dos nutrientes. Essa infiltração, também pode levar a distorções no epitélio intestinal, que funcionalmente torna-se alterado. A presença, à microscopia eletrônica, de vacúolos contendo lípidos no interior das células epiteliais, constitui-se em evidência de distúrbio no transporte intra-epitelial desse nutriente ou pode representar alteração funcional dos vasos linfáticos<sup>197</sup>. A intolerância à lactose, observada em alguns pacientes, também representa alteração funcional do epitélio intestinal. Distúrbios na motilidade do intestino delgado, associado ao supercrescimento bacteriano intestinal, responsável muitas vezes pela melhora rápida da diarreia em resposta ao início da antibioticoterapia, constituem fatores importantes na gênese desse sintoma. Deve-se assinalar ainda, a presença de parasitos, como a *Giardia lamblia*<sup>6,137,139,159,230,274</sup>.

Alguns autores acreditam que a mabsorção não é consequência só das alterações intestinais, mas que poderia surgir ou ser agravada pela desnutrição, pois esta, pode ser responsável pela redução das enzimas pancreáticas, acarretando má digestão dos alimentos, bem como redução no nível de hormônios sistêmicos como, por exemplo, o hormônio tireoidiano. Dessa forma, a desnutrição seria responsável por manter um ciclo vicioso: diarreia/desnutrição/diarreia. Nesse contexto, poderia se explicar à melhora clínica de

determinados pacientes em resposta a recuperação nutricional, sem ser acompanhada de melhora histológica das lesões intestinais<sup>184</sup>.

A dor abdominal, inicialmente é descrita como difusa ou como desconforto epigástrico ou periumbilical. À medida que a doença progride, esse sintoma tende a assumir o caráter de cólica e tornar-se mais intenso e persistente<sup>3,4,6,71,85,137,139,159,204,205,227,228,264,274,277</sup>. Em geral, acompanha os quadros de diarreia e sua frequência varia na literatura de 66,7% a 100%<sup>3,4,6,19,99,106,153,222,229</sup>. Nos 554 casos revisados pela autora, esse sintoma foi encontrado em 73,5% dos pacientes.

A perda de peso é observada com frequência que varia de 70% a 100%<sup>3,4,6,19,99,106,153,229</sup>. Nos 554 casos revisados, esse sintoma foi descrito em 57,2%. Muitas vezes, a perda ponderal é rápida e de grande intensidade, com registro de redução de até 30 kg em curto espaço de tempo. Em conjunto com diarreia e dor abdominal, compõe o quadro clínico mais observado na DIPID<sup>17,139,197,205,243,264</sup>.

A febre surge mais tardiamente na história natural da doença e tende a ser baixa e intermitente. Na maioria das séries, essa manifestação clínica foi descrita numa frequência em torno de 20% dos casos<sup>3,106</sup>. Dado semelhante ao observado pela autora no levantamento de 554 pacientes. Exceção feita ao relato de Al-Bahrani *et al.*<sup>4</sup>, no qual, a febre esteve presente em 45,3% dos casos estudados. Raras são as descrições de sudorese noturna associada a DIPID<sup>4,6,102,137,139,166,171,205,215,274,277</sup>.

Astenia, anorexia, náuseas, vômitos, queixas dispépticas e flatulência são sintomas observados em menor percentagem de casos<sup>4,71,166,205,206,208,228,260,274,277</sup>.

Devido a natureza neoplásica da DIPID, quadros de obstrução intestinal, perfuração e intussuscepção, são relatados numa frequência menor e associados à doença mais avançada, quando estão presentes massas tumorais ou estenoses segmentares<sup>4,18,24,35,38,75,137,139,153,154,171, 208,229,230,256,274,277</sup>. A pseudo-obstrução intestinal, determinada pela intensa infiltração linfóide do intestino delgado, foi descrita em alguns casos e evolui com períodos de melhora temporária<sup>164,268</sup>. Hematêmese e melena são pouco comuns<sup>56,139,271,273</sup>.

Sintomas neurológicos como letargia, tonteira e manifestações secundárias à neuropatia periférica, são descritos em alguns pacientes e se associam, geralmente, ao grau de desnutrição<sup>184,252</sup>.

Amenorréia, alopecia, retardo de crescimento e desenvolvimento sexual têm relação direta com tempo e gravidade da mabsorção intestinal<sup>35,99,144,159,188,199,205,220,227,231,253,256,276</sup>.

Poliúria secundária a nefropatia hipocalêmica é relatada em poucos casos<sup>73,75,199</sup>. Artralgia raramente é observada<sup>103</sup>. A Tabela 3 sumariza os principais sintomas descritos no levantamento da literatura realizado pela autora.

**Tabela 3.** - Frequência dos sintomas mais observados nos 554 casos de DIPID, referentes aos dados da literatura no período de 1961 a julho de 2005

Sintomas	n (%)
Diarréia	464 (83,8)
Dor abdominal	407 (73,5)
Perda de peso	317 (57,2)
Vômitos	119 (21,5)
Anorexia	95 (17,1)
Febre	81 (14,6)

DIPID – Doença imunoproliferativa do intestino delgado

### 3.4.2 Exame físico

Dentre os sinais mais comuns observados na DIPID, destaca-se o baqueteamento digital, que é descrito em frequência superior ao encontrado nas outras doenças do intestino delgado. Nas diversas séries publicadas, sua percentagem variou de 11,1% a 77,8%<sup>4,19,24,53,73,76,97,99,106, 153,212,222,227,229,230,256</sup>. Na revisão da literatura realizada pela autora, dos 517 pacientes, nos quais as alterações de exame físico foram relatadas, o baqueteamento digital foi observado em 28,4%.

Os mais variados graus de desnutrição estão presentes, desde alterações distróficas de pele e fâneros, queilite angular e glossite, até a caquexia grave observada com maior frequência nas fases mais tardias da doença<sup>1,14,20,36,76,82,94,164,212,216,256,264,276</sup>.

Edemas, principalmente maleolar e de membros inferiores, bem como anasarca e ascite, esta, pode ser quilosa, são manifestações que estão relacionadas geralmente, a enteropatia perdedora de proteína. Esses sinais são mais evidentes nos pacientes que

possuem obstrução linfática ao nível dos linfonodos mesentéricos<sup>4,24,35,36,73,76,82,97,98,102,103,119,164,178,184,198,208,223,246, 253,256,271</sup>.

Massas abdominais que correspondem, na maioria das vezes, ao aumento dos linfonodos mesentéricos, mas, que também, podem traduzir lesões tumorais do intestino delgado, são encontradas, geralmente, nos estádios mais avançados da DIPID. No levantamento realizado pela autora, essas alterações foram relatadas em 25,3% dos pacientes<sup>4,24,76,97,99,103,106,135,137, 153,166,198,205,212,222,227,229,274,277</sup>.

Desidratação, tetania, sinais de Chvostek e de Trousseau são por vezes observados, em especial quando ocorre diarreia profusa, acarretando distúrbios hidroeletrólíticos. Palidez cutâneo-mucosa tem sido referida em certo número de pacientes, bem como distensão abdominal<sup>4,24,35,71,82,94,98,99,106,137,139,166,205,208,216,227,264,274,277</sup>.

Alguns dos sinais observados na DIPID estão diretamente relacionados à disseminação da doença. Entre eles, destaca-se linfadenomegalia periférica, com acometimento, de cadeias cervicais, supra-claviculares, axilares e inguinais; bem como hepatomegalia e esplenomegalia. No levantamento realizado pela autora, a frequência dessas três alterações foi de 5,4%, 5,6% e 1,9% respectivamente<sup>3,4,34,35,76,94,99,106,117,135,137,166,199,205,215,222,224,225,227,241,253,256,264,271,274,277</sup>.

Raros são os casos descritos com alterações neurológicas, como hiporreflexia, hiperreflexia, paralisia flácida e espasmo carpo-pedal<sup>220,252,276</sup>. A Tabela 4 sumariza os principais sinais descritos nos 517 pacientes revisados na literatura.

Tabela 4. - Principais sinais descritos em 517 pacientes com DIPID, referentes aos dados da literatura no período de 1961 a julho de 2005

Sinais	n (%)
Baqueteamento digital	147 (28,4)
Massa abdominal	131 (25,3)
Edema periférico e anasarca	127 (24,6)
Sinais de desnutrição e caquexia	86 (16,6)
Retardo do crescimento	29 (5,6)
Hepatomegalia	29 (5,6)

Distensão abdominal	28 (5,4)
Linfadenomegalia periférica	28 (5,4)
Esplenomegalia	10 (1,9)

---

DIPID – Doença imunoproliferativa do intestino delgado

### 3.4.3 Formas atípicas de apresentação da DIPID

O acometimento gástrico na DIPID pode estar associado à doença do intestino delgado; no entanto, de forma rara, o estômago pode ser o único órgão comprometido. A doença, nesses casos, manifesta-se por epigastralgia, vômito, perda de peso e, em menor frequência, hematêmese. A endoscopia digestiva alta mostra erosões, ulcerações ou infiltração na mucosa gástrica. O estudo histológico, das amostras obtidas por endoscopia digestiva alta ou cirurgia, revela densa infiltração da mucosa por células plasmocitárias maduras, às vezes atípicas. A imunoglobulina  $\alpha$ -pesada pode ser identificada no soro, secreção gástrica e citoplasma do infiltrado celular. Resposta satisfatória à tetraciclina por período de seis meses foi descrita por alguns autores<sup>62,104,263</sup>. Quando o acometimento do estômago está associado à doença do intestino delgado, os pacientes, geralmente, são assintomáticos, no que se refere às queixas gástricas e o diagnóstico pode ser casual, sendo realizado por meio de biópsia desse órgão, durante procedimento endoscópico de rotina, às vezes em mucosa de aparência normal<sup>62,118,264,276</sup>.

O intestino grosso também pode ser sede de lesões polipóides, ulceradas e massas tumorais na DIPID; e, o comprometimento desse órgão pode ser concomitante ou não ao do intestino delgado. Nesses pacientes, a dor abdominal e a presença de melena podem ser as principais manifestações clínicas<sup>3,44,51,56,57,73,160,173,216,221,232,241,243,246,250</sup>. Cohen *et al.*<sup>57</sup> descreveram caso de paciente que, inicialmente, desenvolveu polipose colônica, evoluiu posteriormente com pólipos no intestino delgado e estômago, bem como linfadenomegalia periférica.

O acometimento do tecido linfóide da faringe foi descrito em alguns raros casos, associado ao comprometimento do intestino delgado. Sensação de irritação faríngea e sangue na secreção salivar foram os sintomas apresentados. Nesses pacientes, a biópsia da

região do *cavum*, revelou infiltração linfoplasmocitária característica da doença<sup>72,73,221,253,264</sup>. Manifestações orais, caracterizadas por lesões ulceradas, edema e hiperemia gengival, com pequena destruição alveolar foram descritas em um paciente com DCAP. A biópsia gengival evidenciou infiltrado de células plasmáticas subjacente ao epitélio gengival, semelhante ao observado na mucosa do intestino delgado<sup>26</sup>.

Linfadenomegalia periférica, como referido, pode fazer parte do quadro clínico da DIPID. Entretanto, observações oriundas principalmente da literatura japonesa, têm chamado atenção para uma forma de DCAP, na qual, a linfadenomegalia periférica é a principal manifestação clínica, sem comprometimento do trato gastrointestinal<sup>129,257</sup>. A pele, também tem sido alvo de relatos de casos isolados de DCAP. As manifestações cutâneas caracterizam-se por pápulas eritematosas ou lesões semelhantes a ictiose, pele atrófica e hiperkeratótica, sem evidências de acometimento simultâneo do intestino<sup>257,258</sup>.

A forma pulmonar da DCAP foi descrita em quatro casos na literatura mundial. Dispnéia é o sintoma mais exuberante e não há acometimento intestinal concomitante<sup>87</sup>. Um único caso de DCAP manifestando-se através de bócio sem comprometimento do trato gastrointestinal foi registrado por Tracy *et al.*<sup>261</sup>. A associação da doença intestinal com micose fungóide, lesões osteolíticas, osteoartropatia hipertrófica e quadros com disseminação para o sistema nervoso central e líquido pleural, são relatos isolados<sup>44,53,141,215</sup>.

#### **3.4.4 Doença de cadeia gama pesada**

A DCGP se apresenta, na maioria das vezes, como doença linfoproliferativa, embora alguns pacientes com  $\gamma$ -pesada no soro ou urina, evoluem sem evidência de processos linfoproliferativos ou malignos por longo período de acompanhamento. Na metade dos casos, a doença tende a ter início insidioso. É descrita variação na duração dos sintomas de duas semanas a 22 anos. A evolução clínica pode compreender formas assintomáticas, com curso benigno e desaparecimento da  $\gamma$ -pesada sem tratamento, até rápida progressão para o óbito em poucas semanas<sup>31,80,81,142,183,239</sup>.

A associação da DCGP com doenças autoimunes, tem sido reconhecida em aproximadamente um quarto dos pacientes. Muitas vezes, essas entidades são diagnosticadas anos antes da identificação da cadeia  $\gamma$ -pesada. Artrite reumatóide e

citopenias autoimunes, como anemia hemolítica e púrpura trombocitopênica, são as mais freqüentes. Outras condições como lupus eritematoso sistêmico, síndrome de Sjögren, miastenia grave, tiroidites e vasculites, são observadas numa freqüência menor<sup>31,80,81,132,142,183,239</sup>.

Linfadenomegalia periférica associada a sintomas constitucionais, como queda do estado geral, fadiga e febre são as manifestações clínicas iniciais mais freqüentes na DCGP. O aumento dos linfonodos, com acometimento principalmente das cadeias cervicais e axilares e, em alguns pacientes linfadenomegalia periférica generalizada, podem estar presentes por ocasião do diagnóstico ou surgirem durante a evolução do processo. Nas séries onde se analisou maior número de casos, essa alteração foi observada numa freqüência de 56% a 62%<sup>80,142,239,269</sup>. Alguns autores chamam atenção, que linfadenomegalia torácica e/ou abdominal está presente em praticamente todos os pacientes<sup>31,80</sup>.

Febre não associada a processo infeccioso, é observada durante o curso da doença em freqüência que varia de 25% a 50%<sup>31,80</sup>. Esplenomegalia pode ser manifestação isolada da DCGP e grandes baços são descritos, bem como, a ruptura espontânea desse órgão pode ocorrer. O aumento do baço é reconhecido em aproximadamente 52% a 59% dos casos. A hepatomegalia é observada em 58% dos pacientes e varia de pequeno aumento, a fígado com limite inferior situado cerca de 10cm abaixo do rebordo costal direito<sup>80,142,239,269</sup>.

O acometimento do anel de Waldeyer, com obstrução dos vasos linfáticos, que leva edema do palato e úvula foi considerado, a princípio, uma característica marcante da DCGP. Atualmente, essas alterações são observadas em menos de 15% dos casos descritos<sup>31,80,81</sup>.

O envolvimento ósseo é raro, as lesões que podem se assemelhar às observadas no mieloma múltiplo. Algumas manifestações em órgãos extra-hematopoiéticos foram descritas. Entre elas podem-se destacar a presença de massas ou nódulos cutâneos e subcutâneos, tumores de tireóide, tumor linfóide gástrico, bem como envolvimento pleural e pericárdio, além de edema de paratireóide e glândulas submandibulares. Por meio de necropsia, foi possível demonstrar, em alguns casos, proliferação linfóide nos rins, glândulas supra-renais, gônadas e mais raramente no sistema nervoso central<sup>31,80,81,142,269</sup>.



É importante ressaltar o caso descrito por Bender *et al.*<sup>28</sup>, como o único na literatura, no qual a DCGP manifestou-se por meio do comprometimento do intestino delgado, com quadro clinicopatológico e epidemiológico idêntico ao encontrado na DCAP.

### **3.5 DIAGNÓSTICO**

#### **3.5.1 Exames de patologia clínica**

Os exames laboratoriais realizados de forma rotineira, não se constituem em elementos diagnósticos, mas contribuem para avaliar a repercussão sistêmica da doença.

Nas fases iniciais da DIPID, poucas ou nenhuma alteração laboratorial pode estar presente. Entretanto, com o evoluir do processo, anormalidades principalmente associadas a má absorção intestinal, perda entérica de elementos e desnutrição, tornam-se presentes.

Anemia de leve a moderada intensidade pode ser observada em até 50% dos pacientes. Deficiência de ácido fólico, vitamina B12, anemia ferropriva e anemia de doença crônica, são elementos que agindo de forma isolada ou concomitante, contribuem para o aparecimento de tal alteração. A contagem global de leucócitos, habitualmente, encontra-se sem alterações, porém, discreta ou moderada leucocitose pode ser observada e, mais, raramente, leucopenia. Na grande maioria dos casos, não ocorrem alterações na contagem diferencial de leucócitos; no entanto, eosinofilia periférica transitória ou permanente, tem sido registrada. Velocidade de hemossedimentação (VHS) encontra-se acelerada em aproximadamente um terço dos pacientes<sup>4,17,24,72,79,129,131,137-139,153,159,166,205,209,227,257,274,277</sup>.

O mielograma é freqüentemente normal. Alterações inespecíficas como discreto aumento de células plasmáticas, linfócitos e eosinófilos, podem estar presentes num pequeno número de pacientes<sup>24,99,257,277</sup>. Infiltração linfomatosa da medula, raramente é descrita, ocorrendo principalmente, nas fases avançadas da doença<sup>73,92,246</sup>.

Esteatorréia é dos achados laboratoriais mais comuns na DIPID. São relatados valores de gordura fecal que variam de 6 a 35 g em 24 horas. O teste D (+) xilose mostra geralmente excreção reduzida dessa pentose, devido ao caráter difuso da doença. O nitrogênio fecal pode estar aumentado. O teste respiratório do hidrogênio expirado realizado com lactose pode demonstrar intolerância a esse carboidrato, bem como, em muitos dos casos, é observada curva plana de tolerância à glicose. Níveis séricos reduzidos de ferro, folato e vitamina B12, que em muitas ocasiões, são acompanhados por teste de

Schilling anormal, podem compor o quadro laboratorial da DIPID<sup>4,6,17,24,131,137-139,159,166,205,208,274,277</sup>.

A hipoalbuminemia é decorrente da síndrome de má absorção, bem como da enteropatia perdedora de proteína. Hipoglobulinemia ou aumento das globulinas séricas são observados de forma variável nos diversos estudos. Hipocolesterolemia é outro dado, que tem sido encontrado em determinado número de pacientes. Níveis elevados de fosfatase alcalina, principalmente da fração intestinal são ocasionalmente descritos. Dos distúrbios eletrolíticos, hipocalcemia, hipomagnesemia e hipocalcemia, são os mais descritos e, relacionam-se diretamente a perda intestinal causada pela diarreia e má absorção<sup>4,6,17,24,131,137-139,159,166,205,208,274,277</sup>.

Desidrogenase lática (LDH) pode estar aumentada, particularmente, naqueles pacientes com doença avançada<sup>159</sup>. Níveis séricos baixos das transglutaminases foram descritos por D'Argenio *et al.*<sup>68</sup>, em um certo número de pacientes com DIPID, porém, até o momento, seu valor quanto à avaliação prognóstica e ao acompanhamento do tratamento permanece desconhecido.

A infecção parasitária intestinal é observada em aproximadamente um terço dos pacientes. Entretanto, alguns autores chamam atenção de que essa frequência não é superior a encontrada na população geral hospitalar, das regiões estudadas<sup>4,6</sup>. Os parasitos mais identificados são *Giardia lamblia*, *Strongyloides stercoralis* e *Trichocephalus trichiurus*. Como referido anteriormente, estudos de coprocultura falharam em identificar um patógeno associado a DIPID<sup>4,137-139,274</sup>.

Níveis séricos das imunoglobulinas IgM, IgA e IgG podem ser normais, altos ou baixos. Quando baixos, a enteropatia perdedora de proteína pode contribuir para essa depressão. Entretanto, existe redução às vezes desproporcional de IgM e IgG em relação a albumina sérica, sugerindo a existência de um fator imunossupressor, com redução da síntese decorrente da proliferação das células plasmáticas<sup>9,17,85,137,139,159,166</sup>.

A desnutrição pode se associar à redução de determinados hormônios, como gonadotrofinas, hormônio luteinizante, hormônio folículo estimulante e tiroxina, dentre outros, como referido por Zamir *et al.*<sup>276</sup>.

### **3.5.2 Pesquisa das imunoglobulinas anormais**

As doenças de cadeia pesada são desordens linfoproliferativas das células B, que se caracterizam pela produção de uma imunoglobulina monoclonal, formada por cadeias pesadas incompletas e isentas de cadeias leves. O diagnóstico dessas condições depende do encontro das proteínas estruturalmente anormais no soro e/ou nos líquidos corporais, bem como no interior das células proliferadas<sup>81,85,206,235-240,274</sup>.

Existem dúvidas se as células que produzem a imunoglobulina anormal, originam-se de células previamente produtoras das imunoglobulinas normais. No entanto, com base no conhecimento das alterações genéticas que acompanham as doenças de cadeia pesada, é provável, que as células produtoras da imunoglobulina de cadeia pesada, tenham origem nas células de algum centro germinal, durante a hipermutação somática. Fato que é corroborado pela freqüente associação da doença linfoproliferativa ou plasmocitária com as doenças de cadeia pesada<sup>13,40,81,239,240</sup>.

Estudos genéticos têm demonstrado que a formação da imunoglobulina de cadeia pesada não está associada a uma única anormalidade. O fato da produção das cadeias pesadas e leves não estarem sob o domínio de um único gen, e como as duas proteínas estão alteradas na imunoglobulina de cadeia pesada, sugere que exista o envolvimento de maior número de genes, na origem dessas proteínas anormais<sup>13,81,235,239,240</sup>.

Grande parte da proteína  $\gamma$ -pesada é um dímero, enquanto a maioria das proteínas  $\alpha$  e  $\mu$ -pesadas são múltiplos polímeros de diferentes tamanhos. O peso molecular da unidade monomérica básica varia de 27.000 a 49.000 daltons para a proteína  $\gamma$ -pesada, situa-se entre 29.000 a 35.000 daltons para a  $\alpha$ -pesada e está entre 35.000 a 55.000 daltons para a cadeia  $\mu$ -pesada. A extensão da subunidade básica do polipeptídeo difere de paciente para paciente, mas na maioria das vezes está entre a metade a três quartos do tamanho da imunoglobulina normal<sup>13,81,139,166,194,234,235,238,239,274</sup>.

Estudos imunológicos e químicos mostram que o segmento Fc está presente em todas as imunoglobulinas de cadeia pesada, com a região carboxi-terminal idêntica à observada na imunoglobulina normal. A região dentro da imunoglobulina pesada que está ausente corresponde ao segmento Fd, envolvendo a porção variável  $V_H$  e a porção constante  $C_{H1}$ , traduzindo, dessa forma, a grande heterogenicidade da região amino-terminal<sup>13,81,112,113,139,194,234,235,237,239,274</sup>.

As imunoglobulinas anormais presentes nas doenças de cadeia pesada, geralmente pertencem a uma única subclasse da  $\gamma$  ou  $\alpha$ . Com relação a DCGP todas as quatro subclasses de  $\gamma$  já foram identificadas, porém existe predomínio da subclasse  $\gamma_3$ . Já na DCAP, a totalidade dos casos demonstra tratar-se de imunoglobulina pertencente à subclasse  $\alpha_1$ , caracterizando-se dessa forma sua monoclonalidade. No entanto, não é observado pico monoclonal característico no traçado eletroforético. Isso ocorre devido ao alto conteúdo de carboidratos, a grande tendência à polimerização e a heterogenicidade da região amino-terminal dessas imunoglobulinas anormais<sup>81,139,186,194,206,234,235,237,238,274</sup>.

### ***3.5.2.1 Testes imunológicos para a pesquisa das imunoglobulinas de cadeia pesada***

A demonstração das imunoglobulinas formadas por cadeias pesadas incompletas e isentas de cadeias leves por meio de métodos imuno-histoquímicos é essencial no diagnóstico das doenças de cadeia pesada.

A eletroforese do soro pode não fornecer evidências para o diagnóstico. Acredita-se que a metade dos pacientes com DCAP, bem como dois terços dos casos com DCGP, vão apresentar padrão eletroforético sem alterações. As anormalidades quando presentes, caracteriza-se pelo aparecimento de larga faixa de precipitação de proteínas, que na DCAP se estende da região  $\alpha_2$  à  $\beta_2$ . Também, pode estar presente aumento da  $\alpha_2$ -globulina, associada à redução da albumina e de outras gamaglobulinas. Como comentado, não existe pico monoclonal no traçado eletroforético<sup>81,85,139,194,206,209,234-240,274</sup>.

O diagnóstico das cadeias pesadas é habitualmente estabelecido pela análise imunoeletroforética do soro. O método mais utilizado na sua identificação é a imunoeletroforese. Nesse exame, observa-se reação da imunoglobulina anormal, com os anti-soros  $\alpha$ ,  $\gamma$  e  $\mu$ , mas não ocorre reação com anti-soros para as cadeias leves  $\kappa$  e  $\lambda$ . A sensibilidade e especificidade desse exame, quando se utiliza anti-soro polivalente é baixa; no entanto, quando anticorpos específicos para as cadeias leves e pesadas são usados, a sensibilidade e especificidade do método aumentam. A realização da imunoeletroforese utilizando-se anticorpos contra a porção  $F_{ab}$  das imunoglobulinas, tem especificidade de 100% e sensibilidade de 98%. Concentrações baixas de  $\alpha$ -pesada no soro pode ser responsável por resultado falso negativo. A imunosseleção, também, é método de grande sensibilidade e especificidade na identificação das cadeias pesadas e os estudos têm

demonstrado que associação da imunoeletroforese e imunoseleção, utilizando-se anticorpos contra a região F<sub>ab</sub> da imunoglobulina, é o método mais fidedigno no reconhecimento das imunoglobulinas de cadeia pesada<sup>11,13,39,56,81,85,135,139,186,194,206,209,234-240,274</sup>.

A cadeia  $\alpha$ -pesada pode ser identificada no soro, urina, saliva, secreção intestinal e gástrica, bile, líquido sinovial e ascite dos pacientes com DACP<sup>3,35,36,62,131,138,139,156,209,230,264</sup>. Devido seu baixo peso molecular, a cadeia  $\gamma$ -pesada freqüentemente é encontrada na urina. O reconhecimento no soro da cadeia  $\alpha$ -pesada nas diversas séries, varia de 20% a 87% dos casos, dependendo do método utilizado na sua pesquisa, bem como, do momento em que o exame foi realizado. Reconhece-se que nas fases iniciais da doença a concentração da cadeia  $\alpha$ -pesada no soro é maior, facilitando sua identificação. Ao que tudo indica, parece existir relação direta entre o grau do infiltrado intestinal e maturação celular, com concentração da cadeia pesada nos líquidos corporais. Assim sendo, à medida que a doença progride, para maior grau de indiferenciação celular ou evolui para cura, existe tendência para o desaparecimento da imunoglobulina do soro e líquidos corporais<sup>13,39,59,85,99,139,159,166,209,227,230,250,274,276</sup>.

A técnica da imunoperoxidase é utilizada na pesquisa da cadeia pesada no tecido intestinal. A presença da imunoglobulina anormal, nas células tumorais, associada ao seu não reconhecimento nos líquidos corporais, caracteriza a forma não secretora da doença. A cadeia pesada, geralmente, é identificada no citoplasma, tanto dos plasmócitos maduros, quanto das células atípicas que infiltram a mucosa intestinal. Determinados fatores podem estar envolvidos no reconhecimento da cadeia anormal apenas no tecido intestinal. Entre eles, alguns autores ressaltam a incapacidade das células plasmáticas anormais em secretar a imunoglobulina, a possibilidade de existir polimerização das proteínas, o que impede sua passagem para o soro e a presença de massa tumoral pequena, incapaz de produzir quantidades detectáveis de cadeias pesadas no soro<sup>24,38,39,43,165,169,190,207,209,250,256</sup>.

### **3.5.3 Métodos endoscópicos**

#### **3.5.3.1. Endoscopia digestiva alta**

A DIPID é doença que acomete preferencialmente o duodeno e jejuno proximal. Assim, a endoscopia digestiva alta associada à biópsia, quando realizada com fibroscópios longos, isto é, com aparelhos que medem de 113 a 143 cm de comprimento e que permitem

a visualização de todo duodeno e das porções iniciais do jejuno, constitui-se em exame de grande valor no diagnóstico inicial, quando há suspeita clínica.

Halphen *et al.*<sup>108</sup> estudando prospectivamente, num período de 28 meses, 40 pacientes com DIPID (grupo A) e comparando-os com 80 pacientes com diversas doenças intestinais, que cursavam com manifestações clínicas semelhantes (grupo B), puderam identificar cinco padrões endoscópicos primários da DIPID. Padrões que podem se mostrar de forma isolada ou em várias combinações. É importante salientar que, no grupo A, a quarta porção do duodeno foi observada em 37 (92,5%) pacientes e a primeira porção do jejuno em 33 (82,5%). No grupo B, a primeira porção do jejuno foi examinada em 76 (95%) casos e a quarta porção do duodeno em todos os pacientes. Os aspectos endoscópicos descritos nesse trabalho são semelhantes aos observados por outros autores<sup>2,17,25,99,114,167,243</sup>.

Os cinco padrões observados foram:

- a) pregas de mucosa espessadas presentes de forma isolada;
- b) padrão nodular, definido pela presença de nódulos de tamanhos variados; os maiores que 1mm foram denominados de nódulos e os menores de micronódulos;
- c) padrão infiltrativo, caracteriza-se pela redução de motilidade das paredes intestinais, que não se distendem à insuflação e se apresentam firmes à pressão da pinça de biópsia; as pregas da mucosa são grosseiras e desorganizadas ou estão ausentes;
- d) padrão ulcerativo, várias úlceras de tamanho e profundidade variadas;
- e) padrão em mosaico.

No estudo de Halphen *et al.*<sup>108</sup>, o padrão infiltrativo foi encontrado com maior frequência e esteve presente em 80% dos pacientes. Em 47,5%, esse padrão associava-se aos nódulos, em 25% às úlceras e em 17% existiu combinação de nódulos e úlceras. O padrão nodular foi observado em 60%, seguido pelo padrão ulcerativo em 30%, o aspecto de mosaico em 20%, espessamento das pregas da mucosa em 10% e a endoscopia mostrou-se sem alterações em 2,5% dos casos. No grupo B, o aspecto de mosaico foi mais observado, tendo sido descrito em 40% dos pacientes.

Com base nos dados obtidos, esses autores puderam concluir que no diagnóstico de DIPID, o padrão infiltrativo foi mais sensível (0,80) e específico (0,96), com valor

preditivo positivo e negativo de 0,88 e 0,93, respectivamente. Seguido pelo padrão nodular, com sensibilidade de 0,60 e especificidade de 0,84, valor preditivo positivo de 0,58 e negativo de 0,85. Já o padrão ulcerado, apresentou sensibilidade de 0,30 e especificidade de 0,98, com valores preditivo positivo de 0,85 e negativo de 0,78. Os outros padrões apresentaram valores inferiores.

A grande contribuição da endoscopia, além de fornecer o aspecto endoscópico que auxilia no diagnóstico da doença, é permitir a obtenção de fragmentos de mucosa sob visão direta da lesão. As alterações histopatológicas da DIPID estão localizadas, principalmente, na lâmina própria da mucosa intestinal. Sendo assim, os fragmentos de biópsias devem ser suficientemente profundos para atingir essa camada da parede intestinal. Dentro dos critérios adotados no referido estudo, a biópsia endoscópica foi diagnóstica em 85% dos casos de linfoma. Entretanto, esses fragmentos não são suficientes para fornecer o estadiamento histológico do linfoma, que deve ser feito por outros métodos propedêuticos<sup>25,99,108,114,159</sup>.

Na presença de acometimento gástrico, a infiltração das paredes desse órgão, com espessamento das pregas da mucosa, associado às ulcerações e erosões, são as alterações endoscópicas mais descritas<sup>1,62,94,102,104,117,133,264,276</sup>. A gastrite atrófica associada a múltiplas erosões, é aspecto observado em menor frequência<sup>118</sup>.

### ***3.5.3.2 Endoscopia digestiva baixa***

A retossigmoidoscopia e/ou colonoscopia estão indicadas quando existem evidências de acometimento do intestino grosso. O aspecto endoscópico descrito com maior frequência é o nodular e polipóide, que podem ou não se associar à presença de úlceras; estas, na maioria das vezes, rasas, semelhantes a erosões e ao espessamento das pregas da mucosa. Mais raramente, são vistas massas volumosas, em geral nodulares<sup>51,56,173,221,243,246</sup>.

### **3.5.4 Métodos de imagem**

Os métodos de imagem auxiliam, mas não se constituem em exames diagnósticos, uma vez que não existem alterações consideradas patognomônicas da DIPID.

#### ***3.5.4.1 Estudo contrastado do estômago e do intestino delgado***

O estudo morfológico da alças do intestino delgado encontra-se alterado em praticamente todos os pacientes, embora um exame normal não afasta o diagnóstico. As alterações são geralmente extensas, difusas e contínuas, localizadas principalmente no duodeno, jejuno e íleo proximal, com o restante do íleo sendo acometido em raras ocasiões<sup>2,4,6,38,74,99,138,152,162,168,211,221,227,266</sup>.

O tempo de trânsito do bário pelo intestino delgado, normalmente é lento, com períodos que podem variar de três a oito horas e meia, com média de quatro horas e meia, conforme dados publicados por Vessal *et al.*<sup>266</sup>. Nas radiografias panorâmicas, pode-se observar que as alças estão uniformemente dispostas, mais separadas, às vezes deixando áreas livres, o que pode se justificar pelo processo infiltrativo que estende à serosa do intestino delgado ou pela compressão extrínseca causada pelos linfonodos mesentéricos aumentados<sup>6,208,211</sup>.

As alterações radiológicas mais comuns descritas na DIPID são<sup>4,6,17,74,99,131,138,162,168,208,211,222,227,266,274</sup>.

- a) segmentação e floclulação de bário, que traduz a presença de líquido estagnado no interior das alças intestinais. Esse dado é encontrado com maior frequência nos pacientes que apresentam dilatação de segmentos intestinais;
- b) alargamento e espessamento das pregas da mucosa é observado em graus que variam de discreta intensidade a pregueamento grosseiro, simétrico e difuso, que confere aspecto bem transversal às pregas da mucosa, característica que é facilmente observada na presença de dilatação das alças intestinais;
- c) aspecto nodular é conseqüência da infiltração linfoplasmocitária da lâmina própria, fazendo projeção para o lúmen intestinal. Os nódulos podem variar de 2-3mm, a nodulações grosseiras de 8-10mm, configurando o aspecto polipóide. Os nódulos podem ocasionar grandes distorções do padrão mucoso do intestino delgado;
- d) irregularidades e espiculações na periferia da mucosa intestinal, conferem à alça aspecto rendilhado, tipo “papel rasgado”, semelhante ao observado na retocolite ulcerativa. Esse aspecto denuncia a presença de ulcerações;
- e) segmentos estenosados, podem ser transitórios ou mais raro, permanentes. Quando permanentes, geralmente são mais observados nas fases avançadas da



doença e se localizam preferencialmente no duodeno, onde o acometimento dos linfonodos da cabeça do pâncreas, associado à posição retroperitoneal da alça intestinal, determina a tendência à estenose.

- f) dilatação segmentar, às vezes conferindo aspecto aneurismático aos segmentos intestinais, também pode ser transitória ou permanente, tem sido referida por alguns autores e surge habitualmente como resultado de infiltração maciça da submucosa intestinal;
- g) pseudo-divertículos, usualmente encontrados nas porções média e distal do intestino delgado são raros.

A gravidade das alterações radiológicas, habitualmente está relacionada à intensidade do infiltrado celular da parede intestinal. Alguns autores acreditam, que os nódulos e espessamento da mucosa são provavelmente, consequência da infiltração celular da mucosa e submucosa intestinal, vista nos estádios A e B da doença, enquanto os pseudopólipos, estenoses e dilatações podem traduzir a infiltração maciça das outras camadas da parede intestinal, presente no estágio mais avançado da doença. No entanto, são relatadas discrepâncias entre os aspectos radiológicos e histológicos<sup>2,74,99,138,168,211,227,266</sup>.

A presença de nodulações grosseiras, serrilhamento periférico e espiculações das alças intestinais são, talvez, os aspectos radiológicos mais característicos da DIPID<sup>74,159,166,168,211</sup>. Esses achados associados ao quadro clínico e epidemiológico constituem-se em forte evidência diagnóstica. Entretanto, é importante ressaltar que o estudo radiológico sem alterações do intestino delgado, não afasta completamente a doença, bem como, alterações semelhantes às descritas, podem ser vistas em outras doenças difusas do intestino delgado<sup>4,74,159,166,168,211</sup>.

No único caso de DCGP com comprometimento primário do intestino delgado, descreve-se o trânsito intestinal com comprometimento difuso de todo o delgado, marcado por acentuado espessamento e irregularidade das pregas da mucosa, associada à dilatação difusa das alças intestinais<sup>28</sup>.

Poucas são as descrições das alterações radiológicas do estômago na DIPID. As existentes chamam a atenção para o antro gástrico infiltrado, rígido, estenosado e com áreas de defeito de enchimento, tipo polipóide, na região do piloro<sup>117,264</sup>.

#### **3.5.4.2 Ultra-sonografia e tomografia computadorizada de abdome**

Ultra-sonografia e tomografia computadorizada de abdome são métodos que auxiliam a pesquisa de linfadenomegalias mesentéricas e/ou retroperitoneais, bem como, podem evidenciar a presença de múltiplas massas intestinais; entretanto, apresentam pouco valor no estadiamento final da doença<sup>6,17,167,199,243,276</sup>.

#### **3.5.4.3 Outros métodos de imagem**

Radiografia simples de abdome em ortostatismo pode revelar múltiplos níveis hidroaéreos nas alças do intestino delgado e mais raramente nos cólons. O quadro radiológico é semelhante ao observado no íleo adinâmico; no entanto, o exame físico desses pacientes revela presença de peristaltismo intestinal<sup>74,203</sup>.

Alterações radiológicas de outros sistemas são excepcionais. A radiografia dos ossos pode mostrar lesões osteolíticas, que acompanham os linfomas. Nesses casos, os pacientes queixam-se de dor no local do tecido ósseo acometido. A osteoartropatia hipertrófica foi descrita em associação ao baqueteamento digital e a osteoporose, responsável por fraturas patológicas, foi observada em raros casos. A avaliação da idade óssea, nos pacientes jovens, pode mostrar-se inferior à idade cronológica<sup>74,274,276</sup>.

Nas formas pulmonares da DCAP, a radiografia de tórax revela aumento dos linfonodos mediastinais, associado a infiltrado pulmonar intersticial. Em um caso, foram descritos fibrose intersticial difusa e derrame pleural<sup>87</sup>.

Imagens obtidas por meio da cintilografia abdominal feita com o citrato de gálio 67, mostraram atividade abdominal difusa, semelhante ao que é observado nas peritonites bacteriana e tuberculosa, pouco contribuindo para o diagnóstico da DIPID<sup>138-140,167</sup>.

Os resultados da linfografia abdominal não são uniformes e variam de normais à demonstração de aglomerados de linfonodos com enchimento irregular, o que também, acrescenta pouco ao estudo da doença<sup>102,104,256,264,274</sup>.

### **3.5.5 Características anatomopatológicas**

Durante muitos anos, com base nos aspectos histopatológicos da mucosa intestinal, a DIPID foi reconhecida como entidade que evoluía de um estágio benigno, passando por uma fase intermediária, até o aparecimento de células malignas, que caracterizava o

linfoma intestinal<sup>59,153,175,206,208,227,229,274</sup>. No entanto, apartir do trabalho publicado por Isaacson e Wright em 1983<sup>124</sup>, a DIPID foi reconhecida como um tipo especial de linfoma MALT, que se origina nas células B da mucosa intestinal e possui grau de diferenciação celular, que a classifica como linfoma de baixo grau, mas que pode evoluir ao longo da sua história natural, para linfoma de alto grau. Essa entidade tem características próprias que lhe é peculiar e a diferencia de outros linfomas primários do trato gastrointestinal<sup>12,13,55,85,110,124-128,200,251</sup>.

A classificação dos linfomas não-Hodgking primários do trato gastrointestinal pode ser vista no Quadro 1<sup>128</sup>.

As alterações histopatológicas do linfoma MALT de baixo grau, se assemelham às características histológicas do próprio tecido MALT, o que dificulta, em muitas ocasiões, seu diagnóstico. São características que lembram as placas de Peyer, com células linfomatosas infiltrando a periferia dos folículos reativos e as áreas entre eles, dissecando a mucosa intestinal.

#### Quadro 1 - Classificação de linfoma não-Hodgkin primário gastrointestinal\*

---

##### **Células B**

###### Linfoma MALT

- Baixo grau

- Alto grau com ou sem o componente de baixo grau

###### Doença Imunoproliferativa do Intestino Delgado

- Baixo grau

- Alto grau com ou sem componente de baixo grau

###### Linfoma de células do manto (polipose linfomatosa)

###### Linfoma de Burkitt e Burkitt-like

###### Outros tipos correspondentes aos equivalentes dos linfonodos

###### Linfoma folicular

- Linfoma linfocítico

- Linfoma de grandes células

- Linfomas associados à imunodeficiência

- Pós-transplantes

- Adquiridos

- Congênitos

##### **Células T**

- Linfoma T associado a enteropatia da doença celíaca

- Outros linfomas T não associados a enteropatia

- Tipos raros (incluindo condições que podem simular linfoma)

---

MALT – tecido linfóide associado à mucosa

\*Isaacson PG<sup>128</sup>

A grande maioria dos linfomas MALT deriva das células B e histologicamente caracterizam-se por três componentes: folículos reacionais, células plasmáticas e células tumorais.

As células tumorais apresentam tamanho que variam de pequeno a médio, citoplasma abundante e núcleo com contorno irregular. São células semelhantes às observadas no centro dos folículos, do tipo centrócitos. Entretanto, podem apresentar características citológicas variáveis, que lembram pequenos linfócitos ou células B monocitóides. Em conjunto, são denominadas de *centrocyte-like cells*.

O achado histológico mais sugestivo no diagnóstico de linfoma MALT de baixo grau, é representado pela tendência das células tumorais a invadirem, em aglomerados, o epitélio glandular e as criptas, formando lesões linfoepiteliais, com degeneração dos eosinófilos e destruição do epitélio dessas estruturas.

As *centrocyte-like cells* podem se diferenciar em células plasmáticas; entretanto, essas células diferenciadas se misturam ao infiltrado plasmocitário já existente, que se localiza principalmente na região subepitelial da mucosa intestinal, sendo difícil seu reconhecimento.

Os folículos reativos são geralmente proeminentes e existe ao seu redor infiltração das *centrocyte-like cells* que apresentam, habitualmente, diferenciação para células plasmáticas.

No linfoma de alto grau, os linfócitos são maiores, podendo lembrar centroblastos, ou imunoblastos. Essas células podem ser encontradas colonizando o centro dos folículos reacionais ou infiltrando a mucosa intestinal. Nesse tipo de linfoma, o número de lesões linfoepiteliais é menor do que observado nos linfomas de baixo grau. Provavelmente, esse fato se deve a perda de receptores apropriados para o trofismo epitelial, que acompanha a progressão do tumor.

O tumor de alto grau pode surgir durante a evolução do tumor de baixo grau. Nesses casos, componentes histológicos de baixo grau podem ser identificados nos tecidos. Quando componentes de baixo grau não são identificados, presume-se que a origem do

tumor foi de alto grau desde o início do processo. Nessa circunstância, esses tumores devem ser classificados de linfoma de grandes células B.

De conformidade com as características histológicas descritas acima e observadas nos linfomas MALT de baixo grau, certos aspectos morfológicos e no comportamento clínico da DIPID chamam atenção. A proliferação dos pequenos linfócitos, das células plasmáticas e/ou dos linfócitos B monocitóides, que ocorrem na superfície da mucosa, tem aparência morfológica benigna e, em algumas ocasiões, produzem uma característica imunoglobulina monoclonal anormal, a cadeia  $\alpha$ -pesada. A diferenciação para células plasmáticas é mais proeminente, quando comparada a outros linfomas MALT do trato gastrointestinal. A proliferação maligna dos pequenos ou grandes linfócitos clivados e/ou grandes linfoblastos não clivados, as *centrocyte-like cells*, localizam-se nas porções mais profundas da mucosa e na submucosa. As lesões linfoepiteliais estão presentes em menor número que descrito para o linfoma MALT gástrico, bem como, folículos linfóides reativos benignos podem estar infiltrados pelas *centrocyte-like cells*. É também descrito aumento dos linfócitos intra-epiteliais e células semelhante às de *Reed-Sternberg*<sup>85,92,128,139,153,166</sup>. Assim, pode-se dizer que o aspecto histológico mais marcante da DIPID é a presença de difusa, extensa e densa infiltração da mucosa, principalmente das porções proximais do intestino delgado e linfonodos mesentéricos por células linfoplasmocitárias. É também característica da DIPID, envolvimento anatômico limitado ao trato gastrointestinal e linfonodos regionais por longo período de tempo, antes da disseminação para sítios mais distantes<sup>13,85,123,127,128,131,137-139,159,175,208,228,274</sup>

Estudos de imuno-histoquímica feitos por Isaacson *et al.*<sup>121,126</sup> mostraram que células plasmáticas de aparência benigna, presentes na superfície mucosa são citologicamente distintas das *centrocyte-like cells*, que proliferam nas camadas mais profundas. As células plasmáticas possuem cadeia  $\alpha$ -pesada e cadeia J na superfície e citoplasma, enquanto as *centrocyte-like cells* têm cadeia  $\alpha$ -pesada predominantemente no citoplasma. As *centrocyte-like cells* coram-se com marcadores de células B, CD20 e CD22, o que não é observado nas células plasmáticas. Essas características aqui mencionadas demonstram claramente que as duas populações celulares têm origens diferentes e que as *centrocyte-like cells* não seria produto de transformação maligna gradual das células plasmáticas, como se acreditava até então. Assim, parece que as *centrocyte-like cells* têm origem na zona marginal do tecido

MALT e permanecem com habilidade de se diferenciar em células plasmocitóides ou células plasmáticas maduras, que secretam cadeia  $\alpha$ -pesada<sup>85,107,109,123,125,128</sup>.

### **3.5.5.1 Estadiamento histológico da DIPID**

Os aspectos histopatológicos da DIPID são classificados em estádios distintos, que vão orientar a terapêutica e o prognóstico da doença. Três classificações são descritas na literatura, sendo o estadiamento proposto por Galian *et al.*<sup>92</sup> o utilizado pela maioria dos autores e será descrito a seguir<sup>85,159,166,139,200,206,208,230,255</sup>.

#### **Estádio histológico A**

As alças do intestino delgado com frequência têm aparência externa normal, mas mostram-se difusa e moderadamente espessadas à palpação. A mucosa revela espessamento grosseiro e perda do padrão circular das pregas. Pequenos nódulos que distorcem a arquitetura da mucosa podem estar presentes. Essas alterações são mais exuberantes nas porções proximais do intestino delgado. Os linfonodos mesentéricos podem estar discretamente aumentados ou formar grandes massas<sup>19,43,92,139,175,208,255,256</sup>.

Na lâmina própria da mucosa intestinal observa-se denso e homogêneo infiltrado de células plasmáticas maduras e células linfoplasmocitárias de aparência benigna. Outros tipos celulares como linfócitos, polimorfonucleares, principalmente eosinófilos e mastócitos, bem como fibroblastos, estão presentes em frequência menor e localizam-se nas porções mais profundas. Aspecto importante observado na biópsia transmural é a localização do infiltrado, que está restrito à lâmina própria, com poucas células plasmáticas na superfície da submucosa.

Esse infiltrado leva a distorção do padrão vilositário, com alterações que vão desde atrofia parcial, com vilos alargados, a atrofia total. As alterações das vilosidades são mais acentuadas no duodeno e jejuno proximal e mostram paralelismo com o grau de infiltração da lâmina própria. Os enterócitos variam de aspecto semelhante ao normal à forma cuboidal, com núcleo central, borda em escova pobremente visível e citoplasma eosinofílico. Pode existir aumento dos linfócitos intra-epiteliais. As criptas possuem aspecto morfológico normal, mas achado constante e marcante é a escassez e aumento da distância entre elas<sup>19,43,85,92,139,159,166,175,200,208</sup>.

Os linfonodos mesentéricos encontram-se infiltrados pelo mesmo padrão celular observado na mucosa intestinal, podendo ou não haver discreta desorganização na sua arquitetura. Em frequência menor, o fígado pode apresentar-se infiltrado por células plasmáticas maduras e linfócitos. O infiltrado localiza-se principalmente nos espaços portais; no entanto, pequenos nódulos formados por células plasmáticas maduras podem ser encontrados no interior dos lóbulos hepáticos. Raramente, órgãos como cólon e estômago, podem apresentar infiltração semelhante à observada no intestino delgado. A medula óssea encontra-se sem alterações.

Por meio da microscopia eletrônica pôde-se observar que as células do epitélio intestinal e das criptas apresentam em algumas áreas rarefação e encurtamento das microvilosidades e numerosos corpos intracitoplasmáticos, lembrando o aspecto de lisossomas ou peroxissomas. As células plasmáticas na lâmina própria têm aspecto habitual, com núcleo oval, regular e grumos periféricos de cromatina. O nucléolo é freqüentemente observado. Complexo de Golgi e retículo endoplasmático rugoso são bem desenvolvidos, com cisternas concêntricas e paralelas à membrana plasmática. Estas, geralmente, encontram-se distendidas e contêm quantidades menores ou maiores de material homogêneo. Nenhuma glicoproteína foi identificada através do método de Thiery, no material estudado por Galian *et al.*<sup>92</sup>. Há certa rarefação de mitocôndrias<sup>63,73,74,92,117,197,245,265</sup>.

### **Estágio histológico B**

As alças intestinais exibem aspecto macroscópico semelhante ao observado no estágio A. Entretanto, o espessamento mucoso torna-se mais evidente e os nódulos mais exuberantes. Lesões ulceradas, às vezes profundas que levam a perfuração intestinal têm sido descritas. A aparência dos linfonodos mesentéricos é semelhante ao descrito para o estágio A<sup>19,43,75,92,139, 175,208,255,256</sup>.

No epitélio intestinal predomina atrofia vilar, com enterócitos cuboidais. O infiltrado da lâmina própria é muito denso, possui caráter invasivo e é formado por células linfoplasmocitárias maduras, que habitualmente se localizam na superfície do epitélio. No entanto, maior população celular presente nesse estágio, é representada pelas células linfoplasmocitárias atípicas, *centrocyte-like cells*, que ocupam preferencialmente as

camadas mais profundas da mucosa, sobretudo a submucosa e muscular. Essas células, além de se encontrarem dispostas isoladamente, podem se agrupar em pequenas ilhas, ou mesmo formarem nódulos, dando origem ao infiltrado linfóide nodular da mucosa. A profundidade do infiltrado varia muito ao longo do intestino. Em algumas áreas, pode permanecer confinado à mucosa, exibindo herniações para submucosa superficial, enquanto em outras, invadem a muscular e serosa, chegando perfurar o segmento intestinal. As *centrocyte-like cells* podem invadir criptas intestinais, formando lesão linfoepitelial, que é observada com relativa frequência nesse estágio da doença<sup>19,43,85,92,139,159,166,175,200,208</sup>.

O mesmo padrão celular descrito no intestino é encontrado infiltrando os linfonodos e ocasionando completa subversão de sua arquitetura. Em muitos casos, a gordura capsular e pericapsular é invadida e poucos centros germinativos são poupados. Os seios medulares e periféricos podem estar dilatados. No fígado, os espaços portais podem exibir o mesmo tipo de infiltrado presente na mucosa intestinal e lesões nodulares também podem ser encontradas.

A principal característica observada na microscopia eletrônica da mucosa intestinal nesse estágio, são células atípicas, caracterizadas por núcleos grandes e irregulares, contendo múltiplos nucléolos e cromatina marginal. No citoplasma, existe grande número de polissomos formando rosetas ou dispostos em pequenas cadeias. Poucas mitocôndrias estão presentes, bem como o retículo endoplasmático rugoso está praticamente ausente<sup>63,92,245,265</sup>.

### **Estágio histológico C**

O intestino delgado encontra-se difusamente espessado, endurecido, sem apresentar, na maioria dos casos, massa tumoral circunscrita que, quando presente, localiza-se principalmente no jejuno. Úlceras podem ser observadas, bem como lesões estenosantes e dilatações pseudoaneurismáticas. Variação no tamanho dos linfonodos é descrita com linfonodos que vão de pequenos a grandes massas<sup>19,43,85,92,139,175,208,255,256</sup>.

A característica histológica mais marcante desse estágio é a transformação para linfoma de alto grau. A proliferação celular invade difusamente todas as camadas da parede intestinal. As células linfoplasmocitárias apresentam aspectos bizarros, frequentemente são binucleadas e, algumas vezes, assemelham-se às células de *Reed-Sternberg*. Folículos reativos podem estar presentes em número variado e encontram-se colonizados pelas



*centrocyte-like cells*, quando em número maior, podem sugerir uma variante do linfoma folicular<sup>19,43,85,92,139,153,159,166,175,200, 208</sup>.

Os linfonodos vão apresentar infiltração homogênea, pelas células com características semelhantes às observadas no intestino, levando a subversão total da arquitetura linfonodal. O fígado, baço e medula óssea, bem como cólon e estômago podem encontrar-se infiltrados pelo mesmo padrão celular presente na mucosa intestinal<sup>19,43,85,92,139,175,200</sup>.

Os aspectos observados na microscopia eletrônica mostraram-se semelhantes às descritas para o estágio B<sup>63,92,245,265</sup>.

O pleomorfismo celular encontrado nesse linfoma fez com que fossem classificados, ao longo dos anos, das mais variadas formas, como sarcoma imunoblástico, linfomas histiocítico, linfoma de células reticulares, dentre outros. Mais recentemente, em linfoma de baixo, intermediário e alto grau, linfoma de grandes células imunoblásticas ou linfoma do tipo plasmocitóide. Na atual classificação das neoplasias de origem hematopoéticas e linfóides proposta pela OMS, a DIPID e as doenças de cadeia pesada foram consideradas como variante extra-nodal e uma forma especial de linfoma MALT, originadas das células B da zona marginal<sup>110</sup>. Entretanto, essas classificações não são ideais, uma vez que se baseiam nas características dos linfomas nodais. A recente visão da sua origem MALT impõe a necessidade de mais estudos para melhor compreensão de sua histogênese e, conseqüentemente, melhor maneira de classificá-los<sup>12,13,19,24,42,61,72,85,92,109,110,122,139,157,159,166,175-177,208,229,256,274</sup>.

Característica importante da DIPID é o assincronismo das lesões, quanto ao grau de malignidade. Este, pode variar em segmentos diferentes de um órgão ou em diferentes órgãos, num mesmo indivíduo, no mesmo momento da doença.

Outros estadiamentos histológicos estão sumarizados nos Quadros 2 e 3.

#### Quadro 2 - Estadiamento histológico proposto pela Organização Mundial de Saúde para DIPID\*

---

(a) Infiltração linfoproliferativa, difusa, compacta, densa, de aparência benígna da

---

---

mucosa

(i) células plasmáticas

(ii) células linfoplasmocitárias

(b) Semelhante a (a) associada ao linfoma imunoblástico circunscrito, no intestino e/ou nos linfonodos

(c) Linfoma imunoblástico difuso com ou sem demonstrável infiltração linfoplasmocitária benigna

---

DIPID – Doença imunoproliferativa do intestino delgado,

\*WHO<sup>274</sup>

---

### Quadro 3 - Estadiamento histológico proposto por *Salem et al.* para DIPID\*

---

Estádio

0 - Infiltrado linfoplasmocitário da mucosa (ILP) de aparência benigna, sem evidências de malignidade.

I - ILP e linfoma no intestino (Ii) ou nos linfonodos mesentéricos (In), mas não em ambos.

II - ILP e linfoma em ambos intestino e linfonodos mesentéricos

III - Envolvimento de linfonodos retroperitoniais e/ou extra-abdominais

IV - Envolvimento de tecidos não linfáticos descontínuos a lesão

Desconhecido - estadiamento inadequado

---

DIPID – Doença imunoproliferativa do intestino delgado,

\*Salem *et al.*<sup>227</sup>

### **3.5.6 Biópsia jejunal e estadiamento cirúrgico**

A biópsia do jejuno proximal é considerada pela maioria dos autores como método de escolha no diagnóstico da DIPID, bem como no diagnóstico diferencial dessa entidade com outras que cursam com características clínicas e laboratoriais semelhantes<sup>13, 99, 137, 139, 153, 166, 175, 227, 241, 274</sup>. Na série de 37 casos publicada por Lewin *et al.*<sup>153</sup>, a biópsia jejunal peroral foi diagnóstica em 60% dos pacientes. Dos 25 pacientes estudados por Nassar *et al.*<sup>175</sup>, a biópsia jejunal peroral foi realizada em 21 casos, e a amostra de tecido foi considerada adequada para interpretação histológica em todos eles. Em oito desses pacientes, as

alterações foram diagnósticas, enquanto em 13 estas foram sugestivas. Os pesquisadores concluíram que o fragmento de jejuno colhido pela biópsia peroral permitiu o diagnóstico em todos pacientes biopsiados. Para esses autores, a biópsia jejunal peroral sem anormalidades afasta o diagnóstico de DIPID, opinião corroborada por Gilinsky *et al.*<sup>98</sup>. Embora, para outros, o diagnóstico só pode ser excluído na presença de múltiplas biópsias do intestino proximal<sup>13,139,166</sup>.

Apesar de ser considerada como método importante no diagnóstico, esse procedimento possui limitações, que associadas às características evolutivas peculiares desse tipo de linfoma intestinal, limita seu valor quanto ao estadiamento histológico. A biópsia jejunal peroral permite retirar fragmentos da lâmina própria, não sendo possível obter material mais profundo, de outras camadas da parede intestinal. Da mesma forma, a biópsia jejunal colhe pequeno fragmento do jejuno proximal, sem que represente todo jejuno, principal sede do linfoma. Na história natural da DIPID, as atípias celulares, que traduzem maior grau de agressividade do linfoma, são observadas mais precocemente, nas camadas mais profundas da parede intestinal e linfonodos mesentéricos e retroperitoneais. Também é reconhecido que existe certo assincronismo das lesões, no que se refere ao grau de malignidade, que podem variar, em segmentos diferentes ao longo do intestino delgado, bem como em outros órgãos, num mesmo indivíduo, no mesmo momento da doença.

Essas características reforçaram ao longo dos anos e até a atualidade, a necessidade da laparotomia para adequada classificação dos pacientes, nos três estádios histológicos descritos no tópico anterior, fato aceito pela maioria dos estudiosos do assunto. Estadiar o paciente é constatar o grau de disseminação e gravidade da doença. A avaliação histológica de todas as camadas da parede dos diferentes segmentos do intestino delgado, bem como o estudo dos linfonodos abdominais e de outros órgãos intracavitários fornecerá subsídios necessários para correta classificação da doença.<sup>14,13,85,92,98,99,108,127,128,137,139,154,159,165,166,175,205,208,217,227,255,274,275</sup>.

Em 1976, a OMS<sup>275</sup> recomendou a introdução de alguns protocolos, para que os diversos centros mundiais adotassem critérios semelhantes no desenvolvimento de estudos, o que facilitaria a compilação dos dados mundiais, para melhor conhecimento dessa entidade. Nesse contexto, o protocolo preconizado para realização da laparotomia com a

finalidade de estadiar a DIPID, está sumarizado no Quadro 4, e vem sendo adotado pela maioria dos autores ao longo dos anos.

Antes de realizar as biópsias, a cavidade abdominal deve ser cuidadosamente avaliada e particular atenção deve ser dada ao aspecto do intestino e linfonodos mesentéricos. O diâmetro, espessura, consistência, coloração e motilidade das alças ao longo de todo intestino delgado, devem ser minuciosamente avaliados. O número, tamanho, consistência, confluência, bem como o local onde linfonodos mesentéricos encontram-se alterados, devem ser observados com atenção. O estômago, cólon, fígado, baço e linfonodos retroperitoneais devem ser cuidadosamente examinados e palpados<sup>255</sup>.

A ausência de alterações macroscópicas no intestino delgado implica na realização de biópsias como descrita no Quadro 4. Massas tumorais circunscritas, devem ser retiradas, desde que essa conduta não represente risco para o paciente. A remoção do tumor previne quadros de obstrução e perfuração intestinal<sup>255</sup>.

Em estudo realizado por Tabbane *et al.*<sup>255</sup>, 38 pacientes com linfoma do intestino delgado foram submetidos a laparotomia. Os autores chamam atenção para a discrepância dos resultados entre o estadiamento histológico pré-laparotomia, realizado por biópsia duodenal endoscópica ou jejunal por cápsula e o resultado do material obtido no procedimento cirúrgico. Na maioria dos casos, estadiamento histológico pré-laparotomia foi considerado subestimado, quando comparado ao estadiamento final por laparotomia.

Quadro 4 - Protocolo recomendado pela OMS para estadiamento por laparotomia da  
DIPID\*

---

Ressecção de possíveis áreas com alterações macroscópicas do intestino delgado ou ressecção de 10cm de jejuno proximal.\*

Três biópsias, transmural e em cunha ao longo do intestino delgado, sendo uma, sempre 15cm acima da válvula íleo-cecal.

Biópsias de vários linfonodos mesentéricos, mesmo que macroscopicamente normais.

Biópsia de linfonodos aumentados na cavidade abdominal e/ou retroperitônio

Biópsia hepática

Esplenectomia só nos casos de lesões macroscópicas

Biópsia de crista ilíaca

---

\*A ressecção dos 10cm do segmento jejunal pode ser substituída por duas biópsias em cunha e transmural do mesmo segmento, se as condições do paciente não permitirem este procedimento.

OMS – Organização Mundial de Saúde; DIPID – Doença imunoproliferativa do intestino delgado

\*WHO<sup>275</sup>

### **3.6 TRATAMENTO E PROGNÓSTICO**

Embora existam poucos relatos de remissão espontânea da DIPID na fase inicial<sup>13,76,225,277</sup>, a doença depois de instalada, se não tratada, geralmente tem curso fatal. O tratamento precoce é recomendado, pois controla sintomas e pode evitar progressão da doença. A modalidade terapêutica irá depender do conhecimento preciso da extensão e estágio histológico da doença<sup>13,137,139,205,208</sup>.

A resposta ao tratamento é avaliada com base nos aspectos clínicos, histológicos e imunológicos. Remissão completa (RC) deve ser considerada quando ocorre desaparecimento das manifestações clínicas, associada ao retorno do padrão histológico normal do intestino delgado, em especial do jejuno e desaparecimento das imunoglobulinas anormais do soro ou tecidos, quando presentes antes do tratamento. Remissão parcial (RP) é reconhecida naqueles casos em que houve melhora clínica ou laboratorial isoladamente. Fracasso terapêutico (FT) é considerado quando não ocorre modificação do quadro clínico, histológico e imunológico em resposta ao tratamento. Quanto ao critério de desaparecimento das cadeias pesadas, como marcador de resposta terapêutica, vale salientar que a evolução do infiltrado intestinal, para estádios mais avançados, com aumento das atipias celulares, também é acompanhado por declínio ou desaparecimento das cadeias pesadas<sup>2,13,27,99,137,139,205,208</sup>.

A resposta favorável dos linfomas difusos do intestino delgado aos antibióticos tem sido observada desde as descrições iniciais. A antibioticoterapia é considerada como tratamento de escolha para o estágio A da DIPID. A introdução dessa medicação é acompanhada por acentuada melhora da diarreia e síndrome de má absorção intestinal. No entanto, no início do tratamento, não é observado paralelismo entre melhora clínica e histológica ou imunológica<sup>2,12,27,77,85,137,139,147-151,159,208,214,227,274,276,278</sup>. Segundo Cooper *et al.*<sup>58</sup> a DIPID foi a primeira entidade maligna responder ao tratamento com antibióticos.

Entre os antibióticos, a tetraciclina em doses que variam de 1,0 a 2,0 gramas ao dia, tem sido a droga de escolha. Não existe consenso por quanto tempo ela deva ser mantida. Alguns autores recomendam período mínimo de seis meses, enquanto outros, acreditam que o antibiótico deva ser administrado por período de até dois anos<sup>2,13,27,49,77,85,137,139,148,159,208,214,227, 270,276,278</sup>. Em trabalho publicado por Akbulut *et al*<sup>2</sup>, sete pacientes, estágio A, foram tratados com tetraciclina, 1,0g/dia, por período médio de sete meses, com variações de seis a 11 meses. A RC foi alcançada num tempo médio de sete meses após o início do antibiótico. Após a remissão, a tetraciclina foi mantida por mais três meses. Com esse esquema terapêutico, os autores obtiveram RC em cinco (70%) pacientes do estágio A. Dois deles tiveram recorrência da doença após 12 e 17 meses sendo tratados, com o esquema antineoplásico COPP (ciclofosfamida, vincristina, procarbazona e prednisona). Remissão parcial foi observada em outros dois pacientes, que posteriormente, também, foram tratados com COPP; um deles evoluiu para óbito, enquanto o outro teve RC. No referido trabalho, a taxa de sobrevivência livre da doença, no período de cinco anos, para o estágio A foi de 43%. A taxa de RC descrita em diferentes séries, apresenta variações de 25% a 70%, com média de 50%<sup>13,24,27,49,85,159,208</sup>. A taxa de resposta favorável tende a diminuir, quando ocorre aumento da displasia celular no infiltrado intestinal ou linfonodos mesentéricos. A supressão do estímulo imunogênico com antibióticos, por longo período de tempo, tem sido proposta, principalmente para aqueles pacientes que continuarão convivendo em condições epidemiológicas propícias à doença<sup>49</sup>.

A quimioterapia antineoplásica está indicada naqueles pacientes do estágio A, que não respondem a tetraciclina, após três a seis meses de início do tratamento, ou quando RC não é observada após nove a 12 meses do uso de antibióticos. Em determinado período, drogas únicas foram usadas, como ciclofosfamida, clorambucil e melfalam, com registros de resposta favorável<sup>6,159,274</sup>. No entanto, estudos recentes recomendam quimioterapia com múltiplas drogas, semelhante a empregada no tratamento dos estágios mais avançados da doença<sup>2,13,27,85,137,139,148,149,208,210,214,227,276,278</sup>.

Alguns trabalhos publicados nas décadas de 70 e 80, recomendavam novo estadiamento por meio de segunda laparotomia, caso não fosse observada RC da doença, em resposta ao tratamento instituído<sup>205,208</sup>.

Outros regimes terapêuticos usando antibióticos, como metronidazol, ampicilina e ciprofloxacina, foram utilizados, porém, a experiência com essas drogas é pequena.

Os estádios B e C são tratados com quimioterapia antineoplásica e vários são os esquemas utilizados, sem que exista consenso de qual é mais eficaz. Em 1996, Salami e Spinelli<sup>226</sup>, publicaram estudo retrospectivo, que comparou 21 pacientes tratados com esquemas quimioterápicos contendo antraciclina, com 20 pacientes, nos quais antraciclina não fez parte do esquema antineoplásico. Os grupos foram comparáveis quanto à idade, estadiamento e tipo histológico do linfoma intestinal. No grupo que recebeu antraciclina, a taxa de RC foi 62%, com média de sobrevida livre da doença de 16,3 meses e sobrevida total, em 30 meses, de 71%. O segundo grupo, sem antraciclina, apresentou taxa de RC de 40%, média de sobrevida livre da doença de 11,2 meses e taxa de sobrevida total de 35% em 30 meses. Houve diferença estatisticamente significativa nas da taxa de sobrevida e tempo de sobrevida livre da doença. A toxicidade dos esquemas foi semelhante nos dois grupos. Diante desses resultados, os autores recomendam o tratamento da DIPID com esquemas quimioterápicos que contém antraciclina.

Os esquemas terapêuticos mais utilizados são: CHOP (ciclofosfamida, doxorrubicina, vincristina e prednisona), recomendado pela literatura atual; MOPP (mustarda nitrogenada, vincristina, procarbazina e prednisona); m-BACOD (metotrexato, bleomicina, adriamicina, ciclofosfamida, vincristina e dexametasona) e COPP. Resultados obtidos com esses esquemas são variados, sendo descrita em média 50% de RC, com sobrevida de 58% a 64% em três anos<sup>2,13,27,77,85,137,139,148,159,166,208,210,214,227,276,278</sup>.

Poucos estudos têm maior número de casos que permitem avaliar a resposta aos variados esquemas terapêuticos. O Grupo Franco/Tunisiano publicou em 1989<sup>27</sup>, estudo prospectivo com 21 pacientes com DIPID, acompanhados por período de oito a 55 meses. Seis dos casos estavam no estágio A, dois no B e 13 no C. Os pacientes do estágio A receberam tetraciclina ou metronidazol, ou a associação de tetraciclina com ampicilina. O antibiótico foi escolhido com base na cultura e antibiograma do líquido jejunal. Os 15 pacientes dos estádios B ou C receberam dois esquemas quimioterápicos distintos, contendo antraciclina. Dois (33,3%) pacientes do estágio A evoluíram com RC. Em quatro, a antibioticoterapia falhou em induzir remissão e a quimioterapia foi indicada. Entretanto, também não houve boa resposta ao tratamento, ocorrendo dois óbitos. No segundo grupo,

estádios B e C, 14 pacientes puderam ser avaliados, pois um faleceu após laparotomia para estadiamento. Remissão completa foi alcançada em oito (57%) casos. Levando-se em consideração os três estádios da doença, a sobrevida global, em três anos foi de 67%. Nesse trabalho, o prognóstico dos pacientes nos estádios B e C foi melhor do que aqueles no estágio A.

Em outra série, 23 pacientes com DIPID foram estudados de forma prospectiva; no entanto, existe crítica em relação a esse estudo, uma vez que o estadiamento não foi realizado com laparotomia. Sete casos estavam no estágio A e receberam tetraciclina, 1g/dia, por período médio de sete meses. Nove pacientes estavam no estágio B e sete no C; estes foram tratados com COPP. Após a quimioterapia, naqueles pacientes que entraram em RC, foi instituído tratamento adicional com tetraciclina e mantido por seis meses. A média de acompanhamento dos casos foi de 68 meses, com limites de 38 a 89 meses. Remissão completa foi obtida em 70% dos pacientes no estágio A, com taxa de sobrevida livre da doença em cinco anos de 43%. Nos estádios B e C, RC foi observada em 69% e taxa de sobrevida livre da doença em cinco anos foi de 56%. Na avaliação global dos grupos a taxa de sobrevida em cinco anos foi de 70%, porém, naqueles pacientes que alcançaram a RC, a taxa de sobrevida livre da doença em cinco anos foi de 75%<sup>2</sup>.

Nas diferentes séries, a taxa global de sobrevida, em cinco anos, para os três estádios apresenta variação de 20% a 67%<sup>2,3,6,12,13,27,77,85,137,139,159,208,214,226,227,278</sup>.

Alguns autores acreditam que a associação de tetraciclina à quimioterapia poderia ser acompanhada por efeito benéfico. Entretanto, não existem estudos controlados que possam assegurar tal afirmativa<sup>13,77,276</sup>.

Abordagem cirúrgica está indicada nos quadros de obstrução intestinal por massas tumorais, bem como para diagnóstico e estadiamento da doença. A radioterapia abdominal estaria indicada na presença de disseminação abdominal da doença, com relatos de remissões<sup>4,74,182,264,274</sup>. No entanto, é procedimento acompanhado de significativa morbidade e efeito terapêutico questionável. Transplante autólogo de medula tem sido recomendado nos pacientes refratários a quimioterapia; entretanto, não existe relato na literatura do emprego dessa modalidade terapêutica no tratamento da DIPID<sup>13,27</sup>.

Naturalmente, em qualquer estágio da doença, o tratamento suportivo deve ser realizado. A correção dos distúrbios hidroeletrólíticos, instalação de suporte nutricional,



reposição das carências vitamínicas e derivados de sangue, melhora o prognóstico e favorece a resposta ao tratamento<sup>99,205,208,274</sup>.

O óbito na DIPID é resultado da gravidade do quadro clínico e está relacionado, principalmente, aos estados graves de caquexia, distúrbios hidroeletrólíticos, processos infecciosos secundários, bem como ao crescimento incontrolável do tumor, intra ou extra-abdominais. Vale mencionar ainda, casos esporádicos de aparecimento de segunda neoplasia. E por fim, complicações decorrentes da quimioterapia antineoplásica<sup>2,3,6,13,27,77,85,137,139,159,208,214, 226,227,278</sup>.

## 4 CASUÍSTICA E MÉTODOS

Trata-se de estudo de casos, no qual 24 pacientes com diagnóstico de DIPID foram acompanhados de forma prospectiva, no período de fevereiro de 1988 a dezembro de 2004. Foram incluídos no estudo os pacientes que apresentavam quadro de diarreia crônica, associada ou não a má absorção intestinal, ou dor abdominal crônica e que tinham a mucosa das porções iniciais do intestino delgado infiltrada por densa população de células linfoplasmocitárias, levando a distorção da arquitetura da mucosa e, nos quais, os diagnósticos diferenciais foram devidamente afastados<sup>13,137,139,228,255</sup>.

Os pacientes foram selecionados dentre a clientela assistida no ambulatório ou na enfermaria do Serviço de Gastroenterologia, Nutrição, Cirurgia Geral e do Aparelho Digestivo (Instituto Alfa de Gastroenterologia), do Hospital das Clínicas da Universidade Federal de Minas Gerais (HC-UFMG). Todos eles receberam os esclarecimentos a respeito do estudo e foram incluídos, somente aqueles que aceitaram participar da pesquisa e assinaram o Termo de Consentimento Livre e Esclarecido (ANEXO 1)

Todos os pacientes foram assistidos, inicialmente, em regime de internação na enfermaria do referido Serviço, para realização da propedêutica e terapêutica necessárias. A abordagem dos casos foi feita de forma individualizada e nenhum procedimento propedêutico e/ou terapêutico foi indicado por causa do estudo. Após alta hospitalar, os pacientes mantiveram-se em acompanhamento regular no ambulatório do referido Serviço, aos cuidados da mesma equipe.

Em 1988, foi introduzido pelos membros do Serviço de Gastroenterologia, um protocolo de condutas (ANEXO 2), dentro do que é recomendado pela literatura mundial, que orientou a condução dos casos.

A anamnese e o exame físico foram feitos à admissão e durante todo o período de acompanhamento hospitalar e ambulatorial, pela equipe de médicos do Serviço de Gastroenterologia sob a supervisão da pesquisadora.

Após a internação, sempre que possível, foi descontinuada toda a medicação utilizada pelo paciente. Com base nos dados clínicos e nos resultados dos exames laboratoriais iniciais, algumas condutas tornaram-se necessárias, como a correção de distúrbios hidroeletrólíticos e a instituição de suporte nutricional, seja por meio de suplementação oral, enteral ou parenteral.

A propedêutica foi realizada como descrita a seguir:

#### **4.1 LABORATÓRIO DE PATOLOGIA CLÍNICA**

Hemograma, VHS, provas de função hepática, as dosagens séricas de uréia, creatinina, íons (potássio, sódio, cloretos, fósforo, cálcio e magnésio), glicemia de jejum, amilase, colesterol total, triglicérides, eletroforese das proteínas, imunoglobulinas (IgA, IgG e IgM), proteína C reativa (PCR), mucoproteínas, vitamina B<sub>12</sub>, ácido fólico, ferro e capacidade total de ligação do ferro. Assim como sumário de urina e exame parasitológico de fezes, no mínimo com três amostras fecais, foram feitos em praticamente todos os pacientes nos primeiros dias de internação e repetidos por ocasião da avaliação do tratamento e durante a evolução, de acordo com a necessidade clínica. A maioria desses exames foi realizada no Laboratório Central do HC-UFMG, segundo as técnicas clássicas.

Para a dosagem da gordura fecal de 24 horas, foi colhido o volume total de fezes de 72 horas e utilizado o método de Van de Kamer modificado (valor de referência 2,24g, +/- 0,89/24 horas)<sup>46</sup>. O teste da D(+) xilose, fundamentado na quantificação da xilosúria de 5 horas, foi feito pelo método de Roe<sup>47</sup>, de preferência nos primeiros dias de internação dos pacientes. Esses exames foram repetidos, sempre que possível, por ocasião da reavaliação do tratamento, ou quando havia evidências clínicas de piora do paciente.

A imunoeletroforese foi realizada utilizando-se soro do paciente por ocasião do diagnóstico, na época de controle do tratamento e nas ocasiões em que se suspeitou de recaídas clínicas da doença. O método utilizado foi o de Grabar e Burtin<sup>100</sup>. Para a realização de tal procedimento, empregou-se filme de agarose (Celmgel, São Paulo, Brasil), uma placa para cada soro testado e os seguintes anti-soros: anti-soro humano total, anti-IgG (cadeia  $\gamma$ ), anti-IgM (cadeia  $\mu$ ), anti-IgA (cadeia  $\alpha$ ) e anti-soros para cadeias leves do tipo kappa (cadeia  $\kappa$ ) e lambda (cadeia  $\lambda$ ) (Helena Laboratories, EUA). Estes exames foram realizados no Laboratório de Hematologia da Faculdade de Farmácia da UFMG, sob a supervisão do Prof. Dr. Lauro Mello Vieira.

A pesquisa de anticorpos anti-gliadina foi realizada por técnica imunoenzimática (ELISA) utilizando-se o conjugado anti-IgG e anti-IgA (Laboratório Sigma Aldrich, EUA).

Este exame foi realizado pela Profa. Magda Bahia, no Laboratório de Gastroenterologia Pediátrica, Serviço do Prof. Francisco José Penna, HC-UFMG.

#### ***4.2 MÉTODOS DE IMAGEM***

A telerradiografia de tórax em pósterio-anterior (PA) e perfil, o estudo contrastado das alças duodeno-jejuno-ileais, a ultra-sonografia abdominal e a tomografia computadorizada do abdome foram realizados com o objetivo de avaliar a extensão da doença e repetidos de acordo com a necessidade clínica. Todos esses exames foram feitos no Setor de Métodos de Imagem do HC-UFMG. Todos os exames de imagem foram analisados pela pesquisadora, por outro gastroenterologista e por um radiologista e o resultado baseou-se no consenso da análise realizada pelos três observadores.

#### ***4.3 EXAMES ENDOSCÓPICOS***

As endoscopias digestivas altas foram realizadas sempre que possível pelo mesmo endoscopista, membro da equipe do Setor de Endoscopia Digestiva do Instituto Alfa de Gastroenterologia e pelo Prof. Dr. Celso Affonso de Oliveira, em sua clínica particular. Esses exames foram indicados tanto por ocasião do diagnóstico, bem como no acompanhamento subsequente mediante a necessidade clínica dos pacientes.

Durante a realização do exame, além do aspecto endoscópico, foram colhidos fragmentos da segunda porção do duodeno, geralmente em número de três a quatro, com o objetivo de comparar o aspecto histológico da mucosa duodenal com aquele da mucosa jejunal, obtida por outros métodos propedêuticos.

A endoscopia digestiva baixa, representada pela retossigmoidoscopia rígida e/ou colonoscopia, foi feita no Setor de Endoscopia Digestiva do Instituto Alfa de Gastroenterologia, somente naqueles pacientes que apresentavam indicação clínica.

#### ***4.4 BIÓPSIA JEJUNAL PERORAL***

Para a realização da biópsia jejunal peroral foi utilizada a cápsula de Roy-Choudhury modificada<sup>45</sup>. Esse exame foi feito pela pesquisadora no Setor de Endoscopia Digestiva do Instituto Alfa de Gastroenterologia. Todos os pacientes, ao serem incluídos no estudo, já

havam sido submetidos à biópsia jejunal para esclarecimento de suas queixas principais. Assim, esse procedimento foi repetido, sempre que possível, por ocasião da avaliação da resposta ao tratamento, ou quando se julgou necessário durante a evolução clínica dos pacientes.

Os exames foram realizados segundo a seguinte técnica: o conjunto cápsula-sonda é deglutido pelo paciente e levado passivamente pelo peristaltismo ao local da biópsia. O exame pode ser realizado em um único dia; mas, na grande maioria dos casos, o fragmento foi retirado após um período de 18-24 horas da ingestão da cápsula. O posicionamento correto da cápsula, que deve estar situada cerca de 10-20cm abaixo do ângulo de Treitz, foi verificado pela fluoroscopia abdominal ou pela radiografia simples de abdome em ortostatismo. Estando a cápsula no local desejado, a biópsia se inicia com a lavagem da sonda com soro fisiológico, para a limpeza do orifício da cápsula. Posteriormente, com o paciente de pé, de frente para o operador, aplica-se a uma seringa de 60mL, que está conectada à sonda de polietileno, uma pressão negativa de 50 a 60 mL. Com a pressão negativa mantida no circuito, o operador segura a seringa com uma das mãos e, com a outra, faz uma tração na sonda, realizando um movimento semelhante ao ato de fugar um peixe. Essa manobra é responsável pela secção da mucosa, que permanece no interior da cápsula.

Terminado o procedimento, o conjunto cápsula-sonda é suavemente retirado e o material recolhido do seu interior é cuidadosamente manipulado para se evitar danos à sua estrutura. Em uma placa de Petri, o fragmento de mucosa jejunal é depositado sobre papel preto e com pequena quantidade de soro fisiológico é levado a uma lupa, para que seja realizada a estereoscopia. Posteriormente, esse material é estirado em papel de filtro, com a superfície mucosa voltada para cima e encaminhado ao Laboratório de Anatomia Patológica.

#### ***4.5 LAPAROTOMIA PARA ESTADIAMENTO***

A laparotomia é o único método propedêutico capaz de fornecer o estadiamento correto da DIPID. Assim sendo, esse método é considerado essencial na condução dos pacientes com essa entidade, fato aceito e recomendado pela comunidade científica mundial<sup>85,92,99,137,139,159,166, 175,208,227,255,274</sup>. O estudo histológico das amostras obtidas

durante a laparotomia é que fornece a verdadeira avaliação da extensão e do estágio histológico da doença, com implicações diretas no tratamento e prognóstico dessa entidade.

Durante a laparotomia, era realizado minucioso inventário da cavidade abdominal, dando-se ênfase especial aos aspectos macroscópicos das alças intestinais, dos linfonodos, do fígado, do baço e do mesentério.

A realização das biópsias seguiu o protocolo recomendado pela OMS<sup>275</sup>, como descrito a seguir.

- 1 ressecção de possíveis áreas com alterações macroscópicas do intestino delgado, ou ressecção de um segmento de 10cm do jejuno proximal. A ressecção dos 10cm do segmento jejunal pode ser substituída por duas biópsias em cunha e transmural do mesmo segmento, caso as condições do paciente não permitam esse procedimento;
- 2 três biópsias transmural e em cunha, ao longo do intestino delgado, sendo uma sempre 15cm acima da válvula íleo-cecal;
- 3 biópsias de vários linfonodos mesentéricos;
- 4 biópsias de linfonodos aumentados na cavidade abdominal e/ou no retroperitônio;
- 5 biópsia de fígado;
- 6 esplenectomia nos casos de lesões macroscópicas do baço; e
- 7 biópsia de crista ilíaca.

Todos os procedimentos cirúrgicos foram realizados pelos cirurgiões do Instituto Alfa de Gastroenterologia, por ocasião do diagnóstico e com o consentimento do paciente. Sempre que possível, a biópsia de crista ilíaca foi realizada pela equipe do Serviço de Hematologia, de preferência durante o ato cirúrgico, com agulha de biópsia de medula óssea, que fornece material de melhor qualidade para a análise histológica.

#### **4.6. LABORATÓRIO DE ANATOMIA PATOLÓGICA.**

Os fragmentos obtidos por meio da endoscopia digestiva alta, da biópsia jejunal peroral e da laparotomia, foram encaminhados ao Laboratório de Anatomia Patológica do Departamento de Anatomia Patológica e Medicina Legal da Faculdade de Medicina da UFMG, para estudo histológico, que foi realizado sempre pelo mesmo patologista, Prof. Dr. Eduardo Alves Bambirra. O material colhido durante os procedimentos endoscópicos, a

biópsia jejunal peroral e a laparotomia foi conservado em solução aquosa de formalina a 10%, sendo o tecido ósseo encaminhado em solução tamponada de formol a 10%.

Os fragmentos intestinais, antes de serem processados para exame histológico, foram examinados em lupa estereoscópica para avaliação da morfologia de superfície e, a seguir, processados de forma rotineira para inclusão em parafina.

Os cortes histológicos foram obtidos em micrótomo rotativo de oscilação vertical (Leica, Alemanha) com espessura de 2 a 5µm. Foram rotineiramente processados para coloração pela Hematoxilina e Eosina, e PAS-Alcian Blue, pH 2,5. Em alguns casos específicos, outras colorações histoquímicas se fizeram necessárias para esclarecimento de aspectos morfológicos peculiares.

No presente estudo, os fragmentos intestinais foram avaliados segundo a sua arquitetura geral, com ênfase nas vilosidades, criptas, relação de proporcionalidade vilosidade/cripta, lâmina basal, vasculatura e celularidade da lâmina própria e das demais camadas da parede do intestino delgado, no caso das biópsias por laparotomia. Também foram observados os detalhes morfológicos das células de revestimento, as particularidades da orla em escova e as características dos linfócitos intra-epiteliais.

Naqueles pacientes em que não foi possível a detecção da imunoglobulina anormal no soro (cadeias  $\alpha$  ou  $\gamma$ -pesadas), foi realizado estudo imuno-histoquímico da amostra intestinal, por meio do método de Cattoretti *et al.*<sup>48</sup>, que utiliza Avidina-Biotina-Peroxidase, após exacerbação antigênica dos cortes histológicos em forno de microondas em solução citrada (Biogenex, EUA). Para a pesquisa dos epitopos marcadores das estruturas de superfície das células mononucleadas da lâmina própria, foram utilizados os anticorpos primários monoclonais anti-IgA, anti-IgG, anti-IgM, anti-porção secretória de IgA, anti-kappa e anti-lambda (Dako, EUA Novocasta Laboratories, England). Os cortes histológicos do material previamente fixado em solução de formalina a 10% tiveram de 4 a 6 µm de espessura e foram coletados em lâminas limpas e pré-tratadas para melhor adesividade das mesmas (Silame, Difco).

Em todas as reações executadas, foram utilizados casos estranhos à casuística em estudo, de reatividade previamente conhecidas, que serviram como controles positivos. Os controles negativos foram obtidos por meio da substituição do anticorpo primário por PBS e por soro de coelho normal. A reatividade antigênica foi considerada positiva, quando as

células apresentavam coloração marrom escuro, seja na membrana celular, nuclear ou no citoplasma.

Como referido anteriormente, as características histológicas das alças do intestino delgado, dos linfonodos abdominais e dos órgãos como o fígado e a medula óssea foram considerados os indicadores mais importantes na caracterização da extensão da doença, na abordagem terapêutica e no prognóstico da DIPID. Assim, na tentativa de uniformizar e agrupar estas alterações histológicas, existem algumas classificações na literatura<sup>92,227</sup>, sendo mais utilizada a classificação de Galian *et al.*<sup>92</sup>, que foi a adotada no estudo e que agrupa os pacientes em três estádios distintos, A, B e C.

**Estádio histológico A:** caracteriza-se por densa e homogênea infiltração da lâmina própria do intestino delgado por células plasmáticas e/ou linfoplasmocitárias de aparência benigna. Esse infiltrado leva à distorção do padrão vilositário, com alterações que vão desde a atrofia parcial, na qual os vilos mostram-se alargados, até a atrofia total. As alterações das vilosidades são mais acentuadas no duodeno e jejuno proximal e mostram um paralelismo com o grau de infiltração da lâmina própria. Os enterócitos variam de aspecto semelhante ao normal à forma cuboidal, com núcleo central, borda em escova pobremente visível e citoplasma eosinofílico. Pode existir aumento dos linfócitos intra-epiteliais. As criptas possuem aspecto morfológico normal, mas um achado constante e marcante é a escassez destas e o aumento da distância entre essas estruturas. Os linfonodos mesentéricos exibem infiltrado semelhante ao descrito na mucosa intestinal, podendo ou não apresentar discreta desorganização da sua arquitetura. Outros órgãos como o cólon e o estômago podem apresentar uma infiltração pelo mesmo padrão celular. No fígado, numa frequência menor, denso infiltrado de células plasmáticas maduras e linfócitos podem estar presentes nos espaços porta. Pequenos nódulos, também formados por células plasmáticas maduras, podem ser encontrados no interior dos lóbulos.

**Estádio histológico B:** observa-se atrofia das vilosidades e os enterócitos são cuboidais. O infiltrado da lâmina própria é muito denso e formado por células plasmáticas maduras, que habitualmente se localizam na superfície do epitélio. Entretanto, a maior população celular é representada pelos plasmócitos atípicos, caracterizados por células com citoplasma pouco desenvolvido, núcleo central e grande. O nucléolo é volumoso, possui cromatina frouxa e localiza-se em posição central. Essas células ocupam preferencialmente



as camadas mais profundas da mucosa, sobretudo a submucosa e a muscular. A profundidade desse infiltrado varia muito ao longo do intestino. Em algumas áreas, ele pode permanecer confinado à mucosa, exibindo herniações localizadas para a submucosa superficial, enquanto em outras, invadem a muscular e a serosa. As células presentes no infiltrado podem invadir e levar à destruição das criptas intestinais, lesão esta, observada com relativa freqüência nesse estágio da doença.

O mesmo padrão celular descrito no intestino é encontrado infiltrando os linfonodos, ocasionando uma completa subversão na sua arquitetura. Em muitos casos a gordura capsular e pericapsular é invadida e poucos centros germinativos são poupados. Os seios medulares e periféricos podem estar dilatados. No fígado, os espaços porta podem exibir o mesmo tipo de infiltrado e lesões nodulares também podem estar presentes.

**Estádio histológico C:** a principal característica desse estágio é uma exuberante proliferação celular, que invade difusamente todas as camadas da parede intestinal. As células são atípicas, freqüentemente binucleadas, por vezes, lembrando as células de *Reed-Sternberg*. Os linfonodos apresentam infiltração homogênea por células com características semelhantes às observadas no intestino, o que leva à subversão total da arquitetura linfonodal. O fígado, baço e medula óssea podem encontrar-se infiltrados por células de mesmo padrão.

Durante o transcorrer do estudo, as biópsias realizadas por ocasião do diagnóstico e as subseqüentes, foram reavaliadas pela pesquisadora e pelo orientador, à luz da evolução clínica e laboratorial de cada caso, para permitir melhor interpretação da dinâmica das alterações histológicas do intestino delgado, frente às intervenções terapêuticas adotadas.

#### **4.7. TRATAMENTO E ACOMPANHAMENTO**

O tratamento baseou-se no resultado do estadiamento histológico das biópsias obtidas por laparotomia. Nos casos em que esse procedimento não foi realizado, considerou-se o estágio observado no material colhido pela biópsia jejunal peroral.

Os pacientes do estágio A receberam antibioticoterapia, sendo a tetraciclina considerada a primeira escolha. Esse medicamento foi administrado por via oral, na dose de 2,0g ao dia, fracionado em intervalos de seis horas. O tratamento foi mantido por período mínimo de seis meses. Durante esse tempo, o paciente foi reavaliado mensalmente por

meio de interrogatório e exame físico completos e, sempre que necessário, a julgar pelas alterações clínicas, foram repetidos exames complementares. No sexto mês após ter sido iniciado a terapêutica, dentro do possível, foi realizada reavaliação laboratorial, conforme comentado em cada item referente à rotina propedêutica. Nos pacientes considerados em remissão completa, utilizando-se para tal os critérios de avaliação do tratamento descritos abaixo, o tratamento foi suspenso e as visitas ao ambulatório reduzidas progressivamente. Os casos que se mantiveram no estágio histológico inicial, o tratamento foi mantido por mais seis meses e toda a rotina propedêutica repetida, com exceção da laparotomia<sup>71,137,148,149,160,205,208,219,274</sup>. Os pacientes que evoluíram para estádios mais avançados, após a revisão laboratorial pertinente para cada situação, foram submetidos a quimioterapia anti-neoplásica, semelhante àquela indicada para os pacientes nos estádios B e C.

Os estádios B e C foram abordados de forma semelhante. A terapêutica indicada foi a quimioterapia anti-neoplásica. A primeira opção foi o esquema CHOP-Bleo (ciclofosfamida, vincristina, prednisona, doxorrubicina e sulfato de bleomicina). Com o decorrer do estudo, este esquema foi substituído pelo CHOP, administrado na forma e posologia habituais<sup>66,101</sup>. A substituição do esquema quimioterápico se fez com base nos dados da literatura, que demonstraram que a adição do sulfato de bleomicina ao esquema CHOP, não era acompanhada de melhora da resposta terapêutica, acrescido do fato, dessa droga possuir efeitos colaterais significativos. O primeiro ciclo da série, geralmente, era realizado com o paciente internado, sendo os ciclos subsequentes administrados em regime ambulatorial, no Setor de Quimioterapia do HC-UFMG.

No decorrer do tratamento quimioterápico os pacientes foram avaliados clínica e laboratorialmente antes de cada ciclo de quimioterapia. Ao término do tratamento, toda a propedêutica foi repetida, com exceção da laparotomia. Os pacientes em remissão completa foram mantidos em acompanhamento ambulatorial, a princípio mensalmente, com redução progressiva do intervalo das consultas. Nos casos onde não ocorreu resposta, esquemas alternativos variados foram instituídos. Esquemas que serão detalhados no tópico resultados.

A resposta ao tratamento foi avaliada com base nos aspectos clínicos, histológicos e imunológicos. Foi considerada remissão completa (RC) da doença o desaparecimento dos

sintomas e sinais, associado ao retorno do padrão histológico normal do intestino delgado, em especial do jejuno, e ao desaparecimento da imunoglobulina anormal do soro ou dos tecidos, quando presentes antes do tratamento. A remissão parcial (RP) foi considerada naqueles pacientes que evoluíram com melhora clínica ou laboratorial isoladamente. A não resposta ao tratamento, ou o fracasso terapêutico (FT), foi considerada quando não houve nenhuma modificação do quadro clínico, laboratorial e histológico. Esses critérios foram descritos por Ben-Ayed *et al.*<sup>27</sup>.

#### **4.8 ABORDAGEM ESTATÍSTICA**

Ao término do estudo os dados foram consolidados em banco de dados (programa SPSS versão 10.0). Por se tratar de estudo exploratório empregou-se, fundamentalmente, a estatística descritiva.

Para se avaliar a concordância dos achados à biópsia duodenal endoscópica, jejunal por cápsula e aquele obtido durante laparotomia para o estadiamento histológico da DIPID, empregou-se o teste de Kappa, com o respectivo intervalo de confiança de 95% (IC<sub>95%</sub>).

A curva de sobrevida foi avaliada por meio do estimador de Kaplan-Meier e a comparação das três curvas, correspondentes aos diferentes estádios da doença, se fez empregando-se os testes estatísticos de Logrank e de Wilcoxon. Considerou-se como estatisticamente significativos os valores de  $p \leq 0,05$ . Para a realização de tal análise foi utilizado o programa SPSS versão 10.0.

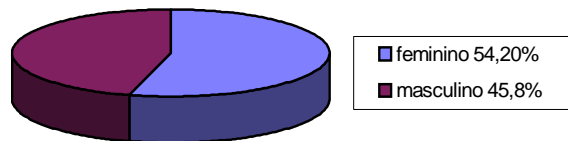
#### **4.9 ASPECTOS ÉTICOS**

Este estudo foi aprovado pelo Comitê de Ética em Pesquisa da Universidade Federal de Minas Gerais, parecer número ETIC 214/04. (ANEXO 3).

## 5 RESULTADOS

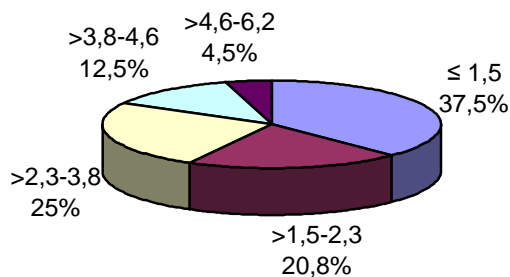
### 5.1 CARACTERÍSTICAS GERAIS DOS PACIENTES

Dos 24 pacientes incluídos no estudo 13 (54,2%) eram do sexo feminino e 11 (45,8%) masculino (Figura1). Em relação à cor, 15 (62,5%) pacientes foram classificados como não brancos e nove (37,5%) como brancos .



**Figura 1-** Distribuição dos pacientes com DIPID quanto ao sexo

Adotando-se o salário mínimo como base e a estratificação da renda familiar mensal utilizada pelo Instituto Brasileiro de Geografia e Estatística<sup>37</sup> na caracterização sócio-econômica da população brasileira, nove (37,5%) pacientes tinham renda mensal igual ou inferior a 1,5 salário, cinco (20,8%) encontravam-se na faixa de 1,5 a 2,3 salários, seis (25,0%) viviam com renda entre 2,3 a 3,8 salários, três (12,5%) enquadravam-se entre 3,8 a 4,6 salários e um (4,5%) ganhava entre 4,6 e 6,2 salários (Figura.2).



**Figura 2-** Distribuição dos pacientes com DIPID segundo a renda familiar mensal

Vinte e três pacientes (95,8%) eram procedentes de Minas Gerais, sendo nove (37,5%) de Belo Horizonte e 14 (58,3%) de diferentes municípios do Estado. Apenas um (4,2%) era natural e residente no Espírito Santo. Três pacientes (13,0%) nasceram em Belo Horizonte, 17 (73,9%) eram naturais de diferentes municípios de Minas Gerais. Três (13,0%) residiam em Belo Horizonte há mais de cinco anos, mas eram naturais de outros estados da Federação, a saber (Paraná, Pernambuco e Espírito Santo). Vinte e dois (91,7%) pacientes habitavam a zona urbana e dois (8,3%) a zona rural.

A idade dos pacientes ao diagnóstico variou de 15 a 51 anos, com média de 33 ( $\pm 11,8$ ) anos e mediana de 33,5 ( $Q_1=22,2$  e  $Q_3=44,7$ ) anos. A avaliação da idade ao início dos sintomas mostra uma variação de cinco a 47 anos, com média de 29,7 ( $\pm 11,4$ ) anos e mediana de 29 ( $Q_1=21,2$  e  $Q_3=40,5$ ) anos. A distribuição dos pacientes por faixa etária ao diagnóstico e ao início dos sintomas pode ser observada na Tabela 5.

O maior número de casos foi diagnosticado na quinta (33,3%) e terceira (29,2%) décadas de vida. Ao se analisar a idade do início dos sintomas, predominou a terceira (33,3%) década, seguida pela quarta (25,0%) e quinta (25,0%) décadas com igual número de casos.

A DIPID é doença que possui maior incidência na segunda e terceira décadas de vida. Na presente casuística 11 (45,9%) pacientes iniciaram os sintomas dentro destas décadas, enquanto 12 (50,0%) manifestaram a doença na quarta e quinta décadas. Dados semelhantes foram observados com relação a idade ao diagnóstico.

Tabela 5 - Distribuição dos 24 pacientes com DIPID por faixa etária por ocasião do diagnóstico e época do início dos sintomas

Faixa etária (anos)	Idade ao diagnóstico	Idade início sintomas
	n (%)	n (%)
0-9	0	1 (4,2)
10-19	4 (16,7)	3 (12,5)
20-29	7 (29,2)	8 (33,3)
30-39	4 (16,7)	6 (25,0)
40-49	8 (33,3)	6 (25,0)
≥ 50	1 (4,2)	0
Total	24 (100,0)	24 (110,0)

DIPID-Doença imunoproliferativa do intestino delgado

No estudo, cinco (20,8%) casos foram classificados como estágio A, o estágio B foi diagnosticado em cinco (20,8%) pacientes e 14 (58,3%) estavam no estágio C da doença. As Tabelas 6 e 7 detalham a estratificação quanto à idade ao diagnóstico e ao início dos sintomas dos pacientes nos diferentes estágios.

**Tabela 6** – Idade dos pacientes ao diagnóstico, segundo os diferentes estágios histológicos da DIPID

Idade ao diagnóstico	Estádio		
	A	B	C
Mínima	26	15	15
Máxima	51	46	49
Média (DP)	38,8 (±10,2)	32,8 (±12,8)	31,0 (±12,1)
Mediana (Q <sub>1</sub> /Q <sub>3</sub> )	37,0 (29,5/49,0)	35,0 (20,0/44,5)	27,0 (20,5/44,2)
Total	5	5	14

DIPID–Doença imunoproliferativa do intestino delgado; DP–Desvio padrão; Q<sub>1</sub>/Q<sub>3</sub>–quartil 1/ quartil 3

**Tabela 7 – Idade dos pacientes ao início dos sintomas segundo os diferentes estádios histológicos da DIPID**

Idade início dos sintomas	Estádio		
	A	B	C
Mínima	25	5	12
Máxima	47	45	46
Média(DP)	32,0 ( $\pm$ 8,9)	25,0 ( $\pm$ 15,3)	26,5 ( $\pm$ 20,0)
Mediana(Q <sub>1</sub> /Q <sub>3</sub> )	32,0 (27,5/44,0)	25,0 (15,0/41,5)	26,5 (19,2/39,5)
Total	5	5	14

DIPID–Doença imunoproliferativa do intestino delgado; DP–Desvio padrão; Q<sub>1</sub>/Q<sub>3</sub>–quartil 1/ quartil 3

## 5.2 MANIFESTAÇÕES CLÍNICAS

O tempo decorrido entre o início dos sintomas e o diagnóstico variou de cinco a 120 meses, com média de 42,7 ( $\pm$ 39,9 meses) e mediana de 36,0 meses (Q<sub>1</sub>=8,0 e Q<sub>3</sub>=72,0 meses). A Tabela 8 detalha o intervalo de tempo transcorrido entre o início dos sintomas e o diagnóstico. Nos 23 casos em que essa informação pôde ser averiguada com certeza, o diagnóstico foi feito dentro dos primeiros 12 meses de doença em oito (34,8%) pacientes. Em sete (30,4%), o tempo gasto para a definição do diagnóstico variou de 13 a 36 meses, sendo superior a 73 meses em cinco (21,7%) dos pacientes estudados.

**Tabela 8 - Intervalo de tempo entre o início dos sintomas e o diagnóstico de DIPID**

Intervalo de tempo(meses)	Número de casos (%)
$\leq 3$	0
4 - 6	4 (17,4)
7 - 12	4 (17,4)
13 - 36	7 (30,4)
37 - 72	3 (13,0)
73 - 120	5 (21,7)
Total	23 (100)

DIPID-Doença imunoproliferativa do intestino delgado

O intervalo de tempo entre o início dos sintomas e o diagnóstico, para os pacientes no estágio A, variou de oito a 120 meses, com média de 56,0 ( $\pm$  47,7 meses) e mediana de 48,0

meses ( $Q_1=15,0$  e  $Q_3=105,0$  meses). Este mesmo dado, quando avaliado para o estágio B, mostra uma variação de cinco a 120 meses, com média de  $62,4 (\pm 57,0)$  meses e mediana de  $60,0$  meses ( $Q_1=6,0$  e  $Q_3 = 120,0$  meses). Já no estágio C o período variou de cinco a 96 meses, com média de  $31,9 (\pm 29,0)$  meses e mediana de  $24,0$  meses ( $Q_1=7,5$  e  $Q_3=45,0$ ). O tempo de diagnóstico para os pacientes no estágio C foi inferior aos outros dois estádios da doença. A Tabela 9 detalha o tempo em meses, do intervalo de tempo entre início dos sintomas e o diagnóstico, nos três estádios da doença.

**Tabela 9** – Intervalo de tempo entre início dos sintomas e diagnóstico nos três estádios da DIPID

Intervalo de tempo (meses)	Estádio histológico		
	A n (%)	B n (%)	C n (%)
3 – 6	0	1 (20,0)	3 (21,4)
7 – 12	1 (25,0)	1 (20,0)	2 (14,3)
13 – 36	1 (25,0)	0	6 (42,9)
37 – 72	0	1 (20,0)	2 (14,3)
73 – 120	2 (50,0)	2 (40,0)	1 (7,1)
Total	4 (100)	5 (100)	14 (100)

DIPID-Doença imunoproliferativa do intestino delgado

As manifestações clínicas não mostraram variações significativas. Três sintomas, o emagrecimento, a diarreia e a dor abdominal, estiveram presentes numa frequência superior aos demais e predominaram nos três estádios da doença. A Tabela 10 detalha os principais sintomas apresentados pelos pacientes ao diagnóstico, bem como a presença deles nos diferentes estádios da doença.

A perda ponderal ocorreu em 23 (95,8%) casos. A redução do peso corpóreo apresentou variação de 4Kg a 40Kg e ocorreu tanto de forma gradual, ao longo de anos, quanto mais rápido, em poucos meses. Sua frequência foi semelhante nos três estádios estudados; entretanto, as maiores perdas de massa corporal foram observadas nos estádios B e C (Figura 3).



Vinte e dois (91,7%) pacientes apresentaram diarreia crônica. A instalação do quadro diarreico, habitualmente, foi insidioso, marcado por períodos assintomáticos, intercalados por diarreia que, com o evoluir da doença, tornou-se constante. As evacuações caracterizavam-se por fezes pastosas a líquidas, volumosas, muitas vezes com restos de alimentos e gotículas de gordura. A frequência diária das dejeções variou de duas a 20, sendo estas diurnas e noturnas. Observou-se nos estádios mais avançados da doença (B e C), tanto maior frequência de evacuações, assim como da presença de restos alimentares nas fezes. Apenas dois (8,3%) pacientes não manifestaram diarreia durante a evolução da doença. A dor abdominal foi a queixa principal do paciente que se encontrava no estágio B, enquanto o edema resultante de provável enteropatia perdedora de proteína foi a manifestação do paciente no estágio C.

A dor abdominal esteve presente em 21 (87,5%) pacientes e sua frequência foi pouco menor no estágio B. O padrão doloroso mais observado foi a dor tipo cólica, difusa, principalmente peri-umbilical, referida como sendo de moderada a grave intensidade, e que habitualmente acompanhava as evacuações. Em cinco (20,8%) casos, a dor foi o primeiro sintoma apresentado pelo paciente, que foi seguido pelo aparecimento de diarreia em quatro casos.

Os vômitos fizeram parte do quadro clínico de nove (37,5%) casos e sua frequência foi maior nos estádios B e C. Em três, estes foram pós-prandiais, enquanto nos demais pacientes não se observou relação com a alimentação. Como demonstrado na Tabela 10, sintomas como plenitude pós-prandial, anorexia, náuseas, borborismo e sensação de fraqueza, estiveram presentes em frequências variáveis nos diversos estádios.

A febre foi considerada como secundária à DIPID somente naqueles casos onde a propedêutica criteriosa afastou a possibilidade de quadro infeccioso. No total de seis (25,0%) casos, em que esta manifestação fez parte do quadro clínico, a febre caracterizou-se por picos esporádicos, que variavam de 38°C a 39°C. Quatro destes pacientes estavam no estágio C e os outros dois pertenciam aos estádios A e B. Um sétimo paciente, estágio C, também apresentou febre com as mesmas características descritas anteriormente. Entretanto, o estudo histológico dos segmentos intestinais e dos linfonodos mesentéricos obtidos durante a laparotomia, evidenciou a presença de tuberculose associada ao linfoma intestinal.

Vale ressaltar, pela importância dentro do quadro clínico dos linfomas, a presença de manifestações músculo-esqueléticas, como artralgia e artrite, que nesta casuística foi observada em cinco (20,8%) pacientes, todos no estágio C. Sudorese noturna esteve presente em três (12,5%) pacientes, sendo um no estágio A e dois no estágio C.

Alguns sintomas se fizeram presentes em frequência menor e por isto não foram registrados na Tabela 10. Entretanto, torna-se importante salientar alguns aspectos clínicos. Um dos pacientes, no estágio B, apresentou polineuropatia carencial grave, traduzida clinicamente por parestesias, dores de forte intensidade e redução de força muscular dos membros inferiores e superiores. A constipação esteve presente em um paciente no estágio B, que manifestou a doença com quadro de dor abdominal.

**Tabela 10 - Frequência dos principais sintomas observados nos três estádios histológicos da DIPID, por ocasião do diagnóstico**

Sintomas	Estádio			Total n (%)
	A n (%)	B n (%)	C n (%)	
Perda ponderal	4 (80)	5 (100)	14 (100)	23 (95,8)
Diarréia	5 (100)	4 (80)	13 (92,8)	22 (91,7)
Dor abdominal	5 (100)	3 (60)	13 (92,8)	21 (87,5)
Vômitos	1 (20)	2 (40)	6 (42,8)	9 (37,5)
Anorexia	2 (40)	0	6 (42,8)	8 (33,3)
Febre	1 (20)	1 (20)	4 (28,6)	6 (25,0)
Plenitude pós-prandial	2 (40)	1 (20)	3 (21,4)	6 (25,0)
Fraqueza	0	2 (40)	4 (28,6)	6 (25,0)
Pirose	2 (40)	2 (40)	1 (7,1)	5 (20,8)
Artralgia/Artrite	0	0	5 (35,7)	5 (20,8)
Náuseas	0	0	4 (28,6)	4 (16,7)
Borborismo	1 (20)	1 (20)	1 (7,1)	3 (12,5)
Sudorese noturna	1 (20)	0	2 (14,3)	3 (12,5)
<b>Total</b>	<b>5 (100)</b>	<b>5 (100)</b>	<b>14 (100)</b>	<b>24 (100)</b>

DIPID–Doença imunoproliferativa do intestino delgado



A frequência dos principais sinais presentes nos 24 pacientes do estudo, por ocasião do diagnóstico, pode ser vista na Tabela 11. O comentário a respeito de alguns sinais torna-se pertinente. Os mais variados graus de carências nutricionais foram observados, manifestando-se por meio de redução da tela subcutânea, hipotrofia muscular, lesões cutâneas como ressecamento, descamação lamelar e escurecimento da pele principalmente dos membros inferiores, bem como, queilite angular, hipotrofia das papilas da língua, cabelos ressecados e quebradiços, até a caquexia extrema, presente em dois casos, nos estádios B e C.

Baqueteamento digital foi observado em todos os estádios, sendo mais exuberante nos estádios mais avançados (Figura 4).

A dor abdominal ao exame caracterizava-se pelo caráter difuso e era observada apenas à palpação profunda.

A hepatomegalia esteve presente em cinco (20,8%) casos nos estádios B e C. O fígado encontrava-se pouco aumentado, liso, com borda romba e consistência fisiológica. Em apenas um dos pacientes registrou-se dor à palpação do órgão.

Linfadenomegalia periférica foi observada em dois (8,3%) pacientes, todos pertencentes ao estágio C. Predominou o aumento dos linfonodos cervicais e submandibulares. Em apenas um paciente foi observada concomitância de aumento de linfonodos axilares e inguinais. Os linfonodos eram pequenos, apresentando cerca de 0,5 a 1,0cm de diâmetro, geralmente livres, não dolorosos e de consistência firme. Um terceiro paciente, com tuberculose associada, apresentou linfadenomegalia das principais cadeias periféricas.

A presença de massa abdominal foi registrada em um paciente no estágio A e em dois no estágio C. Estas se caracterizavam por serem de pequeno volume, lisas, predominantemente fusiformes, não dolorosas e localizadas principalmente no andar superior do abdome, apresentando aspecto sugestivo de linfadenomegalia mesentérica.

O retardo de crescimento somático e sexual foi observado em um único paciente, cujos sintomas se iniciaram aos cinco anos de idade.





**Tabela 11** – Frequência dos principais sinais observados nos três estádios histológicos da  
DIPID

Sinais	Estádio			Total n (%)
	A n (%)	B n (%)	C n (%)	
Sinais de desnutrição	4 (80)	4 (80)	13 (92,8)	21 (87,5)
Baqueteamento digital	3 (60)	3 (60)	12 (85,7)	18 (75,0)
Palidez cutâneo mucosa	3 (60)	2 (40)	9 (64,3)	14 (58,3)
Dor abdominal à palpação	3 (60)	1 (20)	4 (28,6)	8 (33,3)
Distensão abdominal	1 (20)	1 (20)	4 (28,6)	6 (25,0)
Edema de mmii	0	1 (20)	4 (28,6)	5 (20,8)
Hepatomegalia	0	2 (40)	3 (21,4)	5 (20,8)
Massa abdominal	1 (20)	0	2 (14,3)	3 (12,5)
Linfadenomegalia periférica	0	0	2 (14,3)	2 (8,3)
Ascite	0	0	2 (14,3)	2 (8,3)
Anasarca	0	0	2 (14,3)	2 (8,3)
Total	5 (100)	5 (100)	14 (100)	24 (100)

DIPID–Doença imunoproliferativa do intestino delgado; mmii-membros inferiores

### **5.3 ASPECTOS RELACIONADOS AOS EXAMES COMPLEMENTARES**

#### **5.3.1 Exames hematológicos**

Anemia esteve presente em 15 (62,5%) pacientes, com concentrações de hemoglobina que variavam de 8,5g% a 13,4g%. Os valores médio e mediano foram de 10,6g% ( $\pm 1,7g\%$ ) e 10,4g% ( $Q_1 = 9,4$  e  $Q_3 = 10,4g\%$ ), respectivamente. A análise dos índices hematimétricos e da hematoscopia evidenciou que em 10 (66,7%) casos a anemia foi normocrômica e normocítica. A macrocitose esteve presente em três (20,0%) pacientes e a microcitose com hipocromia em dois (13,3%). Não houve variação expressiva entre a

frequência, as características da anemia e os níveis de hemoglobina em relação aos três estádios da doença.

Devido à importância na caracterização das anemias, torna-se pertinente o comentário a respeito da dosagem do ferro sérico, da capacidade total de ligação do ferro, dos níveis séricos de ácido fólico e de vitamina B<sub>12</sub>. A dosagem de ferro sérico foi realizada em aproximadamente 70% dos pacientes e, em 81,2% desses casos, este se encontrava abaixo dos valores de referência, com limites que variaram de 11 a 55mcg/dL, com média de 27,4mcg/dL ( $\pm 13,4$ mcg/dL) e mediana de 26,5mcg/dL (Q<sub>1</sub>=14,2 e Q<sub>3</sub>=36,0 mcg/dL). Em todos os 10 pacientes do estágio C em que este exame foi realizado, os níveis encontravam-se baixos, fato observado em 50% dos pacientes nos estádios A e B. A capacidade total de ligação do ferro mostrou-se dentro do valor de referência ou reduzida em todos os casos.

A dosagem de ácido fólico foi realizada em 54,2% dos pacientes estudados. Em 46,1% foram observados valores baixos, que apresentavam variação de 0,6 a 2,5ng/mL, com média de 1,8ng/mL ( $\pm 0,6$ ng/mL) e mediana de 1,9ng/mL (Q<sub>1</sub>=1,4 e Q<sub>3</sub>=2,2 ng/mL). A reposição de vitamina B<sub>12</sub>, realizada antes do primeiro atendimento no Serviço onde se desenvolveu a pesquisa, foi um fato comum e que prejudicou a análise desse dado. Em 81,8% dos casos, os níveis séricos encontravam-se normais ou elevados e, em apenas 18,2%, esses valores estavam baixos.

A leucometria global revelou leucocitose atribuída à doença em questão em 10 (41,7%) pacientes, com valores que variaram de 10.100 a 15.700 células/mm<sup>3</sup>, com média de 12.170 células/mm<sup>3</sup> ( $\pm 1.975$  células/mm<sup>3</sup>) e mediana de 11.750 células/mm<sup>3</sup> (Q<sub>1</sub>=10.325 e Q<sub>3</sub>=13.775 células/mm<sup>3</sup>). Essa alteração foi mais observada nos estádios B (60%) e C (42,8%) da doença, porém, com características semelhantes entre si.

Na contagem diferencial dos leucócitos, a eosinofilia foi o achado mais comum, sendo observada em cinco (20,8%) casos, todos no estágio C da doença. A contagem dos eosinófilos variou de 525 a 1.808 células/mm<sup>3</sup>, com média de 851 células/mm<sup>3</sup> ( $\pm 539,3$  células/mm<sup>3</sup>) e mediana de 640 células/mm<sup>3</sup> (Q<sub>1</sub>=550,0 e Q<sub>3</sub>=1.257,3 células/mm<sup>3</sup>). A neutrofilia esteve presente em quatro (16,7%) pacientes, dentro de uma variação de 10.000 a 13.502 células/mm<sup>3</sup>, com média de 11.254,5 células/mm<sup>3</sup> ( $\pm 1.554,7$  células/mm<sup>3</sup>) e mediana de 10.758 células/mm<sup>3</sup> (Q<sub>1</sub>=10.125,0 e Q<sub>3</sub>=12.880,5 células/mm<sup>3</sup>). Sua frequência foi semelhante nos três estádios da doença. Linfocitose foi observada em três (12,5%)



pacientes, todos no estágio C. A contagem das células variou de 4.068 a 4.650 células/mm<sup>3</sup>, com média de 4.454,7 células/mm<sup>3</sup> ( $\pm 334,9$  células/mm<sup>3</sup>) e mediana de 4.646,0 células/mm<sup>3</sup> (Q<sub>1</sub>=4.068 e Q<sub>3</sub>=4.650 células/mm<sup>3</sup>). Na série de casos estudados, as alterações observadas no leucograma, quando relacionadas aos três estágios da doença, foram mais expressivas no estágio C.

A VHS foi realizada em 22 (91,7%) casos e mostrou-se acelerada em 13 (59,2%). Os valores variaram de 17 a 110 mm/1 hora, com média de 52,31 mm/1 hora ( $\pm 31,1$  mm/1 hora) e mediana de 40,0 mm/1 hora (Q<sub>1</sub>=29,0 e Q<sub>3</sub>=79,0 mm/1 hora). Não foram observadas diferenças significativas quanto à frequência da alteração e aos valores da VHS nos três estágios.

Em relação ao estudo da coagulação, a atividade da protrombina foi o exame que esteve alterado com maior frequência. Níveis baixos de atividade da protrombina esteve presente em nove (37,5%) pacientes, igualmente distribuídos nos diferentes estágios. A resposta à administração parenteral da vitamina K<sub>1</sub> foi observada em todos os casos.

### 5.3.2 Exames bioquímicos

Uma série de exames bioquímicos foi realizada, não com o objetivo diagnóstico, mas para avaliar a repercussão da doença no organismo dos pacientes, muitas vezes, traduzindo a gravidade do estado nutricional e a espoliação causada pela diarreia crônica. A albumina esteve abaixo dos valores de referência em 20 (83,3%) pacientes, com limites que variavam de 1,1 g/dL a 3,4 g/dL, média de 2,5 g/dL ( $\pm 0,8$  g/dL) e mediana de 2,7 g/dL (Q<sub>1</sub>=1,4 e Q<sub>3</sub>=3,1 g/dL). A redução dos níveis de albumina foi observada em quatro (80%) pacientes no estágio A, em três (60%) no estágio B e em 13 (92,8%) no estágio C. Estão discriminados na Tabela 12 os níveis séricos da albumina.

**Tabela 12** – Níveis séricos de albumina nos três estágios histológicos da DIPID

Valores séricos de albumina (g/dL)	Estádio		
	A (n=5)	B (n=5)	C (n=14)
Mínimo	1,4	3,0	1,1
Máxima	3,3	3,4	3,3

Média (DP)	2,5 ( $\pm 0,8$ )	3,3 ( $\pm 0,2$ )	2,3 ( $\pm 0,8$ )
Mediana (Q <sub>1</sub> /Q <sub>3</sub> )	2,7 (1,7/3,2)	3,4 (3,0/3,4)	2,4 (1,4/3,0)

DIPID–Doença Imunoproliferativa do intestino delgado; DP–desvio padrão; Q<sub>1</sub>/Q<sub>3</sub>–quartil<sub>1</sub>/quartil<sub>3</sub>

Em relação aos valores das globulinas, estas se mostraram normais em 14 (60,9%) pacientes, elevadas em cinco (21,7%) e baixas em quatro (17,4%), dos 23 casos em que foram quantificadas. Não se observaram diferenças na frequência destas alterações em relação ao estadiamento da doença. Em três, dos cinco pacientes, em que as globulinas estavam acima dos valores de referência, a cadeia  $\alpha$ -pesada foi identificada no soro de dois casos e na amostra intestinal do terceiro paciente.

As aminotransferases, a aspartato transaminase (AST) e a alanino transaminase (ALT) apresentaram a mesma frequência de alteração, estando normais em 20 (83,3%) e elevadas em quatro (16,7%) casos. O aumento da AST foi observado apenas nos estádios A e B. Os valores dessa enzima estiveram próximos ao limite superior da normalidade em três casos e em um paciente, o aumento foi de aproximadamente sete vezes o limite superior do valor de referência. A elevação da ALT foi observada nos estádios B e C, com valores que não ultrapassaram três vezes o limite superior da normalidade. Em apenas dois pacientes houve concomitância de elevação das duas enzimas. A gama-glutamil transpeptidase (GGT) mostrou-se sem alterações em 14 (63,6%) e elevada em oito (36,7%) pacientes, do total de 22 nos quais tal dosagem foi realizada. Essa alteração foi observada com frequência semelhante nos três estádios da doença. Em sete desses pacientes, os valores estiveram próximos dos valores de referência, enquanto um único paciente apresentou aumento de aproximadamente 27 vezes o limite superior da normalidade. Níveis elevados da fosfatase alcalina (FA) foram observados em sete (29,2%) pacientes, estando normal em 17 (70,8%) casos. Esta alteração predominou no estágio C. O nível da fosfatase alcalina variou entre uma e duas vezes o valor de referência, em seis casos. O mesmo paciente que teve a GGT muito elevada apresentou a FA cerca de 11 vezes o valor de referência.

Dentre os distúrbios eletrolíticos, a hipocalcemia foi a mais frequente, estando presente em 13 (54,2%) pacientes, por ocasião do diagnóstico. Os níveis do cálcio sérico variaram de 6,9mg% a 10,4mg%, com média de 8,2mg% ( $\pm 1,0$ mg%) e mediana de 8,0mg% (Q<sub>1</sub>=7,6 e Q<sub>3</sub>=8,7mg%). A hipocalcemia foi observada em sete (29,2%) casos, com valores

entre 1,2mEq/L e 3,3mEq/L, com média de 2,7mEq/L ( $\pm 0,7$ mEq/L) e mediana de 3,0mEq/L ( $Q_1=2,4$  e  $Q_3=3,3$ mEq/L). O sódio abaixo dos valores de referência foi visto em dois (8,3%) casos e não foram observados distúrbios nas concentrações de cloretos. A determinação do magnésio foi realizada em 15 (62,5%) pacientes do estudo e esteve baixo em seis (40%) casos, com valores que estiveram entre 1,1mEq/L e 1,4mEq/L, média de 1,3 ( $\pm 0,1$  mEq/L) e mediana de 1,2mEq/L ( $Q_1=1,2$  e  $Q_3=1,4$ mEq/L). Em 14 (58,3%) pacientes o fósforo foi determinado e encontrava-se baixo em seis (42,6%), com valores de 1,4mEq/L a 2,9mEq/L, média de 2,3mEq/L ( $\pm 0,5$  mEq/L) e mediana de 2,4mEq/L ( $Q_1=2,0$  e  $Q_3=2,3$ mEq/L)

Níveis séricos baixos dos diferentes íons estiveram presentes com maior frequência no estágio C, quando comparados aos demais estádios da doença. Manifestações clínicas atribuídas às deficiências dos diferentes íons puderam ser observadas em apenas um paciente, pertencente ao estágio B, que apresentou parestesia de membros inferiores e respondeu bem a reposição parenteral de potássio.

Em toda a casuística, a LDH foi determinada em 15 (62,5%) pacientes e se mostrou elevada em apenas dois (8,3%) casos. Ao avaliar-se a relação desse exame com os estádios mais avançados da doença, dentre os 14 pacientes no estágio C, em 12 (85,7%) foi feita a sua determinação, que se mostrou elevada em apenas um (8,3%) caso, revelando-se dentro dos valores de referência em 11 (91,7%) pacientes.

Nos 24 casos estudados, não foram observadas alterações nas dosagens séricas de uréia, creatinina, bilirrubinas, bem como da glicemia de jejum e lipidograma.

### **5.3.3 Exames soro-imunológicos e imuno-histoquímica da mucosa jejunal**

A determinação dos níveis das imunoglobulinas séricas, IgA, IgG e IgM, revelou comportamento variável nos 24 casos estudados. Nos pacientes do estágio A, nenhuma alteração foi encontrada. Nível elevado de IgA foi observado em quatro (16,7%) casos, sendo três no estágio C e um no estágio B. Em nenhum paciente os níveis de IgA estavam abaixo dos valores de referência. Quatro (16,7%) pacientes tiveram dosagem elevada de IgG, enquanto, outros quatro (16,7%) apresentaram níveis baixos dessa imunoglobulina. Sete dos oito casos nos quais havia alteração da IgG sérica estavam no estágio C e apenas um, com IgG elevada, pertencia ao estágio B. Quanto à IgM, quatro (16,7%) pacientes

apresentaram níveis abaixo dos valores de referência e todos encontravam-se no estágio C, enquanto, um (4,2%) que pertencia ao estágio B, apresentou nível elevado desta imunoglobulina.

Ao todo, 12 (50%) pacientes apresentaram anormalidades nos níveis séricos das imunoglobulinas. A concomitância de alterações em mais de uma classe esteve presente em quatro casos, sendo que apenas um paciente apresentou IgA, IgG e IgM anormais.

Dentro do que foi observado na casuística em estudo, não identificada correlação entre as alterações presentes nas dosagens séricas da IgA e IgG e a presença das cadeias pesadas  $\alpha$  e  $\gamma$  no soro ou tecido intestinal desses pacientes. Os seguintes aspectos foram observados nos casos de DCAP: níveis elevados de IgA estiveram presentes em dois casos; IgG acima dos valores de referência foi visto em três pacientes e IgG baixa em um caso. Já nos pacientes com DCGP a IgA esteve elevada em um caso e a IgG encontrava-se baixa em outro caso. Três pacientes com DCAP e seis com DCGP apresentaram níveis normais das imunoglobulinas.

Eletroforese das proteínas do soro foi realizada em 14 (58,3%) pacientes. Em três (21,4%) casos, o exame encontrava-se sem anormalidades, sendo um com DCAP, outro com DCGP e no terceiro não houve identificação das cadeias  $\alpha$  ou  $\gamma$  pesadas no soro ou tecido intestinal. As variações dos níveis séricos das proteínas, para mais ou para menos, sempre estiveram próximas dos valores de referência e apresentaram distribuição semelhante nos três estádios. Apesar das pequenas variações observadas, em nenhum dos casos estudados, o traçado eletroforético sugeriu a presença da DCAP ou DCGP. As alterações encontradas em 11 pacientes, sendo cinco com DCAP e seis com DCGP encontram-se na Tabela 13.

Tabela 13 – Alterações presentes à eletroforese das proteínas séricas em 11 pacientes com DCAP e DCGP

Alterações das globulinas	DCAP n (%)	DCGP n (%)	Total n (%)
Elevação de $\alpha_1$	1 (20,0)	2 (33,3)	3 (27,3)

Redução de $\alpha_1$	1 (20,0)	0	1 (9,1)
Elevação de $\alpha_2$	2 (40,0)	3 (50,0)	5 (45,4)
Redução de $\alpha_2$	0	1 (16,7)	1 (9,1)
Elevação de $\beta$	0	1 (16,7)	1 (9,1)
Redução de $\beta$	0	1 (16,7)	1 (9,1)
Elevação de $\gamma$	1 (20,0)	3 (50,0)	4 (36,4)
Redução de $\gamma$	0	1 (16,7)	1 (9,1)
Total	5 (100)	6 (100)	11 (100)

DCAP–Doença de cadeia alfa pesada; DCGP–Doença de cadeia gama pesada

Nos pacientes com DCAP a alteração mais frequentemente observada foi a elevação da  $\alpha_2$ -globulina. Nesse grupo de pacientes, não foram observadas alterações nas diferentes classes das imunoglobulinas. Já nos pacientes com DCGP, esteve presente com maior frequência, níveis elevados da  $\alpha_2$  e  $\gamma$  globulinas. Em cinco casos foram observadas alterações em mais de um componente das proteínas, entretanto, sem um padrão uniforme.

A imunoeletroforese do soro colhido por ocasião do diagnóstico foi realizada em 18 (75%) pacientes. A cadeia  $\alpha$ -pesada foi identificada em quatro (22,2%) casos, todos pertencentes ao estágio C (Figura 5). A cadeia  $\gamma$ -pesada foi isolada do soro de sete (38,9%) pacientes, sendo que quatro deles encontravam-se no estágio A, um no B e dois no C (Figura 6). Em 11 (61,1%) pacientes a imunoeletroforese do soro permitiu a definição do diagnóstico de doença de cadeia pesada.

A manifestação da DCGP por meio do comprometimento do intestino delgado é fato raro, descrito na literatura em apenas um paciente. Por intermédio do Prof. Dr. Jean Claude Rambaud, o soro de quatro pacientes com DCGP, foi encaminhado ao Laboratoire D'Immunologie et D' Histocompatibilité do Hôpital Saint-Louis em Paris, onde, empregando-se técnicas mais sensíveis, a imunosseleção e a imunofixação, foi confirmada a presença da cadeia  $\gamma$ -pesada no soro desses pacientes. Ainda, pela técnica de imunotransferência, pôde-se verificar que em todos os casos, a imunoglobulina gama anormal pertencia ao isotipo gama 1. Estes exames foram realizados pelos doutores D. Bengoufa e C. Rabian, do referido laboratório do Hôpital Saint-Louis, Paris (Figura 7).

A imuno-histoquímica da mucosa intestinal foi realizada em 10 casos, nos quais não foi possível determinar a imunoglobulina anormal no soro. Em cinco (50%) desses pacientes o resultado foi positivo, com a identificação da cadeia  $\alpha$ -pesada, no interior das células da mucosa intestinal em três casos, sendo um no estágio B e dois no C. O reconhecimento da cadeia  $\gamma$ -pesada foi possível em dois pacientes do estágio B. Este exame permitiu o diagnóstico das formas não secretoras da doença.

A dosagem da anti-gliadina sérica IgG e IgA foi realizada em 13 (54,2%) pacientes e mostrou-se negativa em 11 casos. Em dois pacientes, níveis próximos do limite inferior da normalidade da fração IgG foi a alteração observada.









### 5.3.4 Testes de avaliação da absorção intestinal

Duas provas foram realizadas com o objetivo de se avaliar a absorção intestinal: a dosagem de gordura fecal de 24 horas e o teste da D (+) xilose, com quantificação da xilosúria de cinco horas. A dosagem da gordura fecal de 24 horas foi realizada em 18 (75%) pacientes e mostrou-se normal em quatro (22,2%) casos, sendo três do estágio A e um do C. A esteatorréia esteve presente em 14 (77,8%) pacientes, com valores que variaram de 3,5g/dL a 28,0g/dL, com média de 13,3g/dL ( $\pm 8,9$ g/dL) e mediana de 10,2g/dL ( $Q_1=4,6$  e  $Q_3=21,7$ g/dL). Onze (78,6%) pacientes do estágio C apresentaram essa alteração, que foi observada em dois (40,0%) casos do estágio B e em apenas um dos pacientes do estágio A. Os maiores valores da gordura fecal foram observados nos pacientes dos estádios B e C.

Em 11 (45,8%) pacientes foi realizado o teste da D (+) xilose, que se mostrou normal em cinco (45,4%) casos, sendo três pacientes do estágio A e dois do C. Níveis baixos na excreção da xilose estiveram presentes em seis (54,5%) casos. O valor da xilose (+) excretada variou de 4,0% a 19,7%, com média de 10,9% ( $\pm 6,1$ %) e mediana de 9,6 % ( $Q_1=5,5$  e  $Q_3=17,4$ %). Entre os seis pacientes do estágio C que se submeteram a esse exame, quatro (66,7%) apresentaram baixa excreção da xilose. No estágio B, em apenas um caso esse exame foi realizado e encontrava-se anormal. Quatro pacientes do estágio A fizeram o teste da D (+) xilose e em apenas um (25%) foi observado níveis anormais de excreção.

Vale salientar que o pequeno número de pacientes que se submeteram a esse exame deve-se ao fato de que a partir de 1992, o teste de excreção da D (+) xilose passou a não ser mais realizado pelo Laboratório Central do Hospital das Clínicas.

### 5.3.5 Outros exames de patologia clínica

O exame parasitológico de fezes mostrou-se negativo em 18 (75,0%) pacientes, e positivo em seis (25%). Os seguintes parasitos foram encontrados: *Strongyloides stercoralis*, *Entamoeba histolytica*, *Trichocephalus trichiurus*, *Giardia lamblia* e *Hymenolepis nana*.

A urina foi examinada em todos os casos, quanto aos caracteres gerais, elementos anormais e sedimentoscopia e mostrou-se sem alterações em todos eles.

### 5.3.6 Métodos de imagem

A telerradiografia de tórax em PA e perfil mostrou-se normal em 23 (95,8%) casos. Um paciente apresentou sinais radiológicos de doença pulmonar obstrutiva crônica, predominando o componente enfisematoso.

O estudo morfológico das alças jejuno-ileais foi exame importante para a suspeita diagnóstica de DIPID e no diagnóstico diferencial com outras doenças primárias do intestino delgado. Dos 24 casos estudados, o trânsito intestinal mostrou-se alterado em todos os pacientes. Dentro do padrão morfológico das alças do intestino delgado, as alterações que se fizeram presentes com maior frequência, encontram-se detalhadas na Tabela 14, bem como a sua distribuição pelos três estádios da doença.

**Tabela 14** – Principais alterações morfológicas observadas ao estudo contrastado do intestino delgado, nos três estádios histológicos da DIPID

Alteração radiográfica	Estádio			Total (n=24) n (%)
	A (n=5) n (%)	B (n=5) n (%)	C (n=14) n (%)	
Aspecto nodular	5 (100)	5 (100)	14 (100)	24 (100)
Alargamento e espessamento das pregas da mucosa	3 (60)	4 (80)	12 (85,7%)	19 (79,2)
Irregularidades e espículas na periferia da mucosa	0	2 (40)	8 (57,1)	10 (41,7)
Floculação de bário	0	1 (20)	6 (42,8)	7 (29,2)
Dilatação de alças	0	2 (40)	4 (28,6)	6 (25,0)

DIPID–Doença imunoproliferativa do intestino delgado

Todas as alterações observadas ao estudo contrastado do intestino delgado demonstraram acometimento difuso, contínuo, por vezes extenso, localizado principalmente no duodeno, jejuno e, mais raramente, no íleo. O conjunto dessas alterações foi responsável pela subversão, às vezes significativa, do padrão morfológico da mucosa intestinal (Figura 8).



A presença de nódulos da mucosa fazendo projeção para o interior do lúmen intestinal foi o aspecto radiológico mais observado nos três estádios da doença, sendo identificado em todos os 24 pacientes. O tamanho dos nódulos variou de pequenas nodulações, que predominaram nos estádios A e B, a nodulações grosseiras, muitas vezes lembrando o aspecto faveolar. Nódulos maiores foram mais frequentes no estágio C, porém, pacientes nos estádios A e B também apresentaram essa alteração. A distribuição dos nódulos ao longo do intestino delgado se fez de forma difusa, contínua, ocupando principalmente, o duodeno e o jejuno proximal, às vezes, se estendendo por todo o jejuno e, em raras ocasiões, atingindo o íleo. Dois pacientes no estágio C apresentaram pequenos nódulos no íleo distal, sendo que em um deles, as nodulações atingiram o íleo terminal. Esse paciente apresentava tuberculose intestinal associada ao linfoma (Figura 9).

O espessamento das pregas da mucosa foi aspecto observado com frequência semelhante nos três estádios. Houve uma variação de sua intensidade com espessamentos de discretos a grosseiros. À semelhança do que foi constatado no padrão nodular, o alargamento grosseiro foi mais frequente no estágio C, porém, alguns pacientes nos estádios A e B também apresentaram essa alteração de forma exuberante.

A presença de irregularidades e espículas na periferia da mucosa intestinal, as quais resultam de ulcerações na mucosa, foi observada apenas nos estádios mais avançados da doença, como demonstrado na Tabela 14 e visibilizado na Figura 10.

A dilatação difusa das alças intestinais esteve presente nos estádios B e C. A floculação de bário só não foi observada no estágio A. Um paciente, no estágio B, além das alterações difusas já descritas, apresentou divertículos localizados em duodeno e jejuno.

Com relação ao tempo do trânsito intestinal, este se mostrou normal em 17 (70,8%) casos, rápido em seis (25,0%) e lento em apenas um (4,2%) paciente do estágio C.

Todos os pacientes se submeteram ao estudo ultra-sonográfico do abdome e este se mostrou sem anormalidades em oito (33,3%) casos. Linfadenomegalia mesentérica foi a alteração mais frequentemente observada e esteve presente em seis (25%) pacientes: cinco no estágio C e um no B. A linfadenomegalia retroperitoneal pôde ser diagnosticada em três (12,5%) pacientes, um em cada estágio da doença. Já a linfadenomegalia para-aórtica foi vista em apenas um (7,1%) caso, do estágio C.

A dilatação das alças do intestino delgado foi observada em quatro (16,7%) casos, sendo dois no estágio B e dois, no C. O espessamento da parede dessas alças foi descrito em dois (8,3%) pacientes, um no estágio B e o outro, no C.





Algumas alterações hepáticas estiveram presentes nos pacientes desse estudo. Esteatose hepática foi observada em três (12,5%) casos, um em cada estágio da doença. Aumento da ecogenicidade do espaço peri-portal foi descrito em três (12,5%) pacientes, sendo dois no estágio C e um, no B. Esse aspecto ultra-sonográfico sugeriu o parasitismo pelo *Schistosoma mansoni*, porém em nenhum dos casos, esse diagnóstico foi confirmado por outros métodos propedêuticos. Hepatomegalia inespecífica foi observada em um caso no estágio B e em outro no estágio C.

A tomografia computadorizada de abdome foi realizada em 19 (79,2%) pacientes. Cinco (20,8%) casos, todos pertencentes ao estágio C, não se submeteram a esse exame, porque na época do diagnóstico, este não se encontrava disponível no Setor de Métodos de Imagem do Hospital das Clínicas.

Entre os 19 casos estudados pela tomografia, sete (36,8%) encontravam-se dentro dos limites da normalidade. Dentre as alterações descritas, linfadenomegalia mesentérica esteve presente em sete (36,8%) pacientes, sendo seis casos no estágio C e um, no B. Já a linfadenomegalia retroperitoneal pôde ser identificada em quatro (21,0%) pacientes: três no estágio C e um, no A. A dilatação das alças intestinais foi descrita em cinco (26,3%) casos: um paciente no estágio A; outro, no B; e três, no C. O espessamento da parede das alças do intestino delgado foi observado em dois (10,5%) pacientes no estágio C da doença (Figura 11).

### **5.3.7 Métodos endoscópicos**

A endoscopia digestiva alta foi realizada em 20 (83,3%) pacientes. Em todos os casos foi possível a visualização endoscópica completa do trato gastrointestinal superior até a segunda porção do duodeno.

O duodeno foi considerado endoscopicamente normal em sete (35%) pacientes, sendo quatro no estágio A e três no C. O padrão nodular foi a alteração mais freqüente e esteve presente em nove (45%) pacientes: três deles no estágio B e seis, no C. Na amostra estudada, os nódulos apresentaram distribuição difusa com acometimento do bulbo e da segunda porção do duodeno na metade dos casos e, apenas a segunda porção duodenal esteve envolvida na outra metade. O tamanho das nodulações variou de micronódulos,

aspecto predominante, a nódulos de médio a grande tamanho, que estiveram presentes em apenas dois pacientes (Figura 12).





O padrão ulcerativo, caracterizado por lesões ulceradas rasas, pequenas, recobertas por fibrina, lembrando o aspecto de lesões agudas, difusamente distribuídas no bulbo e na segunda porção do duodeno foi descrito em três (15%) pacientes, sendo um em cada estágio da doença. O padrão em mosaico esteve presente em apenas um (5%) caso do estágio C. O espessamento das pregas da mucosa da segunda porção do duodeno foi descrito em um (5%) paciente no estágio C. A presença de edema e enantema na segunda porção do duodeno, sugestiva de duodenite edematosa foi vista em um (5%) paciente do estágio B. Dois divertículos duodenais foram identificados no exame endoscópico de um paciente.

Concomitância de lesões duodenais diferentes foi descrita em dois casos, ambos pertencentes ao estágio C. Estavam presentes lesões ulceradas e nódulos em um paciente e, no outro, o espessamento das pregas da mucosa se associou à presença de nódulos.

O estômago foi descrito como endoscopicamente normal em nove (45%) casos, sendo três pacientes em cada um dos três estágios da doença. Gastrite atrófica do corpo e antro foi observada em cinco (25%) casos: um no estágio A, dois no B e dois no C. Em todos os casos o teste da urease e a histologia foram negativas para a presença do *H. pylori*. O aspecto histológico dos fragmentos gástricos foi compatível com o diagnóstico de gastrite crônica de etiologia não definida morfológicamente.

Erosões planas de corpo e antro gástricos estiveram presentes em dois (10%) pacientes, sendo um no estágio A e o outro no estágio C. O espessamento das pregas da mucosa antral e do corpo foi observada em um paciente do estágio C. Em nenhum desses casos o padrão histológico mostrou-se compatível com infiltração linfomatosa do estômago.

Alterações menos expressivas como gastrite enantematosa leve do antro esteve presente em quatro pacientes e gastrite enantemato-exsudativa de moderada intensidade de corpo e antro foi descrita em um paciente.

Em um caso, do estágio B, foi descrito o aspecto endoscópico compatível com monilíase esofagiana.

A retossigmoidoscopia rígida foi realizada em seis (25%) pacientes e não apresentou alterações em cinco casos. Um único paciente no estágio C apresentou mucosa retossigmoidiana congesta, friável e com nodulações grosseiras e difusas estendendo-se por

toda a ampola retal. O exame histológico da mucosa retal foi compatível com infiltração linfomatosa da mucosa colônica.

A colonoscopia foi realizada em dois (8,3%) pacientes e mostrou-se normal.

#### **5.4 ASPECTOS RELACIONADOS À LAPAROTOMIA PARA ESTADIAMENTO**

Em três (12,5%) pacientes nenhum procedimento cirúrgico foi realizado durante o curso evolutivo da doença. Um paciente, estágio A, recusou a se submeter a esse procedimento propedêutico. Dois pacientes encontravam-se em condições clínicas precárias, o que contra-indicou a laparotomia para o estadiamento no momento do diagnóstico. Nestes pacientes, a biópsia jejunal foi conclusiva para o estágio C e a quimioterapia oncológica fez-se necessária mais precocemente.

Um paciente, no estágio C, apresentou quadro de obstrução intestinal, sendo submetido a laparotomia exploradora de urgência, fato que ocorreu em sua cidade natal, cerca de dois anos antes de ser encaminhado ao nosso Serviço.

Serão levados em consideração na análise dos dados referentes à laparotomia para estadiamento, somente os casos que foram submetidos ao procedimento cirúrgico, seguindo o protocolo proposto na pesquisa. Os principais aspectos observados na laparotomia dos 20 (83,3%) pacientes, bem como sua distribuição dentro dos três estádios da doença, estão resumidos na Tabela 15.

O inventário da cavidade abdominal não apresentou alterações em apenas dois (10%) pacientes, pertencentes ao estágio B. Nos outros 18 (90%) casos, alterações na parede das alças intestinais ou nos linfonodos foram evidenciadas.

O espessamento das paredes do intestino delgado foi difuso e mais exuberante no jejuno proximal, tornando-se menos freqüente no jejuno distal e íleo. Em apenas um paciente, estágio C, este espessamento acometeu todo o delgado até o íleo terminal.

**Tabela 15** – Principais aspectos observados à laparotomia para estadiamento dos 20 pacientes distribuídos nos três estádios histológicos da DIPID

Aspectos da laparotomia	Estádio			Total (n=20) n (%)
	A (n=4) n (%)	B (n=5) n (%)	C (n=11) n (%)	
Espessamento	2 (50)	3 (60)	10 (90,9)	15 (75)

paredes das alças				
Nódulos na	1 (25)	2 (40)	5 (45,4)	8 (40)
parede das alças				
Linfadenomegalia	4 (100)	3 (60)	11 (100)	18 (90)
mesentérica				

---

#### DIPID–Doença imunoproliferativa do intestino delgado

Nódulos que faziam projeção para o lúmen intestinal e, em algumas ocasiões, tornavam-se visíveis através da serosa, predominaram nas porções proximais do intestino delgado e apresentavam distribuição difusa por todo o segmento acometido. Esses variavam de pequenas a nodulações grosseiras (Figura 13).

A linfadenomegalia mesentérica foi a alteração mais observada durante a laparotomia. Os linfonodos eram múltiplos e variavam, quanto ao tamanho, de pequenos a grandes, de consistência ora fibroelástica, ora endurecida. Nos estádios mais avançados da doença estes eram maiores; entretanto, grandes linfonodos foram também encontrados em um paciente do estágio A. Em um caso, estágio C, foi observada massa mesentérica de 10cm de diâmetro, formada por linfonodos coalescentes (Figura 14).

As linfadenomegalias retroperitoneal e para-aórtica foram observadas em dois (10%) casos, pertencentes ao estágio C, sendo que em apenas um desses pacientes houve concomitância de acometimento das duas cadeias linfonodais.

Algumas outras alterações se fizeram presentes com menor frequência. A dilatação das alças do intestino delgado foi descrita em dois (10%) casos, nos estádios B e C. Várias lesões estenóticas, no jejuno e íleo, estavam presentes no paciente que tinha tuberculose intestinal associada ao linfoma. Em um paciente no estágio C, duas massas tumorais foram encontradas, sendo uma no jejuno e a outra, na transição jejuno-ileal. Divertículos duodenais foram observados em um único paciente.

Esplenomegalia, com aumento de uma a duas vezes o tamanho do baço e sem evidência de alterações macroscópicas deste órgão, foi descrita em um (25%) caso no estágio A e três (27,3%) no estágio C.

Em dois (8,3%) pacientes foi necessária, durante o acompanhamento clínico, a realização de uma segunda laparotomia para reestadiamento da doença. Um dos pacientes pertencia ao estágio A. Em três anos de acompanhamento ambulatorial, muitas vezes

irregular, o paciente, a princípio, apresentou melhora clínica em resposta ao uso da tetraciclina, mas, posteriormente, voltou a apresentar diarreia significativa, febre, emagrecimento e anemia associados a espessamento e nodulações grosseiras do jejuno, linfadenomegalia mesentérica, espessamento e dilatação de alças intestinais evidenciados ao trânsito intestinal, ultra-sonografia e tomografia computadorizada abdominais. Nessa ocasião, a biópsia jejunal mostrava alterações compatíveis com o estágio A. As características clínicas e laboratoriais justificaram o reestadiamento da doença por meio da laparotomia. Os achados desse procedimento foram semelhantes aos observados na cirurgia anterior, com nódulos de médio tamanho na mucosa do jejuno, indo até





a junção jejuno-ileal, e vários linfonodos grandes e de consistência firme no mesentério. O estudo histológico do material retirado durante a laparotomia confirmou o diagnóstico de DIPID estágio A.

O segundo paciente no estágio C da doença. Após o décimo ciclo de quimioterapia, a despeito de encontrar-se assintomático, a ultra-sonografia e a tomografia abdominais demonstraram a presença de grande massa retroperitoneal. O trânsito intestinal revelou espessamento significativo das pregas da mucosa, com nódulos grosseiros e espiculações por todo o duodeno e jejuno. O teste da D (+) xilose foi sugestivo de má absorção intestinal. A biópsia jejunal revelou presença de aumento discreto e inespecífico da celularidade na lâmina própria. Com a finalidade de decidir pela continuidade ou não da quimioterapia oncológica, optou-se pelo reestadiamento cirúrgico do paciente. Na laparotomia, observou-se massa linfonodal na raiz do mesentério e aumento de linfonodos de outras cadeias abdominais. O estudo histológico dos linfonodos mostrou tratar-se de estado reacional hiperplásico associado a alterações inespecíficas presentes no intestino delgado.

Em 20 (90,9%) laparotomias realizadas o procedimento cirúrgico transcorreu sem complicações. Dois (9,1%) pacientes apresentaram complicação no pós-operatório imediato. Em um caso, o paciente evoluiu com quadro clínico de obstrução intestinal, o que motivou relaparotomia no terceiro dia de pós-operatório. Nenhuma alteração foi encontrada e o quadro foi atribuído a presença de íleo adinâmico. No outro caso, o paciente desenvolveu quadro de peritonite bacteriana e sepse. A laparotomia exploradora mostrou a presença de duas fístulas nas anastomoses entéricas, além de dilatação do jejuno proximal, atribuído ao acotovelamento por aderências de alças do jejuno distal e íleo. Esse paciente tinha tuberculose intestinal associada ao linfoma. Nos dois casos, houve evolução satisfatória após o segundo procedimento cirúrgico.

## ***5.5 ESTUDO HISTOPATOLÓGICO***

### **5.5.1 Biópsia duodenal endoscópica**

A biópsia duodenal foi realizada em quatro (80%) pacientes no estágio A. Em três deles, o aspecto histológico da mucosa duodenal não apresentou anormalidades. Em um caso, a lâmina própria da mucosa exibia moderado aumento de células grânulo e mononucleares, sugerindo o diagnóstico de duodenite inespecífica.

Os cinco (100%) casos do estágio B submeteram-se a endoscopia com biópsia da segunda porção do duodeno. As vilosidades intestinais estavam normais em um caso, em dois havia hipotrofia leve, enquanto, hipotrofia moderada, com vilosidades alargadas e em algumas áreas fundidas, foi observada em dois outros casos. Em três pacientes os enterócitos eram cuboidais e em dois, estes se apresentavam prismáticos. A orla em escova mostrava-se descontínua em três casos. Discreto a moderado aumento dos linfócitos intra-epiteliais esteve presente em quatro pacientes. A morfologia das criptas foi considerada normal em todos os casos. O aumento do espaço entre as criptas foi descrito em apenas um paciente. A relação cripta/vilosidade (C/V) variou de 1/3 a 1/2 nos pacientes incluídos nesse estágio.

A lâmina própria da mucosa duodenal mostrou infiltrado celular de leve intensidade em quatro pacientes e, em um caso, este se mostrava mais exuberante. No infiltrado havia nítido predomínio de linfócitos e plasmócitos que, em algumas ocasiões, apresentavam o aspecto plasmocitóide. Discretas atipias nucleares foram observadas em um paciente.

O padrão histopatológico encontrado na mucosa duodenal dos pacientes no estágio B permitiu a definição do diagnóstico de DIPID estágio A em três (60%) casos e de duodenite crônica inespecífica em dois (40%) pacientes.

Dos 14 pacientes que estavam no estágio C, em nove (64,3%), foi possível a realização de biópsia da segunda porção do duodeno. As vilosidades intestinais encontravam-se normais em dois pacientes, com hipotrofia leve em seis casos e atrofia em um. Os enterócitos mostravam-se cuboidais em seis e prismáticos em três. Predominou a borda em escova descontínua, que foi observada em seis pacientes, enquanto esta se encontrava contínua em três casos. Um leve aumento no número dos LIE foi descrito em quatro pacientes; em dois casos, esse aumento foi considerado moderado e em três, esse número foi normal. As criptas estavam normais em todos os casos. O aumento do espaço entre as criptas, devido à infiltração presente na lâmina própria, foi observada em dois casos. A relação C/V, observada neste grupo foi de 1/3 em cinco casos, 1/2 em três pacientes e 1/1 em um caso.

Os linfócitos e plasmócitos infiltravam a lâmina própria em todos os casos. O grau de infiltração foi considerado leve em cinco, moderado em dois, e acentuado em outros dois casos. Atipia celular foi encontrada em um paciente. Em dois pacientes observou-se

tendência dos linfócitos de formarem folículos ou nódulos. A lesão linfoepitelial esteve presente em apenas um caso.

O conjunto das alterações histológicas encontradas na mucosa duodenal desses pacientes forneceu os seguintes diagnósticos: duodenite crônica inespecífica quatro (44,4%) casos; DIPID A foi considerada em dois (22,2%) casos; DIPID B em outros dois (22,2%) pacientes; e DIPID C em um (11,1%) caso.

O padrão ouro na definição do estadiamento histológico foi a biópsia intestinal realizada durante a laparotomia ou biópsia jejunal peroral, no caso em que o estadiamento cirúrgico não foi realizado. Essa conduta norteou o estudo na separação dos grupos de pacientes nos estádios A, B e C. As Tabelas 16 e 17 sumarizam, respectivamente, as características histológicas e os diagnósticos fornecidos pelo exame histopatológico da mucosa duodenal, dentro dos três grupos propostos.

**Tabela 16** – Características histológicas da mucosa duodenal, nos três estádios histológicos da DIPID

Características Histológicas		A (n=4) n (%)	Estádio B (n=5) n (%)	C (n=9) n (%)
Orla em escova	contínua	4 (100,0)	2 (40,0)	3 (33,3)
	descontínua	0	3 (60,0)	6 (66,7)
	prismáticos	4 (100,0)	2 (40,0)	3 (33,3)
	cuboidais	0	3 (60,0)	6 (66,7)
Vilosidade	normal	4 (100,0)	1 (20,0)	2 (22,2)
	leve	0	2 (40,0)	6 (66,7)
	moderada	0	2 (40,0)	0
Atrofia vilositária		0	0	1 (11,1)
LIE	normal	4 (100,0)	1 (20,0)	3 (33,3)
	leve	0	3 (60,0)	4 (44,4)
Aumento dos LIE	moderado	0	1 (20,0)	2 (22,2)
	acentuado	0	0	0
	normal	4 (100,0)	5 (100,0)	9 (100)
	esparsas	0	1 (20,0)	2 (22,2)
Celularidade da LP	normal	3 (75,0)	0	0
	leve	0	3 (60,0)	5 (55,5)
Aumento celularidade LP	moderado	1 (25,0)	0	2 (22,2)
	acentuado	0	2 (40,0)	2 (22,2)
Aspecto celularidade LP	sem atípicas	4 (100,0)	4 (80,0)	8 (88,9)

	com atipias	0	1 (20,0)	1 (11,1)
	ausente	4 (100,0)	5 (100,0)	8 (88,9)
	presente	0	0	1 (11,1)
Relação C/V	1/3	4 (100,0)	3 (60,0)	5 (55,5)
	1/2	0	2 (40,0)	3 (33,3)
	1/1	0	0	1 (11,1)

DIPID–Doença imunoproliferativa do intestino delgado; LIE–linfócito intra-epitelial; LP–lâmina própria; C/V–relação cripta/vilosidade

**Tabela 17 – Contribuição diagnóstica fornecida pelo estudo da mucosa duodenal nos três estádios histológicos da DIPID**

Diagnóstico na biópsia	Estádio definitivo			Total n (%)
	A n (%)	B n (%)	C n (%)	
Normal	3 (75,0)	0	0	3 (16,7)
Duodenite crônica inespecífica	1 (25,0)	2 (40,0)	4 (44,4)	7 (38,9)
DIPID – A	0	3 (60,0)	2 (22,2)	5 (27,8)
DIPID – B	0	0	2 (22,2)	2 (11,1)
DIPID – C	0	0	1 (11,1)	1 (5,5)
<b>Total</b>	<b>4 (100,0)</b>	<b>5 (100,0)</b>	<b>9 (100,0)</b>	<b>18 (100,0)</b>

DIPID–Doença imunoproliferativa do intestino delgado; DIPID-A–Doença imunoproliferativa do intestino delgado estágio A; DIPID-B–Doença imunoproliferativa do intestino delgado estágio B; DIPID-C–Doença imunoproliferativa do intestino delgado estágio C

### 5.5.2 Biópsia jejunal peroral

A biópsia jejunal peroral foi realizada em todos os pacientes que participaram do estudo. As seguintes alterações foram observadas na mucosa jejunal dos cinco pacientes do estágio A. As vilosidades intestinais exibiam hipotrofia de leve a moderada intensidade em quatro casos e encontravam-se normais em um paciente. Os enterócitos apresentavam-se cuboidais em três pacientes e prismáticos em dois, a orla em escova foi descontínua em três casos e contínua em dois. O número de LIE estava dentro dos limites normais em dois

casos e levemente aumentado em três. As criptas apresentaram aspecto normal em todos os casos. A relação C/V variou de 1/3 e 1/2 em todos os casos.

O infiltrado da lâmina própria foi composto principalmente por células linfoplasmocitárias, com aspecto morfológico normal, não sendo notado atipias celulares em nenhum dos pacientes. Essa infiltração foi classificada como leve em quatro casos e acentuada, acarretando desarranjo no padrão arquitetural da mucosa do jejuno de um paciente. Tendo como base as alterações histológicas observadas, o diagnóstico de DIPID A foi definido em todos os cinco pacientes.

Nos cinco pacientes do estágio B, as vilosidades apresentavam hipotrofia moderada em quatro; e em um, estas foram consideradas normais. Houve predomínio dos enterócitos cuboidais, presentes em quatro e, a orla em escova mostrou-se descontínua em três. O número de LIE exibiu aumento moderado do seu número em três pacientes e leve, em dois. As criptas estavam normais nos cinco pacientes. A relação C/V foi de 1/1 em três casos, de 1/2 em um paciente e de 1/3 no outro caso.

A lâmina própria mostrou aumento da população celular, principalmente, às custas de linfócitos e plasmócitos que, em algumas ocasiões, exibiam o aspecto plasmocitóide. O aumento foi considerado moderado em três casos, acentuado em um e leve em outro paciente. Atipias celulares foram descritas em dois pacientes. A lesão linfo-epitelial não foi encontrada em nenhum dos casos do estágio B.

A morfologia da mucosa jejunal permitiu o diagnóstico de DIPID A em três (60%) pacientes e DIPID B em dois (40%).

Nos 14 pacientes do estágio C, as vilosidades apresentavam hipotrofia moderada em nove casos, hipotrofia leve em um e encontravam-se atróficas em quatro. A orla em escova era descontínua em 13 casos e o aspecto cuboidal dos enterócitos esteve presente em 11. Aumento moderado dos LIE foi descrito em seis pacientes, enquanto, aumento acentuado foi alteração observada em dois casos; o mesmo número de pacientes apresentou leve aumento no número dos LIE. As criptas mostravam aspecto normal em todos os casos. O espaçamento entre as criptas foi observado em 11 pacientes A relação C/V foi de 1/1 em nove casos, 1/2 em quatro pacientes e de 1/3 em um.

A população celular da lâmina própria era composta principalmente por células linfoplasmocitárias, que infiltravam a mucosa de forma acentuada, em oito casos,

ocasionando grande distorção na arquitetura da mucosa jejunal. Em seis pacientes, a infiltração foi considerada de moderada intensidade. O aspecto plasmocitóide das células esteve presente com maior frequência e as atipias nucleares foram descritas em 10 casos, estando ausentes em quatro. Lesão linfoepitelial foi encontrada em oito casos, e em seis pacientes, essa alteração não foi observada no fragmento intestinal estudado. A relação C/V foi de 1/1 em nove pacientes, 1/2 em quatro e de 1/3 em um.

O estudo histopatológico da mucosa jejunal permitiu a definição dos seguintes diagnósticos: DIPID C em sete (50%) pacientes; DIPID B em seis (42,8%) casos e DIPID A em um (7,1%) paciente. As Tabelas 18 e 19 resumem, respectivamente, os aspectos histológicos e os diagnósticos definidos por meio da mucosa jejunal, obtida por cápsula peroral.

**Tabela 18-** Características histológicas da mucosa jejunal obtida por cápsula peroral nos três estádios histológicos da DIPID

Alterações histológicas		A (n=5) n (%)	Estádio B (n=5) n (%)	C (n=14) n (%)
Orla em escova	contínua	2 (40,0)	2 (40,0)	1 (7,1)
	descontínua	3 (60,0)	3 (60,0)	13 (92,8)
	prismáticos	2 (40,0)	1 (20,0)	3 (21,4)
	cuboidais	3 (60,0)	4 (80,0)	11 (78,6)
Vilosidade	normal	1 (20,0)	1 (20,0)	0
	leve	2 (40,0)	0	1 (7,1)
	moderada	2 (40,0)	4 (80,0)	9 (64,3)
Atrofia vilositária		0	0	4 (28,6)
	normal	2 (40,0)	0	4 (28,6)
Aumento dos LIE	leve	3 (60,0)	2(40,0)	2(14,3)
	moderado	0	3(60,0)	6(42,8)
	acentuado	0	0	2(14,3)
	normal	5 (100,0)	5 (100,0)	14 (100)
	esparsas	0	0	11 (78,6)

Celularidade da LP	normal	0	0	0
	leve	4 (80,0)	1 (20,0)	0
Aumento celularidade LP	moderado	0	3 (60,0)	6 (42,8)
	acentuado	1 (20,0)	1 (20,0)	8 (57,1)
	sem atipias	5 (100,0)	3 (60,0)	4 (28,6)
	com atipias	0	2 (40,0)	10 (71,4)
	ausente	5 (100,0)	5 (100,0)	6 (42,8)
	presente	0	0	8 (57,1)
Relação C/V	1/3	4 (80,0)	1 (20,0)	1 (7,1)
	1/2	1 (20,0)	1 (20,0)	4 (28,6)
	1/1	0	3 (60,0)	9 (64,3)

DIPID–Doença imunoproliferativa do intestino delgado; LIE–linfócito intra-epitelial;  
LP–lâmina própria; C/V–relação cripta/vilosidade

**Tabela 19** – Contribuição diagnóstica fornecida pelo estudo da mucosa jejunal, nos três estádios histológicos da DIPID

Diagnóstico na biópsia	Estádio definitivo			Total n (%)
	A n (%)	B n (%)	C n (%)	
DIPID-A	5 (100,0)	3 (60,0)	1 (7,1)	9 (37,5)
DIPID-B	0	2 (40,0)	6 (42,8)	8 (33,3)
DIPID-C	0	0	7 (50,0)	7 (29,1)
Total	5 (100,0)	5 (100,0)	14 (100,0)	24 (100,0)

DIPID–Doença imunoproliferativa do intestino delgado; DIPID-A-Doença imunoproliferativa do intestino delgado estágio A; DIPID-B-Doença imunoproliferativa do intestino delgado estágio B; DIPID-C-Doença imunoproliferativa do intestino delgado estágio C

### 5.5.3 Biópsia intestinal realizada durante o estadiamento cirúrgico

A laparotomia para estadiamento foi realizada em quatro (80%) pacientes do estágio A. O estudo histológico dos segmentos jejunais revelou a presença de enterócitos cuboidais em três casos e prismáticos em um. A orla em escova encontrava-se contínua em dois casos e descontínua em outros dois. As vilosidades exibiam hipotrofia moderada em três pacientes e esta foi considerada leve em um. O número dos LIE foi considerado normal em



dois pacientes e moderadamente aumentado em outros dois. As criptas encontravam-se normais em todos os casos.

Em três (75%) casos, na lâmina própria, foi observado infiltrado moderado de células linfoplasmocitárias maduras, sendo este difuso e restrito à mucosa. No outro paciente, o infiltrado era acentuado e havia predomínio de plasmócitos que, em algumas regiões, chegavam a formar nódulos, subvertendo a arquitetura da mucosa intestinal, entretanto, sem ultrapassar a *muscularis mucosae*. Não se constatou a presença de lesão linfoepitelial em nenhum dos casos do estágio A. A relação C/V foi de 1/1 em dois casos, 1/2 em um e 1/3 no outro caso (Figura 15).

Em nenhum dos casos estudados, o aspecto histológico do íleo mostrou-se alterado.

Os cinco (100%) pacientes do estágio B submeteram-se a laparotomia para estadiamento. A orla em escova encontrava-se descontínua em quatro pacientes e contínua em apenas um. Predominaram os enterócitos cuboidais, que estavam presentes em quatro pacientes, sendo estes prismáticos em um. Hipotrofia vilositária moderada foi descrita em todos os cinco pacientes; quanto às vilosidades, estas, freqüentemente, apresentavam-se fundidas e alargadas. Aumento leve dos LIE foi observado dois pacientes, em outros dois casos, o aumento foi considerado moderado e em um paciente, este foi acentuado. A morfologia das criptas foi considerada normal nos cinco pacientes. A infiltração celular da lâmina própria foi tão exuberante que ocasionou aumento do espaço entre as criptas em três pacientes.

O infiltrado celular presente na parede intestinal era difuso, denso, estendendo-se à submucosa e constituído, principalmente, por linfócitos e plasmócitos, células que apresentavam aspecto plasmocitóide. As atipias celulares foram reconhecidas em todos os pacientes. Em um caso, havia exuberância do tecido linfóide na submucosa e tendência à formação de nódulos. Lesão linfoepitelial foi observada em três casos. A relação C/V foi de 1/1 em quatro casos e de 1/2 em um paciente (Figura 16).

As alterações descritas foram mais significativas nas porções proximais do jejuno, enquanto o íleo apresentou padrão histológico habitual.

Onze (78,6%) dos 14 pacientes no estágio C submeteram-se à laparotomia para estadiamento. A orla encontrava-se descontínua em 10 casos, sendo que em apenas um foi considerada contínua. Enterócitos cuboidais foram descritos em nove pacientes, sendo

prismáticos em dois. Atrofia vilositária foi observada em sete pacientes e, em quatro, as vilosidades encontravam-se com hipotrofia moderada. O número dos LIE foi considerado normal em três casos, moderadamente aumentado em quatro e acentuado, em outros quatro. O aspecto morfológico das criptas foi normal em todos os pacientes. O acentuado infiltrado celular da lâmina própria determinou o aumento do espaço entre as criptas em 10 casos.

Em todas as biópsias havia denso infiltrado celular, que se estendia além da submucosa, formado principalmente por células linfoplasmocitárias, com freqüentes figuras plasmocitóides. Em sete (58,3%) casos observou-se a formação de nódulos linfóides, constituídos por células mononucleares, algumas atípicas, com núcleos pleomórficos e hipercromáticos e nucléolos evidentes. A intensidade do infiltrado foi considerada acentuada em nove pacientes e moderada, em dois casos. A lesão linfoepitelial esteve presente em sete pacientes. A relação C/V foi de 1/1 em 10 pacientes e de 1/2 em um caso (Figura 17).

A despeito das alterações histológicas descritas encontrarem-se mais exuberantes nas porções proximais do intestino delgado, o íleo de seis (50%) pacientes apresentava infiltração com as características semelhantes às descritas, porém, em menor intensidade. Em um paciente duas massas tumorais foram encontradas durante a laparotomia e o estudo histológico mostrou tratar-se de lesão linfomatosa, formada predominantemente por células centro foliculares, pequenas e grandes células não clivadas.

A Tabela 20 sumariza as características histológicas dos segmentos de intestino delgado dos 21 pacientes submetidos a laparotomia para estadiamento cirúrgico.

Tabela 20 – Características histológicas dos segmentos intestinais, obtidos no estadiamento cirúrgico, dos três estádios histológicos da DIPID

Características Histológicas		Estádio		
		A (n=4) n(%)	B (n=5) n(%)	C (n=11) n(%)
Orla em escova	contínua	2 (50,0)	1 (20,0)	1 (9,1)
	descontínua	2 (50,0)	4 (80,0)	10 (90,9)
	prismáticos	1 (25,0)	1 (20,0)	2 (18,2)
	cuboidais	3 (75,0)	4 (80,0)	9 (81,8)
Vilosidade	normal	0	0	0
Hipotrofia vilositária	leve	1 (25,0)	0	0
	moderada	3 (75,0)	5 (100,0)	4 (36,4)

Atrofia vilositária		0	0	7 (63,6)
	normal	2 (50,0)	0	3 (27,3)
	leve	0	2 (40,0)	0
	moderado	2 (50,0)	2 (40,0)	4 (36,7)
	acentuado	0	1 (20,0)	4 (36,7)
	normal	4 (100,0)	5 (100,0)	11 (100)
	esparsas	0	3 (60,0)	10 (90,9)
Celularidade da LP	normal	0	0	0
	leve	0	0	0
Aumento celularidade LP	moderado	3 (75,0)	4 (80,0)	2 (18,2)
	acentuado	1 (25,0)	1 (20,0)	9 (81,8)
	sem atipias	4 (100,0)	0	0
	com atipias	0	5 (100,0)	11 (100)
	ausente	4 (100,0)	2 (40,0)	4 (36,4)
	presente	0	3 (60,0)	7 (63,6)
	1/3	1 (25,0)	0	0
Relação C/V	1/2	1 (25,0)	1 (20,0)	1 (9,1)
	1/1	2 (50,0)	4 (80,0)	10 (90,9)

DIPID–Doença imunoproliferativa do intestino delgado; LIE–linfócito intra-epitelial;  
 LP–lâmina própria; C/V–relação cripta/vilosidade







#### **5.5.4 Biópsia de linfonodos mesentéricos**

Nos quatro pacientes do estágio A que foram submetidos à laparotomia para estadiamento, o estudo histológico dos linfonodos mesentéricos mostrou-se normal em um (25%) paciente. O estado reacional hiperplásico, caracterizado por proliferação de linfócitos paracorticais, discreta histiocitose cortical, dilatação dos seios e folículos linfóides com centros germinativos evidentes, esteve presente em três (75%) casos. Em todos os cinco (100) pacientes do estágio B, os linfonodos apresentavam as características do estado reacional hiperplásico. Em apenas um desses casos, a arquitetura linfonodal mostrava-se alterada, por vezes exibindo apagamento completo dos folículos e infiltração difusa por células mononucleares, de aspecto plasmocitóide e hiperplasia de histiócitos na luz dos sinusóides, sem, entretanto, caracterizar infiltração neoplásica.

Nos 11 casos do estágio C, o estado reacional hiperplásico foi descrito em cinco (45,4%) pacientes. Infiltração linfomatosa esteve presente em seis (54,5%) casos. Nestes, os linfonodos apresentavam arquitetura subvertida por infiltração difusa de células linfóides atípicas, ora pequenas, ora grandes, com núcleos pleomórficos de cromatina irregular e, por vezes, clivados. Os nucléolos eram evidentes. Havia freqüentes figuras de mitose. Em um paciente, a neoplasia caracterizou-se por proliferação de folículos linfóides atípicos, que ocupavam tanto a medular quanto a cortical dos linfonodos. A extensão do infiltrado para o tecido peri-linfonodal foi observado em apenas um caso.

No total dos 20 casos estudados, o estado reacional hiperplásico foi descrito em 13 (65%) pacientes, a infiltração linfomatosa em seis (30%) casos e em um (5%), os linfonodos mostravam-se normais.

#### **5.5.5 Biópsia hepática**

A histologia hepática mostrou-se sem anormalidades em quatro (20%) pacientes, sendo três no estágio A e um, no B. Infiltração dos espaços porta por células mononucleares, principalmente linfócitos e plasmócitos, associada à dilatação dos sinusóides e esteatose hepática, alterações classificadas como um estado reacional inespecífico, foi observada em 13 (65%) pacientes, sendo um no estágio A; quatro no B; e oito no C. Vale ressaltar que essas alterações foram mais intensas nos estádios mais avançados da doença.

A infiltração dos espaços porta por linfócitos e plasmócitos com características semelhantes às células presentes na mucosa intestinal, caracterizando uma infiltração linfomatosa, localizada principalmente na região peri-portal, foi observada em três (15%) pacientes do estágio C.

#### **5.5.6 Biópsia de medula óssea**

Biópsia de medula óssea foi realizada em 20 (83,3%) pacientes. Em nenhum caso a morfologia da medula óssea permitiu o diagnóstico de infiltração linfomatosa. O exame foi normal em 15 (75%) casos, sendo 10 pacientes no estágio C; três no estágio B; e em dois pacientes do estágio A. Em dois casos, um no estágio B e o outro no C, a presença de células mononucleares imaturas isoladas ou em pequenos acúmulos no interstício sugeriu a possibilidade de infiltração linfomatosa da medula. Em outros três (15%) pacientes, sendo um no estágio B e dois, no C, foi descrita hipoplasia global da medula óssea, sem evidências de infiltração neoplásica no material examinado.

### ***5.6 CONCORDÂNCIA DAS BIÓPSIAS DUODENAL ENDOSCÓPICA, JEJUNAL PERORAL E POR LAPAROTOMIA NO ESTADIAMENTO DA DIPID***

Por meio do estudo histológico, principalmente das porções proximais do intestino delgado, é que se define o estadiamento da DIPID. Durante o estudo, três métodos diferentes foram utilizados para se obter fragmentos intestinais. Com o objetivo de se avaliar a concordância desses métodos em fornecer elementos para o estadiamento, comparou-se o resultado do estudo anatomopatológico de fragmentos da mucosa intestinal obtidos pelos três métodos, entre si, no momento do diagnóstico. Para tanto, utilizou-se o teste de Kappa.

Dos 24 pacientes que fizeram parte da pesquisa, a biópsia duodenal endoscópica foi realizada em 18 casos. A concordância entre a biópsia duodenal endoscópica e a biópsia jejunal por cápsula foi de 0,19 (IC<sub>95%</sub> = - 0,06-0,44), o que significa uma variação que vai da discordância a uma concordância pequena. Ao se comparar os resultados de 15 pacientes que fizeram a biópsia duodenal e laparotomia, essa concordância foi ainda mais discrepante, com o teste de Kappa mostrando resultado de - 0,06 (IC<sub>95%</sub> = - 0,20-0,08).



Ao se comparar os resultados da biópsia jejunal por cápsula, com aqueles da laparotomia, realizada em 20 pacientes, o teste mostrou uma concordância de 0,31 (IC<sub>95%</sub> = 0,0-0,62), o que representa pequena concordância entre os dois métodos.

A importância do estadiamento histológico reside, principalmente, na definição da abordagem terapêutica. Como os pacientes dos estádios B e C são submetidos ao mesmo tipo de tratamento, considerou-se em conjunto estes dois estádios, na avaliação da concordância entre a biópsia jejunal peroral e a laparotomia. O resultado obtido revelou Kappa de 0,56 (IC<sub>95%</sub> = 0,17-0,95) o que é considerado uma concordância intermediária entre os dois métodos avaliados.

## **5.7 TRATAMENTO E EVOLUÇÃO**

### **5.7.1 Pacientes no estágio histológico A**

Nos cinco casos classificados como estágio A, a tetraciclina foi iniciada logo após o diagnóstico. Dois desses pacientes evoluíram com remissão completa do quadro, normalização dos exames complementares, incluindo o retorno ao padrão histológico normal da mucosa jejunal e desaparecimento no soro, da cadeia  $\gamma$ -pesada, após seis meses de tratamento. De conformidade com o critério adotado para avaliar a resposta terapêutica, esses casos foram considerados como RC da doença. O tempo de seguimento dos dois casos foi superior a cinco anos, sendo que em um paciente foi de 84 meses e no outro foi de 180 meses.

Um terceiro paciente evoluiu com desaparecimento completo das manifestações logo após o início do tratamento; entretanto, este abandonou o acompanhamento ambulatorial com um mês de seguimento.

No quarto paciente, o estudo histopatológico de linfonodo do hilo hepático, biopsiado durante a laparotomia para estadiamento, forneceu o diagnóstico de adenocarcinoma metastático de origem não esclarecida. Os exames complementares realizados antes e após esse diagnóstico, bem como o inventário da cavidade abdominal, não foi capaz de identificar o sítio primário da neoplasia. Esse paciente apresentou piora progressiva do estado geral e dos parâmetros laboratoriais, evoluindo para o óbito em quatro meses.

No quinto paciente, o início do tratamento foi acompanhado de melhora do quadro clínico; entretanto, após 20 dias de uso da medicação, esta foi suspensa por conta própria, o

que foi acompanhado pela recidiva dos sintomas. O paciente manteve-se sem aderir de forma adequada ao tratamento e com visitas irregulares ao ambulatório, o que motivou seis internações num período de três anos. Nesse intervalo de tempo, as manifestações clínicas apresentaram períodos de remissão e exacerbação, associadas ou não ao uso da tetraciclina, bem como outras alterações, como anemia, hipoalbuminemia e anormalidades das provas de avaliação da absorção intestinal. Os aspectos histológicos da mucosa jejunal sempre foram compatíveis com o estágio A da doença. Devido à persistência dos sintomas, após três anos de acompanhamento irregular, optou-se por refazer o estadiamento por laparotomia, o que não mostrou progressão da doença. Depois desse procedimento, a tetraciclina foi mantida por um ano de forma regular, com resposta favorável do quadro clínico e laboratorial, com regressão da anemia e normalização das provas de absorção intestinal. No entanto, dez anos após o diagnóstico, a mucosa jejunal ainda apresentava as alterações compatíveis com DIPID no estágio A. Este paciente foi considerado como RP da doença, e se recusou a dar continuidade ao tratamento com o esquema quimioterápico CHOP.

Considerando-se os três pacientes em que o tempo de seguimento permitiu avaliar a resposta à terapêutica, a RC foi obtida em dois (66,7%) casos e a RP em um (33,3%). O caso do óbito em um paciente não se relacionou à DIPID.

O tempo de acompanhamento dos cinco pacientes do estágio A, variou de um a 180 meses, com média de 77,8 meses ( $\pm 76,8$  meses) e mediana de 84,0 meses ( $Q_1=2,5$  e  $Q_3=150$  meses). Os dados relativos a resposta terapêutica estão sumarizados na Tabela 21.

Tabela 21 - Resposta terapêutica, evolução e tempo de acompanhamento dos cinco pacientes com DIPID – estágio histológico A

Pacientes	Tratamento	Resposta	Acompanhamento (meses)
MIC	Tetraciclina	Remissão completa	180
MFS	Tetraciclina	Remissão completa	84
ARB	Tetraciclina	Remissão parcial	120
MGS	Tetraciclina	Perda do seguimento	1

### **5.7.2 Pacientes no estágio histológico B**

O tratamento dos cinco pacientes que se apresentaram com a doença no estágio B, foi realizado com o esquema CHOP-Bleo em quatro casos, sendo que o quinto paciente foi tratado com o esquema CHOP.

Dois pacientes que receberam CHOP-Bleo evoluíram com regressão progressiva e completa dos sintomas e retorno à normalidade dos exames complementares, incluindo a histologia da mucosa jejunal. Esses casos foram considerados como RC da doença e o tempo de acompanhamento foi de 99 e 110 meses. Não se observou qualquer efeito colateral relacionado às drogas utilizadas no tratamento (Figura 18).

Remissão completa também foi alcançada no paciente que recebeu o esquema CHOP. Este apresentou o início dos sintomas na infância e o diagnóstico foi feito aos 15 anos. Nessa ocasião, chamava a atenção importante retardo do desenvolvimento somático e sexual. A melhora do quadro clínico e dos exames complementares em resposta ao tratamento foi acompanhada de crescimento somático normal e de maturação sexual. Durante a realização da quimioterapia, o paciente desenvolveu acidose tubular renal, que foi atribuída ao uso da medicação oncológica. Observou-se boa evolução do quadro, com regressão completa dos sintomas, em resposta ao tratamento realizado. Após cinco anos de acompanhamento, o paciente se mantinha assintomático e com a histologia da mucosa jejunal dentro dos parâmetros normais.

Em um quarto paciente desse grupo, os três ciclos iniciais da quimioterapia com o esquema CHOP-Bleo, não foram acompanhados de melhora clínica, mas houve normalização dos níveis da albumina sérica e resolução do quadro de anemia. Esse paciente não mais retornou ao controle ambulatorial e não deu prosseguimento ao tratamento oncológico em nosso Serviço.

Na quinta paciente, os seis ciclos de CHOP-Bleo foram acompanhados por resposta clínica e laboratorial satisfatória. Entretanto, a biópsia jejunal realizada cinco meses após o término do tratamento quimioterápico, mostrou acentuada atrofia vilositária, associada a denso infiltrado linfoplasmocitário na lâmina própria, onde se observavam plasmócitos com atipias nucleares. O padrão histológico encontrado não era diferente daquele descrito antes da paciente receber os seis ciclos de quimioterapia. Nessa ocasião, foi proposto novo esquema quimioterápico, mas a paciente não mais voltou ao controle ambulatorial, retornando dois meses após, grávida de 12 semanas. Evoluiu sem intercorrências até a 23<sup>a</sup> semana de gestação, quando voltou a ter diarreia, emagrecimento e quadro de infecção urinária, que respondeu bem ao tratamento com norfloxacino. Nessa ocasião, apresentava hipocalcemia, hipocalemia e hipoalbuminemia. A avaliação obstétrica mostrava o feto com ótimas condições de desenvolvimento. Durante o período pré-natal, os exames seriados evidenciaram presença de oligoidrâminio e o feto apresentava todos os padrões biométricos abaixo do esperado para a idade gestacional. Optou-se pela interrupção da gestação na 31<sup>a</sup> semana de gravidez, fato que ocorreu sem complicações e a criança, apesar de prematura, apresentou desenvolvimento normal.

Após o parto a paciente permaneceu por 13 meses completamente assintomática e longe do controle ambulatorial. Retornou queixando-se de diarreia, emagrecimento de aproximadamente 7kg em um mês, dor e distensão abdominais. Ao exame físico, chamava a atenção além dos sinais de desnutrição, a presença de lesões na cavidade oral caracterizadas por placas eritematosas, com pequenas vesículas centrais, às vezes ulceradas, localizadas principalmente no palato mole e língua. O estudo histológico dos fragmentos da cavidade oral mostrou mucosa parcialmente revestida por epitélio estratificado com áreas de ulceração, recobertas por exsudato fibrino-leucocitário e presença de células epiteliais com atípicas do tipo reparativo. Na lâmina própria havia edema e acentuado infiltrado inflamatório mononuclear, com células típicas. Ausência de agentes específicos. O quadro histológico descrito é compatível com aquele observado nas manifestações orais da DIPID. Dos exames complementares, vale comentar, a presença de esteatorrêia, linfadenomegalia mesentérica e espessamento difuso das paredes das alças intestinais, que se apresentavam dilatadas e com líquido em seu interior; alterações estas evidenciadas pela da ultrasonografia e tomografia computadorizada do abdome. A biópsia jejunal, nessa ocasião, mostrava acentuada atrofia vilositária e denso infiltrado de células linfoplasmocitárias, algumas atípicas, na lâmina própria. A comparação com as biópsias anteriores evidenciou acentuada piora histológica e não foi possível afastar a possibilidade de evolução para o estágio C da doença. Optou-se por iniciar nova quimioterapia, com o mesmo esquema utilizado anteriormente. Houve boa resposta ao tratamento, com regressão completa dos sintomas e ganho significativo de peso. A paciente manteve-se estável por cerca de seis meses, sendo que as únicas alterações observadas neste período foram hipocalcemia sintomática, hipocalemia e eosinofilia periférica.

Nova reavaliação do quadro revelou, por meio dos exames complementares, a recidiva da doença; entretanto, não foi diagnosticada infiltração da medula óssea. Devido à falta de resposta ao esquema quimioterápico utilizado, uma opção terapêutica que se apresentava na época, era a realização de transplante autólogo de medula óssea. Durante a preparação para tal procedimento, foi necessária recuperação nutricional através de nutrição parenteral total central, bem como tratamento de infecção urinária de repetição. Nesse período, a paciente evoluiu com quadro de tromboembolismo pulmonar e presença de trombo no átrio direito, veia cava superior e artéria pulmonar. Apesar da gravidade do

quadro, foi realizada, com sucesso, a retirada cirúrgica dos trombos. A paciente evoluiu para o óbito por insuficiência respiratória no 17º dia de pós-operatório. O óbito ocorreu após 57 meses de acompanhamento. Dentro dos critérios adotados, esse caso foi caracterizado como FT.

O tempo de seguimento dos pacientes no estágio B variou de três a 110 meses, com média de 74,8 meses ( $\pm 45,3$  meses) e mediana de 99 meses ( $Q_1=30$  e  $Q_3=107,5$  meses). Considerando-se os quatro casos em que o período de acompanhamento permitiu avaliar a resposta terapêutica, a RC foi alcançada em três (75%) casos e o FT foi constatado em um (25%) caso, que evoluiu para o óbito em decorrência da DIPID. A Tabela 22 sumariza a resposta terapêutica dos pacientes do estágio B.

**Tabela 22** - Resposta terapêutica, evolução e tempo de acompanhamento dos cinco pacientes com DIPID – estágio histológico B

Pacientes	Tratamento	Resposta	Acompanhamento (meses)
RAS	CHOP	Remissão completa	105
RLF	CHOP-Bleo	Remissão completa	110
SNV	CHOP-Bleo	Remissão completa	99
MJB	CHOP-Bleo	Perda seguimento	3
AC	CHOP-Bleo	Fracasso terapêutico	57

DIPID–Doença imunoproliferativa do intestino delgado; CHOP-Ciclofosfamida, vincristina, doxorubicina, prednisona; CHOP-Bleo-Ciclofosfamida, vincristina, adriamicina, prednisona, sulfato de bleomicina

### 5.7.3 Pacientes no estágio histológico C

Dos 14 pacientes do estágio C, sete (50%) casos receberam o esquema CHOP-Bleo como primeira opção de quimioterapia oncológica; quatro (28,6%) foram tratados com CHOP; dois (14,3%) receberam inicialmente o esquema COP; e um (7,1%) paciente recebeu esquema alternativo de quimioterapia, designado de miscelânea que será comentado posteriormente.

Dentre os pacientes que foram tratados com CHOP-Bleo, em três casos o tratamento foi acompanhado pelo desaparecimento dos sintomas e retorno ao normal dos exames

complementares, incluindo a morfologia da mucosa jejunal. A cadeia  $\alpha$ -pesada presente no soro, antes do tratamento de um destes pacientes, não foi mais identificada em quatro amostras de sangue após o tratamento. Esses casos foram considerados como RC.

O período de seguimento desses pacientes foi de 48, 72 e 76 meses. Vale ressaltar, que o paciente acompanhado por 48 meses no Serviço onde a pesquisa se desenvolveu, continuou sendo avaliado pela equipe de Clínica Médica do HC-UFMG, devido à presença de queixas respiratórias que foram atribuídas a quadro de pneumoconiose e, posteriormente, tuberculose pulmonar. Esse diagnóstico foi realizado 10 anos após ter recebido a quimioterapia antineoplásica. Por meio da revisão de seu prontuário médico, pôde-se verificar que não existiam queixas relacionadas ao sistema digestório, durante o período de acompanhamento. Seis anos após o diagnóstico de linfoma intestinal, durante a propedêutica para as queixas respiratórias, esse paciente foi submetido a laparotomia exploradora, em outro serviço médico, com biópsia em cunha de segmento do intestino delgado e linfonodos mesentéricos. Esse material foi avaliado pelos pesquisadores e nenhuma alteração sugestiva de linfoma foi observada. Foi considerado nesse caso, um tempo total de acompanhamento de 120 meses (Figura 19).

Um paciente descontinuou o acompanhamento após 31 meses, ocasião em que se encontrava assintomático e com os exames complementares, incluindo a morfologia da mucosa jejunal, dentro dos limites da normalidade.

O FT com evolução para o óbito foi observado em três (42,8%) pacientes tratados com CHOP-Bleo.

Um caso de óbito ocorreu 12 meses após o diagnóstico, em paciente de 14 anos que, inicialmente, apresentou melhora dos sintomas em resposta à quimioterapia, não se observando melhora no padrão histológico da mucosa jejunal, que permaneceu com as alterações compatíveis com o estágio C. Também não houve desaparecimento da cadeia  $\alpha$ -pesada no soro de controle após o tratamento. Essa paciente voltou a ter sintomas dois meses após o término da quimioterapia e, ao exame físico, fazia-se notar a presença de linfadenomegalia cervical e submandibular, bem como massa epigástrica. O estudo histopatológico do linfonodo cervical foi conclusivo para o diagnóstico de linfoma, com presença de células de Reed-Sternberg. O caso foi conduzido como linfoma leucemizado e a paciente recebeu esquema quimioterápico, caracterizado pela fase I de indução com

dexametasona, vincristina, daunoblastina, L-asparaginase e infusão de metotrexato intratecal (MADIT), nas doses habituais. A seguir, foi instituída a fase II, com citarabina e L-asparaginase. Dezoito dias após receber a última dose de quimioterapia, a paciente evoluiu com infecção pulmonar, insuficiência respiratória aguda e óbito.

Em outro paciente desse grupo, durante os cinco ciclos iniciais de quimioterapia com CHOP-Bleo, não foi constatada melhora clínica ou histológica da mucosa jejunal. Optou-se por substituir os quimioterápicos pelo esquema com etoposido, cloridrato de doxorrubicina, bleomicina, citarabina, vincristina e ciclofosfamida. Como não houve melhora associou-se a esse esquema o metotrexato e, posteriormente, a carmustina, perfazendo-se um total de sete ciclos, com intervalos de 21 dias. A paciente evoluiu com piora progressiva do quadro clínico e aparecimento de linfadenomegalia periférica. O óbito ocorreu 16 meses após o diagnóstico.

Remissão clínica, com melhora das manifestações e recuperação de 25 kg de peso corporal, associada ao retorno ao normal dos exames complementares, bem como desaparecimento da cadeia  $\alpha$ -pesada no soro periférico, foi observado em um outro paciente. A biópsia jejunal de controle após os seis ciclos de tratamento mostrava apenas hipotrofia moderada das vilosidades intestinais, não sendo acompanhada por outras alterações. Esse paciente manteve-se bem por 12 meses após o diagnóstico, quando passou a apresentar artralgia em articulações periféricas e períodos esporádicos de dor abdominal difusa associada a dois episódios diários de dejeções pastosas. Os exames complementares mantinham-se dentro dos limites da normalidade, com exceção de eosinofilia periférica. A mucosa jejunal, nessa ocasião, revelou presença de vilosidades alargadas e infiltrado linfoplasmocitário com plasmócitos atípicos na lâmina própria. A cadeia  $\alpha$ -pesada não se mostrou presente no soro. Optou-se por repetir o esquema de seis ciclos de CHOP-Bleo, o que foi acompanhado de melhora dos sintomas e dos exames complementares, incluindo-se o padrão histológico da mucosa jejunal. No entanto, era persistente a presença de eosinofilia periférica, sem causa aparente. Permaneceu bem e em controle ambulatorial regular por três anos, quando evoluiu de forma súbita com edema generalizado, perda de peso, febre e icterícia associados a hepatoesplenomegalia e ascite. À ultra-sonografia abdominal, chamava a atenção a presença de hepatoesplenomegalia, onde se observavam nódulos hipocogênicos e massa linfonodal retroperitoneal. Evoluiu com piora rápida e



progressiva do quadro, e aparecimento manifestações clínicas e laboratoriais de insuficiência hepática. A biópsia hepática realizada *pos mortem* revelou a presença de infiltração linfomatosa desse órgão. O óbito desse paciente ocorreu 53 meses após o diagnóstico e foi atribuído à disseminação do linfoma. Vale ressaltar, que nas três amostras de soro colhidas nas diversas fases da sua evolução, após os tratamentos realizados, a cadeia  $\alpha$ -pesada não foi identificada.

Dos quatro pacientes que receberam o esquema CHOP, a resposta ao tratamento de um dos casos não pode ser avaliada, a despeito de evolução clínica e laboratorial iniciais satisfatórias. Isto porque, ao término da coleta de dados para o estudo, a biópsia jejunal de controle, ainda não tinha sido realizada.

Uma paciente apresentou boa resposta ao tratamento com regressão completa dos sintomas e normalização dos exames complementares. A biópsia jejunal de controle após a quimioterapia evidenciou presença de vilosidades alargadas e de infiltrado linfóide formando agregados de limites pouco definidos na lâmina própria, que em algumas regiões estendia-se além da muscular da mucosa. A comparação desse aspecto histológico com as biópsias anteriores ao tratamento mostrou melhora histológica, porém esta, não pôde ser caracterizada como remissão histológica da doença. Logo após a realização da biópsia jejunal de controle, a paciente apresentou duas gestações sucessivas. Durante o pré-natal, evoluiu sem apresentar manifestações clínicas relacionadas ao aparelho digestivo e com exames laboratoriais dentro dos limites da normalidade. As crianças nasceram a termo e com desenvolvimento normal, uma de parto normal e a outra de cesariana. Até o término do estudo, o tempo de seguimento dessa paciente foi de 36 meses e a resposta ao tratamento foi considerada como RP da doença.

Fracasso terapêutico ocorreu em paciente de 19 anos. A resposta clínica inicial foi satisfatória, entretanto, após o terceiro ciclo de quimioterapia, desenvolveu pancitopenia significativa e sepse, evoluindo, em decorrência desse quadro, para o óbito, quatro meses após o diagnóstico.

O quarto paciente tratado com o esquema CHOP apresentou resposta clínica parcial com referência aos sintomas, bem como a alguns dos exames complementares, como melhora da anemia e dos níveis séricos de albumina, mas manteve eosinofilia periférica persistente. No que concerne ao padrão histológico da mucosa jejunal, esta se mostrou inalterada em relação ao aspecto observado antes do tratamento. Diante da evidência da não resposta aos quimioterápicos empregados, foi iniciado outro esquema terapêutico, que incluiu carmustina, ciclofosfamida, eteposido e dexametasona. Depois do quarto ciclo com essas drogas, o paciente permanecia sintomático e não mais retornou para dar continuidade ao tratamento. O tempo de acompanhamento desse caso foi de 20 meses.

Os dois primeiros pacientes do estudo foram tratados com o esquema COP, ou seja, ciclofosfamida, vincristina e prednisona. Nos dois casos, a resposta clínica e dos exames complementares não foi satisfatória, o que motivou novo tratamento com CHOP-Bleo. Em um dos casos houve regressão completa dos sintomas e retorno dos exames complementares à normalidade. Essa paciente tem um tempo total de acompanhamento de

196 meses e durante esse período apresentou duas gestações, que transcorreram sem complicações, com o nascimento de crianças normais. Esse caso foi considerado como RC da doença. No outro caso, o tratamento não foi acompanhado de melhora do quadro clínico ou histológico e o paciente evoluiu com disseminação do linfoma e óbito, 29 meses após o diagnóstico.

Uma outra paciente, cujo diagnóstico foi definido no Serviço onde se desenvolveu a pesquisa, iniciou terapêutica oncológica em outra instituição, onde foi submetida a 10 ciclos com as drogas doxorrubicina, ciclosfosfamida, citarabina, bleomicina, vincristina e metotrexato (miscelânea). A paciente evoluiu após o referido tratamento sem sintomas e com exames de controle normais por 13 meses, quando voltou a apresentar diarreia, perda de peso, dor e distensão abdominais. Durante a reavaliação do quadro, clínico foi constatada recidiva da doença por meio do estudo histológico da mucosa jejunal e de lesão infiltrativa na ampola retal. Recebeu seis ciclos de quimioterapia com citarabina, cisplatina e etoposido. Após esse tratamento, houve remissão dos sintomas e retorno dos exames complementares à normalidade. Encontra-se com 164 meses de acompanhamento. Durante esse período apresentou duas gestações que transcorreram normalmente, dando à luz a crianças saudáveis. Essa paciente alcançou RC da doença.

Na análise dos dados dos 14 pacientes no estágio C, houve perda de seguimento em dois (14,3%) casos e em um (7,1%) paciente o tempo de acompanhamento não permitiu avaliação da resposta terapêutica. Nos 11 (78,6%) casos em que foi possível avaliar a resposta ao tratamento, com tempo de acompanhamento superior a cinco anos, pode-se constatar que a RC foi alcançada em cinco (45,4%) casos, a RP em um (9,1%) paciente, ocorrendo FT em cinco (45,4%) pacientes. Cinco pacientes evoluíram para o óbito, sendo dois (40%) como consequência de infecção e três (60%), por disseminação do linfoma.

O tempo de seguimento dos pacientes nesse estágio variou de quatro a 196 meses, com média de 59,8 meses ( $\pm 60,4$ ) e mediana de 33,5 meses (Q1=15 e Q3=87 meses). A Tabela 23 sumariza a resposta terapêutica dos pacientes no estágio C.

Tabela 23 - Resposta terapêutica, evolução e tempo de acompanhamento dos 14 pacientes com DIPID – estágio histológico C

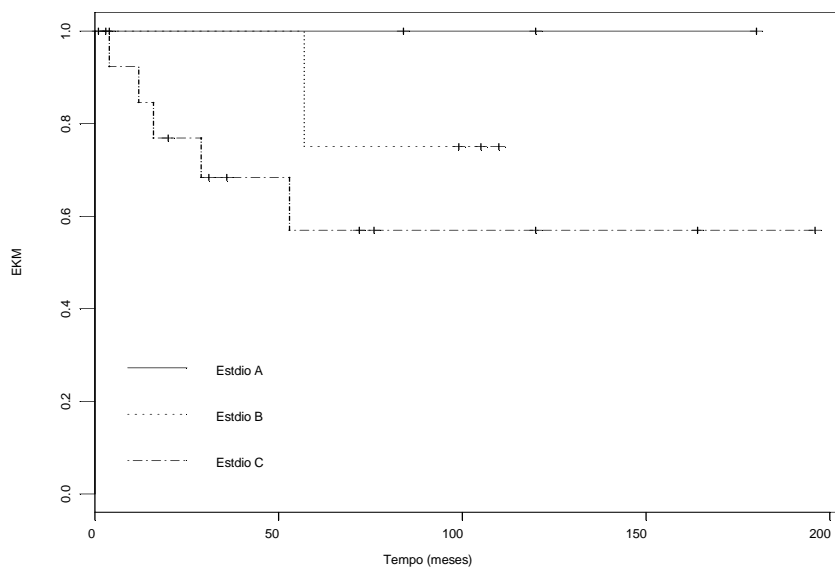
Paciente	Tratamento	Resposta	Acompanhamento (meses)
JSF	CHOP-Bleo	Fracasso terapêutico	16
LFC	CHOP-Bleo	Remissão completa	72
JRP	CHOP-Bleo	Remissão completa	120
EJT	CHOP-Bleo	Fracasso terapêutico	12
JCM	CHOP-Bleo	Fracasso terapêutico	53
APS	CHOP-Bleo	Perda seguimento	31
SDR	CHOP-Bleo	Remissão completa	76
MSS	CHOP	Remissão parcial	36
VBA	CHOP	Perda seguimento	20
NRC	CHOP	Fracasso terapêutico	4
MJF	CHOP	Sem avaliação	8
LAS	COP + CHOP-Bleo	Remissão completa	196
ODS	COP+CHOP-Bleo	Fracasso terapêutico	29
MAS	Miscelânea	Remissão completa	164

DIPID–Doença imunoproliferativa do intestino delgado; CHOP–Ciclofosfamida, vincristina, doxorrubicina, prednisona; CHOP-Bleo–Ciclofosfamida, vincristina, adriamicina, prednisona, sulfato de bleomicina; COP–Ciclofosfamida, vincristina, prednisona; Miscelânea–adriablastina, ciclofosfamida, citarabina, bleomicina, vincristina, metotrexato.

Em suma, desconsiderando-se o estadiamento dos 24 casos estudados, obteve-se o seguinte resultado. Em um paciente, o tempo de seguimento não permitiu a avaliação terapêutica ao término do estudo; um caso evoluiu para o óbito devido a adenocarcinoma de sítio não determinado e, em quatro (16,7%) pacientes houve perda de seguimento. Considerando-se os 18 pacientes em que o tempo de acompanhamento foi superior a cinco

anos, RC foi alcançada em 10 (55,5%) pacientes; RP, em dois (11,1%); e FT, em seis (33,3%) casos. Ao término do estudo, 12 (66,6%) pacientes encontravam-se vivos. O óbito ocorreu em sete (29,2%) casos, sendo um deles não relacionada à DIPID; em quatro este foi associado à disseminação do linfoma; e em dois pacientes foi secundário a processo infeccioso no curso da quimioterapia. O período de tempo entre o diagnóstico e o óbito variou quatro a 57 meses, com média de 28,5 meses ( $\pm 22,1$  meses) e mediana de 22,5 meses ( $Q_1=10$  e  $Q_3=54$  meses). O tempo de acompanhamento dos 24 pacientes foi de um a 196 meses, com média de 66,7 meses ( $\pm 59,29$  meses) e mediana de 55 meses ( $Q_1=13$  e  $Q_3=108,7$  meses).

Empregando-se o estimador de Kaplan-Meier pôde-se avaliar a curva de sobrevida da casuística estudada, como demonstrado na Figura 20. No estágio A, nenhum óbito ocorreu em consequência da DIPID. O único óbito registrado no estágio B foi aos 57 meses; assim sendo, a sobrevida dos pacientes que responderam ao tratamento neste estágio, foi de 75% após 60 meses de seguimento. No estágio C, os cinco óbitos foram registrados dentro dos primeiros 53 meses, sendo a sobrevida após esse período de acompanhamento de 55%. A comparação dos resultados dos três estágios foi feita por meio dos testes estatísticos de Logrank e de Wilcoxon. O resultado encontrado não mostrou diferença estatisticamente significativa, como pode ser observado na Tabela 24.



**Figura 20** – Estimativas de Kaplan-Meier do intervalo de tempo entre o diagnóstico e óbito, nos três estádios histológicos.

Tabela 24 - Comparação das curvas de sobrevivência dos três estádios histológicos (Valor – p)

Comparação	Logrank	Wilcoxon
AxB	0,421	0,351
AxC	0,198	0,203
BxC	0,386	0,386
AxBxC	0,319	0,294

### **5.8 DOENÇA IMUNOPROLIFERATIVA DO INTESTINO DELGADO E GRAVIDEZ**

Oito gestações foram acompanhadas em quatro pacientes, dentre as 13 que fizeram parte do estudo, durante o período da pesquisa. Três dessas mulheres encontravam-se no estágio C. Duas pacientes apresentaram duas gestações, sendo que suas primeiras gravidezes ocorreram seis meses e dois anos após o término da quimioterapia. As gestações

transcorreram sem complicações e as crianças nasceram a termo e com desenvolvimento normal. Uma dessas pacientes está em RC da doença, enquanto, a outra, encontra-se em RP. A terceira paciente do estágio C, engravidou por três vezes. A primeira gravidez ocorreu 11 meses após o primeiro tratamento quimioterápico e evoluiu com abortamento espontâneo aos dois meses. É importante ressaltar, que neste momento a paciente apresentava quadro clínico e laboratorial de recidiva da doença. Após novo tratamento, essa paciente apresentou duas gestações que transcorreram sem complicações, com as crianças nascendo a termo e com desenvolvimento normal. RC foi alcançada após o segundo tratamento quimioterápico.

A quarta paciente estava no estágio B e engravidou dois meses após o término da quimioterapia. A paciente evoluiu assintomática até a 23<sup>a</sup> semana de gestação, quando voltou a apresentar diarreia e perda de peso. Os exames mostravam hipocalcemia persistente, hipocalemia e hipoalbuminemia. O acompanhamento obstétrico revelou desenvolvimento de oligoidrâminio e feto com parâmetros biométricos abaixo da idade gestacional, o que indicou a interrupção da gravidez na 31<sup>a</sup> semana de gestação. A criança nasceu com sinais de prematuridade, entretanto, apresentou evolução satisfatória e desenvolvimento subsequente normal. Essa paciente não respondeu ao tratamento e evoluiu para o óbito, cerca de dois anos após o nascimento da criança.

### ***5.9 PESQUISA DE IMUNOGLOBULINAS ANORMAIS – CADEIAS ALFA E GAMA PESADAS***

A pesquisa das imunoglobulinas anormais foi realizada no soro ou no fragmento intestinal de 23 (95,8%) pacientes do estudo. A presença e o tipo da imunoglobulina encontrada permitiu a definição de três grupos distintos, independentemente do estadiamento histológico. Um grupo com DCAP, na sua forma secretora ou não secretora; o outro grupo com DCGP, também com características de secretora e não secretora; e um terceiro, no qual não foi identificada imunoglobulina anormal.

A cadeia  $\alpha$ -pesada foi identificada em sete (30,4%) pacientes. Em quatro casos, esta foi encontrada no soro; e, em três, a sua identificação se fez por meio da

imunohistoquímica do tecido intestinal, caracterizando a forma não secretora da doença. Seis desses pacientes, estavam no estágio C, enquanto um encontrava-se no B. Neste grupo, RC foi alcançada em quatro (57,1%) casos e FT em três (42,8%) pacientes.

A cadeia  $\gamma$ -pesada estava presente em nove (39,1%) pacientes. Sua identificação foi feita no soro de sete pacientes e em dois casos, seu reconhecimento se fez por meio da imunohistoquímica da mucosa jejunal. Devido ao fato de a DCGP raramente, apresentar comportamento clínico semelhante à DCAP e diante da frequência relativamente grande desses casos no presente estudo, o soro de quatro pacientes foi enviado ao Laboratoire D'Immunologie et D' Histocompatibilite do Hôpital Saint-Louis em Paris, onde, por meio de técnicas mais sensíveis, a saber, a imunosseleção e imunofixação, foi confirmada a presença da cadeia  $\gamma$ -pesada no soro desses pacientes. Ainda, pela técnica da imunotransferência, pôde-se verificar que em todos os quatro casos, a imunoglobulina gama anormal pertencia ao isotipo gama 1.

Dos nove casos com DCGP, quatro encontravam-se no estágio A; três, no B; e dois, no C. Durante o acompanhamento desses casos, um paciente evoluiu para o óbito não associado à DIPID e houve perda de seguimento de dois casos. Dos seis pacientes restantes, RC foi obtida em cinco (83,3%) e FT ocorreu em um (16,7%) paciente.

Em sete (30,4%) pacientes não foram identificadas as imunoglobulinas anormais, seja no soro, seja no tecido intestinal. Dentre esses pacientes, cinco estavam no estágio C, um, no B e o outro no A. A perda de seguimento foi de dois pacientes. Nos cinco casos que mantinham-se em acompanhamento até o término do estudo, RC foi alcançada em um (20%) caso, RP em dois (40%) e, FT ocorreu em dois (40%). Os dados referentes à resposta terapêutica dos três grupos estão sumarizados na Tabela 25.

Vale ressaltar que o quadro clínico e as alterações dos exames complementares foram semelhantes nos três grupos e pertinentes aos estágios em que os pacientes se encontravam.

**Tabela 25** – Resposta terapêutica dos 23 pacientes com DIPID de acordo com a presença das imunoglobulinas anormais

Resposta terapêutica	DCAP n (%)	DCGP n (%)	Sem marcador n (%)	Total n (%)
----------------------	---------------	---------------	-----------------------	----------------



Remissão completa	4 (57,1)	5 (83,3)	1 (20)	10 (43,5)
Remissão parcial	0	0	2 (40,0)	2 (8,7)
Óbito	3 (42,8)	2 (16,7)*	2 (40,0)	5 (21,7)
Perda de seguimento	0	2 (25,0)	2 (28,6)	4 (17,4)
Total	7 (100,0)	9 (100,0)	7 (100,0)	23 (100,0)

DIPID-Doença imunoproliferativa do intestino delgado; DCAP-Doença de cadeia alfa pesada; DCGP-Doença de cadeia gama pesada;

\*Um óbito por adenocarcinoma metastático

As principais características clínicas dos 24 pacientes estudados, estão consolidados no ANEXO 4.

## 6 DISCUSSÃO

O conhecimento da DIPID se desenvolveu ao longo dos anos, tendo por base um conjunto de informações fornecidas por relatos de casos, sendo poucas as casuísticas que agrupam número maior de pacientes<sup>2,4,19,24,25,27,43,99,108,153,175,179,226,227,229,255</sup>.

### 6.1 ASPECTOS EPIDEMIOLÓGICOS

A literatura tem mostrado que a DIPID acomete ambos os sexos em frequência semelhante, ou que a doença é observada numa proporção de 3 homens para 2 mulheres<sup>6,85,105,139,143,159,194,205,222,230,259,274</sup>. Na presente casuística, houve discreta predominância no sexo feminino, também constatado por outros autores<sup>52,63,76,97,171,211,255</sup>. Excetuando-se a casuística da autora, verifica-se que nos seis casos registrados no Brasil, quatro, eram do sexo masculino<sup>42,54,144,188</sup>.

Na atualidade, questiona-se a validade de se analisar a variável cor nos estudos científicos, desde que sua definição nem sempre é fácil. As classificações geralmente se baseiam em características subjetivas, não existindo critérios precisos para se alocar os pacientes nas diferentes categorias. Essa variável genérica, não reflete as diferenças genéticas existentes entre os indivíduos<sup>134</sup>. Nos casos incluídos no presente estudo, houve predominância de indivíduos não brancos. Provavelmente, tal característica resulte da miscigenação racial existente no Brasil. Não foi identificada no grupo dos pacientes estudados, presença de descendentes de árabes ou judeus, considerados como os povos mais susceptíveis à doença. Tais dados corroboram as observações de que a DIPID é doença presente em diferentes raças e etnias<sup>6,18,59,139,159,274</sup>.

Vinte (83,3%) dos 24 pacientes incluídos no atual estudo residiam em Belo Horizonte ou em municípios situados em torno da capital mineira, dentro de um raio de 300 Km. Os outros três (12,5%) pacientes mineiros eram provenientes da região do vale do Jequitinhonha e do sul do Estado. Um único paciente residia no Espírito Santo. Desses casos, apenas cinco (20,8%) habitavam as regiões centrais de suas cidades, sendo que os demais moravam em bairros periféricos. Dentro das características sociais existentes nas periferias das cidades brasileiras, o maior número dos pacientes do estudo conviviam com condições precárias de saneamento básico. Ao se avaliar a renda familiar mensal, 14 (58,3%) pacientes viviam com renda inferior a 2,3 salários mínimos. A precária condição

sócio-econômica observada na maioria dos pacientes, não difere das características epidemiológicas descritas como condição importante para o desenvolvimento da DIPID<sup>4,6,85,137,139,166,194,205,208,230,274</sup>.

Alguns autores chamam a atenção para o fato de que em pacientes com nível sócio-econômico melhor, geralmente, a DIPID se apresenta associada a outras condições, como os estados de imunodeficiência, o linfoma gástrico, bem como a polipose colônica; e, ainda, que tal condição não se manifestava por meio dos padrões clínicos habituais, com diarreia e má absorção intestinal<sup>56,57,62,104,118,178,231,263</sup>. Na casuística estudada, dois pacientes que residiam na região central de Belo Horizonte e que tinham renda familiar com valores próximos a 4,6 e 6,2 salários mínimos, manifestaram a doença com quadro de dor abdominal crônica e perda entérica de proteína, sem diarreia. No entanto, nesses pacientes não foi diagnosticada outra condição associada à DIPID.

Outro aspecto relacionado à região de origem dos pacientes, refere-se à procedência de área rural ou urbana. No estudo em questão, houve predominância (91,7%) da população urbana, como evidenciado pela literatura.

Os valores médio e mediano da idade ao diagnóstico nos pacientes incluídos no presente estudo foram de 33 e 33,5 anos, respectivamente. O maior número de casos foi diagnosticado na quinta década (33,3%) de vida, seguida pela terceira (29,2%). Valores que se mostraram superiores àqueles registrados na literatura, que evidencia predomínio da doença na segunda e terceira décadas. Na revisão realizada pela autora, dos 292 casos publicados, a média e mediana das idades foram de 27,1 e 24 anos, respectivamente. No entanto, em estudo publicado por Al-Bahrani *et al.*<sup>4</sup>, que incluiu 97 pacientes, os autores referem-se a uma média de idade 31,3 anos, o que é semelhante ao encontrado na série descrita. Esses autores chamam a atenção para o fato de que 78,3% dos casos foram diagnosticados antes dos 40 anos de idade. Dos 24 pacientes estudados, 15 (62,5%) encontravam-se também dentro dessa mesma faixa etária.

Ao se analisar a idade de início dos sintomas, observa-se redução da média e da mediana, para 29,7 e 29 anos, respectivamente. No entanto, esses valores permanecem ainda superiores àqueles referidos na literatura.

Quando se avaliou a idade ao diagnóstico nos diferentes estádios histológicos, não se observou diferença significativa entre os três estádios, embora, a idade mínima tenha sido

superior no estágio A. A comparação da idade de início dos sintomas mostrou, que nos pacientes do estágio A, as manifestações clínicas iniciaram-se um pouco mais tarde do que nos pacientes nos estágios B e C.

A DCGP acomete a população mais idosa, com predomínio nas faixas etárias superiores à sexta década<sup>28,31,67,80,81,142,183,201,202,272</sup>. No estudo em questão, nove pacientes tinham DCGP, com média e mediana de idade ao diagnóstico de 36,7 ( $\pm 10,8$ anos) e 37 anos ( $Q_1=25,5$  e  $Q_3=46,5$ anos), respectivamente. Esses casos, certamente, contribuíram para a elevação das idades na casuística estudada. Como o único caso descrito na literatura de acometimento do intestino delgado na DCGP refere-se a um paciente com 12 anos, fica difícil de avaliar se a DCGP, com as características aqui apresentadas, seria uma doença predominante em indivíduos com idade superior àquela referida para a DCAP. Outra questão a ser levantada é se a casuística estudada retrata uma característica peculiar da DIPID no centro em que a pesquisa foi desenvolvida.

## **6.2 ANÁLISE DAS MANIFESTAÇÕES CLÍNICAS**

### **6.2.1 Manifestações clínicas ao diagnóstico**

A análise do tempo transcorrido entre o início dos sintomas e o diagnóstico nos pacientes estudados mostrou distribuição relativamente semelhante àquela constatada pela autora no levantamento dos 246 casos da literatura, como pode ser observado, pela comparação das Tabelas 2 e 8 dos itens 3.4.1 e 5.2, respectivamente. O maior número de casos do presente estudo foi diagnosticado no período compreendido entre 12 e 36 meses do início das manifestações clínicas. Vale ressaltar que algumas diferenças se fizeram presentes. Levando-se em consideração os primeiros 12 meses de sintomas, a casuística estudada apresenta número inferior de diagnósticos (34,8%) em relação aos dados da literatura (50,8%). Quando se avalia a faixa de diagnósticos definidos entre 72 e 120 meses, a literatura mostra porcentagem inferior (4,5%) à encontrada na presente casuística (11,7%). O pequeno número da amostra avaliada no atual estudo, certamente, é um fator que interfere na interpretação desses resultados. No entanto, o fato da DIPID ser doença pouco conhecida no Brasil, pode ter contribuído para o retardo no seu diagnóstico.

A comparação do tempo entre o início dos sintomas e o diagnóstico nos três estágios da DIPID, mostrou-se relativamente inferior para os pacientes no estágio C. Certa

semelhança foi constatada para os estádios A e B. A análise desse dado fica prejudicada pelo pequeno número de casos nos estádios A e B. Mas, o comportamento biológico mais agressivo do linfoma no estágio C, acarretando manifestações mais graves, pode ter sido um determinante para a procura de auxílio médico e diagnóstico mais precoce nessa fase da doença. Outra consideração a ser feita, é que a história natural da DIPID é marcada por uma evolução do linfoma de baixo grau para o linfoma de alto grau, ao longo do tempo. Na amostra analisada o menor tempo transcorrido entre o início dos sintomas e o diagnóstico no estágio C, pode ser um indício de que nesse grupo de pacientes, o linfoma tenha apresentado comportamento mais agressivo, desde o início do quadro clínico.

O emagrecimento (95,8%), a diarreia crônica (91,7%) e a dor abdominal (87,5%) dominaram a expressão clínica da doença nos casos estudados. Fato semelhante ocorreu em outras séries, nos quais a frequência desses sintomas variou de 66,7% a 100%, 70,1% a 100% e 70% a 100%, respectivamente<sup>3,4,6,19,99,106,153,205,208,222,229,230</sup>. No levantamento dos 554 casos revisados pela autora, tais manifestações foram observadas na proporção de 83,8% para a diarreia, 73,5% para a dor abdominal, sendo o emagrecimento descrito em 57,2% dos casos. As características e a forma com que essas manifestações clínicas se apresentaram nos pacientes do presente estudo não diferiram daquelas descritas na literatura. A frequência de ocorrência dessas manifestações foi semelhante nos três estádios, com exceção feita à dor abdominal, que foi menos frequentemente observada no estágio B. No entanto, quanto à intensidade, esta foi mais exuberante nos estádios B e C.

O vômito fez parte do quadro clínico de 37,5% dos pacientes estudados e foi mais comumente observado nos estádios B e C. Tal frequência foi semelhante (37,9%) à descrita por Rambaud e Seligmann<sup>205</sup> na revisão de 29 pacientes. Outras séries mostraram que esse sintoma pode estar presente em aproximadamente 50% dos casos<sup>4,6</sup>. No entanto, a análise da literatura realizada pela autora revelou que o vômito fez parte do quadro clínico de 21,5% dos casos revisados.

Anorexia foi queixa de 33,3% dos pacientes do estudo. Uma única série individualiza esse sintoma na análise do quadro clínico e mostra que, dentre os 97 casos avaliados, a anorexia esteve presente em 79,4%<sup>4</sup>. Na revisão dos 554 pacientes, esse sintoma foi referido em 17,1% dos casos.

O padrão e a frequência da febre observada no atual estudo foram semelhantes aos dados da literatura. A febre apresentou caráter intermitente, com valores que não ultrapassaram os 39°C, e predominou nos estádios mais avançados da doença. No entanto, em um paciente do estágio A, essa manifestação clínica foi uma queixa marcante.

Dois sintomas estiveram presentes na casuística estudada, em frequência bem superior à descrita na literatura. Artralgia foi observada em cinco (20,8%) pacientes, todos no estágio C. Em um deles, a dor articular associou-se a sinais flogísticos, caracterizando o quadro de artrite. As articulações mais acometidas foram joelhos, tornozelos e ombros. Na análise da literatura realizada pela autora, esse sintoma foi descrito em dois casos (0,4%)<sup>103</sup>. Sudorese noturna foi observada em três (12,5%) pacientes, sendo dois no estágio C e um, no A. A frequência dessa manifestação na revisão realizada pela autora foi de 0,4%<sup>102</sup>.

Outros sintomas, como astenia, queixas dispépticas, flatulência, borborismo e pirose, dentre outros, fizeram-se presentes no atual estudo em frequência semelhante àquela descrita na literatura.

Vale ressaltar, que um dos pacientes estudados, no estágio B, apresentou quadro de polineuropatia carencial, com comprometimento de membros superiores e inferiores. Observou-se parestesia, dores de forte intensidade e fraqueza muscular, traduzida por limitação significativa dos movimentos dos membros e grande dificuldade na apreensão manual de objetos. Este paciente encontrava-se em extremo estado de caquexia. Fato semelhante foi descrito por O'Keefe *et al.*<sup>184</sup> e Sopena *et al.*<sup>252</sup>, onde a neuropatia periférica associada ao quadro diarréico foi a expressão mais marcante na exteriorização da DIPID.

Constipação associada a dor abdominal foi a queixa de um dos pacientes da referida série. Esse paciente encontrava-se no estágio B e o estudo histológico da parede intestinal não mostrou diferença quanto ao tipo celular e extensão do comprometimento ao longo do intestino delgado, quando comparado aos outros casos do mesmo grupo que cursaram com diarreia. A literatura não faz referência à presença de constipação, mesmo naqueles pacientes nos quais a diarreia não fez parte do quadro clínico.

Desde as descrições iniciais dos linfomas difusos do intestino delgado, tem-se chamado a atenção para o baqueteamento digital, presente em frequência superior àquela encontrada nas outras doenças do intestino delgado. Essa observação foi tão significativa que esse sinal foi incorporado ao conceito da DIPID. A frequência com que o

baqueteamento digital é descrita nas diferentes séries varia de 11,1% a 77,8%. É provável que a ausência da pesquisa sistemática dessa manifestação, principalmente nas formas mais leves, seja responsável por tal variação<sup>4,19,24,53,73,76,97,99,106,153,213,222,227,229,230,255</sup>. Dos 24 pacientes do atual estudo, em 18 (75%), esse sinal foi observado.

A DIPID é doença que interfere diretamente no processo absorptivo do intestino delgado, assim, os mais variados graus de carências nutricionais são descritos na literatura<sup>1,14,20,36,76,82,94,164,212,216,256,264</sup>. De forma semelhante, tais alterações estiveram presentes nos pacientes aqui estudados. Considerando-se os 24 casos acompanhados na pesquisa, em 21 (87,5%), alguma manifestação de desnutrição pôde ser identificada ao exame físico; a saber, desde a redução da tela subcutânea e hipotrofia muscular, traduzindo o emagrecimento ocorrido, até a caquexia extrema, passando por alterações distróficas da pele e dos fâneros, hipotrofia das papilas línquais e queilite angular.

Edema dos membros inferiores foi observado em pacientes nos estádios B e C, numa frequência de 20,8%. Dado semelhante àquele encontrado no levantamento da literatura realizado pela autora, onde esse sinal esteve presente em 22,1%. Na presente casuística, anasarca foi encontrada em dois (8,3%) pacientes, estágio C. Em um deles, o edema generalizado configurou-se como a principal manifestação clínica da DIPID. Semelhante forma de apresentação foi registrada por Gilinsky *et al.*<sup>99</sup>. No levantamento realizado pela autora, esse dado foi relatado em 13 (2,5%) pacientes. Ascite é descrita na literatura em frequências que variam de 4,0% a 15,5%<sup>4,6,205</sup>. Na presente casuística, esteve presente em 8,3% dos pacientes.

Massas abdominais são descritas nos estádios mais avançados da doença e traduzem a presença de linfadenomegalia mesentérica ou lesões tumorais do intestino delgado. Nos casos estudados, as massas apresentavam características de linfonodos mesentéricos aumentados e foram observadas em três (12,5%) pacientes. Um deles, encontrava-se no estágio A e os outros dois no estágio C. Nos três casos, a presença de linfonodos aumentados foi confirmada durante a laparotomia. A literatura tem mostrado variações quanto a esse sinal. Considerando-se os 97 casos estudados por Al-Bahrani *et al.*<sup>4</sup>, em 56,7% foi possível palpar massas no abdome, enquanto nos 30 casos descritos por Gilinsk *et al.*<sup>99</sup> elas foram identificadas em 20% dos casos. No levantamento dos 517 casos da literatura, sua frequência foi de 25,3%.

A literatura chama a atenção para o fato de que a hepatomegalia, linfadenomegalia e esplenomegalia estão relacionadas à disseminação do linfoma e, portanto, são observadas nos estádios mais avançados da doença. Na casuística estudada, hepatomegalia esteve presente em cinco (20,8%) casos, sendo dois deles no estágio B e três, no C; no entanto, a histologia hepática, realizada em quatro desses casos, mostrou que a esteatose hepática, provavelmente associada à desnutrição, foi a única alteração observada em três pacientes. No quarto caso, além da esteatose, que dominou a expressão histológica, pôde-se observar a presença de discreto infiltrado inflamatório periportal, composto por células mononucleares, cujas características não permitiram o diagnóstico de infiltração linfomatoso do órgão. No levantamento realizado pela autora, a hepatomegalia fez parte do quadro clínico de 5,6% dos pacientes. O pequeno número de casos da amostra estudada não permitiu inferir sobre o real significado do aumento do fígado na avaliação da extensão da doença, mesmo nos estádios mais avançados.

Linfadenomegalia periférica ocorreu em dois (8,3%) pacientes. Tal porcentagem foi superior àquela constatada pela autora na revisão realizada. Esta foi de 5,4%. A biópsia de linfonodo cervical realizada em um dos casos mostrou a presença de linfócitos atípicos com aspecto de células de *Reed-Sternberg*, configurando disseminação do linfoma intestinal.

Retardo do crescimento somático e ausência de caracteres sexuais foram observados em um paciente da série, estágio B, no qual o início dos sintomas se deu aos cinco anos, sendo o diagnóstico definido aos 15. O tratamento foi acompanhado por remissão completa da doença e conseqüente desenvolvimento normal. Evolução semelhante foi referida por outros autores em pacientes que apresentaram a doença entre os 10 e 16 anos<sup>133,181,188,199,231,276</sup>.

### **6.2.2 Manifestações clínicas ocorridas durante o curso evolutivo**

Durante o acompanhamento dos casos estudados, algumas situações clínicas foram peculiares e merecem comentários.

A DCGP é uma doença que se manifesta, na maioria dos casos, associada a processos linfoproliferativos. Neoplasias malignas não hematológicas podem preceder, cursar de forma concomitante ou serem diagnosticadas após o reconhecimento da DCGP em 14% dos casos. A literatura ressalta a presença de carcinoma gástrico, de próstata e de



útero<sup>80,81,112,142</sup>. Um dos pacientes do estudo, com DCGP e processo linfoproliferativo intestinal, no estágio A, apresentou adenocarcinoma metastático, diagnosticado por meio de biópsia de linfonodo intra-abdominal, não tendo sido possível a identificação do sítio primário do tumor. Esse paciente evoluiu com carcinomatose peritoneal e óbito, quatro meses após o diagnóstico.

Outro paciente, no estágio B, após quatro anos de diagnóstico, concomitantemente aos sinais clínicos e laboratoriais de recidiva da DIPID, apresentou lesões na cavidade oral, caracterizadas por placas eritematosas com pequenas vesículas centrais e ulcerações, localizadas no palato mole e língua. A biópsia das referidas lesões evidenciou edema e intenso processo inflamatório mononuclear na lâmina própria da mucosa oral, com aspecto semelhante ao padrão histológico relatado por Bartold e Henning<sup>26</sup>, na descrição das manifestações orais da DIPID. Lesões na cavidade oral fazem parte do quadro clínico de algumas doenças do trato gastrointestinal, entre elas a doença de Crohn e a doença celíaca. O caso aqui registrado é o segundo na literatura em que se comprovou que lesões orais podem surgir durante o curso evolutivo da DIPID (Figura 4B).

A associação de DIPID com tuberculose intestinal, pulmonar ou linfonodal, tem sido observada por vários autores<sup>72,138,173,181,182,199,208,232,254</sup>. O estado de imunodeficiência gerado pela doença intestinal crônica, associado às condições epidemiológicas da população mais predisposta ao desenvolvimento dessas duas enfermidades são fatores que podem reforçar a possibilidade da coexistência dessas duas entidades. Na série estudada, em um paciente com DCGP no estágio C, o diagnóstico de tuberculose intestinal e de linfonodos mesentéricos foi estabelecido por meio do estudo histológico das amostras obtidas por laparotomia. O tratamento simultâneo do linfoma e da tuberculose foi acompanhado de remissão completa da doença linfoproliferativa e cura da tuberculose.

O acometimento do cólon pode ocorrer de forma isolada, em casos mais raros, ou compor o quadro de uma doença extensa, com acometimento simultâneo do intestino delgado. Em um dos casos estudados, pertencente ao estágio C, a recidiva dos sintomas, marcada por dor abdominal, diarreia pouco expressiva e emagrecimento, dois anos após o primeiro tratamento quimioterápico, motivou o reestadiamento da doença. Por essa ocasião, a endoscopia do reto e sigmóide evidenciou a presença de mucosa congesta, friável e com nodulações grosseiras, que se estendem por toda a ampola retal. A amostra do tecido retal

mostrou infiltração nodular por neoplasia de células linfóides, com freqüente transformação blástica e que, em algumas regiões, invadia a submucosa. Por meio dos fragmentos de jejuno obtidos pela cápsula peroral, foi possível constatar o acometimento simultâneo do intestino delgado. O retratamento foi acompanhado de remissão completa da doença e normalização do aspecto endoscópico do intestino grosso. O envolvimento do intestino grosso na DIPID tem sido observado por vários autores 3,44,51,56,57,72,106,173,216,221,232,241,243,246,250

Em toda a literatura revisada, apenas um caso de gravidez foi descrito em paciente com DIPID. Tratava-se de uma paciente brasileira, com DCAP, que alcançou uma provável remissão clínica após tratamento com antibióticos. Os autores referem-se a um período gestacional sem intercorrências, com nascimento da criança em boas condições<sup>42</sup>. No presente estudo, oito gestações puderam ser acompanhadas em quatro pacientes. Destas, três estavam no estágio C e uma no estágio B. Todas as pacientes engravidaram após quimioterapia oncológica. DCAP foi diagnosticada em dois casos; DCGP em um; e, nenhum marcador foi identificado na quarta paciente.

Apenas duas gestações não chegaram a termo. Um aborto espontâneo ocorreu aos dois meses de gestação e, em outra paciente, o desenvolvimento de oligodrâminio e o hipodesenvolvimento fetal foram as indicações para interrupção da gravidez na 31ª semana. A criança, que nasceu prematura, evoluiu sem intercorrências e com desenvolvimento normal. Nessas duas situações as pacientes apresentavam evidências clínicas e histológicas de recidiva da doença.

Seis gestações transcorreram sem complicações e chegaram a termo, com o nascimento de crianças normais. Vale ressaltar que a paciente que teve o aborto espontâneo, após novo tratamento quimioterápico e estando em remissão completa da doença, engravidou por mais duas vezes, com o nascimento a termo de crianças normais. As outras duas pacientes estavam em remissão completa e parcial da doença.

Como em toda doença crônica e consumptiva, também na DIPID, apesar da pequena experiência, o controle da doença de base parece ter sido o fator fundamental na evolução satisfatória da gravidez, tanto nos casos estudados do presente trabalho, quanto no descrito na literatura.

## **6.3 ANÁLISE DOS ASPECTOS RELACIONADOS AOS EXAMES COMPLEMENTARES**

### **6.3.1 Exames de patologia clínica**

Anemia tem sido descrita em aproximadamente 50% dos pacientes com DIPID. Dentro do contexto de uma doença crônica que infiltra difusamente as paredes intestinais, em especial o jejuno, uma interação de fatores pode resultar em tal alteração.

A mabsorção é a principal causa da deficiência de ferro, sendo a perda intestinal crônica menos freqüente nessa entidade. A deficiência de ácido fólico pode resultar da ingestão inadequada, mas, principalmente, da mabsorção devido a doença jejunal difusa. O supercrescimento bacteriano intestinal é fator preponderante ao desenvolvimento da deficiência de vitamina B<sub>12</sub>, uma vez que o íleo terminal, em geral, está poupado na DIPID. A anemia de doença crônica, considerada uma conseqüência da ativação das citocinas inflamatórias, contribui de forma significativa para o desenvolvimento da anemia, na DIPID.

Anemia esteve presente em 62,5% dos casos estudados. A análise dos índices hematimétricos mostrou predominância de anemia normocrômica e normocítica (66,7%), seguida pela macrocitose em 20,0% e microcitose com hipocromia em 13,3%. A coexistência dos diversos fatores como causa da anemia na DIPID, sem dúvida, interfere na interpretação e na valorização dos índices hematimétricos em seu estudo etiológico.

O nível de ferro sérico esteve baixo em 81,2% dos casos. Níveis reduzidos do ferro sérico podem compor o quadro laboratorial de ambas as condições, seja a anemia ferropriva ou a anemia de doença crônica. A capacidade total de ligação do ferro estava dentro dos valores de referência ou reduzida em todos os pacientes nos quais foi mensurada, em associação à dosagem do ferro sérico. Esse fato reforça o predomínio do componente de anemia de doença crônica, pois na anemia ferropriva a capacidade total de ligação da transferrina encontra-se geralmente elevada. Infelizmente, a dosagem da ferritina sérica, que é a medida mais acessível das reservas de ferro do organismo passou a ser realizada no Laboratório Central do HC-UFMG a partir de agosto de 1999; e, como a abrangência deste estudo vai de fevereiro de 1988 a dezembro de 2004, não se pôde contar com esse parâmetro na investigação da anemia da maioria dos pacientes.

A dosagem de ácido fólico foi realizada em pouco mais da metade dos pacientes, e mostrou-se baixa em 46,1% destes. Certamente, a carência de ácido fólico contribuiu para o aparecimento da anemia nesses casos; entretanto, em todos os pacientes em que o ácido fólico encontrava-se baixo, nível reduzido de ferro sérico também foi identificado. A análise dos valores da vitamina B<sub>12</sub> ficou prejudicada, pois a maioria dos pacientes havia recebido reposição parenteral dessa substância antes do primeiro atendimento no Serviço onde se desenvolveu o estudo. As dosagens mostraram-se normais ou aumentadas em 81,8% dos casos. Assim, considerou-se que as carências de ferro e ácido fólico podem ter contribuído para o aparecimento da anemia; no entanto, a anemia de doença crônica foi, provavelmente, o componente mais importante na gênese da anemia desse grupo de pacientes.

Poucas alterações são registradas quanto à contagem global e diferencial dos leucócitos na DIPID. Dentre as descritas, predomina a leucocitose, de discreta a moderada intensidade e alterações na contagem diferencial dos leucócitos. Alguns autores chamam a atenção para a eosinofilia, que pode ser persistente ou transitória<sup>72,129,277</sup>. Na casuística estudada, discreto aumento dos leucócitos foi observado em 41,7% dos pacientes. Eosinofilia fez parte do quadro laboratorial, ao diagnóstico, em 20,5% dos casos e foi observada durante a evolução em 10 (41,7%) pacientes. Assim, um total de 15 (62,5%) pacientes apresentou eosinofilia durante o curso evolutivo da doença. Destes, 11 pertenciam ao estágio C; dois, ao estágio A; e dois, ao B. Essa alteração foi transitória em 12 (80%) pacientes e persistente em três (20%) casos. O perfil do leucograma observado nos pacientes do estudo não se mostrou diferente do que é descrito por outros autores.

VHS é um teste inespecífico e, portanto não diagnóstico. Esse exame encontra-se alterado, principalmente, nos processos inflamatórios agudos ou crônicos, nas neoplasias, na necrose ou no infarto tecidual. Seus valores podem sofrer interferência de vários fatores. A literatura tem mostrado que a VHS está acelerada em um terço dos pacientes com DIPID<sup>4,17,24,72,99,129,131,138,139,153,159,166,205,208,227,257,274,277</sup>. Na casuística estudada, a VHS mostrou-se acelerada em 59,2% dos pacientes e não houve diferença quanto à frequência desta alteração, bem como dos seus valores nos três estádios.

Hipoalbuminemia é comum nos pacientes com DIPID e pode ser atribuída à má absorção com conseqüente desnutrição ou à perda entérica de proteínas. Nesse estudo, 20

(83,3%) dos 24 pacientes apresentaram hipoalbuminemia. Os valores da albumina, em geral, foram semelhantes para os três estádios.

Elevação dos níveis das aminotransferases e da gamagutamil-transpeptidase ocorreram, respectivamente, em quatro e oito pacientes do estudo. Observou-se associação entre a presença de tais alterações e a esteatose hepática, diagnosticada por meio de biópsia. Em relação aos valores da fosfatase alcalina, a literatura chama a atenção para o fato de que níveis elevados se relacionam principalmente à fração intestinal desta enzima. Dos 24 casos estudados, em sete (29,2%), a fosfatase alcalina encontrava-se elevada, condição esta mais observada nos estádios avançados da doença.

Distúrbios eletrolíticos como hipocalemia, hipocalcemia, hipofosfatemia e hipomagnesemia são os mais encontrados e estão diretamente relacionados às perdas intestinais pela diarreia e a má absorção<sup>4,6,17,24,137-139,159,166,205,208,274,277</sup>. Na série em estudo, o cálcio esteve baixo em 13 pacientes; a hipocalemia foi observada em sete casos; e níveis baixos de magnésio e fósforo estiveram presentes em seis pacientes. Apenas um paciente apresentou manifestação clínica devido à deficiência de potássio, com remissão do quadro após a reposição venosa desse íon. Vale ressaltar que a deficiência de todos os íons foi mais acentuada no estágio C.

Nos linfomas não-Hodgkin, níveis elevados de LDH estão relacionados a pior prognóstico da doença<sup>66,101</sup>. Não existe referência na literatura acerca do comportamento da LDH na DIPID. No entanto, Malik<sup>159</sup> em trabalho de revisão, relata que elevações da LDH são observadas na doença em fase mais avançada. Em 15, dos 24 pacientes estudados, essa enzima foi determinada e mostrou-se elevada em apenas dois casos, sendo um no estágio B e o outro no C. Dos 14 pacientes do estágio C, a LDH foi mensurada em 12 casos e mostrou-se sem alterações em 91,7% dos pacientes.

Dentre as provas para se avaliar a absorção intestinal, a dosagem da gordura fecal de 24 horas é o exame mais frequentemente realizado e a esteatorréia é a alteração laboratorial mais referida dentro da descrição do quadro laboratorial da DIPID. Os valores da gordura fecal variam de 6 a 35g em 24 horas nos diferentes relatos<sup>4,6,17,24,131,137-139,159,166,205,208,274,277</sup>. Na casuística estudada, os resultados foram semelhantes aos encontrados pelos outros autores, tanto no que se refere à frequência, bem como na intensidade dessa alteração. A

comparação dos diferentes grupos da pesquisa evidenciou que a perda de gordura nas fezes foi mais freqüente e expressiva nos estádios mais avançados da doença.

O caráter difuso das lesões intestinais na DIPID faz com que a dosagem da xilosúria de cinco horas se mostre alterada em um grande número de pacientes. Apesar das limitações ocorridas no decorrer desse estudo, quanto à realização desse exame no laboratório da Instituição onde se desenvolveu a pesquisa, sua determinação pode ser realizada em 11 pacientes. Destes, a excreção da D(+) xilose mostrou-se reduzida em 54,6% dos casos. A irregularidade com que esse exame foi realizado nos diferentes grupos, não nos permite aferir sobre o comportamento da excreção da xilose nas diferentes fases da doença.

Dentre as características epidemiológicas da população mais predisposta ao desenvolvimento da DIPID, os parasitos intestinais sempre foram considerados como parte importante do estímulo imunogênico à mucosa do intestino delgado. No entanto, vários autores têm chamado a atenção, para o fato de que esses parasitos estão presentes em um terço dos pacientes por ocasião do diagnóstico da DIPID e que essa freqüência não se mostra superior àquela observada na população geral dos hospitais das regiões em estudo<sup>4,6,205,274</sup>. Os parasitos mais descritos na literatura são *Giardia lamblia*, *Strongyloides stercoralis* e *Trichocephalus trichiurus*. No estudo em questão, a freqüência das parasitoses intestinais não se mostrou muito diferente da observada na literatura. Em 25% dos pacientes foi encontrado um ou mais dos seguintes parasitos: *Strongyloides stercoralis*, *Entamoeba histolytica*, *Trichocephalus trichiurus*, *Giardia lamblia* e *Hymenolepis nana*. No Brasil, as infecções parasitárias do intestino constituem um problema médico-social importante. Vale registrar alguns dados estatísticos, a propósito das diversas parasitoses, para se estimar a magnitude do problema. Assim, por exemplo, ascaridíase é uma das helmintíases mais freqüentes, variando a sua incidência entre 73,1% da população baiana e 83,4% no litoral do País. A população brasileira com ancilostomíase está estimada em quase 25 milhões de indivíduos, sendo registradas cifras superiores a 60% nos estados do Maranhão, Piauí, Alagoas e Mato Grosso<sup>83</sup>. Levantamento parasitológico realizado na zona rural de Uberlândia, Minas Gerais, mostrou que 51% da população encontrava-se infectada por algum tipo de parasito intestinal<sup>185</sup>, dado semelhante ao descrito por Moitinho *et al.*<sup>172</sup>

em população rural do Paraná. Tais cifras se mostram bem superiores às observadas no grupo dos pacientes incluído no estudo.

### **6.3.2 Exames soro-imunológicos e imuno-histoquímica da mucosa intestinal**

O comportamento das globulinas não possui padrão uniforme na DIPID, pois se apresentam em níveis normais, elevados ou baixos. Alguns autores questionam se os níveis baixos de IgG, IgA e IgM não estariam associados apenas a enteropatia perdedora de proteínas, ou se existe, de forma concomitante, redução da síntese destas globulinas, decorrente da proliferação das células plasmáticas<sup>9,17,85,137,139,159,166</sup>. Dos 24 pacientes da pesquisa, valores normais das três globulinas foram encontrados em 50%. Nenhuma alteração foi descrita nos pacientes do estágio A. Valores elevados ou reduzidos das três imunoglobulinas foram identificados em 12 (50%) casos nos estádios B e C. Não se observou relação das alterações do nível sérico das imunoglobulinas quando comparado com a gravidade da doença ou com a presença das cadeias pesadas  $\alpha$  ou  $\gamma$  no soro ou no tecido.

A eletroforese do soro dos pacientes com DCAP não apresenta anormalidades na metade dos casos. Quando presentes, as alterações se caracterizam por uma larga faixa de precipitação de proteínas que se estende da região  $\alpha_2$  à  $\beta_2$  e pelo aumento da  $\alpha_2$ -globulina<sup>81,85,139,194,206,209,234-240,274</sup>. Dos sete casos com DCAP do presente estudo, em seis, esse exame foi realizado e nenhuma alteração no traçado eletroforético foi observada, sendo que em dois pacientes, níveis mais elevados de  $\alpha_2$ -globulina foram encontrados. Na DCGP a eletroforese das proteínas séricas encontra-se normal em dois terços dos pacientes<sup>81</sup>. Nenhuma alteração foi constatada nos seis exames realizados dos nove pacientes estudados com DCGP, incluídos no presente estudo.

Os métodos de maior sensibilidade e especificidade na pesquisa das imunoglobulinas anormais, que caracterizam as doenças de cadeia pesada, são a imunosseleção e/ou a imunoeletroforese que emprega anticorpos contra a região  $F_{ab}$ . Entretanto, por se tratar de exames restritos a alguns centros de pesquisa, na prática clínica, a imunoeletroforese, realizada com anticorpos contra as cadeias pesadas e leves, tem sido o método mais

difundido e utilizado para o diagnóstico e avaliação da resposta ao tratamento da DCAP e DCGP. Os dados disponíveis na literatura não fornecem informações sobre a sensibilidade e especificidade desse método; entretanto, sabe-se que ele é acompanhado limitações. Os trabalhos de revisão têm demonstrado que o reconhecimento da cadeia  $\alpha$ -pesada no soro sofre uma variação de frequência de 20% a 87%, dependendo do método de pesquisa utilizado, do momento em que se encontra a doença, do grau de maturação celular e da intensidade do infiltrado intestinal, situações que interferem diretamente no nível sérico da imunoglobulina anormal e, conseqüentemente, influencia a frequência de sua identificação, conforme já mencionado anteriormente<sup>13,39,59,85,99,137,139,159,166,205,207,227,230,250,274,276</sup>.

Dos 24 pacientes do estudo, em 18 (75%) foi realizada imunoeletroforese do soro na ocasião do diagnóstico. Em quatro (22%) casos foi possível o reconhecimento da cadeia  $\alpha$ -pesada e em sete (38,9%), a cadeia  $\gamma$ -pesada foi identificada. Assim, a imunoeletroforese permitiu o diagnóstico da doença de cadeia pesada, seja  $\alpha$  ou  $\gamma$ , em 11 (61,1%) casos. Resultado que se mostra dentro da ampla faixa de variação apresentada na literatura.

O estudo dos subtipos das imunoglobulinas anormais na DCAP mostrou, que na totalidade dos casos, as imunoglobulinas pertencem ao subtipo  $\alpha_1$ . Na DCGP todas as quatro subclasses de  $\gamma$  já foram identificadas, porém, existe certo predomínio para a subclasse  $\gamma_3$ . Na presente casuística, o estudo das subclasses das imunoglobulinas séricas anormais foi possível de ser realizado em quatro casos de DCGP e o resultado mostrou que em todos os soros a gamaglobulina anormal pertencia a subclasse  $\gamma_1$ . A DCGP com características epidemiológicas, clínicas e patológicas semelhantes àquelas da DCAP havia sido descrita em apenas um caso na literatura e neste estudo, a gamaglobulina identificada também pertencia a subclasse  $\gamma_1$ <sup>28</sup>. A tendência de produzir um único subtipo de imunoglobulina parece ser mais uma semelhança entre a DCGP, que tem no intestino delgado o local primário do processo linfoproliferativo, e a DCAP.

A presença da cadeia  $\alpha$ -pesada no tecido intestinal, associada à sua ausência nos líquidos corporais, caracteriza a forma não secretora da doença. A imuno-histoquímica é o método utilizado para a pesquisa da imunoglobulina anormal nas amostras de tecido intestinal. Na presente casuística, este exame foi realizado em 10 pacientes sendo que em três, a cadeia  $\alpha$ -pesada foi identificada na mucosa intestinal e, em outros dois casos, a cadeia  $\gamma$ -pesada foi imunoglobulina anormal reconhecida. A forma não secretora da DCAP



foi descrita na década de 80 e, posteriormente, reconhecida por vários autores<sup>24,42,165,169,207,209,255</sup>; entretanto, dentro da limitada experiência relativa à DCGP com acometimento primário do intestino delgado, esta forma de apresentação da doença, ainda não foi devidamente reconhecida. O atual estudo identificou a presença de cadeia  $\gamma$ -pesada nas células do intestino delgado de dois pacientes, nos quais a imunoeletroforese do soro não identificou a presença de tal imunoglobulina. Considerando-se o conceito utilizado para se definir a forma não secretora da DCAP, por analogia, e com base nestes dois casos, poder-se-ia questionar a existência de uma forma também não secretora da DCGP quando o processo linfoproliferativo primário está localizado no intestino delgado, mimetizando, dessa forma, a DCAP não secretora. Entretanto, a realização de estudos utilizando-se de métodos mais sensíveis para a detecção da cadeia  $\gamma$ -pesada no soro, torna-se necessária, para a confirmação dessa observação.

### **6.3.3 Exames endoscópicos**

Em 1986, Halphen *et al.*<sup>108</sup> utilizando-se de aparelhos longos que permitiram a visualização do duodeno distal e das porções iniciais do jejuno, realizaram estudo prospectivo e controlado, no qual, o aspecto endoscópico de 40 pacientes com linfoma difuso do intestino delgado foi comparado às características endoscópicas de 80 pacientes com diferentes doenças desse órgão. O trabalho reconheceu a presença de cinco padrões endoscópicos na DIPID. O padrão infiltrativo, associado ou não aos nódulos e às úlceras da mucosa, foi mais observado, sendo descrito em 80% dos casos. Esses autores, concluíram que a infiltração das paredes do intestino delgado foi a alteração endoscópica de maior sensibilidade e especificidade diagnóstica, apresentando valores preditivo positivo e negativo de 0,88 e 0,93, respectivamente. O aspecto nodular foi visualizado em 60% dos casos e mostrou sensibilidade e valor preditivo positivo inferior ao aspecto infiltrativo. As úlceras foram descritas em 30% dos pacientes; enquanto, o padrão em mosaico foi encontrado em 20%; e o espessamento das pregas da mucosa em 10%. A endoscopia foi normal em 2,5% dos pacientes. Resultados semelhantes foram descritos por outros autores<sup>25,114</sup>.

Na presente casuística, a endoscopia digestiva alta foi realizada com aparelho endoscópico convencional, que permite a visualização do trato digestivo até a segunda porção do duodeno. O padrão nodular foi mais observado e esteve presente em 45% dos

pacientes, houve predomínio de micronódulos, que se encontravam difusamente distribuídos no bulbo e na segunda porção do duodeno; nódulos maiores foram descritos em dois pacientes. Lesões ulceradas rasas, lembrando o aspecto de lesões agudas, também localizadas no bulbo e na segunda porção duodenal, característica do padrão ulcerativo, esteve presente em 15% dos casos. Aspecto em mosaico foi observado em um paciente e espessamento das pregas de mucosa intestinal, em outro caso. Essas alterações foram mais frequentes nos estádios B e C. A endoscopia digestiva alta foi considerada normal em 35% dos pacientes. Em um paciente, foram diagnosticados divertículos duodenais; quadro não associado às alterações endoscópicas descritas na DIPID. As discrepâncias encontradas entre os dados da literatura e os resultados observados na casuística estudada podem refletir a menor extensão do segmento de intestino delgado examinado pela endoscopia convencional.

Os aspectos endoscópicos mais descritos no acometimento gástrico da DIPID são erosões, ulcerações e espessamento das pregas da mucosa. Na atual casuística, dois pacientes apresentaram erosões planas no corpo e antro gástrico, sendo que em um deles, observou-se, concomitantemente, espessamento das pregas da mucosa. Um dos pacientes encontrava-se no estágio A e outro no C. Nos dois casos, a biópsia gástrica não mostrou infiltração linfomatosa do órgão. Em cinco pacientes foi descrito quadro de gastrite atrófica, não associada ao *H. pylori*. O estudo histológico não permitiu estabelecer a etiologia dessa alteração. A literatura faz referência a um caso de DIPID, com gastrite atrófica, semelhante à observada no presente estudo; no entanto, os autores não descrevem o aspecto histológico do estômago<sup>118</sup>.

A presença de nódulos ou pólipos associados ou não às úlceras e ao espessamento das pregas mucosas, são as características endoscópicas mais observadas no acometimento colônico da DIPID. Dos seis pacientes, em que este exame foi realizado no atual estudo, apenas um apresentou mucosa retossigmoidiana congesta, friável e com nodulações grosseiras, difusamente distribuídas na ampola retal. A histologia da mucosa confirmou a infiltração linfomatosa do cólon.

#### **6.3.4 Exames de imagem**

A avaliação morfológica das alças do intestino delgado, realizada por meio da radiografia contrastada, se constitui em exame de grande importância na suspeita diagnóstica e no diagnóstico diferencial da DIPID com outras doenças do intestino delgado. Esse exame encontra-se alterado em praticamente todos os pacientes, embora, quando normal não afasta o diagnóstico. As alterações em geral, são extensas, difusas e contínuas, localizando-se principalmente no duodeno, jejuno e íleo proximal, com o restante do íleo sendo acometido em raras ocasiões. O conjunto dessas alterações são responsáveis pela subversão, as vezes significativa, do padrão morfológico da mucosa intestinal<sup>2,3,6,38,74,99,138,152,162,168,211,221,227,266</sup>. Parece existir associação direta entre o tipo e gravidade da alteração radiológica, com a intensidade e profundidade do infiltrado celular na parede intestinal, a despeito de haver relatos de discrepâncias entre estes dois achados<sup>2,74,99,138,168,211,227,266</sup>.

Em trabalho realizado por Vessal *et al.*<sup>266</sup>, o tempo de trânsito do bário pelo intestino delgado mostrou-se lento na maioria dos 46 pacientes com DIPID. No entanto, esses autores não especificaram com que frequência essa alteração foi observada. Na presente casuística, o tempo do trânsito intestinal não apresentou alterações em 70,8% dos casos, mostrou-se lento em 25% e rápido em um (4,6%) caso.

À semelhança do que é descrito na literatura, nenhum dos pacientes do presente estudo apresentou morfologia normal das alças intestinais. As alterações foram mais significativas no duodeno e jejuno, com apenas dois pacientes apresentando nódulos no íleo. Em um deles, as nodulações atingiram o íleo terminal; no entanto, esse paciente tinha tuberculose intestinal associada ao quadro de linfoma e essa afecção pode ter sido a responsável pela lesão ileal.

Espessamento das pregas da mucosa e nódulos, de tamanhos variados, que fazem projeção para o lúmen intestinal, são, provavelmente, expressões radiológicas da intensidade do infiltrado celular na mucosa e submucosa intestinal e se constituem nas alterações mais descritas na DIPID. Na série estudada, o padrão nodular esteve presente em todos os pacientes nos três estádios. O tamanho dos nódulos variou de pequenos, que predominou nos estádios A e B, a nodulações grosseiras, muitas vezes, lembrando o aspecto faveolar. Nódulos maiores foram mais frequentes no estádio C; porém, pacientes nos estádios A e B, também apresentaram tal alteração. Alargamento e espessamento das

pregas da mucosa foram observados em 79,2% dos pacientes e sua freqüência foi maior nos estádios mais avançados da doença. O grau de espessamento das pregas da mucosa apresentou variações, com as alterações grosseiras sendo mais encontradas no estágio C. No entanto, espessamentos exuberantes também foram vistos nos pacientes dos estádios A e B.

Irregularidades e espiculações na periferia da mucosa intestinal, que denunciam a presença de lesões ulceradas, foram encontradas em 41,7% dos casos avaliados e todos os pacientes estavam nos estádios B ou C. Na opinião de alguns autores, essa alteração associada a nódulos grosseiros, se constitui no aspecto radiológico mais característico da DIPID<sup>74,159,166,168,211</sup>.

Dilatação das alças, que muitas vezes confere o aspecto aneurismático aos segmentos intestinais, surge habitualmente como resultado de infiltração maciça da submucosa do intestino. Esse aspecto foi visto em 25% dos casos estudados e todos pertenciam aos estádios B e C.

Estagnação de líquido no interior das alças intestinais se traduz pela floculação do bário e é descrito, principalmente, nos pacientes que apresentam segmentos intestinais dilatados. Tal alteração esteve presente em 29,2% dos pacientes dessa série, sendo observado em um paciente do estágio B e em seis do C.

A telerradiografia de tórax em PA e perfil mostrou-se sem alterações em 95,8% dos casos estudados. Um paciente apresentou quadro radiológico compatível com enfisema pulmonar e em nenhum dos casos, foi observado padrão sugestivo de acometimento pulmonar da DCAP, como descrito por Florin-Christensen *et al.*<sup>87</sup>.

A importância da ultra-sonografia abdominal e da tomografia computadorizada de abdome se limita à pesquisa de linfadenomegalia e de prováveis massas intestinais. São exames que não possuem papel definido no estadiamento final da DIPID, uma vez que, este é fundamentado no aspecto histológico dos diversos órgãos<sup>3,17,167,199,243,276</sup>.

Na série estudada, a ultra-sonografia abdominal foi realizada em todos os pacientes e a alteração mais observada foi linfadenomegalia mesentérica, que esteve presente em seis (25%) pacientes, sendo cinco deles no estágio C e um no B. A linfadenomegalia retroperitoneal foi descrita em três (12,5%) casos; um (7,1%) em cada estágio da doença e em um paciente, estágio C, foi vista linfadenomegalia para-aórtica. Outros achados, como

dilatação e espessamento das alças intestinais foram observados em menor número de casos. O exame mostrou-se normal em 33,3% dos pacientes.

Dos 19 pacientes que se submeteram à tomografia computadorizada de abdome, as alterações encontradas não diferiram daquelas descritas na ultra-sonografia abdominal. A linfadenomegalia mesentérica foi diagnosticada em 36,8% e linfadenomegalia retroperitoneal em 21%, e o exame mostrou-se sem alterações em 36,8% dos casos avaliados.

#### **6.4 ANÁLISE DOS ASPECTOS RELACIONADOS A LAPAROTOMIA PARA ESTADIAMENTO**

A laparotomia é capaz de revelar, na maioria dos pacientes, uma das características anatômicas mais importantes que diferenciam a DIPID do LTO. Na DIPID é marcante o espessamento difuso, regular e homogêneo das paredes das alças intestinais, principalmente das porções proximais do intestino delgado. No LTO o crescimento da massa tumoral se faz de forma localizada e o íleo terminal é a porção do intestino mais comprometida. No entanto, o aspecto normal dos órgãos abdominais, também, pode ser observado nos pacientes com DIPID.

O espessamento das alças intestinais, percebido através do aspecto macroscópico ou por palpação dos segmentos comprometidos, associado à presença de nódulos que, freqüentemente, fazem protrusão para o lúmen, e quando exuberantes, projetam-se na serosa intestinal, têm sido as alterações mais descritas no intestino delgado<sup>3,4,6,19,43,75,85,92,137-139,166, 177,205,208,222,229,255,256,274</sup>.

Tabbane *et al.*<sup>255</sup> avaliaram prospectivamente 17 pacientes com DCAP, com objetivo de analisar os resultados da laparotomia no estadiamento final da DIPID. Esses autores ao utilizar a classificação histológica proposta por Galian *et al.*<sup>92</sup> e o protocolo para estadiamento cirúrgico da OMS<sup>275</sup>, descreveram sete pacientes no estágio A, dois no B e oito no C. As alças intestinais foram normais em três (17,6%) casos do estágio A e espessamento das paredes do intestino foi percebido em 14 (82,3%) pacientes. Não fica claro no referido trabalho, em quantos casos foram observados nódulos parietais. Outro aspecto observado pelos autores, em seis (35,3%) pacientes dos estágios mais avançados, foi a presença de segmentos intestinais com paredes muito espessadas, assemelhando-se ao

aspecto de massas tumorais grosseiras. Todas as alterações descritas foram mais expressivas nos 50% proximais do intestino delgado. Linfadenomegalia mesentérica só não esteve presente em dois (11,8%) pacientes; um no estágio A e outro no B. Os linfonodos se mostraram moderadamente aumentados no estágio A; enquanto grandes linfonodos foram descritos nos estágios B e C. Massas formadas pela coalescência de linfonodos mesentéricos foram encontradas em quatro (23,5%) casos, todos no estágio C. A extensão da doença para outros órgãos abdominais, como linfonodos para-aórticos, peritônio e fígado, foi constatada em cinco (29,4%) casos, nos estágios B e C. Nos 18 pacientes avaliados por Salem *et al.*<sup>229</sup>, o aspecto dos órgãos abdominais foi normal em 38,9%. Em 61,1% dos casos estudados, espessamentos ou dilatações dos segmentos intestinais foram as alterações observadas e, estas foram mais frequentes no duodeno e jejuno proximal.

Dos 24 pacientes da série em estudo, em 20 foi realizada a laparotomia para estadiamento, utilizando-se o protocolo preconizado pela OMS<sup>275</sup> e a classificação histológica proposta por Galian *et al.*<sup>92</sup>. Quatro pacientes pertenciam ao estágio A, cinco ao B e 11 ao C. Em dois (10%) casos, estágio B, nenhuma alteração foi observada no inventário da cavidade abdominal. Espessamento das paredes do intestino predominou nas porções proximais do delgado e esteve presente em 75% dos pacientes, sendo mais exuberante nas fases mais avançadas da doença. Resultado semelhante ao encontrado por Tabbane *et al.*<sup>255</sup>. Nódulos que faziam protrusão para a luz intestinal ou que eram visíveis na serosa das alças foram observados em 40% dos pacientes, nos três estágios da doença.

Linfadenomegalia mesentérica foi constatada em 90% dos casos da presente casuística, dado que se mostrou semelhante ao observado por Tabbane *et al.*<sup>255</sup>. Os linfonodos, geralmente múltiplos; apresentavam tamanhos que variavam de pequenos a grandes e a consistência era ora fibroelástica, ora endurecida. Linfadenomegalia de outras cadeias, como para-aórtica e retroperitoneal foi observada em dois (10%) pacientes.

Dilatação das alças do intestino delgado foi identificada em dois pacientes. Em um caso, estágio B, o jejuno encontrava-se difusamente dilatado, evidenciando atonia da parede intestinal. No outro paciente, estágio C, havia dilatação segmentar do jejuno proximal.

Duas massas tumorais circunscritas, associadas ao espessamento da parede das alças jejunais, foram observadas em único paciente do estágio C. Achado semelhante ao descrito por Tabbane *et al.*<sup>255</sup>.

A laparotomia revelou, em um caso do estágio C, a presença de várias lesões estenóticas que se estendiam ao longo do jejuno e íleo. No entanto, este paciente tinha tuberculose intestinal associada a DIPID e, provavelmente, a tuberculose foi a causa das múltiplas estenoses intestinais.

Na série em estudo nenhuma alteração macroscópica foi constatada nos outros órgãos abdominais.

As complicações pós-operatórias não são descritas com frequência nos pacientes submetidos ao estadiamento cirúrgico. No trabalho realizado por Tabbane *et al.*<sup>255</sup>, um paciente evoluiu para óbito, por sepse, três semanas após a cirurgia. No entanto, nesse caso, foi realizada no mesmo procedimento a retirada de cisto hidático hepático. Na presente casuística, complicações pós-operatórias foram observadas em dois pacientes. Um deles evoluiu com quadro sugestivo de obstrução intestinal. A relaparotomia realizada no terceiro dia de pós-operatório não evidenciou alterações que pudessem ser responsáveis por tais manifestações clínicas. O quadro foi atribuído e conduzido como íleo adinâmico, com resolução satisfatória. O segundo paciente apresentou peritonite e sepse. A relaparotomia mostrou alças jejunais dilatadas e duas fístulas na anastomose do segmento ileal. Esse paciente tinha tuberculose intestinal associada a DIPID. Por se tratar de doença fistulizante, a tuberculose pode ter sido a responsável por tal complicação.

Na opinião de Rambaud e Seligmann<sup>205,208</sup>, quando a remissão da doença não é alcançada após tratamento adequado, principalmente, nos pacientes do estágio A, uma segunda laparotomia, para reestadiamento está indicada. Durante a realização do presente estudo, dois pacientes foram submetidos a um segundo estadiamento cirúrgico. Um paciente, estágio A, três anos após o diagnóstico e tratamento irregular, evoluiu com exacerbação das manifestações clínicas e exames complementares com alterações significativas. No entanto, o padrão histológico da mucosa jejunal mantinha-se compatível com a doença no estágio A. Estádio que foi confirmado pela histopatologia das amostras de tecidos retiradas durante o segundo procedimento cirúrgico. Com base nesse resultado, a antibioticoterapia foi mantida de forma regular por 12 meses e o paciente alcançou a RP da doença. Não se observou evolução para os estádios mais avançados, durante os 120 meses, em que foi acompanhado. No outro caso, estágio C, o novo estadiamento tornou-se necessário, pois, após o décimo ciclo de quimioterapia, a tomografia computadorizada de

abdome revelou a presença de grande massa retroperitoneal. A laparotomia mostrou tratar-se de massa formada por coalescência de linfonodos da raiz do mesentério. A histologia da massa foi compatível com estado reacional hiperplásico dos linfonodos. Nesse caso, a quimioterapia foi suspensa e o paciente evoluiu com RC, permanecendo em acompanhamento por período de 164 meses.

### **6.5 ANÁLISE DAS ALTERAÇÕES ANATOMOPATOLÓGICAS**

A análise das características macroscópicas das peças cirúrgicas, que na presente casuística, se restringiram aos segmentos intestinais e linfonodos mesentéricos, não diferiram do aspecto destes órgãos observados durante a laparotomia para estadiamento, conforme comentado no tópico anterior, bem como se mostraram semelhantes aos descritos por outros autores<sup>3,4,13,19,43,85,92,99,106,127,128,137-139,153,166,171,175,200,205,208,222,229,255,274,276</sup>.

O principal aspecto patológico da DIPID é a presença de denso infiltrado linfoplasmocitário da mucosa do intestino delgado, principalmente das suas porções proximais, ocasionando a subversão da arquitetura mucosa. Trata-se de linfoma que tem origem nos linfócitos B do tecido MALT intestinal e que habitualmente possui as características de linfoma de baixo grau, mas que pode evoluir, no decorrer da história natural da doença, para linfoma de alto grau. As características do infiltrado celular do intestino, tanto no que se refere ao padrão das células, bem como, na extensão da infiltração das camadas da parede intestinal constituem-se a base para o estadiamento histológico. Na presente casuística, utilizou-se o estadiamento proposto por Galian *et al.*<sup>92</sup>, à semelhança do que é adotado pela maioria dos autores<sup>3,4,13,19,43,85,99,106,127,128,137-139,153,166,171,175,200,205,208,222,229,255,256,274,276</sup>.

Os comentários a respeito das alterações encontradas nos casos estudados baseiam-se nas características observadas das amostras colhidas por laparotomia. Nos quatro pacientes em que este procedimento não foi realizado, o material obtido através da biópsia jejunal peroral será considerado como padrão histológico a ser discutido.

As alterações histológicas das amostras do intestino observadas nos três estádios da doença, não diferiram das características descritas por outros autores<sup>3,4,13,19,43,85,92,99,106,127,128,137-139,153,166,171,175,200,205,208,222,229,255,256,274,276</sup>. É importante salientar que, nos



trabalhos publicados que enfatizam o padrão histológico da DIPID, as alterações descritas são valorizadas mais do ponto de vista qualitativo do que quantitativo.

É fato, que existe correlação direta entre a densidade da população celular da mucosa intestinal e a desorganização na sua arquitetura estrutural. O tamanho das vilosidades pode variar de leve hipotrofia observada, quase que exclusivamente, no estágio A, a atrofia vilositária. O aumento da população celular no esqueleto da vilosidade leva ao alargamento dessa estrutura, tornando-a mais curta. Na presente casuística, dois pacientes do estágio A apresentaram leve grau de hipotrofia vilositária. Hipotrofia de moderada intensidade esteve presente em três pacientes do estágio A, em todos do estágio B e em sete casos do estágio C. Nos outros sete pacientes do estágio C, as vilosidades encontravam-se atróficas. O sincronismo entre o grau de hipotrofia e atrofia vilositária e a intensidade da infiltração da mucosa intestinal, que é mais exuberante nos estádios mais avançados da doença, também foi observada na casuística em estudo.

A morfologia do epitélio intestinal tende a acompanhar o grau das alterações presentes nas vilosidades. No atual estudo, os enterócitos apresentaram aspecto cuboidal em 80% dos pacientes nos estádios A e B e em 85,7% dos pacientes no estágio C. A orla em escova apresentou-se descontínua em 80% dos casos no estágio B, em 92,8% dos pacientes no estágio C e em 60% daqueles que se encontravam no estágio A.

Não se conhece qual é o real significado do aumento do número de LIE dentro do quadro histológico da DIPID. No entanto, população aumentada dessas células, tem sido descrita por vários autores, nos diferentes estádios da doença. Dos 24 pacientes estudados, observou-se normalidade em cinco (20,8%) casos dos estádios A e C. Em 13 pacientes, dos três estádios, o aumento do número dos LIE foi considerado como leve e moderado. No entanto, número muito aumentado dessas células foi observado em seis casos do estágio C.

As criptas possuem aspecto morfológico normal. O denso infiltrado celular presente na lâmina própria é responsável por uma característica freqüentemente encontrada na DIPID, qual seja, o aumento da distância entre as criptas, que muitas vezes leva a escassez dessas estruturas. Na presente casuística, esse aspecto foi observado em 60% dos pacientes no estágio B e em 85,7% dos pacientes no estágio C. Apesar da infiltração celular ser observada na mucosa dos pacientes no estágio A, tal fato não foi uma característica presente nesse grupo de pacientes.

A lâmina própria da mucosa jejunal dos cinco pacientes estudados no estágio A exibiu denso e homogêneo infiltrado celular, constituído por células linfoplasmocitárias maduras, sem apresentar atipias. Nos quatro casos que as amostras estudadas foram constituídas por toda a espessura da parede do intestino delgado, o infiltrado não ultrapassou a *muscularis mucosae*. Esse aspecto histológico mostrou-se semelhante ao descrito por outros autores. Em um dos pacientes, o infiltrado foi mais exuberante, com predomínio de plasmócitos maduros. Também, foi marcante nesse paciente, certa tendência das células a se agruparem e formarem nódulos, confinados em algumas áreas da mucosa intestinal. A presença de agregados celulares, constituídos principalmente por células linfoplasmocitárias atípicas, as *centrocyte-like cell*, que formam nódulos na parede do intestino delgado, são descritos nos estádios mais avançados da doença<sup>13,85,127,128,139,159,166</sup>. Esse paciente, após tratamento com tetraciclina permaneceu em acompanhamento por 120 meses. Durante esse período, submeteu-se a uma segunda laparotomia para reestadiamento e seis biópsias jejunais. O exame dessas amostras intestinais mostrou a persistência de densa infiltração da lâmina própria da mucosa, com predomínio das células plasmáticas maduras; no entanto, houve desaparecimento dos nódulos. Do ponto de vista histológico, não se observou progressão da doença para estádios mais avançados e no contexto geral, o paciente foi considerado em RP da doença.

O padrão histológico observado nos cinco casos do estágio B, do presente estudo, mostrou-se uniforme e semelhante às descrições feitas por outros autores. O infiltrado da mucosa era denso e homogêneo, ultrapassava a *muscularis mucosae* e invadia a submucosa, em todos os casos. A população celular era formada por linfócitos e plasmócitos sendo muitas destas células atípicas. O achado histológico mais sugestivo do linfoma MALT de baixo grau, é a tendência das *centrocyte-like cells* invadirem o epitélio das criptas dando origem às lesões linfoepiteliais. Uma das características da DIPID é apresentar um menor número dessas lesões, quando comparada aos outros linfomas MALT do trato gastrointestinal, como o do estômago. No entanto, quando presentes são mais freqüentemente descritas no estágio B. No atual estudo, as lesões linfoepiteliais foram observadas em 60% dos pacientes, nesse estágio.

A característica histológica mais marcante do estágio C é a transformação do infiltrado intestinal para o linfoma de alto grau. Dos 14 casos da presente casuística, em 11

foi possível avaliar toda a espessura da parede intestinal; nos outros três pacientes, a classificação nesse estágio se fez através das amostras jejunais obtidas por biópsia peroral. O infiltrado celular da lâmina própria, à semelhança do observado no estágio B, era denso e homogêneo, mas estendia-se além da submucosa. Em alguns pacientes este podia ser encontrado em toda a extensão da parede intestinal. Densa população celular era constituída por linfócitos e plasmócitos e as atípicas celulares foram observadas em frequência muito maior. Alguns autores chamam a atenção para a presença de folículos reativos, que podem ser encontrados em número variável, que se mostram colonizados pelas *centrocyte-like cells*; se tais estruturas estão presentes em grande número, pode-se considerar esse quadro como uma variante do linfoma folicular<sup>13,85,127,128,139,159,166</sup>. Na casuística estudada, em sete pacientes foram observados nódulos formados por células mononucleares, algumas atípicas, com núcleos pleomórficos e hipercromáticos e com nucléolos evidentes. Estes se localizavam na mucosa, submucosa e em um paciente essas estruturas podiam se vistas estendendo-se até a serosa do órgão. Entretanto, o número dos nódulos presentes em cada paciente não permitiu que o quadro fosse considerado como variante do linfoma folicular.

O número de lesões linfoepiteliais observadas nos linfomas MALT de alto grau, são inferiores ao encontrado nos linfomas de baixo grau. Assim, na DIPID essa característica histológica tem sido descrita com frequência menor no estágio C, quando se compara aos casos do estágio B. O linfoma de alto grau pode ser uma transformação do linfoma de baixo grau ou se originar com características de alto grau desde o início da doença. Na casuística em estudo, as lesões linfoepiteliais foram observadas em 63,6% das amostras avaliadas por ocasião do diagnóstico, dos pacientes no estágio C. Esse número mostrou-se semelhante ao encontrado para os casos desse estudo que estavam no estágio B; no entanto, a diferença numérica de cada grupo pode ter interferido no resultado.

Segundo Isaacson<sup>127</sup>, a presença de lesões linfoepiteliais e de folículos reacionais dentro do infiltrado com aspecto de linfoma de alto grau, sugere que este se originou de um linfoma de baixo grau. No presente estudo, estas duas características histológicas foram encontradas em quatro pacientes; entretanto, não se pode afirmar que nesses casos houve evolução de um tipo de linfoma para o outro.

A infiltração dos linfonodos mesentéricos por células semelhantes às observadas no infiltrado intestinal tem sido descrita como um evento precoce no curso evolutivo da

DIPID<sup>127</sup>. No atual estudo, a infiltração linfomatosa, levando a subversão da arquitetura linfonodal foi observada em seis pacientes do estágio C. Estado reacional hiperplásico dos linfonodos foi descrito em 13 casos, nos três estádios. Em um paciente, estágio A, a histologia do linfonodo foi considerada normal. Observou-se discrepância entre o que é relatado por outros autores e o que foi observado na casuística estudada<sup>3,4,13,19,43,85,92,99,106,127,128,137-139,153,166,171,175,200,205, 208,222,229,255,256,274,276</sup>.

A extensão para o fígado de células com o mesmo padrão do infiltrado intestinal é descrita em todos os estádios da doença, porém, com frequência inferior à observada nos linfonodos mesentéricos. Quando presente, o infiltrado localiza-se preferencialmente nos espaços portais. Nódulos formados por linfócitos e plasmócitos podem ser vistos no interior dos lóbulos. Na atual casuística, pôde-se observar linfócitos e plasmócitos atípicos infiltrando os espaços portais de três pacientes no estágio C, o que permitiu ao patologista concluir por infiltração linfomatosa desse órgão. Em 13 casos, nos três estádios, observou-se maior número de linfócitos e plasmócitos, localizados nos espaços portais; no entanto, estas alterações foram consideradas como estado reacional inespecífico do fígado. A esteatose hepática, não é descrita na literatura como alteração na histologia hepática dos pacientes com DIPID; no entanto, nos casos estudados, essa condição esteve presente em 65%. Talvez, a desnutrição presente nos mais variados graus poderia justificar tal alteração.

A infiltração da medula óssea é evento que ocorre com pequena frequência e, geralmente, nas fases mais avançadas da doença. No presente estudo, em dois casos, um no estágio B e o outro no C, as alterações medulares foram sugestivas de infiltração neoplásica. Em outros três pacientes, a medula evidenciou hipoplasia global, sem, entretanto, coexistir infiltração linfomatosa. Em 75% dos casos estudados a histologia medular não mostrou alterações. Estes dados foram concordantes com o padrão descrito na DIPID.

Na casuística estudada, não foi observado acometimento de órgãos como estômago e baço. O cólon mostrou-se infiltrado em um paciente como comentado no item 6.2.2 desta discussão.

## ***6.6 ANÁLISE DA CONCORDÂNCIA DAS BIÓPSIAS DUODENAL ENDOSCÓPICA, JEJUNAL PERORAL E POR LAPAROTOMIA PARA ESTADIAMENTO DA DIPID***

Na literatura revisada, são poucas as citações que fazem alusão à comparação entre o resultado das características histológicas observadas nas amostras colhidas por biópsia duodenal endoscópica e jejunal peroral, com as coletadas à laparotomia, que é considerada o “padrão ouro” no estadiamento histológico da DIPID. Para Tabbane *et al.*<sup>255</sup>, no estudo de 38 pacientes, o estadiamento pré-laparotomia foi subestimado em relação ao estadiamento cirúrgico. No trabalho realizado por Gilinsky *et al.*<sup>99</sup>, dos 15 casos em que a biópsia jejunal mostrou infiltração da mucosa intestinal por células maduras e sem atipias, a infiltração linfomatosa intestinal foi constatada em sete pacientes, sendo que em dois outros casos, células neoplásicas foram observadas nos linfonodos. Esse resultado mostra que o estadiamento histológico foi modificado em 60% dos pacientes após a laparotomia. Como comentado por Tabbane *et al.*<sup>255</sup>, geralmente os resultados obtidos a partir dos procedimentos diagnósticos menos invasivos subestimam o verdadeiro estágio da doença.

No presente estudo, o teste de Kappa foi utilizado para se avaliar a concordância entre a biópsia duodenal endoscópica, a biópsia jejunal peroral e a biópsia cirúrgica, no estadiamento histológico da DIPID. O tamanho da amostra, bem como a diferença do número de pacientes que foram alocados nos estádios A, B e C são fatores que, provavelmente, interferiram nos resultados observados e impossibilitaram a análise estratificada entre os três grupos.

A concordância entre a biópsia duodenal endoscópica e a jejunal peroral, no estadiamento da DIPID foi considerada pequena. Para esses dois métodos, os valores de Kappa observados dentro de um intervalo de confiança de 95% mostraram variações que vai da discordância a uma pequena concordância, acima daquele resultante apenas do acaso. Os resultados com relação à comparação da biópsia duodenal endoscópica com a laparotomia foram ainda mais discrepantes, já que os valores de Kappa mostraram discordância entre os dois métodos, quando utilizados para o estadiamento da doença.

A comparação dos resultados da biópsia jejunal peroral com a laparotomia evidenciou, também, concordância relativamente pequena entre esses métodos. No entanto, os valores de Kappa contidos no intervalo de confiança de 95% mostraram que a concordância entre esses procedimentos varia de pequena a intermediária. Estes valores se mostraram superiores àqueles obtidos para a biópsia duodenal endoscópica e a laparotomia.

Assim, esses resultados se mostraram pertinentes, à luz do conhecimento das características evolutivas peculiares desse tipo especial de linfoma intestinal e das limitações que a biópsia duodenal endoscópica e jejunal peroral possuem, quando empregadas no estadiamento da DIPID.

O correto estadiamento histológico do linfoma é importante, pois irá definir a abordagem terapêutica específica para cada estágio da doença e, em consequência, melhorar o prognóstico do paciente. Os estádios B e C são tratados de forma semelhante, com quimioterapia antineoplásica. Assim sendo, na prática clínica, não existem diferenças na abordagem desses dois estádios. Nesse sentido, procurou-se avaliar através do teste de Kappa, a concordância da biópsia jejunal peroral e da laparotomia no estadiamento desses estádios em conjunto. A concordância dos métodos foi considerada intermediária. O intervalo de confiança de 95% evidencia variação de pequena a muito boa. Na interpretação do método estatístico de Kappa, no que se refere à comparação de métodos biológicos, o valor 0,56 pode ser considerado uma boa concordância entre os métodos avaliados. Este resultado pode nos levar a questionar a necessidade da laparotomia no paciente no qual a biópsia jejunal peroral mostra alterações histológicas que o classifica como estágio B ou C.

## **6.7 AVALIAÇÃO DO TRATAMENTO**

Avaliar o tratamento da DIPID é tarefa limitada, uma vez que os dados disponíveis na literatura são escassos e muitas vezes difíceis de serem interpretados. Essa limitação se deve a diferentes razões as quais podem ser enumeradas: a maioria dos relatos existentes se referem a um único caso ou a um pequeno número deles; os regimes terapêuticos utilizados nas séries com maior número de pacientes foram diferentes ao longo dos anos; são raras as séries em que o estadiamento pré-laparotomia foi realizado de forma correta; os critérios de avaliação da resposta ao tratamento, em muitos trabalhos, foram caracterizados de forma incompleta, com a RC sendo considerada com base apenas nos parâmetros clínicos ou imunológicos; e, finalmente, o pequeno tempo de seguimento dos pacientes. Os conhecimentos sobre a melhor abordagem terapêutica e prognóstica se baseiam, principalmente, nas publicações de Ben-Ayed *et al.*<sup>27</sup>, Salami e Spinelli<sup>226</sup> e Akbulut *et al.*<sup>2</sup>, que abordam de forma mais sistematizada o tratamento da DIPID.

Observações acumuladas, ao longo dos anos a partir dos relatos de casos, associadas às evidências dos estudos controlados, têm mostrado que os antibióticos, principalmente, a tetraciclina é o tratamento de primeira linha para o estágio A da DIPID; no entanto, não existe consenso no que diz respeito à dose ideal e por quanto tempo o medicamento deva ser mantido. Se a ação dos antibióticos se restringe apenas à redução da população bacteriana na luz intestinal e, conseqüentemente, do estímulo imunogênico, é ainda questão a ser avaliada.

Na casuística em estudo, os cinco pacientes que estavam no estágio A receberam tetraciclina na dose de 2,0g/dia e foram acompanhados por período que variou de 1 a 180 meses, com média de 77,8 meses ( $\pm 76,8$  meses) e mediana de 84 meses ( $Q_1=2,5$  e  $Q_3=150$  meses). Nos três pacientes, nos quais o tempo de seguimento permitiu avaliar a resposta terapêutica, RC foi obtida em dois (66,7%) e a RP em um (33,3%). Houve perda de seguimento de um caso e um óbito não relacionado a DIPID.

Akbulut *et al*<sup>2</sup> avaliaram de forma prospectiva, por período médio de 68 meses, com intervalo de 38 a 89 meses, o tratamento de 23 pacientes com DIPID e sete deles encontravam-se no estágio A. Estes autores obtiveram RC de cinco (70%) pacientes. Dois deles apresentaram recidiva da doença após 12 e 17 meses e foram tratados com quimioterapia antineoplásica. A RP foi observada nos dois pacientes, que posteriormente receberam o esquema COPP; um deles evoluiu para o óbito, enquanto o outro, a RC foi alcançada. No referido trabalho, a taxa de sobrevida livre da doença, no período de cinco anos, para o estágio A foi de 43%. No estudo prospectivo de 21 pacientes com DIPID, realizado por Ben-Ayed *et al*<sup>27</sup>, dos seis casos no estágio A, a RC foi observada em 33,3% dos pacientes. A taxa de RC descrita em outras séries e nos trabalhos de revisão apresenta variação de 25% a 70%, com média de 50%. No entanto, esses resultados se baseiam em tempos variáveis de acompanhamento dos pacientes<sup>13,24,27,49,85,139,159,208</sup>. A resposta terapêutica observada no presente estudo mostrou-se dentro da faixa descrita por outros autores. No entanto, o pequeno número de pacientes não permite conclusões sobre o esquema terapêutico utilizado. Vale ressaltar que o tempo de seguimento dos pacientes da série estudada foi superior àquela descrita nos outros trabalhos e que, durante o acompanhamento, não se observou evolução para os estágios mais avançados da doença.

Os estádios B e C são tratados com quimioterapia antineoplásica. No entanto, existem dúvidas sobre o melhor esquema terapêutico a ser utilizado. Após o estudo publicado por Salami e Spinelli<sup>226</sup> esquemas quimioterápicos contendo antraciclina e, entre eles, o CHOP, tem sido o mais recomendado na literatura<sup>2,13,27,77,85,137,139,148,159,166,208,210,214,229,276,278</sup>.

Os cinco pacientes do estágio B da presente casuística foram tratados com CHOP; em quatro deles acrescentou-se o sulfato de bleomicina. Nesse grupo, houve perda de seguimento de um paciente três meses após o diagnóstico, durante o tratamento quimioterápico. Remissão completa foi obtida em 75% dos casos e FT em 25%. Não foi observada recidiva da doença durante o período de acompanhamento, que variou de três a 110 meses, com média de 74,8 meses ( $\pm 45,3$  meses) e mediana de 99 meses ( $Q_1=2,5$  e  $Q_3=150$  meses).

A abordagem terapêutica dos 14 pacientes do estágio C foi feita de forma semelhante aos casos do estágio B. Onze pacientes iniciaram o tratamento com os esquemas CHOP-Bleo e CHOP. Os dois primeiros casos da série em estudo receberam esquema COP como tratamento de primeira linha. Nesses dois pacientes, houve recidiva da doença logo após o término da quimioterapia, ocasião que foi instituído o tratamento com CHOP-Bleo. Outro paciente iniciou quimioterapia antineoplásica fora do serviço em que se desenvolveu a pesquisa. O tratamento foi realizado com adriplastina, citarabina, bleomicina, vincristina e metotrexato. Evoluiu com resposta inicial satisfatória, mas, posteriormente, retornou com manifestações clínicas e apresentou nas biópsias do intestino delgado e cólon, infiltração linfomatosa. Recebeu novo esquema quimioterápico com citarabina, cisplatina e etoposido.

Nos 11 pacientes do estágio C, nos quais, o tempo de acompanhamento foi superior a cinco anos, permitindo, dessa forma, avaliar a resposta ao tratamento, a RC foi alcançada em cinco (45,5%) casos; houve uma (9,1%) RP; e cinco (45,5%) pacientes evoluíram para óbito, caracterizando FT.

Na série em estudo, a análise em conjunto dos 15 pacientes dos estádios B e C, que permitiram a avaliação adequada da resposta terapêutica, mostrou que RC foi observada em oito (53,3%) casos, FT ocorreu em seis (40,0%) e RP foi alcançada em um (6,7%) paciente. Esse resultado mostrou-se semelhante aos encontrados por Akbulut *et al.*<sup>2</sup> e por Ben-Ayed *et al.*<sup>27</sup> que obtiveram, respectivamente, taxas de RC de 56% e 57%. Os dados da literatura têm mostrado, que diferentes esquemas de quimioterapia antineoplásica, utilizados ao longo



dos anos no tratamento de DIPID, são acompanhados por variada resposta terapêutica; estes, em geral, apresentam sobrevida de 58% a 64% em três anos<sup>2,13,27,77,85,138,139,148,159,166,208,210,229,276,278</sup>.

Considerando-se os 24 casos estudados, em 18 a avaliação do tratamento pôde ser feita de forma satisfatória. Remissão completa foi alcançada em 10 (55,5%) pacientes e RP em dois (11,1%). Assim, ao término do estudo, que teve tempo médio de acompanhamento de 66,7 meses, com limites de 1 a 196 meses, 12 (66,6%) pacientes encontravam-se vivos. O FT, que resultou em óbito, foi observado em 6 (33,3%) casos. A literatura apresenta ampla variação na taxa global de sobrevida em cinco anos, que se encontra entre 20% e 67%. No presente estudo, a taxa de sobrevida global mostrou-se semelhante aos valores superiores aos referidos na literatura<sup>2,3,6,13,27,77,85,137,139,159,208,214,226,227,278</sup>.

As causas de óbito dos pacientes do estudo, não diferem daquelas observadas por outros autores. Em quatro casos, o óbito foi secundário a disseminação do linfoma e, em dois pacientes, este foi motivado por infecção durante o curso da quimioterapia antineoplásica<sup>2,13,27,77,85,138,139,148,159,166,208,210,229,276,278</sup>.

A análise da curva de sobrevida, realizada através do estimador de Kaplan-Meier, mostrou que todos os óbitos da série em estudo ocorreram antes dos 60 meses (Figura 20). A sobrevida encontrada para os casos do estágio B foi de 75%, enquanto para os pacientes do estágio C foi de 55%, após os cinco anos de acompanhamento. Não foi constatado óbito associado à DIPID entre os pacientes do estágio A. A comparação entre as curvas de sobrevida dos três estádios não mostrou diferença com significado estatístico; esse resultado pode ter ocorrido pelo pequeno tamanho da amostra estudada e pela diferença do número de pacientes dos três estádios. Ben-Ayed *et al.*<sup>27</sup> utilizando-se do mesmo método estatístico avaliaram a sobrevida de 21 pacientes com DIPID. Esses autores fizeram a análise dos casos, sem a estratificação dos estádios da doença, e encontraram sobrevida global de aproximadamente 50% dos casos, aos 55 meses de acompanhamento.

As doenças de cadeia pesada se caracterizam por processos linfoproliferativos dos linfócitos B, com síntese de moléculas de imunoglobulinas anormais, que possuem cadeias pesadas incompletas e ausência de cadeias leves. Estas, quando possuem comprometimento primário do intestino delgado, fazem parte do espectro de doenças que em conjunto com os linfomas MALT difusos desse órgão, recebem a designação de DIPID. Na série estudada, a

DCAP foi diagnosticada em sete casos e a DCGP em nove. Em sete pacientes, as imunoglobulinas anormais não foram identificadas no soro ou no tecido intestinal. As observações dentro destes três grupos de pacientes, não mostraram diferenças quanto ao quadro clínico, bem como nos exames complementares. Na avaliação da resposta ao tratamento da DIPID, o grupo com DCGP apresentou resposta mais favorável, com RC sendo alcançada em 83,3% dos casos; resultado semelhante foi observado em 57% dos pacientes com DCAP e em 20% daqueles que não tiveram as cadeias pesadas identificadas. É importante salientar que quatro dos pacientes com DCGP encontravam-se no estágio A; três, no B; e dois no C. O maior número de casos no estágio A e o pequeno número de pacientes nos diferentes grupos, são fatores que interferiram na observação dessa variável. A mesma consideração pode ser feita quando se avalia o pior prognóstico observado entre os pacientes que não apresentaram as imunoglobulinas anormais, pois, dos sete casos desse grupo, cinco encontravam-se no estágio C da doença.

Uma característica importante que foi observada nos casos da presente série é a frequência em que se encontrou a DCGP, manifestando-se por meio do comprometimento linfoproliferativo primário do intestino delgado. Dos 24 pacientes, em nove, a DCGP foi diagnosticada. Na literatura, apenas um caso relatado por Bender *et al.*<sup>28</sup>, apresentou-se de forma semelhante aos pacientes do atual estudo.

## 7 CONCLUSÕES

O estudo dos 24 casos de DIPID permitiu as seguintes conclusões:

- 1 A doença foi mais frequentemente observada na população de baixo nível sócio-econômico e residente na periferia das cidades, sendo que a frequência de acometimento do sexo feminino foi um pouco superior àquela do sexo masculino.
- 2 O diagnóstico foi realizado com maior frequência na quinta e terceira décadas.
- 3 As manifestações clínicas foram uniformes. Emagrecimento, diarreia, dor abdominal e baqueteamento digital dominaram a expressão clínica nos três estádios da doença.
- 4 Os exames hematológicos e bioquímicos não se constituíram em testes diagnósticos. As alterações mais observadas foram: anemia, VHS acelerada, hipoalbuminemia e hipocalcemia.
- 5 A esteatorréia foi achado frequente e mostrou-se mais grave nos estádios B e C.
- 6 A imunoeletroforese do soro diagnosticou DCAP e DCGP em 61,1 % dos casos, sendo que esse exame mostrou-se útil na avaliação da remissão da doença.
- 7 A forma não secretora da DCAP foi diagnosticada a partir da imuno-histoquímica das amostras de intestino delgado, em três casos.
- 8 A hipótese de existir uma forma não secretora da DCGP, pode ser levantada, com base na observação de que em dois pacientes, a cadeia  $\gamma$ -pesada foi identificada apenas no tecido intestinal.
- 9 A endoscopia digestiva alta mostrou lesões duodenais sugestivas de DIPID em 65% dos casos. O padrão nodular foi o mais observado, seguido por ulcerações rasas,

aspecto em mosaico e espessamento das pregas da mucosa. Estas alterações foram mais expressivas nos estádios B e C.

- 10 O estudo morfológico das alças jejuno-ileais, por radiografia contrastada foi exame de valor na suspeita diagnóstica e no diagnóstico diferencial da DIPID. Este se mostrou alterado em todos os casos, com as alterações mais exuberantes nos estádios mais avançados da doença.
- 11 As alterações mais observadas durante a laparotomia foram a linfadenomegalia mesentérica, o espessamento e a presença de nódulos nas paredes dos segmentos proximais do intestino delgado. Esses achados foram mais expressivos nos estádios B e C.
- 12 Os fragmentos de mucosa duodenal, colhidos por endoscopia, permitiram o diagnóstico da DIPID em 44,4% dos casos.
- 13 As amostras de jejuno proximal colhidas por cápsula peroral permitiram o diagnóstico de DIPID em todos os pacientes. Esse exame mostrou ser de maior valor para a confirmação diagnóstica e, também, no diagnóstico diferencial da DIPID com outras entidades que cursam com manifestações clínicas semelhantes. Foi, também, de igual valor na avaliação da resposta ao tratamento.
- 14 O material obtido por laparotomia para estadiamento confirmou o diagnóstico em 100% dos pacientes e se constituiu em base segura para o estadiamento histológico.
- 15 Na avaliação global dos três estádios da doença, a concordância da biópsia duodenal endoscópica e jejunal peroral, com o material obtido por laparotomia mostrou-se de pouco valor para o estadiamento histológico da doença.

- 16 Na avaliação em conjunto dos estádios B e C, a concordância da biópsia jejunal peroral com o material obtido por laparotomia foi considerada boa. Com base nesse dado, a necessidade de laparotomia nos pacientes em que a biópsia jejunal peroral foi compatível com os estádios B ou C, passa a ser questionável.
- 17 O tratamento do estágio A foi acompanhado por 66,7% de RC e 33,3% de RP.
- 18 Remissão completa foi alcançada em 75% dos pacientes no estágio B e em 45,5% do estágio C. A RP foi observada em um paciente do estágio C e o FT ocorreu em 25% do estágio B e em 45,5% do estágio C.
- 19 Na avaliação global dos três estádios RC foi obtida em 55,5%, RP em 11,1% e FT em 33,3% dos casos. Ao término do estudo, 66,6% dos pacientes encontravam-se vivos.
- 20 A taxa de sobrevida em cinco anos foi de 100% para os pacientes no estágio A, 75% para o estágio B e 55% para os casos do estágio C. Todos os óbitos ocorreram antes dos 60 meses de acompanhamento.
- 21 A frequência com que a DCGP manifesta-se com características semelhantes a DCAP, pode ser maior do que a referida na literatura.
- 22 Tendo em vista a casuística apresentada e o confronto com a literatura mundial, a DIPID, embora seja doença mais rara no Continente Americano, sua existência é real e se constitui em parte integrante da nossa nosologia. Assim sendo, deve ser incorporada ao diagnóstico diferencial das doenças que cursam com dor abdominal ou diarreia crônica, associada ou não a síndrome da má absorção intestinal.

## 8 REFERÊNCIAS BIBLIOGRÁFICAS

1. Aguiar J, Gordo P, Mayor J, Guindeo MC, Hernández MA, Romero T. Enfermedad de cadenas pesadas alfa. A propósito de un caso. *Rev Clín Esp* 1978; 180:256-9.
2. Akbulut H, Soykan I, Yakaryilmaz F, Ichi F, Aksoy F, Haznedaroglu S, *et al.* Five-year results of the treatment of 23 patients with immunoproliferative small intestinal disease. A Turkish experience. *Cancer* 1997; 80:8-14.
3. Al-Bahrani ZR, Al-Saleem T, Al-Mondhiry H, Bakir F, Yahia H, Taha I, *et al.* Alpha heavy chain disease (report of 18 cases from Iraq). *Gut* 1978; 19:627-31.
4. Al-Bahrani ZR, Al-Mondhiry H, Baki F, Al-Saleem T. Clinical and pathologic subtypes of primary intestinal lymphoma. Experience with 132 patients over a 14 year period. *Cancer* 1983; 52:1666-72.
5. Almasri NM, AL-Abbadi M, Rewaily E, Abulkhail A, Tarawneh MS. Primary gastrointestinal lymphomas in Jordan are similar to those in western countries. *Mod Pathol* 1997; 10:137-41.
6. Al-Mondhiry H. Primary lymphomas of the small intestine. East-West contrast. *Am J Hematol* 1986; 22:89-105.
7. Alpha-chain disease: a diagnostic test? [Editorial]. *Lancet* 1979; 2:20.
8. Alsabti EAK. Paraproteinemia in normal family members of eight cases with primary intestinal lymphomas in Iraq. *Oncology* 1978; 35:68-72.
9. AL-Saleem TI. Evidence of acquired immune deficiencies in Mediterranean lymphoma. A possible aetiological link. *Lancet* 1978a; 2:709-12.
10. AL-Saleem TI, Zardawi IM. Pathology of Mediterranean lymphoma [correspondence]. *Lancet* 1978b; 8067:775-6.
11. AL-Saleem TI, AL-Qadiry W, Issa FS, King J. The immunoselection technic in laboratory diagnosis of alpha heavy-chain disease [correspondence]. *Am J Clin Pathol* 1979; 72:132-3.
12. AL-Saleem TI. Immunoproliferative small intestinal disease. [correspondence]. *Am J Gastroenterol* 2003; 98:501.
13. AL-Saleem TI, AL-Mondhiry H. Immunoproliferative small intestinal disease (IPSID): a model for mature B-cell neoplasms. *Blood* 2005; 105:2274-80.

14. Altuntas B, Ensari A. Alpha heavy chain disease in a child. *Pediatrics Int* 2000; 42:306-9.
15. Am MH, El Akkad S. Gastrointestinal lymphoma in adults: clinical features and management of 300 cases. *Gastroenterology* 1994; 106:846-58.
16. Androulaki A, Lazaris AC, Papadimitriou K. Lymphomatous category of immunoproliferative small intestinal disease. *Br J Haematol* 2003; 123:567.
17. Arista-Nasr J, Armando-Gamboa, Hernández-Pando R. Enfermedad inmunoproliferativa del intestino delgado. Informe de un caso con estudio inmunohistoquímico y ultraestructural. *Rev Inv Clin* 1993; 45:275-80.
18. Arista-Nasr J, González-Romo MA, Mantilla-Morallis A, Lazos-Ochoa M, Ortiz-Hidalgo C. Immunoproliferative small intestinal disease in México. Report of four case and review of the literature. *J Clin Gastroenterol* 1994; 18:67-71.
19. Asselah F, Slavin G, Sowrter G, Asselah H. Immunoproliferative small intestinal disease in Algerians. I Light microscopic and immunochemical studies. *Cancer* 1983; 52:227-37.
20. Atichartakarn V, Kurathong S, Nitiyanand P, Kiatikajornthada N, Petchelai B, Jootar S. Alpha chain disease in a Thai man. *Southeast Asian J Trop Med Public Health* 1982; 13:120-6.
21. Baddoura FK, Unger ER, Mufarrij A, Nassar VH, Zaki SR. Latent Epstein-Barr virus infection is a unlikely event in the pathogenesis of immunoproliferative small intestinal disease. *Cancer* 1994; 74:1699-704.
22. Ballard HS, Hamilton LM, Marcus AJ, Illes CH. A new variant of heavy-chain disease. *N Engl J Med* 1970; 282:1060-2.
23. Banihasemi A, Nasr K, Hedaytee H, Mortazavee H. Familial lymphoma including a report of familial small intestinal disease. *Gut* 1973; 26:363-8.
24. Banisadre M, Ala F, Modjtabai A, Dutz W, Navab F. Immunoproliferative small intestinal disease and primary small intestinal lymphoma. Relation to alpha chain protein. *Cancer* 1985; 56:1384-91.
25. Barakat MH. Endoscopic features of primary small bowel lymphoma: a proposed endoscopic classification. *Gut* 1982; 23:36-41.
26. Bartold PM, Henning FR. Oral manifestation of immunoproliferative small intestinal disease. A case report. *J Periodontal* 1990; 61:710-3.
27. Ben-Ayed F, Halphen M, Najjar T, Boussene H, Jaafoura H, Bouguerra A, *et al.* Treatment of alpha chain disease. Results of a prospective study in 21 tunisian

- patients by the Tunisian-French Intestinal Lymphoma Study Group. *Cancer* 1989; 63:1251-6.
28. Bender SW, Danon F, Preud'Homme JL, Posselt HG, Roettger P, Seligmann M. Gamma heavy chain disease simulating alpha chain disease. *Gut* 1978; 19:1148-52.
  29. Bentaboulet M, Mihaesco E, Gendron MC, Browet JC, Tsapis A. Genomic alterations in a case of  $\alpha$  heavy chain disease leading to the generation of composite exons from J<sub>H</sub> region. *Eur J Immunol* 1989; 19:2093-8.
  30. Berger R, Bernheim A, Tsapis A, Brouet JC, Seligmann M. Cytogenetic studies in four cases of alpha chain disease. *Cancer Genet Cytogenet* 1986; 23:219-23.
  31. Bloch KJ, Lee L, Mills JA, Haber E. Gamma heavy chain disease- an expanding clinical and laboratory spectrum. *Am J Med* 1973; 55:61-70.
  32. Blumstein M, Bank S, Greenberg RE, Abrol RP, Kaln L, Seigal F. Immunoproliferative small intestinal disease in an american patient with lymphoma and macroamylasemia. *Gastroenterology* 1992; 103:1071-4.
  33. Bonet JV. Linfoma mediterráneo (Enfermedad de las cadenas pesadas alfa). *Rev Esp Enferm Ap Dig* 1971; 33:325-8.
  34. Bonetti A, Gil Extremera BG, Linares J, Peña Angulo JF, Caballero Plasencia A, Bermudez Garcia JM, *et al.* Enfermedad inmunoproliferativa del intestino delgado y enfermedad de las cadenas pesadas alfa. Aportación de um nuevo caso de aparición tardía con respuesta favorable a la tetraciclina. *Rev Esp Enf Ap Digest* 1980; 57:41-50.
  35. Bonomo L, Dammacco F, Marano R, Bonomo GM. Abdominal lymphoma and alpha chain disease. Report of three cases. *Am J Med* 1972; 52:73-86.
  36. Bowie MD, Hill ID.  $\alpha$ -chain disease in children. *J Pediatr* 1988; 112:46-9.
  37. Brasil. Instituto Brasileiro de Geografia e Estatística. Indicadores sociais. Disponível em < [www.ibge.gov.br](http://www.ibge.gov.br)>. Acesso em 22 out de 2005.
  38. Briñas JMPL, Soriguera JE, Figueras MTF, Aracil SJ, Pericas MG. Enfermedad inmunoproliferativa del intestino delgado. Descripción de un caso com secreción de IgA completa. *Rev Esp Enf Ap Digest* 1988; 74:545-8.
  39. Brouet JC, Mason DY, Danon F, Preud'Homme JL, Seligmann M, Reys F, *et al.* Alpha-chain disease: evidence for common clonal origin of intestinal immunoblastic lymphoma and plasmacytic proliferation [correspondence]. *Lancet* 1977; 1:861.



40. Buxbaum JN, Preud'Homme JL. Alpha and gamma heavy chain disease in man: intracellular origin of the aberrant polypeptides. *J Immunol* 1972; 109:1131-7.
41. Calabuig PSF, Guío CH, Cubero JCP, López-Aróstegui EO, Manga CR, Hernanz JO *et al.* Enfermedad inmunoproliferativa del intestino delgado (EIPID): linfomas "EIPID similares?" "EIPID-equivalentes?" en doce pacientes españoles. *Sangre* 1995; 40:485-9.
42. Calich I, Pereira VG, Vaz CAC, Faintuch J, Rodrigues CJ, Martins MA. Doença de cadeia alfa. *Rev Hosp Clín Fac Med S Paulo* 1982; 37:279-82.
43. Cammoun M, Jaafoura H, Tabbane F, Halphen M, Trufali Group. Immunoproliferative small intestinal disease without  $\alpha$ -chain disease: a pathological study. *Gastroenterology* 1989; 96:750-63.
44. Cassuto JP, Kövary PM, Campagni JP, Simony J, Maiolini R, Schneider M. Mycosis fungoides associated with mediterranean lymphoma. *Arch Dermatol Res* 1981; 270:17-23.
45. Castro LP. Modificação na cápsula de Roy-Chondrhury para biópsia intestinal. *Arq Gastroenterol* 1968; 5:29-31.
46. Castro LP. Influência da gordura exógena sobre a gordura fecal em indivíduos sem esteatorréia [Tese] Belo Horizonte: Faculdade de Medicina da UFMG; 1975.
47. Castro LP, Campos JVM. Intestino Delgado. Estudo do paciente. In Dani R, Castro LP. *Gastroenterologia Clínica*. 2ª. Ed. Rio de Janeiro: Editora Guanabara Koogan SA; 1988. Cap. 45, p.604-23.
48. Cattoretti G, Becker MH, Key G, Duchrow M, Schluter C, Galle J *et al.* Monoclonal antibodies against recombinant parts of the Ki-67 antigen (MIB1 and MIB3) detect proliferating cells in microwave-processed formalin-fixed parafins sections. *J Pathol* 1992; 168:357-63.
49. Celik AF, Pamuk GE, Pamuk ON, Uzunismail H, Oktay E. Should we suppress the antigenic stimulus in IPISID for lifelong?[correspondence] *Am J Gastroenterol* 2000; 95:3318-20.
50. Chan MHM, Cheung RCK, Lan CWK. Laboratory characterisation of paraproteins. Part 1. *Pathology* 2001; 33:379-81.
51. Chang CS, Lin SF, Chen TP, Liu HW, Liu TC, Li CY, *et al.* Leukemic manifestation in a case of alpha-chain disease with multiple polypoid intestinal lymphocytic lymphoma. *Am J Hematol* 1992; 41:209-14.

52. Chantar C, Escartín P, Plaza AG, Corugedo AF, Arenas JI, Sam E, *et al.* Diffuse plasma cell infiltration of the small intestine with malabsorption associated to IgA monoclonal gammopathy. *Cancer* 1974; 34:1620-30.
53. Chantar C, Bootello A, Anaya A, Arenas JI, Marcos J. Linfoma mediterráneo: estudio de die casos, tres de ellos asociados a paraproteinemia. *Rev Clin Esp* 1978; 148:47-52.
54. Cheinquer H, Coelho-Borges S, Zettler CG, Marroni CA. Linfoma intestinal do Mediterrâneo: relato de um caso e revisão da literatura. *GED* 1990; 9:33-8.
55. Chiba T. Mediterranean Lymphoma: back to the original idea of mucosa associated lymphoid tissue lymphoma. *Intern Med* 1996; 35:917-8.
56. Cho C, Linscheer WG, Bell R, Smith R. Colonic lymphoma producing alpha-chain disease protein. *Gastroenterology* 1982; 83:121-6.
57. Cohen HJ, Gonzalvo A, Krook J, Thompson TT, Kremer WB. New presentation of alpha heavy chain disease: North American polypoid gastrointestinal lymphoma. Clinical and cellular studies. *Cancer* 1978; 41:1161-9.
58. Cooper DL, Doria R, Solloum E. Primary gastrointestinal lymphomas. *Gastroentrolgist* 1996; 4:54-64.
59. Cooper BT, Read AE. Small intestinal lymphoma. *World J Surg* 1985; 9:930-7.
60. Cosavalente LC, Morales BJ. Aspectos clínicos e histopatológicos de la enfermedad inmunoproliferativa del intestino delgado: presentación de tres casos. *Fronteiras Med* 1995; III:189-200.
61. Cotran R, Kumar V, Robbins SL. Disease of white cells, lymphonodes and spleen. In Cotran R, Kumar V, Robbins SL. *Robbins Pathologic Bases Disease*. 4a. ED, Philadelphia: Editora, WB Saudenrs Company; 1989, Cap 15, p.703-54.
62. Coulbois J, Galian P, Galian A, Couteaux B, Danon F, Rambaud JC. Gastric form of alpha chain disease. *Gut* 1986; 27:719-25.
63. Crow J, Asselah F. Immunoproliferative small intestinal disease in Algerians. II ultrastructural studies in alpha-chain disease. *Cancer* 1984; 54:1908-13.
64. Crump M, Gospodarowicz M, Shepherd FA. Lymphoma of the gastrointestinal tract. *Semin Oncol* 1999; 26:324-7.
65. Cunha AS, Ferrari MLA. Doença imunoproliferativa do intestino delgado: conceito, diagnóstico e princípios terapêuticos. In Castro LP, Rocha PRS. *Tópicos em Gastroenterologia 1*. Rio de Janeiro: Medsi Editora 1990. Cap 12, p.159-85.

66. Dalla-Favera R, Gardano G, Lymphomas. In DeVita JrVT, Hellman S, Rosenberg SA. Cancer Principles & Practice of Oncology, 6<sup>th</sup> ed. Lippincott Williams & Wilkins, Philadelphia, USA, 2001. Cap 45, p.2215-387.
67. Dammasco F, Rigoli E, Ferrarise M, Bonomo L. Gamma heavy chain disease in a young girl. *Haematologica* 1976; 61:278-90.
68. D'Argenio G, Sorrentini I, Ciaici C, Mazzacca G. Low serum transglutaminase in patients with intestinal lymphoma and alpha-chain disease [correspondence]. *Am J Gastroenterol* 1990; 85:1654-5.
69. Dawson IMP, Cornes JS, Morson BC. Primary malignant lymphoma tumours of the intestinal tract. Report of 37 cases with a study of factors influencing prognosis. *Br J Surg* 1961; 49:80-9.
70. Demirer T, Uzunalimoglu O, Anderson T, Koethe SM, McFadden PW, Demirer S, *et al.* Flow cytometric measurement of proliferation-associated nuclear antigen P105 and DNA content in immuno-proliferative small intestinal disease (IPSID). *J Surg Oncol* 1995; 58:25-30.
71. De-Roissard F. Una entidad nueva: el linfoma mediterraneo con enfermedad de las cadenas alfa. *Rev Clin Esp* 1971; 121:555-8.
72. Doe WF, Henry K, Hobbs JR, Avery Jones F, Dent CE, Booth CC. Five cases of alpha chain disease. *Gut* 1972; 13:947-57.
73. Doe WF. Alpha chain disease. Clinicopathological features and relationship to so-called mediterranean lymphoma. *Br J Cancer* 1975a; 31 suppl III:350-5.
74. Doe WF, Henry K, Doyle FH. Radiological and histological findings in six patients with alpha-chain disease. *Br J Radiol* 1975b; 49:3-11.
75. Economidou JC, Manousos ON, Katsaros D.  $\alpha$ -chain disease causing kaliopenic nephropathy and fatal intestinal perforation. *Am J Dig Dis* 1976; 21:577-85.
76. Eidelman S, Parkins RA, Rubin CE. Abdominal lymphoma presenting as malabsorption. A clinico-pathologic study of nine cases in Israel and review of the literature. *Medicine* 1966; 45:111-37.
77. El-Saglin NS. Combination chemotherapy with tetracycline and aggressive supportive care for immunoproliferative small intestinal disease lymphoma [correspondence]. *J Clin Oncol* 1995; 13:794-5.
78. Fairley NH, Mackie FP. The clinical and biochemical syndrome in lymphadenoma and allied disease involving the mesenteric lymph glands. *Br Med J* 1937, 1:375-80.

79. Fakhfakh F, Dellagi K, Ayadi H, Bouguerra A, Fourati R, Ben-Ayed F *et al.*  $\alpha$  Heavy chain disease  $\alpha$  mRNA contain nucleotide sequences of unknown originis. Eur J Immunol 1992; 22:3037-40.
80. Femand JP, Brouet JC, Danon F, Seligmann M. Gamma heavy chain "disease": heterogeneity of clinicopathologic features. Report of 16 cases and review of the literature. Medicine (Baltimore) 1989; 68:321-35.
81. Femand JP, Brouet JC. Heavy-chain disease. Hematol Oncol Clin North Am 1999; 13:1281-94.
82. Fernández GN, Sukerman V, Marsicano L, Poleo JR, Hernández D, Almosny I, *et al.* Enfermedad inmunoproliferativa primaria del intestino delgado (IPSID). GEN 1995; 49:238-42.
83. Ferrari MLA, Cunha AS. Drogas Antiprotozoários e Anti-helmínticos. In Rocha MOC, Pedroso ERP, Fonseca JGM, Silva OA. Terapêutica Clínica. 1<sup>a</sup>.ed. Rio de Janeiro: Editora Guanabara Koogan SA, 1998. cap.26, p.267-77.
84. Ferrari MLA, Cunha AS. Doença Imunoproliferativa do intestino delgado. In Castro LP, Coelho LGV. Gastroenterologia. 1<sup>a</sup>. ed. Rio de Janeiro: Editora MEDSI Editora Médica e Científica Ltda, 2004. Cap.74, p.1273-91.
85. Fine KD, Stone MJ.  $\alpha$ -heavy chain disease. Mediterranean lymphoma and immunoproliferative small intestinal disease. A review of clinicopathological features, pathogenesis and differential diagnosis. Am J Gastroenterol 1999; 94:1139-52.
86. Fischbach W, Tacke W, Greiner A, Konrad H, Müller-Hermelink. Regression of immunoproliferative small intestinal disease after eradication of *Helicobacter pylori*. Lancet 1997; 349:31-2.
87. Florin-Christensen A, Doniach D, Newcomb PB. Alpha-chain disease with pulmonary manifestations. Br Med J 1974; 2:413-5.
88. Forte FA, Prelli F, Yount WJ, Jerry M, Kochwa S, Franklin EC, *et al.* Heavy chain disease of the  $\mu$  ( $\gamma$ M) type: Report of the first case. Blood 1970; 36:137-44.
89. Franklin EC, Lowenstein J, Bigelow B, Meltzer M. Heavy chain disease. A new disorder of serum  $\gamma$ -globulins. Report of the first case. Am J Med 1964; 37:332-50.
90. Franklin EC. Heavy-chain disease. N Engl J Med 1970; 282:1098-9.
91. Gafter U, Kessler E, Shabtay F, Shaked P, Djaldetti M. Abnormal chromosomal marker (D<sub>14</sub> q+) in a patient with alpha heavy chain disease. J Clin Pathol 1980; 33:136-44.

92. Galian A, Lecestre MJ, Scotto J, Bognel C, Matuchansky C, Rambaud JC. Pathological study of alpha-chain disease with special emphasis on evolution. *Cancer* 1977; 39:2081-101.
93. Galindo F, Marty PF, Kogan Z, Diaz S, Borugel ME, Dos Santos R. Linfomas del intestino delgado y cirugía. *Rev Arg Cir* 1996; 70:157-67.
94. Geraci L, Merlini G, Spadano A, Matteo S, Torlontano G, Ascari E. Alpha heavy chain disease: report of two cases. *Haematologica* 1985; 70:431-6.
95. Ghoshal UC, Saha J, Gosshal U, Ray BK, Santra A, Naik S, *et al.* Pigmented nails and *Strongyloides stercoralis* infestation causing clinical worsening in a patient treated for immunoproliferative small intestinal disease: two unusual observations. *J Diarrhoeal Dis Res* 1999; 17:43-5.
96. Ghoshal UC, Chetri K, Banerjee PK, Choudhuri G, Pal BB, Dabadghao S *et al.* Is immunoproliferative small intestinal disease uncommon in India? *Trop Gastroenterol* 2001; 22:14-7.
97. Gilinsky NH, Mee AS, Beatty DW, Novis BH, Young G, Price S *et al.* Plasma cell infiltration of the small bowel: lack of evidence for a non-secretory form a alpha-heavy chain disease. *Gut* 1985; 26:928-34.
98. Gilinsky NH, Chaimowitz G, Van Staden MC. Immunoproliferative small intestinal disease with lymphoma-diagnostic difficulties and pitfalls. *S Afr Med J* 1986; 69:260-2.
99. Gilinsky NH, Novis BH, Wright JP, Dent DM, King H, Marks INS. Immunoproliferative small intestinal disease: clinical features and outcome in 30 cases. *Medicine* 1987; 66:438-46.
100. Grabar P, Burtin P. Immuno-electrophoretic analysis. New York Elsevier Publ Co 1964.
101. Greer JP, Macon WR, McCurley TL. Non-Hodgkin Lymphomas. In Lee GR, Foester J, Lukens J, Paraskevas F, Greer JP, Rodgers GM. *Wintrob's Clinical Hematology*, 10<sup>th</sup> ed. Williams & Wilkins. Baltimore, USA, 1999. Cap 95, p.2447-537.
102. Guardia J, Moragas A, Pedreira JD, Ferragut A, Gomez-Perez J, Martinez-Vasquez JM, *et al.* Enfermedad de las cadenas pesadas alfa. *Rev Clin Esp* 1972; 127:923-6.
103. Guardia J, Rubiés-Prat J, Gallart MT, Moragas A, Martínez-Vázquez JM, Bacardi R, *et al.* The evolution of alpha heavy chain disease. *Am J Med* 1976; 60:596-602.

104. Guardia J, Mirada A, Moragas A, Armengol JR, Martínez-Vasquéz JM. Alpha chain disease of the stomach. *Hepato-Gastroenterology* 1980; 28:238-9.
105. Haber DA, Mayer RJ. Primary gastrointestinal lymphoma. *Seminars Oncol* 1988; 15:154-69.
106. Haghshenass M, Haghghi P, Abadi P, Kharazmi A, Gerami C, Nasr K. Alpha-chain disease in southern Iran. *Am J Dig Dis* 1977; 22:866-73.
107. Hall PA, Levison DA. Malignant lymphoma in the gastrointestinal tract. *Semin Diagn Pathol* 1991; 8:163-77.
108. Halphen M, Najjar T, Jaafoura H, Cammoun M, Groupe Tufrali. Diagnostic value of upper intestinal fiber endoscopy in primary small intestinal lymphoma. *Cancer* 1986; 58:2140-5.
109. Harris NL, Jaffe ES, Stein H, Banks PM, Chan JKC, Cleary ML *et al.* A revised European-American classification of lymphoid neoplasms: a proposal from the international lymphoma Study Group. *Blood* 1994; 84:1361-92.
110. Harris NL, Jaffe ES, Diebold J, Flandrin G, Muller-Hermelink HK, Vardiman J *et al.* The World Health Organization classification of neoplasms of the hematopoietic and lymphoid tissues: report of the clinical advisory committee meeting. Airlei House Virginia, November 1997. *Hematol J* 2000; 1:53-66.
111. Healey T, Olver I, Selva-Nayagam S. Immunoproliferative small intestinal disease, two cases in the Northern Territory. *Intern Med J* 2002, 32:47-9.
112. Heavy chain disease [Editorial] *Br Med J* 1968a; 4:403-4.
113. Heavy chain disease [Editorial] *N Engl J Med* 1968b; 278:1230-1.
114. Helmy I. Endoscopic diagnosis of immunoproliferative small intestinal disease (IPSID). *Endoscopy* 1980; 12:114-6.
115. Hermann R, Panahon AM, Barcos MP, Walsh D, Stutzman L. Gastrointestinal involvement in non-Hodgkin's lymphoma. *Cancer* 1980; 46:215-22.
116. Hermans MMH, Klinkhamer P, Stonkhorst A, Creemers GJ. Malabsorption syndrome in a patient of Mediterranean origin; immunoproliferative small intestinal disease. *Neth J Med* 2001; 58:208-13.
117. Herrerias JM, Cano RP, Matilla A, Malagon A, Aljama P, Justo E *et al.* Enfermedad de las cadenas pesadas alfa. *Rev Esp Enf Ap Digest* 1976; 48:225-40.

118. Hibi T, Asakura H, Kobayashi K, Munakala Y, Kano S, Tsuchiya M *et al.* Alpha chain disease lacking secretory alpha chain with cobblestone appearance of the small intestine and duodenal ulcer demonstrated by endoscopy. *Gut* 1982; 23:422-7.
119. Hubmann R, Kaiser W, Radaszkiewicz T, Fridrik M, Zazgornik I. Malabsorption associated with a high-grade malignant Non-Hodgkin's lymphoma alpha-heavy-chain disease and immunoproliferative small intestinal disease. *Z Gastroenterol* 1995; 33:209-13.
120. Hundnall SD, Alperin JB, Petersen JR. Composite nodular lymphocyte predominance Hodgkin disease and  $\gamma$ -heavy-chain disease. A case report and review of the literature. *Arch Pathol Lab Med* 2001; 125:803-7.
121. Isaacson P. Middle East lymphoma and  $\alpha$ -chain disease. An immunohistochemical study. *Am J Surg Pathol* 1979; 3:431-41.
122. Isaacson PG. Primary gastrointestinal lymphoma. *Virchows Arch* 1981; 391:1-8.
123. Isaacson PG, AL-Dewachi HS, Mason DY. Middle Eastern intestinal lymphoma. A morphological and immunohistochemical study. *J Clin Pathol* 1983a; 36:489-98.
124. Isaacson P, Wright DH. Malignant lymphoma of mucosa-associated lymphoid tissue. A distinctive type of B-cell lymphoma. *Cancer* 1983b;52:1410-6.
125. Isaacson PG, Price SK. Light chains in Mediterranean lymphoma. *J Clin Pathol* 1985;38:601-7.
126. Isaacson PG, Dogan A, Price SK, Spencer J. Immunoproliferative small intestinal disease. An immunohistochemical study. *Am J Surg Pathol* 1989; 13:1023-33.
127. Isaacson PG. Gastrointestinal lymphoma. *Hum Pathol* 1994; 25:1020-9.
128. Isaacson PG. Gastrointestinal lymphomas of T and B-cell types. *Mod Pathol* 1999; 12:151-8.
129. Itoh Y, Ohtaki H, Ono T, Mori N, Kawaoi A, Kawai T. A case of lymphoma type alpha-chain disease. *Acta Haematol* 1991; 86:107-10.
130. Jinich H, Rojas E, Webb JA, Kelsey JR. Lymphoma presenting as malabsorption. *Gastroenterology* 1968; 54:421-5.
131. Jones Jr D, Levin B, Salem P. Primary small intestinal lymphomas. In Sleisenger MH, Fordtran JS, Scharschmidt BF, Feldman M. *Gastrointestinal Disease Pathophysiology/Diagnosis/Management*. 6<sup>a</sup>. ed. Philadelphia: W.B. Saunders Company; 1998. Cap 69, p.1844-57.

132. Jones WG, Elvy RJ, Pedersen N. Heavy-chain disease in Australia [correspondence]. *Lancet* 1974; 1:570.
133. Kahn LB, Novis BH. Alpha-chain disease. A case report with autopsy findings. *S Afr Med J* 1977; 51:984-9.
134. Kaplan J, Bennett T. Use of race and ethnicity in biomedical publication. *JAMA* 2003; 289:2709-16.
135. Kharazmi A, Haghghi P, Haghshenass M, Nars K, Abadi P, Rezai HR. Alpha-chain disease and its association with intestinal lymphoma. *Clin Exp Immunol* 1976; 26:124-8.
136. Kharazmi A, Rezai MH, Abadi P, Nasr K, Haghghi P, Haghshenass M. T and B lymphocytes in alpha-chain disease. *Brit J Cancer* 1978; 37:48-54.
137. Khojasteh A, Haghshenass M, Haghghi P. Current concepts. Immunoproliferative small intestinal disease. A "third world lesion". *N Engl J Med* 1983; 308:1401-5.
138. Khojasteh A. Immunoproliferative small intestinal disease (IPSID) in Third world countries In Marsh MN. *Immunopathology of the Small Intestine*. 1a. ed. London, John Wiley & Sons Ltd; 1987. Cap 6, p.121-50.
139. Khojasteh A, Haghghi P. Immunoproliferative small intestinal disease: portrait of a potentially preventable cancer from the third world. *Am J Med* 1990; 89:483-90.
140. Kim EE, McConnell BG, McConnell RW. Diffuse abdominal accumulation of Ga-67 citrate in a patient with alpha-chain disease. *Eur J Nucl Med* 1982; 7:431-3.
141. Kumar PV, Esfahani FN, Tabei SZ, Malekzadeh R. Cytopathology of alpha chain disease involving the central nervous system and pleura. *Acta Cytologica* 1988; 32:902-7.
142. Kyle RA, Greipp PR, Banks PM. The diverse picture of gamma heavy-chain disease. Report of seven cases and review of literature. *Mayo Clin Proc* 1981; 56:439-51.
143. Lankarani KB, Masoompour SM, Masoompour MB, Malekzadeh R, Tabei SZ, Haghshenas M. Changing epidemiology of IPSID in Southern Iran. *Gut* 2005; 54:311-2.
144. Laudana AA, Sipahi AM, Simionatto C, Faria RM, Teixeira F, Bettarello A. Condições imunoproliferativas do intestino delgado e linfoma do Mediterrâneo. *Rev Hosp Clin Fac Med S Paulo* 1983; 38:8-17.



145. Lecuit M, Abachin E, Martin A, Poyart C, Pochart P, Suarez F *et al.* Immunoproliferative small intestinal disease associated with *Campylobacter jejuni*. *N Engl J Med* 2004; 350:239-48.
146. Lee SS, Jang JJ, Cho KJ, Khang SK, Kin CW. Epstein-Barr virus-associated primary gastrointestinal lymphoma in non-immunocompromised patients in Korea. *Histopathology* 1997; 30:234-42.
147. León-Barúa R, Quintanilla ER. Control con antibioticos de la diarrea y malabsortion en el linfoma difuso primario del intestino. Reporte de un caso. *Rev Med Peruana* 1963; 32:141-6.
148. León-Barúa R. Long term therapy of "Mediterranean" lymphoma[correspondence]. *Gastroenterology* 1974; 66:168.
149. León-Barúa R, Machicado-Zavala E, Patrucco-Puig R, Recavarren-Arce S. Linfoma Mediterráneo en Peru. Su tratamiento con oxitetraciclina oral. *Arq Gastroent S Paulo* 1979; 16:193-9.
150. León-Barúa R. Linfoma primario de intestino delgado y malaabsortion. *Acta Gastroenterol Latinoam* 1989;19:51-2.
151. León-Barúa R. Immunoproliferative small intestinal disease in Peru: treatment with tetracyclines [correspondence]. *Am J Med* 1991; 91:444-5.
152. Levine MS, Rubesin SE, Pantongrag-Brown L, Buck JL, Herlinger H. Non-Hodgkin's lymphoma of the gastrointestinal tract: radiographic findings. *Am J Roentgenol* 1997; 168:165-72.
153. Lewin KJ, Kahn LB, Novis BH. Primary intestinal lymphoma of "Western" and "Mediterranean" type. Alpha chain disease and massive plasma cell infiltration. A comparative study of 37 cases. *Cancer* 1976; 38:2511-28.
154. Lin OS, Gary MG. Immunoproliferative small intestinal disease: prolonged 30-year course without development of lymphoma. *Am J Gastroenterol* 2001; 96:2769-74.
155. Lönnroth I, Falsen E, Westin J, Lindholm L. Two cases of heavy chain disease. *Acta Pathol Microbiol Scand B Microbiol Immunol* 1971; 79:443.
156. Lucidarme D, Colombel JF, Brandtzaeg P, Tulliez M, Chaussade S, Marteau P *et al.*  $\alpha$ -chain disease: analysis of  $\alpha$ -chain protein and secretory component in jejunal fluid. *Gastroenterology* 1993; 104:278-85.
157. Lukes RJ, Collins RD. Immunologic characterization of human malignant lymphoma. *Cancer* 1974; 34:1488-503.

158. Malekzadeh R, Kaviane MJ, Tabei SZ, Abdolhadi B, Haghshenas N, Navab F. Lack of association between *Helicobacter pylori* infection and immunoproliferative small intestinal disease. *Arch Iran Med* 1999; 2:1-4.
159. Malik IA. Immunoproliferative small intestinal disease and primary small intestinal lymphoma: review of literature. *J Pak Med Assoc* 1997; 47:215-8.
160. Manousos ON, Economidou JC, Georgiadou DE, Pratsika-Ougourloglou KG, Hadziyannis SJ *et al.* Alpha-chain disease with clinical, immunological and histological recovery. *Br Med J* 1974; 2:409-12.
161. Manousos ON, Economidou JC. Localised plasmacytoma in a patient with  $\alpha$ -chain disease in remission [correspondence]. *Br Med J* 1975; 4:758.
162. Manousos ON, Economidou JC, Papademetriou CH, Triantaphyllidis J, Constandinidou N, Stathopoulos A. Malabsorption associated with nonmalignant immunoproliferative small intestinal disease. *Digestion* 1987; 36:182-8.
163. Manousos ON, Economidou I. Immunoproliferative small bowel disease [correspondence]. *Gastroenterology* 1989; 97:556-7.
164. Márquez JL, Jordá MM, Andrada ME, Nogueira J, Ayerza MA, Caballero J *et al.* Enfermedad inmunoproliferativa del intestino delgado con evolución a sarcoma inmunoblástico de células B. Presentación de un caso. *Rev Esp Enf Ap Digest* 1987; 72:373-6.
165. Márquez JL, Mota R, Herrera JM, Narváez I, Sáenz de Santamarí J. Enfermedad inmunoproliferativa del intestino delgado. A propósito de un caso. *Rev Esp Enf Digest* 1993; 83:381-3.
166. Martin IG, Aldoori I. Immunoproliferative small intestinal disease. Mediterranean lymphoma and  $\alpha$  heavy chain disease. *Br J Surg* 1994; 1:20-4.
167. Matsumoto S, Kinoshita Y, Fukuda H, Waki S, Asahara M, Matsushima Y *et al.* "Mediterranean lymphoma" treated with antibiotics. *Intern Med* 1996; 35:961-5.
168. Matsumoto T, Iida M, Matsui T, Tamaka H, Fujishima M. The value of double-contrast study of the small intestine in immunoproliferative small intestinal disease. *Gastrointest Radiol* 1990; 15:159-63.
169. Matuchansky C, Gogné M, Lemaire M, Babin P, Touchard G, Chamaret S *et al.* Nonsecretory  $\alpha$ -chain disease with immunoproliferative small intestinal disease. *N Engl J Med* 1989; 320:1534-9.

170. Mezger J, Malfertheiner P, Glasmacher A, Breuer TH, Fischer HP, Meybehm M *et al.* Libyscher patient mit chronischen durchfällen. *Z Gastroenterol* 1996; 34:699-703.
171. Mir-Madjlessi SH, Mir-Ahmadian M. Alpha-chain disease: a report of eleven patients from Iran. *J Trop Med Hyg*; 1979; 82:229-36.
172. Moitinho MLR, Roberto ACBS, Venazzi EAS, Casavechia MTG, Pereira ABP. Controle de parasitoses intestinais na comunidade do Núcleo Habitacional Santa Felicidade de Maringá, Paraná, Brasil. *Acta Sci* 2000; 22:593-7.
173. Nagalotimath SJ, Malur PR, Nashi HK, Patil PV. Mediterranean lymphoma. A case report. *Indian J Cancer* 1980; 17:127-30.
174. Nair S, Mathan M, Ramakrishna S, Mathan V. Immunoproliferative small intestinal disease in South Indian. A clinical and immunomorphological study. *J Gastroenterol Hepatol* 1998; 13:1207-11.
175. Nassar VH, Salem PA, Shahid MJ, Alami SY, Balikian JB, Salem AA *et al.* "Mediterranean abdominal lymphoma" or immunoproliferative small intestinal disease. Part II: Pathological aspects. *Cancer* 1978; 41:1340-54.
176. National Cancer Institute Sponsored Study of Classification of Non-Hodgkin's Lymphomas Summary and Description of a Working Formulation for Clinical Usage. *Cancer* 1982; 49:2112-35.
177. Nemes Z, Thomázy V, Szeifert G. Follicular centre cell lymphoma with alpha heavy chain disease. A histopathological and immunohistological study. *Virchows Arch Pathol Anat* 1981; 394:119-32.
178. Neudorf S, Snover D, Filipovich A. Immunoproliferative small intestinal disease [correspondence]. *N Engl J Med* 1983; 309:1126.
179. Nikbin B, Banisadre M, Ala F, Mojtabai A. HLA AW19, B12 in immunoproliferative small intestinal disease. *Gut* 1979; 20:226-8.
180. Novis BH, Bank S. Heavy chain disease [correspondence]. *Arch Intern Med* 1972; 129:836-7.
181. Novis BH, Kahn LB, Bank S. Alpha chain disease in SubSaharan Africa. *Am J Dig Dis* 1973; 18:679-88.
182. Novis BH, King HS, Gilinsky NH, Mee AS, Young G. Long survival in a patient with alpha-chain disease. *Cancer* 1984; 53:970-3.

183. Ogawa K, Imai M, Tanigawa T, Tsuji T, Arima T. Pathological studies on a long term survived case of gamma heavy chain disease. A brief review of 30 reported cases and a proposal for histological typing. *Acta Pathol Jpn* 1978; 28:759-78.
184. O'Keefe SJD, Winter TA, Newton FCP, Ogden JM, Young GO, Price SK. Severe malnutrition associated with  $\alpha$ -heavy chain disease: response to tetracycline and intensive nutritional support. *Am J Gastroenterol* 1988; 83:995-1001.
185. Oliveira MC, Silva CV, Costa-Cruz JM. Intestinal parasites and commensals among individuals from landless camping in the rural area of Uberlandia, Minas Gerais, Brazil. *Rev Inst Med Trop São Paulo* 2003; 45:173-6.
186. Orr KB. A comparison of several immunochemical approaches for the screening of alpha chain disease. *Diagn Immunol* 1983; 1:43-8.
187. Osserman EF, Takatsuki K. Clinical and immunochemical studies of four cases of heavy ( $H\gamma^2$ ) chain disease. *Am J Med* 1964; 37:351-73.
188. Padua RAA, Greco DB, Ferreira EC, Antunes LJ, Castro LP. Alpha-chain disease, schistosomiasis and toxoplasmosis: a case report in Brazil and follow-up for 5 years. *Arq Gastroent S Paulo*. 1980; 17:213-8.
189. Pandey M, Wadhwal MK, Patel HP, Kothari KC, Shah M, Patel DD. Malignant lymphoma of the gastrointestinal tract. *Eur J Surg Oncol* 1999; 25:164-7.
190. Pangalis GA, Rappaport H. Common clonal origin of lymphoplasmacytic proliferation and immunoblastic lymphoma in intestinal  $\alpha$ -chain disease [correspondence]. *Lancet* 1977; 2:880.
191. Parsonnet J, Isaacson PG. Bacterial infection and MALT lymphoma. *N Engl J Med* 2004; 350:213-5.
192. Peek Jr RM. Intestinal malignancy and *Campylobacter jejuni*. *Gastroenterology* 2004; 127:1266-7.
193. Pellet P, Tsapis A, Brouet JC. Alpha heavy chain disease of patient MAL: structure of the non-functional rearranged  $\alpha$  gene translocated on chromosome 9. *Eur J Immunol* 1990; 20:2731-5.
194. Perez-Peña F. Enfermedad de cadenas alfa. *Rev Clin Esp* 1971; 123:237-44.
195. Perez-Peña F. Concepto y delimitación de las enfermedades de cadenas pesadas. *Rev Clin Esp* 1976; 142:101-6.
196. Peterson MC. Immunoproliferative small intestinal disease associated with *Campylobacter jejuni*. [correspondence] *N Engl J Méd* 2004; 350:1685-6.

197. Pittman FE, Tripathy K, Isobe T, Bolanos OM, Osserman EF, Pittman JC *et al.* IgA heavy chain disease. A case detected in the western hemisphere. *Am J Med* 1975; 58:424-30.
198. Plesnicar S, Sumi-Kriznik, Golouh R. Adominal lymphoma with  $\alpha$ -heavy chain disease. *Isr J Med Sci* 1975; 11:832-7.
199. Pramoolsinsap C, Kurathong S, Atichartakarn V, Nitiyanand P. Immunoproliferative small intestinal disease (IPSID) in Thailand Southeast Asean. *J Trop Med Public Health* 1993; 24:11-7.
200. Price SK. Immunoproliferative small intestinal disease: a study of 13 cases with alpha heavy chain disease. *Histhopatology* 1990; 17:7-17.
201. Pruzanski W, Parr DM, Prchad J, Chan EYP. Gamma-3 heavy chain disease in a young patient with Down syndrome. Study of peripheral blood lymphocytes and susceptibility to infection. *Clin Immunol Immunopathol* 1979; 12:253-62.
202. Rabin BS, Moon J. Clinical findings in a case of newly defined gamma heavy chain protein. *Clin Exp Immunol* 1973; 13:563-8.
203. Rambaud JC, Bognel C, Prost A, Benier JJ, Le Quintrec Y, Lambling A, *et al.* Clinico-pathological study of a patient with "mediterranean" type of abdominal lymphoma and a new type of IgA abnormality ("Alpha chain disease"). *Digestion* 1968; 1:321-36.
204. Rambaud JC, Matuchansky C. Alpha-chain disease. Pathogenesis and relation Mediterranean lymphoma. *Lancet* 1973; 1:1430-2.
205. Rambaud JC, Seligmann M. Alpha-chain disease. *Clin Gastroenterol* 1976; 5:341-58.
206. Rambaud JC, Galian A, Matuchansky C, Danon F, Preud'Homme JL, Brouet JC *et al.* Natural history of  $\alpha$ -chain disease and the so-called Mediterranean lymphoma. *Recent Results Cancer Res* 1978; 64:271-6.
207. Rambaud JC, Modigliani R, Phuoc BKN, Lejeune R, Carrer LM, Mehaut M *et al.* Non-secretory alpha-chain disease in intestinal lymphoma [correspondence]. *N Engl J Med* 1980; 303:53.
208. Rambaud JC. Small intestinal lymphomas and alpha-chain disease. *Clin Gastroenterol* 1983a; 12:743-66.

209. Rambaud JC, Galian A, Danon FG, Preud'homme JL, Brandtzaeg P, Wassef M *et al*. Alpha-chain disease without qualitative serum IgA abnormality. Report of two cases including A "nonsecretory" form. *Cancer* 1983b; 51:686-93.
210. Rambaud JC, Halphen M. Immunoproliferative small intestinal disease (IPSID) relationships with alpha-chain disease and "Mediterranean lymphomas". *Gastroenterol Int* 1989; 2:33-41.
211. Ramos L, Marcos J, Illanas M, Hernández-Mora M, Pérez-Payá F, Picouto JL *et al*. Radiological characteristics of primary intestinal lymphoma of the "mediterranean" type: observations on twelve cases. *Radiology* 1978; 126:379-85.
212. Ramot B, Shahin N, Bubis JJ. Malabsorption syndrome in lymphoma of small intestine. A study of 13 cases. *Israel J Med Sci* 1965; 1:221-6.
213. Ramot B, Hulu N. Primary intestinal lymphoma and its relation to alpha heavy chain disease. *Br J Cancer* 1975; 31 supl II:343-9.
214. Remacha B, Palau A, Velicia R, Caro-Patón A, Ripollés V. Linfoma T primario intestinal. *Rev Esp Enferm Dig* 1998; 90:183-90.
215. Reyes F, Piquet J, Goudin MF, Haioun C, Intrator L, Tulliez M *et al*. Immunoblastic lymphoma involving the bone marrow in a patient with alpha chain disease. Clinical and immunoelectron microscopic study. *Cancer* 1985; 55:1007-14.
216. Rhodes JM, Jewell DP, Janossy G. Alpha-chain disease diagnosed by rectal biopsy. *Br Med J* 1980; 280:1043-4.
217. Richart C, Accarino A, Lucas A. Evolución rápida de enfermedad de las cadenas pesadas alfa a linfoma maligno. *Rev Clin Esp* 1983; 169:125-8.
218. Rivero I, Diumenjo M. Aspectos inmunológicos de las enfermedades linfoproliferativas malignas. *Rev Clin Esp* 1977; 144:403-9.
219. Rogé J, Druet P, Marche C, Silvereano de Roissard F, Camilleri JP. Alpha-chain disease cured with antibiotics [correspondence]. *Br Med J* 1975; 4:225.
220. Rogers P, Hill I, Sinclair-Smith C, Bowie M. Clinical and pathological evolution of alpha chain disease to immunoblastic lymphoma and response to COMP chemotherapy. *Med Pediatr Oncol* 1988; 16:128-31.
221. Ross IN, Thompson RA, Asquith P. Alpha heavy chain disease developing in an Asian resident in the United Kingdom and responding to antibiotics. *Postgrad Med J* 1983; 58:443-6.

222. Roth S, Riecken EO. Alpha-chain disease. Mediterranean lymphoma and primary intestinal lymphoma in western countries: a review of the cases in the literature. *Ergeb Inn Med Kenderheilkd* 1977; 39:79-116.
223. Rouhier D, André C, Allard C, Gillon J, Brette R. Malignant alpha chain disease and exposure to asbestos. *Environ Res* 1982; 27:222-5.
224. Rubio EF, Pascual EP, Cejudo JR, Gonzalez BQ, Bazaco IG, Pablos JI *et al.* Linfoma abdominal mediterráneo con cadena pesada alfa elevada y afección extraabdominal. *Rev Clin Esp* 1978; 149:299-302.
225. Sala P, Tonutti E, Mazzolini S, Antonutto G, Bramezza M. Alpha-heavy chain disease. Report of a case with spontaneous regression. *Scand J Hematol* 1983; 31:149-54.
226. Salami M, Spinelli JJ. Chemotherapy of Mediterranean abdominal lymphoma. Retrospective comparison of chemotherapy protocols in Iranian patients. *Am J Clin Oncol* 1996; 19:18-22.
227. Salem PA, Nassar VH, Shahid MJ, Hajj AA, Alami SY, Balikian JB *et al.* "Mediterranean abdominal lymphoma" or immunoproliferative small intestinal disease. Part I. Clinical aspects. *Cancer* 1977; 40:2941-7.
228. Salem PA, Anaissie E, Allam C, Geha S, El-Hashimi L, Ibrahim N *et al.* Non-Hodgkin's lymphomas in the Middle East. A study of 417 patients with emphasis on special features. *Cancer* 1986; 58:1162-66.
229. Salem PA, Hashimi L, Anaissie E, Geha S, Habboubi N, Ibrahim N *et al.* Primary small intestinal lymphoma in adults. A comparative study of IPSID versus non-IPSID in Middle East. *Cancer* 1987; 59:1670-6.
230. Sánchez-Fayos MP, Sánchez-Fayos J. Procesos linfoproliferativos primarios del tracto gastrointestinal. Un espectro de fenotipos clínico-biológicos. *Sangre* 1990; 35:41-53.
231. Savilahti E, Brandtzaeg P, Kuitunen P. Atypical intestinal alpha-chain disease evolving into selective immunoglobulin A deficiency in a Finnish boy. *Gastroenterology* 1980; 79:1303-10.
232. Sehgal S, Mehta SK, Aikat BK, Ayyanagan P, Sehgal AK. Changing morphological spectrum of alpha chain disease. A case report. *Indian J Cancer* 1982; 19:52-5.
233. Seiffers MJ, Levy M, Hermann G. Intractable watery diarrhea, hypokalemia and malabsorption in a patient with Mediterranean type of abdominal lymphoma. *Gastroenterology* 1968; 55:118-24.

234. Seligmann M, Danon F, Hurez D, Mihaesco E, Preud'Homme JL. Alpha-chain disease: a immunoglobulin abnormality. *Science* 1968; 162:1396-7.
235. Seligmann M, Mihaesco E. Current knowledge on alpha chain disease. *Adv Exp Med Biol* 1974; 45:365-72.
236. Seligmann M. Alpha heavy chain disease. *Blut* 1975a; 31:1-4.
237. Seligmann M. Alpha chain disease: immunoglobulin abnormalities pathogenesis and current concepts. *Br J Cancer* 1975b; 31 suppl II:356-61.
238. Seligmann M. Immunochemical clinical, and pathological features of  $\alpha$ -chain disease. *Arch Int Med* 1975c; 135:78-82.
239. Seligmann M, Mihaesco E, Preud'Homme JL, Danon F, Brouet JC. Heavy chain disease: current findings and concepts. *Immunol Rev* 1979; 48:145-67.
240. Seligmann M, Rambaud JC. Alpha-chain disease: an immunoproliferative disease of the secretory immune system. *Ann N Y Acad Sci* 1983; 409:478-85.
241. Selzer G, Sherman G, Callihan TR, Schwartz Y. Primary small intestinal lymphomas and  $\alpha$ -heavy-chain disease. A study of 43 cases from a pathology department in Israel. *Isr J Med Sci* 1979; 15:111-23.
242. Shahid MJ, Alami SY, Nassar VH, Balikian JB, Salem AA. Primary intestinal lymphoma with paraproteinemia. *Cancer* 1975; 35:848-58.
243. Shih LY, Liaw SL, Hsueh S, Kuo TT. Alpha-chain disease. Report of a case from Taiwan. *Cancer* 1987; 59:545-8.
244. Shih LY, Liaw SJ, Dunn P, Kwo TT. Primary-small intestinal lymphomas in Taiwan: Immunoproliferative small intestinal disease and nonimmunoproliferative small intestinal disease. *J Clin Oncol* 1994; 12:1375-82.
245. Shiner M. Malignant potential of intestinal plasma cells in alpha-chain disease [correspondence]. *Lancet* 1979; 1:156-7.
246. Shulman G, Lai York E, Grieve S. Alpha-chain disease in a non-mediterranean climate. A case report. *S Afr Med J* 1975; 49:2183-6.
247. Silva CS. Enfermedad inmunoproliferativa del intestino delgado: estudio clínico, radiológico, endoscópico y patológico de 9 casos. *Rev Gastroent del Peru* 1984; 4:92-103.
248. Skarin AT, Dorfman DM. Non-Hodgkin's lymphomas: current classification and management. *Cancer J Clin* 1997; 47:351-72.



249. Skarin AT. Primary low-grade lymphomas of the intestine. 1999; 17:3682-4.
250. Skinner JM, Manousos ON, Economidou J, Nicolau A, Merikas G. Alpha-chain disease with localized plasmacytoma of the intestine. Immunoperoxidase study. Clin Exp Immunol 1976; 25:112-6.
251. Smith WJ, Price SK, Isaacson PG. Immunoglobulin gene rearrangement in immunoproliferative small intestinal disease (IPSID). J Clin. Pathol 1987; 40:1291-7.
252. Sopeña F, López-Zaborras J, Nerin JM, Soria J, Sousa FL, Freite E. Polineuropatía carencial secundaria a enfermedad inmunoproliferativa del intestino delgado. Rev Esp Enf Digest 1992; 82:423-6.
253. Swaroop VS, Advani SH, Damle SR, Dinshaw KA, Talwalkar GV, Krishnamurthy S *et al.* Spectrum of alpha-chain disease in India. J Cancer 1983; 20:261-7.
254. Swaroop VS. Immunoproliferative small intestinal disease [correspondence]. Indian Am J Gastroenterol 2000; 95:848.
255. Tabbane F, Mourali N, Cammoun M, Najjar T. Results of laparotomy in immunoproliferative small intestinal disease. Cancer 1988; 61:1699-706.
256. Tabbane S, Tabbane F, Cammoun M, Mourali N. Mediterranean lymphomas with alpha heavy chain monoclonal gammopathy. Cancer 1976; 38:1989-96.
257. Takahashi K, Naito M, Matsuoka Y, Takatsuki K. A new form of alpha-chain disease with generalized lymph node involvement. Path Res Pract 1988; 183:717-23.
258. Tezuka T, Hirai R, Takahashi M, Furuta I, Ohba Y, Tsubaki K *et al.*  $\alpha$ -heavy chain disease with erythematous skin lesions [correspondence]. Arch Dermatol 1986; 122:1243-4.
259. Thomas CR, Share R. Gastrointestinal lymphoma. Medical Pediatr Oncol 1991; 19:48-60.
260. Tomlinson DR, Rampton DS, Tillyer ML. A case of alpha-chain disease. J R Soc Med 1989; 82:364-5.
261. Tracy RP, Kyle RA, Leitch JM. Alpha heavy-chain disease presenting as goiter. Am J Clin Pathol 1984; 82:336-9.

262. Tsapis A, Bentaboulet M, Pellet P, Mihaesco E, Thierry D, Seligmann M *et al.* The productive gene for  $\alpha$ -H chain disease protein mal is highly modified by insertion-deletion processes. *J Immunol* 1989; 143:3821-7.
263. Tungekar MF, Omar YT, Behbehani K. Gastric alpha heavy chain disease. *Oncology* 1987; 44:360-6.
264. Vazquez-Rodriguez JJ, Nistal M, Lopez Serrano MC, Cerdan Vallejo A, Ortiz Vazquez J. Linfoma Mediterraneo y enfermedad de las cadenas pesadas alfa. *Rev Clin Esp* 1972; 124:551-60.
265. Veloso FT, Saleiro JV, Oliveira AO, Freitas AF. Atypical plasma cells in alpha-chain disease. *Cancer* 1983; 52:79-82.
266. Vessal K, Dutz W, Kohout E, Rezvani L. Immunoproliferative small intestinal disease with duodenojejunal lymphoma. Radiological changes. *Am J Roent Genot.* 1980; 135:491-7.
267. Vigoa AV, Armas LS, Llorens MN, Caballero JCM, Chong AL. Enfermedad inmunoproliferativa del intestino delgado. *Rev Cub Med* 1996; 35:140-4.
268. Wang SWS. Alpha-chain disease in an Englishman. *Postgrad Med J.* 1976; 52:798-800.
269. Wester SM, Banks PM, Li CY. The histopathology of  $\gamma$  heavy-chain disease. *Am J Clin Pathol* 1982; 78:427-36.
270. Wetter O. Alpha-chain disease cured with antibiotics. *Br Med J* 1976; 1:835.
271. Whicher JT, Ajdukiewicz A, Davies JD. Two cases of alpha chain disease from Nigeria. *J Clin Path* 1977; 30:678-81.
272. Woods R, Blumenschein GR, Terry WD. A new type of human gamma heavy chain disease protein: immunochemical and physical characteristics. *Immunochemistry* 1970; 7:373-81.
273. Whooley RP, Bernik S, Sarkis AY, Wallack MK. Primary gastrointestinal non-Hodgkin's lymphomas: increasingly AIDS-related. *Am Surg* 1998; 64:137-43.
274. World Health Organization. Alpha-chain disease and related small intestinal lymphoma: a memorandum. *Bull Wld Hlth Org* 1976a; 54:615-24.
275. World Health Organization. Alpha-chain disease and related small intestinal lymphoma. Report of WHO meeting of investigation. *Arch Fr Mal App Dig* 1976b; 65:591-607.

276. Zamir A, Parasher G, Moukarzel AA, Guarini L, Zeien L, Feldman F. Immunoproliferative small intestinal disease in a 16-year old boy presenting as severe malabsorption with excellent response to tetracycline treatment. *J Clin Gastroenterol* 1998; 27:85-9.
277. Zarrabi MH, Rosner F. Middle Eastern intestinal lymphoma: report of a case and review of the literature. *Am J Med Sci* 1976; 272:101-19.
278. Zinzani PL, Magagnoli M, Pagliani G, Bendadi M, Gherlinzoni F, Merla E *et al.* Primary intestinal lymphoma: clinical and therapeutic features of 32 patients. *Haematologica* 1997; 82:305-8.
279. Zlotnick A, Levy M.  $\alpha$  heavy chain disease. A variant of Mediterranean lymphoma. *Arch Intern Med* 1971; 128:432-6.
280. Zucca E, Cavalli F. Gut lymphomas. *Bailliere Clin Haematol* 1996; 9:727-41.

## ANEXO 1

### **DOENÇA IMUNOPROLIFERATIVA DO INTESTINO DELGADO: ESTUDO CLÍNICO**

#### Termo de Consentimento Livre e Esclarecido

Você, \_\_\_\_\_, paciente do Hospital das Clínicas, foi selecionado para participar de um projeto de pesquisa e tem o direito de saber sobre sua participação.

O objetivo dessa pesquisa é conhecer melhor o quadro clínico e laboratorial da Doença Imunoproliferativa do Intestino Delgado em nosso meio. A Doença Imunoproliferativa do Intestino Delgado é um tipo especial de linfoma primário do intestino delgado, que possui maior prevalência nos países do Oriente Médio e regiões do Mediterrâneo, onde é melhor estudada. No Brasil, os estudos são escassos e a doença é pouco conhecida.

Este estudo não o beneficiará diretamente, mas poderá ajudar, no futuro, outras pessoas.

Sua participação nesse estudo é voluntária e gratuita. Ela consistirá em permitir que informações sobre a sua doença sejam utilizadas na pesquisa. Essas informações são sexo, idade em que a doença iniciou, sinais e sintomas à apresentação, como foi feito o diagnóstico, complicações da doença, doenças associadas, resultados de exames de laboratório, exames endoscópicos, radiológicos e histológicos, os tratamentos utilizados, a resposta a esses tratamentos e a evolução de doença. Não será realizado nenhum exame ou procedimento com finalidade apenas da pesquisa. Todos os exames, os procedimentos e tratamento serão os mesmos a que você submeteria se não estivesse participando do estudo.

Todos os indivíduos têm o direito de se recusar a participar do estudo, bem como desistir da participação, caso tenham concordado inicialmente. Não haverá qualquer comprometimento da sua assistência no caso de recusa ou desistência.

Os resultados da pesquisa serão divulgados na forma de comunicação científica, não permitindo a identificação individual dos participantes.

Eu, \_\_\_\_\_, registro número \_\_\_\_\_ no Hospital das Clínicas, após esclarecido sobre a pesquisa, aceito a participar do estudo, concordando com o uso, na pesquisa, das informações clínicas e laboratoriais da minha doença.

ASSINATURA DO VOLUNTÁRIO \_\_\_\_\_

NOME DO MÉDICO \_\_\_\_\_

ASSINATURA DO MÉDICO \_\_\_\_\_ DATA \_\_\_/\_\_\_/\_\_\_\_\_

**ANEXO 2**

**UNIVERSIDADE FEDERAL DE MINAS GERAIS  
HOSPITAL DAS CLÍNICAS**

**Serviço de Gastroenterologia, Nutrição, Cirurgia Geral e do Aparelho Digestivo.  
(GEN-CAD)**

**PROTOCOLO - DOENÇA IMUNOPROLIFERATIVA DO INTESTINO**

**DELGADO: ESTUDO CLÍNICO**

**IDENTIFICAÇÃO**

NOME: \_\_\_\_\_  
REGISTRO (SAME-HC): \_\_\_\_\_ DATA: \_\_\_\_\_  
IDADE: \_\_\_\_\_  
SEXO: ( ) F ( ) M COR: LEUCO ( ) FAIO ( ) MELANO ( )  
GRAU DE ESCOLARIDADE: \_\_\_\_\_ PROFISSÃO: \_\_\_\_\_  
RENDA FAMILIAR \_\_\_\_\_ SALÁRIO MÍNIMO VIGENTE \_\_\_\_\_  
NÚMERO DE DEPENDENTES \_\_\_\_\_  
DATA DE NASCIMENTO: \_\_\_\_\_ NATURALIDADE: \_\_\_\_\_  
NACIONALIDADE: \_\_\_\_\_ ASCENDÊNCIA: \_\_\_\_\_  
ENDEREÇO: \_\_\_\_\_  
TELEFONE: \_\_\_\_\_

**DADOS CLÍNICOS**

IDADE AO INÍCIO DOS SINTOMAS: \_\_\_\_\_  
IDADE AO DIAGNÓSTICO: \_\_\_\_\_

**SINTOMAS:**

Diarréia: S \_\_\_ N \_\_\_ I \_\_\_ Característica: \_\_\_\_\_  
Esteatorréia: S \_\_\_ N \_\_\_ I \_\_\_  
Dor abdominal: S \_\_\_ N \_\_\_ I \_\_\_ Característica: \_\_\_\_\_  
Emagrecimento: S \_\_\_ N \_\_\_ I \_\_\_ Quantificar: \_\_\_\_\_  
Febre: S \_\_\_ N \_\_\_ I \_\_\_ Temperatura: \_\_\_\_\_  
Vômitos: S \_\_\_ N \_\_\_ I \_\_\_  
Astenia: S \_\_\_ N \_\_\_ I \_\_\_  
Edemas: S \_\_\_ N \_\_\_ I \_\_\_

Outros: \_\_\_\_\_  
\_\_\_\_\_  
\_\_\_\_\_  
\_\_\_\_\_

DADOS RELEVANTES DA HISTÓRIA

PESSOAL \_\_\_\_\_

---

---

---

USO DE MEDICAMENTOS

Droga (tempo de uso, doses, presença de efeitos colaterais)

---

---

---

---

ANTECEDENTES FAMILIARES: \_\_\_\_\_

---

---

CONDIÇÕES DE MORADIA:

ÁGUA TRATADA: S\_\_\_ N\_\_\_ FONTE DE ÁGUA: \_\_\_\_\_

ESGOTO: S\_\_\_ N\_\_\_

EXAME FÍSICO:

PESO HABITUAL: \_\_\_\_\_ PESO ATUAL: \_\_\_\_\_

Sinais de desnutrição: S\_\_\_ N\_\_\_ Especificar: \_\_\_\_\_

Palidez mucosa: S\_\_\_ N\_\_\_

Baqueteamento digital: S\_\_\_ N\_\_\_

Linfadenomegalia periférica: S\_\_\_ N\_\_\_ Caracterizar: \_\_\_\_\_

Edemas: S\_\_\_ N\_\_\_ Caracterizar \_\_\_\_\_

Massa abdominal: S\_\_\_ N\_\_\_ Caracterizar: \_\_\_\_\_

Hepatomegalia: S\_\_\_ N\_\_\_ Caracterizar: \_\_\_\_\_

Esplenomegalia: S\_\_\_ N\_\_\_ Caracterizar: \_\_\_\_\_

Outros: \_\_\_\_\_

---

---

---

---

**EXAMES DE PATOLOGIA CLÍNICA:**

DATA: \_\_\_\_\_  
Hemograma:Hm: \_\_\_\_\_ Hb \_\_\_\_\_ Htc: \_\_\_\_\_ VCM: \_\_\_\_\_ CHCM: \_\_\_\_\_  
Leuc: \_\_\_\_\_ Meta: \_\_\_\_\_ Bast: \_\_\_\_\_ Seg: \_\_\_\_\_ Eos: \_\_\_\_\_ Mono: \_\_\_\_\_  
Bas: \_\_\_\_\_ Linf: \_\_\_\_\_  
Plaquetas: \_\_\_\_\_  
VHS: \_\_\_\_\_ Prot C reativa: \_\_\_\_\_ Mucoproteínas: \_\_\_\_\_  
Ferro sérico: \_\_\_\_\_ CTLFe: \_\_\_\_\_ Ferritina: \_\_\_\_\_ Transferrina: \_\_\_\_\_  
Dosagem sérica de ac fólico: \_\_\_\_\_ Vit B12: \_\_\_\_\_  
Glicemia de jejum: \_\_\_\_\_  
Uréia: \_\_\_\_\_ Creatinina: \_\_\_\_\_  
Sódio: \_\_\_\_\_ Potássio: \_\_\_\_\_ Cloretos \_\_\_\_\_ Cálcio: \_\_\_\_\_ Fósforo: \_\_\_\_\_  
Magnésio: \_\_\_\_\_  
Proteínas Totais: \_\_\_\_\_ Albumina: \_\_\_\_\_ Globulinas: \_\_\_\_\_  
Eletroforese de proteínas séricas:  
Albumina: \_\_\_\_\_ Alfa-1-globulina: \_\_\_\_\_ Alfa-2-globulina: \_\_\_\_\_  
Beta-1-globulina: \_\_\_\_\_ Beta-2-globulina: \_\_\_\_\_ Gama-globulina: \_\_\_\_\_  
TGO: \_\_\_\_\_ TGP: \_\_\_\_\_ GGT: \_\_\_\_\_ Fosfatase alcalina: \_\_\_\_\_  
Bilirrubinas Totais: \_\_\_\_\_ B.direta: \_\_\_\_\_ B indireta: \_\_\_\_\_  
Atividade da protrombina: \_\_\_\_\_  
LDH: \_\_\_\_\_  
Imunoglobulinas séricas: IgA: \_\_\_\_\_ IgM: \_\_\_\_\_ IgG: \_\_\_\_\_  
Imunoeleroforese do soro: \_\_\_\_\_  
Anti-Gliadiana: IGA: \_\_\_\_\_ IgG: \_\_\_\_\_

Teste da D(+) xilose: \_\_\_\_\_

Dosagem da gordura fecal de 72 horas: volume fecal de 24hs: \_\_\_\_\_

Gordura fecal de 24hs: \_\_\_\_\_

Exame parasitológico de fezes: 1<sup>a</sup>. amostra: \_\_\_\_\_

2<sup>a</sup>. amostra: \_\_\_\_\_

3<sup>a</sup>. amostra: \_\_\_\_\_

Sumário de urina:

Densidade: \_\_\_\_\_ pH: \_\_\_\_\_

Piócitos: \_\_\_\_\_ Hemácias: \_\_\_\_\_ Cilindros: \_\_\_\_\_ Critais: \_\_\_\_\_

Proteínas: \_\_\_\_\_ Hemoglobina: \_\_\_\_\_ Nitrito: \_\_\_\_\_

## MÉTODOS DE IMAGEM

Radiografia de tórax:

---

---

---

Estudo contrastado do intestino delgado -Trânsito intestinal(descrever as alterações):

---

---

---

---

---

---

---

---

Ultrassonografia abdominal:

---

---

---

---

---

---

---

---

Tomografia abdominal:

---

---

---

---

---

---

---

---

## **MÉTODOS ENDOSCÓPICOS**

Endoscopia digestiva alta:

---

---

---

---

---

---

---

---

Endoscopia digestiva baixa (especificar retossigmoidoscopia/colonoscopia)

---

---

---

---

---

---

---

---



**LAPAROTOMIA PARA ESTADIAMENTO:**

Descrição dos aspectos macroscópicos:

---

---

---

---

---

---

---

---

---

**ESTUDO HISTOLÓGICO**

Biópsia endoscópica: \_\_\_\_\_

---

---

---

Estádio: \_\_\_\_\_ Está

Biópsia jejunal peroral: \_\_\_\_\_

---

---

---

Estádio: \_\_\_\_\_

Biópsias laparotomia:

Alças do intestino

delgado: \_\_\_\_\_

---

---

---

Linfonodos: \_\_\_\_\_

---

---

---

Fígado: \_\_\_\_\_

---

---

---

Baço: \_\_\_\_\_

\_\_\_\_\_

Medula óssea: \_\_\_\_\_

\_\_\_\_\_

Estádio: \_\_\_\_\_

Imunofluorescência do tecido intestinal:

\_\_\_\_\_

\_\_\_\_\_

**TRATAMENTO:**

Suportivo e sintomático: \_\_\_\_\_

\_\_\_\_\_

\_\_\_\_\_

\_\_\_\_\_

Tratamento da DIPID: \_\_\_\_\_

\_\_\_\_\_

\_\_\_\_\_

\_\_\_\_\_

**OBSERVAÇÕES:** \_\_\_\_\_

\_\_\_\_\_

\_\_\_\_\_

\_\_\_\_\_

\_\_\_\_\_

**EVOLUÇÃO:** \_\_\_\_\_

\_\_\_\_\_

\_\_\_\_\_

\_\_\_\_\_







## ANEXO 4

### CARACTERÍSTICAS GERAIS DOS 24 PACIENTES COM DIPID

Nome	Idade (anos)	Sexo	Procedência	Profissão	Estádio	Cadeia pesada	Tratamento	Resp Trat.	Seguimento (meses)
ARB	33	M	Belo Horizonte	Porteiro	A	Ausente	Tetraciclina	RP	120
MIC	51	F	São Domingos Prata	Do lar	A	$\gamma$	Tetraciclina	RC	180
MFS	37	F	Diamantina	Do lar	A	$\gamma$	Tetraciclina	RC	87
MGS	26	M	São João do Jacuri	Lavrador	A	$\gamma$	Tetraciclina	SA	1
GLFC	47	M	Entre Rios	Comerciante	A	$\gamma$	S.T.	Óbito*	4
RLF	43	M	Belo Horizonte	Vendedor	B	$\gamma$	CHOP-B	RC	110
RAS	15	M	Contagem	Estudante	B	$\alpha$	CHOP	RC	105
SNV	46	F	Vitória	Func. pública	B	$\gamma$	CHOP-B	RC	99
MJB	35	F	Belo Horizonte	Doméstica	B	Ausente	CHOP-B	SA	3
AC	25	F	Belo Horizonte	A. escritório	B	$\gamma$	CHOP-B	FT	57
MAS	23	F	Belo Horizonte	Do lar	C	$\alpha$	Miscelania	RC	164
EJT	15	F	Belo Horizonte	Estudante	C	$\alpha$	CHOP-B	FT	12
VBA	47	M	Almenara	Lavrador	C	Ausente	CHOP	SA	20
JCM	49	M	Coronel Fabriciano	Industriário	C	$\alpha$	CHOP-B	FT	53
JRP	44	M	João Monlevade	Lubrificador	C	Ausente	CHOP-B	RC	120
MSS	22	F	Belo Horizonte	Do lar	C	Ausente	CHOP	RP	36
APS	21	F	Itaiobeiras	Bancária	C	$\gamma$	CHOP-B	SA	31
ODS	29	M	Conselheiro Lafaiete	Lanterneiro	C	Ausente	COP	FT	29
LAS	19	F	Belo Horizonte	Do lar	C	$\alpha$	COP	RC	196
NRC	19	M	Águas Formosas	Estudante	C	Ausente	CHOP	FT	4
SDR	25	F	Nova Lima	Do lar	C	$\alpha$	CHOP-B	RC	76
JSF	45	F	Contagem	Do lar	C	$\alpha$	CHOP-B	FT	16
LFC	34	F	Ibirité	Do lar	C	$\gamma$	CHOP-B	RC	72
MJF	42	M	Santa Luzia	Mecânico	C	Ausente	CHOP	SA	8

\*Óbito não associado a DIPID

DIPID – Doença imunoproliferativa do intestino delgado; Resp Trat - Resposta ao tratamento; M – Masculino; F - Feminino

Func pública – Funcionária pública; A escritório – Auxiliar de escritório ST – Sem tratamento; CHOP - Ciclofosfamida, vincristina, adriamicina, prednisona; CHOP-B - Ciclofosfamida, vincristina, adriamicina, prednisona, sulfato de bleomicina

RC - remissão completa; RP - remissão parcial; FT - fracasso terapêutico; SA - sem avaliação

# Livros Grátis

( <http://www.livrosgratis.com.br> )

Milhares de Livros para Download:

[Baixar livros de Administração](#)

[Baixar livros de Agronomia](#)

[Baixar livros de Arquitetura](#)

[Baixar livros de Artes](#)

[Baixar livros de Astronomia](#)

[Baixar livros de Biologia Geral](#)

[Baixar livros de Ciência da Computação](#)

[Baixar livros de Ciência da Informação](#)

[Baixar livros de Ciência Política](#)

[Baixar livros de Ciências da Saúde](#)

[Baixar livros de Comunicação](#)

[Baixar livros do Conselho Nacional de Educação - CNE](#)

[Baixar livros de Defesa civil](#)

[Baixar livros de Direito](#)

[Baixar livros de Direitos humanos](#)

[Baixar livros de Economia](#)

[Baixar livros de Economia Doméstica](#)

[Baixar livros de Educação](#)

[Baixar livros de Educação - Trânsito](#)

[Baixar livros de Educação Física](#)

[Baixar livros de Engenharia Aeroespacial](#)

[Baixar livros de Farmácia](#)

[Baixar livros de Filosofia](#)

[Baixar livros de Física](#)

[Baixar livros de Geociências](#)

[Baixar livros de Geografia](#)

[Baixar livros de História](#)

[Baixar livros de Línguas](#)



[Baixar livros de Literatura](#)  
[Baixar livros de Literatura de Cordel](#)  
[Baixar livros de Literatura Infantil](#)  
[Baixar livros de Matemática](#)  
[Baixar livros de Medicina](#)  
[Baixar livros de Medicina Veterinária](#)  
[Baixar livros de Meio Ambiente](#)  
[Baixar livros de Meteorologia](#)  
[Baixar Monografias e TCC](#)  
[Baixar livros Multidisciplinar](#)  
[Baixar livros de Música](#)  
[Baixar livros de Psicologia](#)  
[Baixar livros de Química](#)  
[Baixar livros de Saúde Coletiva](#)  
[Baixar livros de Serviço Social](#)  
[Baixar livros de Sociologia](#)  
[Baixar livros de Teologia](#)  
[Baixar livros de Trabalho](#)  
[Baixar livros de Turismo](#)