

**UNIVERSIDADE FEDERAL DE SANTA MARIA  
CENTRO DE CIÊNCIAS RURAIS  
PROGRAMA DE PÓS-GRADUAÇÃO EM MEDICINA VETERINÁRIA  
ÁREA DE CONCENTRAÇÃO CIRURGIA VETERINÁRIA**

**VENTRICULECTOMIA PARCIAL MEDIANTE *INFLOW*  
*OCCLUSION* EM CÃES**

**TESE DE DOUTORADO**

**Liege Georgia Andrioli Martins**

**Santa Maria, 2005**

# **Livros Grátis**

<http://www.livrosgratis.com.br>

Milhares de livros grátis para download.

# **VENTRICULECTOMIA PARCIAL MEDIANTE *INFLOW* OCCLUSION EM CÃES**

**por**

**Liege Georgia Andrioli Martins**

Tese apresentada ao Curso de Doutorado do Programa de Pós-graduação em Medicina Veterinária, Área de Concentração em Cirurgia Veterinária, da Universidade Federal de Santa Maria (UFSM, RS), como requisito parcial para obtenção do grau de  
**Doutor em Medicina Veterinária**

**Orientador: Alceu Gaspar Raiser**

**Santa Maria, RS, Brasil**

**2005**

**Universidade Federal de Santa Maria**

**Centro de Ciências Rurais**  
**Programa de Pós-graduação em Medicina Veterinária**

A Comissão Examinadora, abaixo assinada, aprova a Tese de  
Doutorado

**VENTRICULECTOMIA PARCIAL MEDIANTE *INFLOW***  
***OCCLUSION* EM CÃES**

elaborada por  
**Liege Georgia Andrioli Martins**

Como requisito parcial para obtenção do grau de  
**Doutor em Medicina Veterinária**

**COMISSÃO EXAMINADORA:**

**Alceu Gaspar Raiser**  
(Presidente/Orientador)

**Dominguita Luhers Graça, Doutora (UFSM)**

**Sergio Nunes Pereira, Doutor (UFSM)**

**Carlos Afonso de Castro Beck, Doutor (UFRGS)**

**Maurício Veloso Brun, Doutor (UPF)**

Santa Maria, 29 de agosto de 2005.



***Portanto, visto que nós também estamos rodeados de tão grande nuvem de testemunhas, deixemos todo embaraço, e o pecado que tão de perto nos rodeia, e corramos com perseverança a carreira que nos está proposta, olhando firmemente para JESUS, AUTOR E CONSUMADOR da nossa fé, o qual pelo gozo que lhe estava proposto suportou a cruz, desprezando a ignonímia, e está assentado à DESTRA do trono de DEUS.***

***Hb 12: 1- 2.***

***A Ele o amado da minha alma, JESUS, seja toda honra, toda glória e todo o louvor, por ter me permitido chegar tão longe..., vivendo na Sua total e completa dependência.***

## **AGRADECIMENTOS**

*Ao Leandro, este “varão valoroso”, que o Senhor me deu por esposo. Você é um companheiro, não apenas nesta, mas creio, em todas as fases que temos vivido e ainda viveremos juntos, você tem sido o sacerdote do nosso lar e as suas orações, nos meus momentos de fraqueza, foram imprescindíveis para que eu tivesse a força necessária para levantar e continuar. Nossos filhos são bem aventurados pelo pai que têm. Eu só posso dizer, meu único e verdadeiro amor, Obrigada por tudo TE AMO.*

*Ao meus filhos Davi e Amanda que, “dentro e fora da barriga”, estiveram comigo desde o início até o final do Doutorado, mamãe ama vocês. Minha vida valerá ainda mais a pena se estes meus esforços forem desfrutados por vocês e servirem de exemplo de perseverança.*

*Aos meus pais Irio e Cláudia, vocês começaram tudo isso, no dia que resolveram ter uma filha chamada Liege, trago comigo a educação que vocês me deram e a vontade de vencer as lutas que a vida nos proporciona, hoje sou uma vencedora e a sua parcela de contribuição, ainda que à distância, foi fundamental para o meu crescimento. Obrigada eu amo vocês.*

*Meu irmão Jacson, Miriam e Arthur, sei que vocês me apresentaram diante de Deus em orações e Ele certamente ouviu, agradeço o apoio, os conselhos e peço perdão pois, por causa deste trabalho, não estive presente em muitos momentos importantes da vida de vocês. Obrigada.*

*Vovó Neusa, minha sogra muito querida, obrigada pela sua preocupação e esforço em me ajudar, mesmo quando as coisas estavam difíceis. Deus te abençoe e te conceda aquilo que você mais deseja... Tia Suélin da mesma forma agradeço, sua ajuda, não somente com as crianças, foi muito importante. Amo vocês duas.*

*Tia Bea, Tio Cláudio, Lu e Carol, vocês foram a minha família aqui em Santa Maria, a bíblia diz que existem amigos que valem mais do que irmãos, esses são vocês, meus amigos, meus irmãos, vocês foram bênção na minha vida, do Leandro, do Davi principalmente, e agora da Amanda, espero que Deus os recompense por tudo, eu mesma nunca poderei retribuir. Muito Obrigada mesmo.*

*Aos meus demais familiares e amigos queridos que sempre acreditaram e torceram por mim, me ajudando da forma que puderam, cada um de vocês têm um lugar especial no meu coração eu sou infinitamente grata a todos.*

*Ao meu orientador, pela paciência nas minhas duas gestações durante o Doutorado. Prof. Alceu obrigada por não ter desanimado comigo, espero ter atendido suas expectativas, este trabalho também é seu e não seria o mesmo sem as suas tão pertinentes observações. Obrigada, de agora em diante nos encontraremos nos congressos da vida.*

*Aos meus colegas cirurgiões Jô e Fabrício, vocês foram demais, chegando de madrugada e saindo de noite do bloco, somente pessoas com sua disposição e profissionalismo fariam isso por mim. Obrigada, espero um dia poder trabalhar junto com vocês novamente, quem sabe?*

*Aos meus fiéis escudeiros, meus estagiários queridos, tão eficientes que lembravam do meu remédio na hora certa, para a Amanda não nascer durante o experimento. Vocês são nota dez, serão excelentes profissionais se continuarem com o mesmo empenho, não esqueçam de mim nas formaturas, terei uma grande honra em cumprimentá-los e chamá-los de colegas. Muuuuuuito Obrigada.*

*A Nelci pela amizade e paciência durante as cirurgias, pela ajuda com a Amanda, quando vinha comigo nas cirurgias, enfim por todos esses anos que temos compartilhado desde o Mestrado. Obrigada Nelci, você é muito especial para mim.*

*Aos professores Ney, Dominguita, Cândido e Sônia, pela amizade que fizemos nestes anos, além do apoio e confiança.*

*Aos colegas de pós-graduação, agradeço a amizade e as palavras de incentivo.*

*A todos os técnicos dos demais laboratórios (Patologia, Radiologia, Lab. Clínico) que contribuíram para a conclusão deste trabalho, sua ajuda foi indispensável em todas as fases.*

*Ao Hospital Veterinário e seus funcionários, agradeço a todos na pessoa do Diretor Breno. Aqui fiz muitos amigos, contei com a ajuda de todos e não os esquecerei jamais. Obrigada, onde quer que esteja sentirei saudades.*

*Ao Prof. Tiellet pela ajuda e sessão do NUSI em todas as fases do trabalho. Obrigada.*

*A Universidade Federal de Santa Maria e ao Programa de Pós-graduação em Medicina Veterinária na pessoa do seu coordenador, agradeço pela calorosa acolhida e a CAPES pela concessão da Bolsa de Doutorado.*

## **RESUMO**

Tese de Doutorado  
Programa de Pós-graduação em, Medicina Veterinária  
Universidade Federal de Santa Maria

### **VENTRICULECTOMIA PARCIAL MEDIANTE *INFLOW OCCLUSION* EM CÃES**

**AUTORA: LIEGE GEORGIA ANDRIOLI MARTINS**

**ORIENTADOR: ALCEU GASPAR RAISER**

Data e local da defesa: Santa Maria, 29 de agosto de 2005.

A redução na função sistólica do ventrículo esquerdo em pacientes com insuficiência cardíaca congestiva, está relacionada ao aumento de volume do ventrículo. Apesar dos avanços no tratamento conservador, o prognóstico é mau com alta taxa de mortalidade. Este trabalho propôs o estabelecimento de um protocolo cirúrgico de redução cardíaca, através de ventriculectomia parcial, para tratamento de cães com a referida patologia e, através de biópsias cardíacas por videotoracoscopia, fez o controle pós-operatório destes animais. Também avaliou a curto prazo, através de eletrocardiograma e radiografia simples de tórax, sua evolução em função do procedimento. Tanto estes exames, como a bioquímica sérica e avaliação de parâmetros fisiológicos destes pacientes, observados durante sessenta dias, revelaram bons resultados da técnica uma vez que os animais sobreviveram ao período de observações e, pela análise histológica dos fragmentos de miocárdio obtidos nas biópsias, concluiu-se que o procedimento é conservador do tecido cardíaco sendo a única alteração observada a fibrose subepicárdica.

Palavras chave: cardiomiopatia dilatada, cão, ventriculectomia parcial, cirurgia, videotoracoscopia.

## **ABSTRACT**

### **DOCTORATE THESIS PROGRAMA DE PÓS-GRADUAÇÃO MEDICINA VETERINÁRIA UNIVERSIDADE FEDERAL DE SANTA MARIA**

#### **PARTIAL VENTRICULECTOMY BY INFLOW OCCLUSION IN DOGS**

Author: Liege Georgia Andrioli Martins  
Adviser: Alceu Gaspar Raiser

Santa Maria 29 de agosto de 2005.

The reduction of the systolic function of the left ventricle in patients with congestive heart failure is related with increased ventricular volume. Despite of the advances in conservative treatments the prognosis is guarded with a high mortality rate. This work proposed the development of a surgical protocol of cardiac chamber reduction through partial ventriculectomy in dogs with dilated cardiomyopathy. The post operative control was made by cardiac biopsy by videothoracoscopy. A post operative control was performed and a short term evaluation was made by electrocardiogram and simple thorax radiography. The latter exams, serum biochemistry and physiological evaluation during sixty days allowed the approval of the technique for the animals survived while evaluated and the histological examination of the biopsies revealed that the procedures were conservative since the only change observed was subepicardiac fibrosis.

Key words: dilated cardiomyopathy, dog, partial ventriculectomy, surgery, videothoracoscopy

## LISTA DE FIGURAS

FIGURA 1 - Aspecto da dissecação da veia cava cranial pelo lado esquerdo do tórax de um cão a ser submetido a ventriculectomia parcial.....	33
FIGURA 2 - Ponto de reparo no miocárdio, definindo o local de início da sutura após a ressecção do fragmento ventricular .....	33
FIGURA 3 - Aspecto da câmara ventricular após a retirada do fragmento (a). Fragmento de miocárdio de 4,5cm de comprimento por 1cm de largura (b), dos cães submetidos a ventriculectomia parcial.....	34
FIGURA 4 - Aspecto da parede ventricular direita (a) e esquerda (b) após a sutura contínua simples no miocárdio dos cães submetidos a ventriculectomia parcial. ....	35
FIGURA 5 - Distribuição dos portais de acesso ao tórax para biópsia cardíaca em cães submetidos a ventriculectomia parcial.....	37
FIGURA 6 - Pinçamento do pericárdio (a). Incisão do pericárdio em forma de T (b). Áreas menos vascularizadas entre os ramos coronarianos, para colheita das biópsias (c) em cães submetidos a ventriculectomia parcial.....	37
FIGURA 7- Pinçamento do miocárdio com pinça de Allis (a). Incisão do miocárdio (b). Aspecto do leito da biópsia após a hemostasia (c), em cães submetidos a ventriculectomia parcial.....	38
FIGURA 8 - Aderências encontradas na biópsia de trinta dias em três pacientes após a ventriculectomia parcial (a). Detalhe do pulmão aderido sobre a área de ressecção ventricular (b).....	42
FIGURA 9 - Corte histológico de miocárdio após ventriculectomia parcial mostrando fibrose subepicárdica focal moderada. Biópsia de 30 dias, na coloração H&E e na coloração de tricrômico de Masson (b). Objetiva 10. ....	43

FIGURA 10 - Corte histológico de miocárdio após ventriculectomia parcial mostrando fibrose subepicárdica focal acentuada com compressão de nervo. Biópsia de 60 dias, na coloração H&E (a) e na coloração de tricrômico de Masson (b). Objetiva 10.....	43
FIGURA 11 -Principais alterações eletrocardiográficas observadas no pós-operatório de cães submetidos à ventriculectomia parcial: Taquicardia ventricular (a), Complexo ventricular prematuro (b), Segmento S-T infradesnivelado (c) e Extrasístoles atriais (d).....	45
FIGURA 12 - Imagem radiográfica evidenciando a silhueta no pré-operatório (a) e sua redução no pós-operatório de trinta dias .....	46
Figura 13 – Imagem radiográfica evidenciando a silhueta no pré-operatório (a) e sua redução no pós-operatório de sessenta dias.....	46
FIGURA 14 - Imagem radiográfica dos cães número seis e sete que apresentaram aumento da silhueta cardíaca aos sessenta dias. Alargamento das câmaras (a) e efusão pericárdica (b).....	47

## **LISTA DE TABELAS**

TABELA 1 - Médias e comparações em relação aos tempos (0 a 5) de cada uma das variáveis (CK, CKMB, LDH e AST) dos oito animais do grupo experimental. ...48

TABELA 2 - Médias e comparações em relação aos tempos (0 a 9) de cada uma das variáveis (PVC, PAM, PAS, FC e FR) dos oito animais do grupo experimental.....49



## LISTA DE ANEXOS

- ANEXO 1 - Valores das enzimas cardíacas analisadas através de biquímica do sangue do animal número 1. Os tempos de colheita 0, 1, 2, 3, 4 e 5 são respectivamente: às vinte e quatro horas antes da intervenção, durante a estase circulatória, vinte e quatro horas após a intervenção, quarenta e oito horas após a intervenção, trinta e sessenta dias após a intervenção.....66
- ANEXO 2 - Valores das enzimas cardíacas analisadas através de biquímica do sangue do animal número 2. Os tempos de colheita 0, 1, 2, 3, 4 e 5 são respectivamente: às vinte e quatro horas antes da intervenção, durante a estase circulatória, vinte e quatro horas após a intervenção, quarenta e oito horas após a intervenção, trinta e sessenta dias após a intervenção.....66
- ANEXO 3 - Valores das enzimas cardíacas analisadas através de biquímica do sangue do animal número 3. Os tempos de colheita 0, 1, 2, 3, 4 e 5 são respectivamente: às vinte e quatro horas antes da intervenção, durante a estase circulatória, vinte e quatro horas após a intervenção, quarenta e oito horas após a intervenção, trinta e sessenta dias após a intervenção.....67
- ANEXO 4 - Valores das enzimas cardíacas analisadas através de biquímica do sangue do animal número 4. Os tempos de colheita 0, 1, 2, 3, 4 e 5 são respectivamente: às vinte e quatro horas antes da intervenção, durante a estase circulatória, vinte e quatro horas após a intervenção, quarenta e oito horas após a intervenção, trinta e sessenta dias após a intervenção.....67
- ANEXO 5 - Valores das enzimas cardíacas analisadas através de biquímica do sangue do animal número 5. Os tempos de colheita 0, 1, 2, 3, 4 e 5 são respectivamente: às vinte e quatro horas antes da intervenção, durante a estase circulatória, vinte e quatro horas após a intervenção, quarenta e oito horas após a intervenção, trinta e sessenta dias após a intervenção.....68

ANEXO 6 - Valores das enzimas cardíacas analisadas através de biquímica do sangue do animal número 6. Os tempos de colheita 0, 1, 2, 3, 4 e 5 são respectivamente: às vinte e quatro horas antes da intervenção, durante a estase circulatória, vinte e quatro horas após a intervenção, quarenta e oito horas após a intervenção, trinta e sessenta dias após a intervenção.....	68
ANEXO 7 - Valores das enzimas cardíacas analisadas através de biquímica do sangue do animal número 7. Os tempos de colheita 0, 1, 2, 3, 4 e 5 são respectivamente: às vinte e quatro horas antes da intervenção, durante a estase circulatória, vinte e quatro horas após a intervenção, quarenta e oito horas após a intervenção, trinta e sessenta dias após a intervenção.....	69
ANEXO 8 - Valores das enzimas cardíacas analisadas através de biquímica do sangue do animal número 8. Os tempos de colheita 0, 1, 2, 3, 4 e 5 são respectivamente: às vinte e quatro horas antes da intervenção, durante a estase circulatória, vinte e quatro horas após a intervenção, quarenta e oito horas após a intervenção, trinta e sessenta dias após a intervenção.....	69
ANEXO 9 - Valores de PVC (pressão venosa central), PAM (pressão arterial média), PAS (pressão arterial sistólica), FC (frequência cardíaca) e FR (frequência respiratória), aferidos nos tempos 0, 1, 2, 3, 4, 5, 6, 7, 8 e 9, considerando os procedimentos de ventriculectomia parcial e as biópsias realizadas aos trinta e sessenta dias, no animal número 1.....	70
ANEXO 10 - Valores de PVC (pressão venosa central), PAM (pressão arterial média), PAS (pressão arterial sistólica), FC (frequência cardíaca) e FR (frequência respiratória), aferidos nos tempos 0, 1, 2, 3, 4, 5, 6, 7, 8 e 9, considerando os procedimentos de ventriculectomia parcial e as biópsias realizadas aos trinta e sessenta dias, no animal número 2.....	70
ANEXO 11 - Valores de PVC (pressão venosa central), PAM (pressão arterial média), PAS (pressão arterial sistólica), FC (frequência cardíaca) e FR (frequência respiratória), aferidos nos tempos 0, 1, 2, 3, 4, 5, 6, 7, 8 e 9, considerando os procedimentos de ventriculectomia parcial e as biópsias realizadas aos trinta e sessenta dias, no animal número 3.....	71
ANEXO 12 - Valores de PVC (pressão venosa central), PAM (pressão arterial média), PAS (pressão arterial sistólica), FC (frequência cardíaca) e FR (frequência respiratória), aferidos nos tempos 0, 1, 2, 3, 4, 5, 6, 7, 8 e 9, considerando os	

procedimentos de ventriculectomia parcial e as biópsias realizadas aos trinta e sessenta dias, no animal número 4.....	71
ANEXO 13 - Valores de PVC (pressão venosa central), PAM (pressão arterial média), PAS (pressão arterial sistólica), FC (frequência cardíaca) e FR (frequência respiratória), aferidos nos tempos 0, 1, 2, 3, 4, 5, 6, 7, 8 e 9, considerando os procedimentos de ventriculectomia parcial e as biópsias realizadas aos trinta e sessenta dias, no animal número 5.....	72
ANEXO 14 - Valores de PVC (pressão venosa central), PAM (pressão arterial média), PAS (pressão arterial sistólica), FC (frequência cardíaca) e FR (frequência respiratória), aferidos nos tempos 0, 1, 2, 3, 4, 5, 6, 7, 8 e 9, considerando os procedimentos de ventriculectomia parcial e as biópsias realizadas aos trinta e sessenta dias, no animal número 6.....	72
ANEXO 15 - Valores de PVC (pressão venosa central), PAM (pressão arterial média), PAS (pressão arterial sistólica), FC (frequência cardíaca) e FR (frequência respiratória), aferidos nos tempos 0, 1, 2, 3, 4, 5, 6, 7, 8 e 9, considerando os procedimentos de ventriculectomia parcial e as biópsias realizadas aos trinta e sessenta dias, no animal número 7.....	73
ANEXO 16 - Valores de PVC (pressão venosa central), PAM (pressão arterial média), PAS (pressão arterial sistólica), FC (frequência cardíaca) e FR (frequência respiratória), aferidos nos tempos 0, 1, 2, 3, 4, 5, 6, 7, 8 e 9, considerando os procedimentos de ventriculectomia parcial e as biópsias realizadas aos trinta e sessenta dias, no animal número 8.....	73

## SUMÁRIO

<b>SUMÁRIO.....</b>	
<b>LISTA DE TABELAS.....</b>	
<b>LISTA DE FIGURAS.....</b>	
<b>LISTA DE ANEXOS.....</b>	
<b>RESUMO.....</b>	
<b>ABSTRACT.....</b>	
<b>1.INTRODUÇÃO.....</b>	<b>17</b>
<b>2. REVISÃO BIBLIOGRÁFICA.....</b>	<b>19</b>
<b>2.1 Etiologia e Patogênese da Cardiomiopatia Dilatada.....</b>	<b>19</b>
<b>2.2 Patogenia.....</b>	<b>21</b>
2.2.1 Sinais Clínicos.....	21
2.2.2 Diagnóstico.....	22
2.2.3 Tratamento Clínico.....	24
2.2.4 Tratamento Cirúrgico.....	25
<b>2.3 O <i>Inflow Occlusion</i> na Cirurgia Cardíaca .....</b>	<b>28</b>

<b>3. OBJETIVOS</b> .....	<b>29</b>
3.1 Geral .....	29
3.2 Específicos.....	29
<b>4. MATERIAL E MÉTODOS</b> .....	<b>30</b>
4.1 Alojamento e Formação dos Grupos Experimentais.....	30
4.2 Métodos de Avaliação.....	30
4.3 Procedimentos Cirúrgicos.....	31
4.3.1 A Ventriculectomia Parcial.....	31
4.3.1.1 Descrição da Técnica Cirúrgica.....	32
4.3.2 A Biópsia Cardíaca por Cirurgia torácica vídeo-assistida.....	35
4.3.2.1 Descrição da Técnica Cirúrgica.....	36
4.4 Análise Estatística.....	38
<b>5. RESULTADOS</b> .....	<b>40</b>
5.1 Protocolo Cirúrgico de Ventriculectomia Parcial.....	40
5.2 Biópsia Cardíaca por Cirurgia torácica vídeo-assistida.....	41
5.3 Histopatologia.....	42
5.4 Avaliação Eletrocardiográfica.....	43
5.5 Avaliação Radiográfica.....	46
5.6 Análise Bioquímica.....	47
5.7 Análise dos Parâmetros Fisiológicos.....	49
<b>6. DISCUSSÃO</b> .....	<b>51</b>
<b>7. CONCLUSÕES</b> .....	<b>58</b>
<b>8- REFERÊNCIAS BIBLIOGRÁFICAS</b> .....	<b>59</b>
<b>ANEXOS</b> .....	<b>66</b>

# 1 INTRODUÇÃO

As principais desordens cardíacas em cães e gatos podem ser divididas em duas categorias: congênitas e adquiridas sendo estas últimas mais comuns. Entre as desordens adquiridas nos cães encontra-se a cardiomiopatia.

A classificação das cardiomiopatias introduzida pelo *World Health Organization* é baseada na patologia ou, quando possível na etiologia ou fatores patogênicos. O primeiro relato de cardiomiopatia dilatada em cães foi descrito em 1970 como, falência cardíaca congestiva em conjunto com dilatação de câmaras cardíacas e ausência de outras doenças cardiovasculares clinicamente importantes. Esta patologia tem sido observada em muitas raças, sendo maior sua prevalência em Cocker Spaniels, Doberman Pinschers, Boxers, Newfoundlands e Irish Wolfhounds.

A disfunção miocárdica sistólica é problema primário na cardiomiopatia idiopática e uma seqüela secundária comum em outras formas de doença cardíaca. Especificamente, a cardiomiopatia dilatada é doença do músculo cardíaco, na qual ocorre uma dilatação excêntrica da parede ventricular e diminuição da contratilidade, levando a uma disfunção sistólica e, posteriormente diastólica, com um quadro final de insuficiência cardíaca congestiva.

Esta doença possui prognóstico grave na maioria das raças que acomete, sendo o período de sobrevida variável de meses a, no máximo, um ou dois anos. Pode-se prolongar a sobrevida em algumas raças utilizando-se terapia médica otimizada à base de digitálicos, diuréticos e fármacos antiarrítmicos, entretanto o insucesso deste tipo de tratamento nos estágios mais avançados da doença é bastante conhecido.

Novas modalidades terapêuticas têm sido propostas para tratar a insuficiência cardíaca terminal em humanos. Esses procedimentos incluem os dispositivos de assistência circulatória mecânica e o coração artificial que, apesar de substituírem totalmente a função circulatória, têm utilização limitada pela ocorrência de fenômenos tromboembólicos e infecciosos. Apesar de serem já uma realidade, seu elevado custo ainda limita sua utilização.

Modelos de cardiomiopatia dilatada têm sido desenvolvidos em ratos, coelhos e cães, através de injeções repetitivas de fármacos como a doxorrubicina e a adriamicina, com o objetivo de investigar os resultados obtidos por estes novos métodos cirúrgicos, principalmente o de cirurgia de redução ventricular.

Em animais, o tratamento cirúrgico da cardiomiopatia inclui métodos como a cardiomioplastia dinâmica e a aplicação de sutura imbricante na parede livre do ventrículo esquerdo, com o objetivo de reduzir o diâmetro da câmara ventricular e proporcionar uma melhor qualidade de vida a este paciente. Em estudo hemodinâmico subsequente ao estabelecimento da técnica de sutura imbricante, cães submetidos à mesma, após a indução de cardiomiopatia dilatada com administração de doxorrubicina, demonstraram melhora no quadro clínico em um período de seis meses de observação.

Em face destas informações acredita-se que os dados obtidos a partir do trabalho aqui proposto fornecerão novos subsídios para a inclusão de outras alternativas de tratamento cirúrgico, adaptadas às condições de que hoje se dispõe em Medicina Veterinária, para os animais portadores de enfermidades incompatíveis com a vida, como é a cardiomiopatia dilatada.

## **2 REVISÃO BIBLIOGRÁFICA**

### **2.1 Etiologia e Patogênese da Cardiomiopatia Dilatada**

O termo cardiomiopatia denota anormalidades estruturais ou funcionais do miocárdio, portanto as cardiomiopatias são definidas como doenças do músculo cardíaco de etiologia desconhecida. Esta definição exclui doenças cardíacas estruturais que resultam de causas conhecidas como hipertireoidismo, hipertensão, doenças cardíacas congênitas ou valvulares primárias, ou doenças de artérias coronárias extramurais (TILLEY et al.,1983; WOOD 1983; WARE & BONAGURA 1986; FOX, 1992; KEENE, 1994 ; CALVERT 1995).

As cardiomiopatias são classificadas com base na sua apresentação clínica e conseqüências patofisiológicas como primária ou idiopática e secundária. A classificação primária compreende as cardiomiopatias dilatada, hipertrófica, restritiva e intermediária. A secundária por sua vez, pode ser ocasionada por distúrbios metabólicos ou nutricionais, intoxicações, infecções ou inflamações (FOX, 1992; CALVERT 1995).

Esta afecção tem sido relatada em várias espécies, incluindo cães, gatos e humanos. O diagnóstico clínico fornece definições morfológicas, patológicas, e um guia geral para a terapia de falência cardíaca que é resultante desta síndrome, a despeito da heterogeneidade significativa das causas dentro de cada categoria (KEENE, 1994).

A cardiomiopatia dilatada idiopática em cães foi primeiramente caracterizada como falência cardíaca congestiva em conjunção com a dilatação excêntrica das câmaras cardíacas e ausência de outras doenças cardiovasculares importantes. Desde o advento da ecocardiografia, a medida da hipocinesse miocárdica, o ineficiente encurtamento fracional e a severa dilatação atrial e ventricular esquerda, sem outras anormalidades detectáveis, têm sido utilizados como critérios diagnósticos para cardiomiopatia dilatada (TIDHOLM et al., 1998).

É relatado que aproximadamente 0,5 % de todos os cães admitidos nos Hospitais Veterinários são portadores desta afecção que, com algumas exceções, afeta primeiro cães de raças grandes e gigantes, incluindo Doberman Pinschers, Boxers, Great Danes, Scottish Deerhounds e Irish Wolfhounds; destas a que



apresenta maior prevalência é o Doberman Pinscher com 44,7% e os machos parecem ser mais predispostos (FOX, 1992; FREEMAN et al., 1996).

Embora seja caracterizada como uma doença de anormalidades clínicas gerais, existem muitos atributos únicos que definem a cardiomiopatia em cada raça afetada, incluindo idade, sexo, taxa de progressão, presença e tipo de arritmias, resposta à suplementação nutricional, tendência à morte súbita e desenvolvimento de insuficiência cardíaca congestiva (MEURS et al., 2001).

Uma variedade de agentes infecciosos, tóxicos, alterações metabólicas e deficiências nutricionais, bem como mecanismos imunológicos são implicados na patogênese da cardiomiopatia dilatada (KEENE, 1994). Além disso, o fato da maior parte dos cães com a doença serem de raças puras sugere um componente hereditário, já que estas são mais suscetíveis a desordens genéticas e é comum a tendência de aparecimento da afecção em famílias (CALVERT, 1995).

A deficiência de L-carnitina é encontrada em Boxers, Dobermans e em seres humanos com cardiomiopatia dilatada (WABER et al., 1982; REBOUCHE et al., 1983; KEENE, 1991). Fármacos como a Doxorubicina, usada como antineoplásico, podem levar a uma cardiotoxicose e dilatação da parede ventricular esquerda (POSTORINO et al., 1989; MAULDIN, 1992).

Mudanças morfológicas no coração são o resultado de alterações na célula e ou na matriz intercelular; no caso da cardiomiopatia dilatada isto evidentemente surge em função de danos irreparáveis aos cardiomiócitos ou na expressão do código genético cardíaco, ocorrendo em consequência de alterações na transcrição, ou outras operações que ditam as propriedades estruturais e funcionais de células cardíacas e matriz intercelular (KEENE et al., 1994).

Parece que a cardiomiopatia dilatada é o estágio final resultante de vários eventos potencialmente incitadores. Os órgãos todos, até mesmo a pele, respondem de maneira limitada a um ilimitado número de estímulos, a resposta inicial à maior parte dos estímulos é funcional, se o estímulo continua ou danifica o órgão de forma permanente ocorrem mudanças estruturais seguidas de alteração funcional (KEENE, 1994). O principal defeito funcional na referida patologia é a diminuição da força de contração ventricular (FOX, 1992).

## **2.3 Patogenia**

A cardiomiopatia dilatada é uma doença crônica, insidiosa e progressiva. O termo, dilatada, denota sua principal característica morfológica nos estágios mais tardios. Há uma deterioração inicialmente suave, mas progressiva, da função sistólica. Esta disfunção progride até que inicia uma compensação, quando os pacientes são assintomáticos, em função dos vários mecanismos neurohumorais compensatórios, ativados para manter o funcionamento, entretanto a função máxima é prejudicada. A fase em que os cães são assintomáticos é chamada de fase oculta, não há sinais de insuficiência cardíaca congestiva, mas ocasionalmente eles apresentam contrações ventriculares e atriais prematuras. É nesta fase que ocorrem as mortes súbitas, causadas por taquicardia e fibrilação ventricular em 25 a 30% dos cães afetados. Doberman Pinschers com cardiomiopatia que morrem subitamente, são aproximadamente um ano mais jovens do que aqueles que desenvolvem insuficiência cardíaca congestiva (CALVERT et al., 2000; CALVERT et al., 2001).

Subseqüentemente, inicia um estágio descompensatório que é caracterizado pela elevação de fatores neuroendócrinos, excessiva ativação do sistema nervoso simpático, alterações do sistema renina-angiotensina-aldosterona em função da perfusão renal diminuída e, possíveis alterações de outros fatores humorais tais como, vasopressina e prostaglandinas, que é a forma sintomática (CALVERT, 1995).

### **2.3.1 Sinais Clínicos**

Os sinais clínicos podem ocorrer agudamente, incluindo dispnéia, tosse, síncope, intolerância ao exercício ou distensão abdominal. Também podem aparecer mudanças subagudas em cinco a sete dias, tais como: anorexia, perda de peso e letargia (FOX, 1992). Ainda ao exame físico constata-se arritmia, déficits de pulso, sons cardíacos de intensidade variável, baixo débito cardíaco e insuficiência esquerda ou direita, sendo que estes e outros achados dependem do grau de comprometimento da função cardíaca e do reflexo da diminuição do débito cardíaco na pressão venosa central (FOX, 1992; KEENE, 1994).

Na fase oculta existe uma disfunção sistólica, podendo ser detectados distúrbios de ritmo nos exames de rotina. A dilatação das câmaras pode estar presente antes dos sinais clínicos devido à ativação de mecanismos compensatórios. A contratilidade diminuída leva à diminuição da fração de ejeção e a um aumento do volume sistólico residual, com conseqüente dilatação atrial e aumento da pré-carga. Além disso, o ventrículo dilatado provoca uma distorção geométrica do aparelho atrioventricular, causando regurgitação mitral. Pode ocorrer fibrilação atrial com maior diminuição do débito cardíaco e da perfusão de órgãos e tecidos (FOX, 1992).

Já na fase sintomática o estágio é descompensatório e a fração normal de ejeção está reduzida em 35 a 50% ou mais, há elevação da pressão venosa central e ao final, a descompensação é caracterizada pelos sinais de insuficiência cardíaca congestiva, edema pulmonar, hipotermia, tempo de reperfusão capilar prolongado, membranas pálidas, fraqueza, tosse, síncope, intolerância ao exercício, caquexia e ascite. É sempre desejável diagnosticar a cardiomiopatia dilatada durante a fase oculta, no entanto, por definição isto é uma proposição difícil devido a demora no aparecimento dos sinais, uma vez que quando diagnosticada, a doença já está numa fase avançada (CALVERT, 1995).

### **2.3.2 Diagnóstico**

Tradicionalmente o diagnóstico de cardiomiopatia pode ser feito quando os sinais de falência cardíaca congestiva estão presentes, ou na necropsia, quando o animal morre subitamente (CALVERT et al., 2000). Os sinais à auscultação incluem ritmo de galope, sons pulmonares abafados devido a efusão pleural e taquicardias de vários tipos. A radiografia torácica é outro método diagnóstico útil, desde que bem interpretada. No entanto, animais com severa insuficiência congestiva esquerda toleram pouco estresse. O resultado da radiografia mostra uma cardiomegalia globóide, alargamento do átrio esquerdo, edema pulmonar e efusão pleural (CALVERT, 1995).

Na fase oculta, a cardiomiopatia pode ser identificada através de ecocardiografia. Os achados incluem a dilatação do ventrículo esquerdo, o alargamento do átrio esquerdo e a baixa fração de ejeção do ventrículo esquerdo. O

eletrocardiograma ambulatorial é eficiente para avaliar o ritmo cardíaco e, as contrações ventriculares prematuras podem ser detectadas em animais assintomáticos com ou sem anormalidades ecocardiográficas (CALVERT et al., 2000; CALVERT et al., 2001).

O eletrocardiograma também serve para definir a natureza exata das arritmias identificadas ou suspeitadas no exame físico, mostrando o alargamento das câmaras e baixa voltagem da onda R por degeneração miocárdica global. Distúrbios do ritmo cardíaco como fibrilação atrial e taquiarritmia ventricular também aparecem comumente e são variáveis conforme a raça. Pelo sistema “Holter” de Eletrocardiografia também é possível avaliar alterações de frequência e número de complexos QRS e extra-sístoles atriais e ventriculares (ANDRADE, 2002). A ultrasonografia cardíaca revela a diminuição da fração de encurtamento do ventrículo esquerdo, e o achado mais típico é o aumento das dimensões diastólica e sistólica final do ventrículo esquerdo (KEENE, 1994; CALVERT, 1995).

A biópsia cardíaca é um teste diagnóstico que possibilita o acesso e avaliação do músculo cardíaco, permitindo a determinação do grau de comprometimento do tecido ocasionado por diversas afecções, inclusive a cardiomiopatia dilatada (EYSTER, 1993). Os achados histopatológicos revelam fibrose miocárdica, infiltração gordurosa, adelgaçamento da parede ventricular e uma alta frequência de cardiomiócitos mais delgados do que o normal e com aparência ondulada, as chamadas fibras onduladas atenuadas. Estas fibras onduladas distribuem-se difusamente podendo envolver extensas áreas do miocárdio, sendo que as zonas afetadas podem conter de um quarto a dois terços de miocárdio adelgado (TIDHOLM et al., 1998).

Recentemente, descobriu-se que estes achados histopatológicos classificam duas formas histologicamente distintas de cardiomiopatia dilatada: a forma em que está presente a infiltração gordurosa degenerativa, e a forma em que aparecem as fibras onduladas atenuadas, que é a forma dilatada (TIDHOLM & JÖNSSON, 2005).

A obtenção dos fragmentos de miocárdio para análise histopatológica geralmente é feita por biópsia endomiocárdica ou na necrópsia do paciente (MOREIRA, 1998 a). Biópsias colhidas *in vivo*, do ventrículo direito, nem sempre são suficientes para identificar a presença das fibras onduladas atenuadas, pois elas são

mais abundantes na parede lateral do ventrículo esquerdo (TIDHOLM & JÖNSSON, 2005).

Um procedimento que possibilita a realização da biópsia miocárdica em ambas as câmaras é a cirurgia toracoscópica video-assistida, técnica que tem emergido como meio diagnóstico e de tratamento para várias desordens intratorácicas (WAKABAYASHI, 1991). Ela é apropriada em diversos procedimentos pois, proporciona visualização direta da cavidade e permite acesso para obtenção de fragmentos de pleura, pulmão, mediastino e pericárdio (KRASNA & MACK, 1994; LIU et al., 1994; LIU et al., 2000; MARUYAMA et al., 2000; LACKNER et al., 2000).

Na Medicina Veterinária, os estudos iniciais com a cirurgia toracoscópica restringiram-se à exploração diagnóstica da cavidade, ganhando em seguida mais espaço, sendo experimentalmente utilizada nas biópsias pulmonares, lobectomias e pericardiectomias em cães (DUPRÉ et al. 2001).

A toracoscopia pode ser utilizada na determinação de estágios tumorais, visualização de biópsias, avaliação e tratamento de pneumotórax traumático persistente e reparo do trauma intratorácico, além de ser útil também para pericardiectomia parcial, procedimento realizado com relativa facilidade no tratamento de efusão pericárdica e eventualmente, quando se deseja analisar os fragmentos removidos do pericárdio (WILLARD, 2002). Também é possível a realização de biópsia no próprio miocárdio através de videotoracoscopia com resultados bastante satisfatórios (MARTINS et al., 2003).

### **2.3.3 Tratamento Clínico**

Uma descompensação rápida, fatal e progressiva da doença é possível, especialmente quando as arritmias estiverem presentes (FOX, 1992). O tratamento médico ideal deveria eliminar ou corrigir a causa da doença, no entanto tal condição é praticamente impossível já que a causa da cardiomiopatia dilatada é desconhecida, a despeito da informação disponível e dos estudos realizados (KEENE, 1994).

O tratamento inicial é baseado na severidade, progressão e tipo da insuficiência cardíaca. Os animais dispnéicos devem receber toraconcentese e os ascíticos, drenagem do líquido acumulado no abdome para melhorar o padrão

respiratório. Essas manobras devem ser associadas a altas doses de diuréticos que, além do efeito normal podem causar vasodilatação e redução da pré-carga, o que ajuda na melhora da respiração pela diminuição do edema pulmonar (FOX, 1992).

Os animais assintomáticos com evidências clínicas conclusivas de cardiomiopatia dilatada podem beneficiar-se de um tratamento direcionado a diminuir a atividade do sistema renina-angiotensina-aldosterona e ou do sistema nervoso simpático (KEENE, 1994). Nos animais sintomáticos, durante o estágio descompensatório, são administrados inibidores da enzima conversora de angiotensina (ECA), digitálicos, diuréticos e terapia antiarrítmica, bem como betabloqueadores (CALVERT, 1995).

Em quase todos os casos de cardiomiopatia dilatada com sinais de severa insuficiência cardíaca, o prognóstico, a despeito dos cuidados e tratamento, é de reservado a desfavorável (KEENE, 1994). Durante a fase oculta, pode-se retardar o aparecimento de insuficiência cardíaca aguda e de morte súbita, quando se realiza terapia apropriada e, a sobrevivência vai depender do tempo em que o animal está com a doença. Entretanto, na fase mais crítica o tratamento médico geralmente é uma experiência frustrante e, com algumas variações entre as raças, o tempo de sobrevida é de seis meses a um ano (KEENE, 1994).

#### **2.3.4 Tratamento Cirúrgico**

Pelo fato do tratamento médico ser apenas paliativo e não apresentar resultados satisfatórios, foram investigados métodos cirúrgicos para tratar a cardiomiopatia dilatada (ORTON, 1995).

Na Medicina Humana, o transplante cardíaco tem sido o principal tratamento cirúrgico proposto a pacientes portadores de insuficiência cardíaca irreversível acompanhada de grave repercussão funcional e hemodinâmica, determinando mudança expressiva no prognóstico dessa grave enfermidade. No entanto, está relacionado a várias limitações, como o número escasso de doadores de órgãos, contra-indicações médicas ou psicossociais e os efeitos adversos da terapêutica imunossupressora (PONTES et al., 2001; CERECEDA et al., 2001; DOENST et al., 2001).

Outra proposta de tratamento cirúrgico para a insuficiência cardíaca terminal em pacientes humanos é a ventriculectomia parcial esquerda, na qual a ressecção de um segmento em elipse na parede ventricular determina diminuição do raio da cavidade ventricular, produzindo adequação na relação volume/massa e, dessa forma, interferindo no trabalho cardíaco, por diminuir a tensão parietal e reduzir o consumo de oxigênio do miocárdio (BATISTA et al., 1996).

Investigando os efeitos desta técnica a curto prazo, BELLOTTI et al. (1996), concluíram que a ventriculectomia parcial foi capaz de reduzir o diâmetro ventricular, aumentar a espessura do músculo cardíaco e modificar a geometria e a forma do ventrículo esquerdo dilatado. Como consequência destas ações notou-se aumento do índice de contratilidade e diminuição nos esforços sistólicos e diastólicos, com significativa melhora dos pacientes.

Segundo BESTETTI et al. (1997 a e b), no seu estudo acerca da evolução clínica de pacientes tratados com ventriculectomia parcial, esta técnica, quando acompanhada e tratada clinicamente de forma otimizada, apresenta após 12 meses, melhora na classe funcional, no tamanho da cavidade ventricular e na função contrátil do ventrículo esquerdo em relação ao período pré-operatório.

MOREIRA et al. (1998 a), face aos resultados obtidos por BATISTA et al. (1996) e à falta de dados a respeito dos benefícios, a longo prazo, desta técnica em pacientes portadores de cardiomiopatia dilatada, resolveram testar a ventriculectomia parcial, com preservação da valva mitral. O procedimento foi realizado com o paciente em normotermia, com o coração batendo.

Estes autores também realizaram outro trabalho em que 37 pacientes portadores de cardiomiopatia dilatada foram submetidos a ventriculectomia parcial associada à anuloplastia ou substituição mitral. Analisando a influência do procedimento sobre a evolução clínica e o comportamento da função ventricular durante dois anos, concluíram que, existe melhora da condição clínica e que alterações intrínsecas da fibra miocárdica estão relacionadas ao prognóstico pós-operatório da ventriculectomia parcial. Os referidos autores analisaram a fibra miocárdica após colherem fragmentos do músculo cardíaco por biópsia endomiocárdica (MOREIRA et al., 1998 b).

Em estudos subseqüentes os resultados confirmaram a redução da circunferência ventricular, bem como a melhora da fração de ejeção de 24 para 41%,

proporcionando aumento no volume sistólico e diastólico final (POPOVIC et al., 1998; KONERTZ et al., 1999). Em 10 pacientes operados de 1995 a 1997, houve mortalidade hospitalar de 10%, com melhora substancial na função sistólica do ventrículo esquerdo. Estes resultados fazem da ventriculectomia uma alternativa para os pacientes que não podem ser submetidos ao transplante cardíaco (CERECEDA et al., 2000; PONTES et al., 2001).

NAIR et al. (2001) apresentaram outra proposta de tratamento cirúrgico para a cardiomiopatia dilatada. Realizaram a cirurgia de redução ventricular sem ventriculectomia, em pacientes humanos, com auxílio de circulação extracorpórea, que é o meio pelo qual podem ser feitas as correções cirúrgicas de doenças cardíacas tanto congênitas quanto adquiridas com relativo sucesso (KLEMENT, 1987). Seu procedimento constava de uma ventriculotomia e sutura de aproximação dos músculos papilares, obtendo melhora na fração de ejeção do ventrículo esquerdo. McCARTHY (2001) propuseram o “myosplint”, onde são colocados pinos de politetrafluoretileno no ventrículo esquerdo, tornando-o uma câmara bilobular, com dois raios menores, objetivando diminuir o estresse da parede. O estudo feito em cães demonstrou aumento nos índices de contratilidade pela redução do volume ventricular.

Estudos preliminares de indução à cardiomiopatia dilatada, utilizando agentes químicos como a Doxorrubicina e a Adriamicina, em administrações intracoronarianas repetitivas, estão possibilitando investigações mais profundas sobre os efeitos da cirurgia de redução cardíaca como é a ventriculectomia. Nestes estudos, cães, coelhos e ratos desenvolveram a afecção, numa forma muito similar a dos humanos em semanas, permitindo avaliações fisiológicas úteis para pesquisas aplicadas à Medicina Humana, porém, não visando propriamente o tratamento de animais portadores da mesma afecção (TOYODA et al., 1998; YUASA, et al., 2001; CHRISTIANSEN et al., 2002; NISHINA, et al., 2002).

Em Medicina Veterinária o interesse sobre as possíveis correções cirúrgicas que poderiam ser feitas em afecções cardíacas, cresceu a partir da década de 80, pelo fato de os métodos de diagnóstico terem evoluído satisfatoriamente (STOPIGLIA et al., 2001). ORTON et al. (1994) propuseram um tratamento cirúrgico para as cardiomiopatias terminais que se constituía nos enxertos musculares esqueléticos pediculados, estimulados em sincronia com o coração, passando dessa



forma a auxiliar a contração ventricular, recebendo a denominação de cardiomioplastia dinâmica.

ANDRADE (1999), propôs uma técnica de redução do diâmetro ventricular através da aplicação de uma sutura imbricante na parede livre do ventrículo, que por ser a céu fechado, não necessita de circulação extracorpórea, tampouco clampeamento dos vasos da base, hipotermia ou cardioplegia. O referido estudo foi realizado em cães normais. Este mesmo autor fez um estudo hemodinâmico em cães submetidos à técnica de plicatura por ele proposta, após a indução de cardiomiopatia dilatada com administração de Doxorubicina. Seus pacientes apresentaram melhora no quadro clínico em um período de seis meses de observações após a cirurgia (ANDRADE, 2002).

#### **2.4- O *inflow occlusion* na cirurgia cardíaca**

A oclusão do influxo venoso cardíaco (*Inflow Occlusion*) também chamada de parada ou estase circulatória total, é uma técnica que foi introduzida em 1951 para facilitar os tratamentos cirúrgicos de estenose da valva pulmonar, subseqüentemente para cirurgias de outras lesões incluindo estenose da valva aórtica e septectomias atriais (VARCO, 1951).

Foi utilizada até 1980 nas cirurgias cardíacas no homem e juntamente com a hipotermia o *inflow occlusion* teve particular importância na realização de procedimentos intracardíacos. Nos últimos 20 anos com o advento da circulação extracorpórea esta técnica foi relegada a segundo plano (SADE et al., 1982; JONAS et al., 1985; STOLF 1988).

Em Medicina Veterinária os altos custos e a necessidade de uma equipe treinada dificultam o uso da circulação extracorpórea nas cirurgias cardíacas. Esta realidade faz da técnica de oclusão do influxo venoso cardíaco um artifício importantíssimo, tornando praticáveis as intervenções cirúrgicas intra e extracavitárias com sangramento muito intenso (ORTON, 1995).

A maior parte dos autores, que já referenciaram esta técnica, não chegaram a um consenso quanto ao tempo máximo de parada circulatória (ORTON, 1995). Por este fato STOPIGLIA et al., (2001), realizaram um estudo experimental comparando

cinco e dez minutos de parada circulatória total. Após avaliações clínicas e neurológicas concluíram que um tempo de cinco minutos de parada circulatória total não provoca danos ao sistema nervoso central, sendo então possível utilizá-la em procedimentos cardíacos mais extensos.

### **3 OBJETIVOS**

#### **3.1 Geral**

Estabelecer um protocolo cirúrgico de ventriculectomia parcial, nos ventrículos direito e esquerdo e, avaliar os efeitos deste procedimento no coração de cães normais.

#### **3.2 Específicos**

1- Realizar o procedimento a céu aberto, sem circulação extracorpórea, promovendo a oclusão do influxo venoso cardíaco (*inflow occlusion*);

2- Avaliar a curto prazo os efeitos da cirurgia de redução cardíaca por eletrocardiograma, radiografia de tórax e análises bioquímicas séricas e hematológicas antes, durante e após a ventriculectomia para verificar em que grau, a lesão causada pela cirurgia, interfere no músculo cardíaco;

3- Aferir os parâmetros fisiológicos (pvc, pam, pas, fc e fr), destes animais em diferentes tempos, em busca de alterações decorrentes das intervenções.

4- Realizar biópsias do tecido miocárdico antes e após a ventriculectomia, através de cirurgia torácica videoassistida e analisar o tecido miocárdico por exame histopatológico;

## **4 MATERIAL E MÉTODOS**

### **4.1 Alojamento e formação dos grupos:**

Foram utilizados 08 cães machos e fêmeas, sem raça definida, adultos, pesando entre 10 e 20 kg, obtidos no Biotério Central da Universidade Federal de Santa Maria, para cirurgia de redução de câmara cardíaca, através da ressecção de um fragmento ventricular esquerdo e direito (ventriculectomia parcial esquerda e direita).

Os animais foram alojados em canis individuais, por um período de 30 dias de adaptação, onde receberam alimentação e manejo adequado. Após o período de adaptação foram distribuídos aleatoriamente em dois grupos de igual número (Grupo I: quatro animais submetidos a ventriculectomia parcial esquerda e Grupo II: quatro animais submetidos a ventriculectomia parcial direita). Cada paciente de ambos os grupos passou por quatro intervenções cirúrgicas (uma ventriculectomia parcial e três biópsias cardíacas) cada uma em um período diferente.

### **4.2 Métodos de Avaliação**

Cada paciente foi submetido à avaliação clínica sistêmica e auscultação cardíaca, aferição dos parâmetros fisiológicos, hemograma, bioquímica sérica, radiografia torácica simples, eletrocardiograma e biópsia cardíaca.

Os parâmetros aferidos foram: pressão venosa central (PVC) com cateter periférico introduzido na veia jugular externa, pressão arterial média (PAM) com Doppler ultra-sônico e pressão arterial sistólica (PAS) pelo método invasivo, além das frequências cardíaca (FC) e respiratória (FR). Cada um destes parâmetros foi aferido em 10 tempos diferentes. Para o procedimento de ventriculectomia parcial foram considerados os tempos: antes da intervenção (T0), durante o período em que os vasos de retorno ao coração foram ocluídos (T1), imediatamente após a oclusão (T2) e ao final da intervenção (T3). Para a biópsia de 30 dias foram repetidas as aferições nos tempos: após a indução (T4), durante a biópsia (T5) e ao final da anestesia (T6) e nestes mesmos momentos durante a biópsia de sessenta dias, configurando assim os tempos: T7, T8 e T9.

O hemograma foi realizado 24 horas antes da intervenção. A análise bioquímica do sangue que consistiu na dosagem de enzimas CPK, AST, LDH e

CKMB (creatina fosfoquinase, aspartato amino transferase e lactato desidrogenase e creatina quinase izoenzima) pelo método cinético, foi realizada a partir de colheitas 24 horas antes da intervenção, durante a oclusão do influxo venoso cardíaco e ainda, 24 e 48 horas após a intervenção, aos trinta dias e sessenta dias de pós-operatório.

O eletrocardiograma foi realizado 24 horas antes da intervenção, durante o trans-operatório e repetido, 24 horas, sete, 15, 30 e 60 dias após a intervenção. Deste exame foram registradas as derivações bipolares DI, DII e DIII, as derivações unipolares expandidas aVR, aVL e aVF. Foram avaliadas também a frequência, ritmo, duração (s) e amplitude (mV) da onda P e do complexo QRS, duração (s) dos intervalos PR e QT, amplitude (mV) do segmento ST, polaridade da onda T e eixo elétrico do QRS. As medidas foram feitas na derivação DII e o eixo elétrico do QRS obtido a partir da soma das deflexões positivas e negativas das derivações I e III.

As radiografias foram realizadas com o paciente em decúbito lateral e dorsoventral, 24 horas antes da intervenção e repetida aos trinta e sessenta dias de pós-operatório.

As três biópsias do tecido miocárdico foram realizadas no ventrículo esquerdo ou direito, conforme o caso, imediatamente antes da ventriculectomia parcial, por cirurgia torácica vídeo-assistida (CTVA), e ainda aos trinta e sessenta dias de pós-operatório, pela mesma abordagem cirúrgica. Os fragmentos de tecido cardíaco foram fixados em formalina 10% tamponada (7.2-7.4), e incluídos em parafina (LUNA, 1968). Cortes de 6  $\mu$ m foram colhidos em lâminas histológicas para coloração pela Hematoxilina e Eosina e Tricrômico de Masson (Erviagas: São Paulo), observação e fotografia em microscópio de luz Olympus BX41.

### **4.3 Procedimentos cirúrgicos**

#### **4.3.1- Ventriculectomia parcial**

No pré-operatório os animais foram banhados, tendo a parede lateral do tórax tricotomizada e os mesmos permaneceram em jejum alimentar de 12 horas e hídrico de 6 horas. Momentos antes da intervenção, foram pré-anestesiados com sulfato de

morfina ( $0,5 \text{ mg kg}^{-1}$ )<sup>1</sup> e maleato de acepromazina 1% ( $0,05 \text{ mg kg}^{-1}$ )<sup>2</sup>, via intramuscular (IM) e receberam antibiótico profilático, ampicilina sódica ( $20 \text{ mg kg}^{-1}$ )<sup>3</sup> via intravenosa, 30 minutos antes do início da intervenção.

A indução anestésica foi realizada com etomidato ( $0,5 \text{ mgkg}^{-1}$ )<sup>4</sup> e midazolam ( $0,5 \text{ mgkg}^{-1}$ )<sup>5</sup>. Em seguida, cada animal foi entubado com sonda orotraqueal e mantido em plano de anestesia cirúrgica pela inalação de isoflurano<sup>6</sup>, vaporizado em oxigênio a 100%, em circuito semi-fechado, com auxílio de respirador artificial.

A anti-sepsia do campo operatório foi realizada com aplicação de povidine degermante, seguido após três minutos, de povidine tópico.

#### 4.3.1.1- Descrição da técnica cirúrgica.

No grupo I, com o animal em decúbito lateral direito, realizou-se toracotomia intercostal esquerda, no quinto espaço intercostal. Uma vez localizado o coração, este foi exposto por meio de incisão pericárdica em forma de T, sendo cada lado do pericárdio reparado e preso à parede costal.

Para oclusão do influxo venoso cardíaco foram dissecadas as veias cavas cranial e caudal e veia ázigos (Figura 1), as quais foram reparadas com fitas umbilicais, sendo estas fitas passadas através de um segmento de equipo de soro previamente cortado em tamanho apropriado, com auxílio de um gancho metálico, confeccionando assim um Torniquete de Rumel.

---

<sup>1</sup> Dimorf  $10 \text{ mg ml}^{-1}$  Cristália Produtos Químicos Farmacêuticos Ltda, Itapira SP.

<sup>2</sup> Acepran 1% Univet S.A. Indústria Farmacêutica, São Paulo SP.

<sup>3</sup> Ampicilina Veterinária Injetável Univet, São Paulo SP.

<sup>4</sup> Etomidato

<sup>5</sup> Dormire Critália, Itapira SP.

<sup>6</sup> Isoflurano Cristália, Itapira SP.

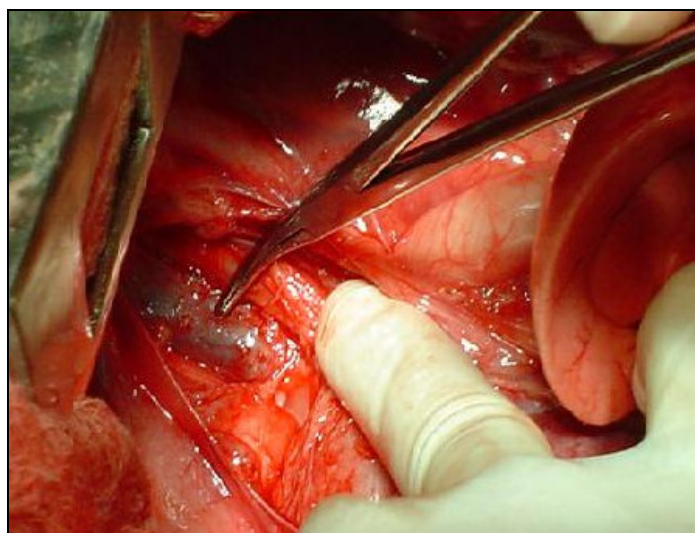


Figura 1- Aspecto da dissecação da veia cava cranial pelo lado esquerdo do tórax de um cão submetido a ventriculectomia parcial.

O local de ressecção do ventrículo esquerdo foi eleito por visualização direta, na sua parede livre, menos vascularizada, entre os ramos coronarianos principais. Neste local passou-se um ponto de reparo no miocárdio com fio de polipropileno nº 0<sup>7</sup>, agulhado, antes da ventriculectomia parcial, à partir do qual foi posteriormente suturado o miocárdio (Figura 2).

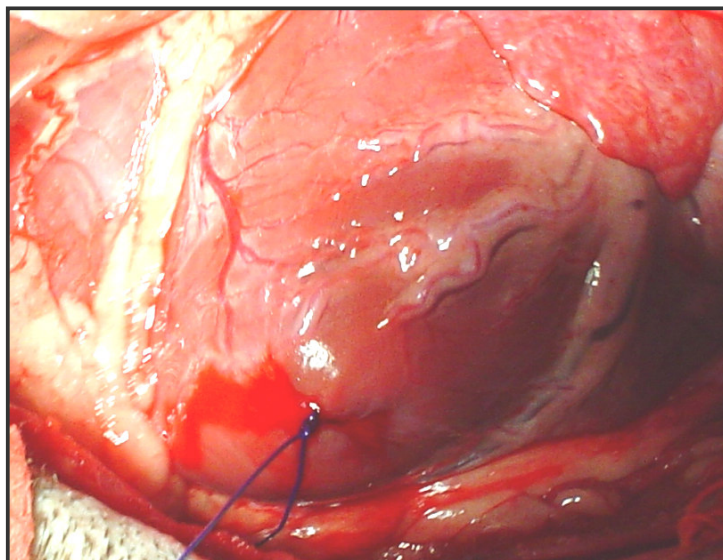


Figura 2 - Ponto de reparo no miocárdio, definindo o local de início da sutura após a ressecção do fragmento ventricular.

---

<sup>7</sup> Prolene 0 agulhado – Ethicon Johnson & Johnson Produtos profissionais Ltda.

Antes do fechamento dos torniquetes, fez-se um período de cinco minutos de ventilação pulmonar (pré-oxigenação) pois durante a estase circulatória os pulmões permanecem sem expansão, só então os torniquetes foram fechados e passou-se a contagem regressiva de quatro minutos durante os quais o retorno venoso ao coração foi ocluído.

Com bisturi e lâmina 11, fez-se a ressecção de um segmento elíptico do miocárdio de aproximadamente 1 cm de largura por 4,5 cm de comprimento na área ventricular, preservando-se a valva mitral, até próximo do ápice cardíaco (Figura 3). Imediatamente após, a parede do ventrículo foi suturada em um padrão de sutura contínuo simples (Figura 4), com o fio de reparo que havia sido deixado previamente e o ar intraventricular removido antes do fechamento do nó final. Para remoção do ar da câmara ventricular, foram liberados os torniquetes, inicialmente na veia cava cranial, e subseqüentemente na caudal e ázigos.

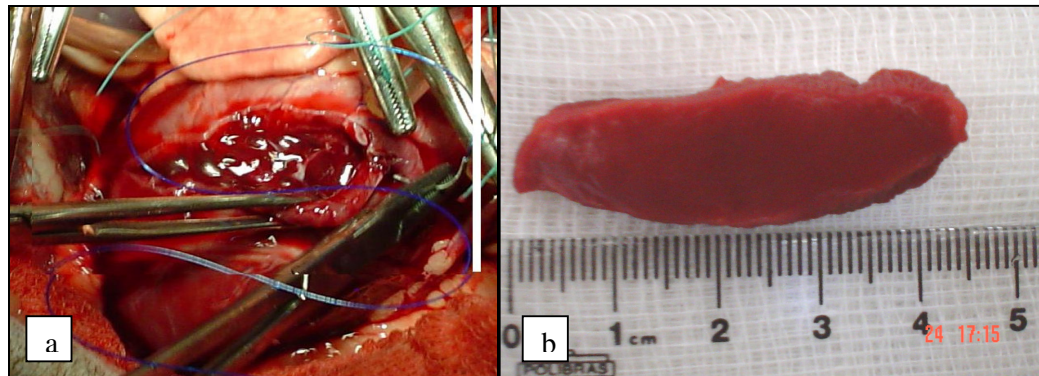


Figura 3. Aspecto da câmara ventricular após a retirada do fragmento (a). Fragmento de miocárdio de 4,5cm de comprimento por 1cm de largura (b), dos cães submetidos a ventriculectomia parcial.

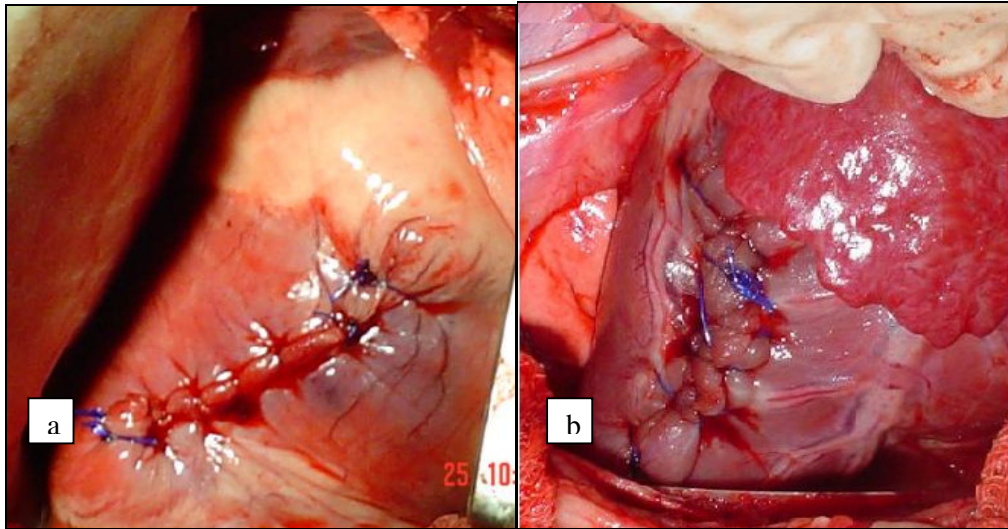


Figura 4. Aspecto da parede ventricular direita (a) e esquerda (b) após a sutura contínua simples no miocárdio dos cães submetidos a ventriculectomia parcial.

Após conferir a hemostasia, o coração foi realocado no saco pericárdico e, tendo em vista as biópsias subseqüentes, o pericárdio foi parcialmente suturado e no seu interior foi injetado 1ml de heparina diluída (1%) em solução fisiológica.

A síntese da parede torácica foi feita por planos como de rotina. A pressão negativa intratorácica foi restabelecida com seringa e torneira de três vias adaptadas a um dreno torácico.

No grupo II, do lado direito, o procedimento foi repetido exatamente igual ao descrito acima no grupo I, modificando-se apenas o decúbito do animal e os limites de ressecção do fragmento do ventrículo direito que seguiram a anatomia da região, preservando o trajeto dos ramos coronarianos principais.

No pós-operatório os pacientes dos dois grupos receberam curativo na ferida cirúrgica com iodo povidine e como analgésicos flunixin meglumine ( $1,1\text{mg kg}^{-1}$ )<sup>8</sup>, intramuscular, sid, por três dias e morfina ( $0,5\text{ mg kg}^{-1}$ )<sup>9</sup> tid, por 24 horas.

#### 4.3.2 Biópsia cardíaca por cirurgia torácica vídeo-assistida (CTVA)

No dia em que foi realizada a ventriculectomia parcial, imediatamente antes deste procedimento, foi colhida a primeira biópsia cardíaca por CTVA. Aos trinta e sessenta dias de pós-operatório, ocorreram outras duas intervenções semelhantes

<sup>8</sup> Banamine – Indústria química e Farmacêutica Schering Plough S.A. – Divisão Veterinária

<sup>9</sup> Dimorf  $10\text{mg ml}^{-1}$  Cristália Produtos Químicos Farmacêuticos Ltda. Itapira SP.



para colheita de novos fragmentos do miocárdio, sendo todos enviados para análise histopatológica. O equipamento utilizado na CTVA foi aquele pertencente ao laboratório de cirurgia experimental (LACE) da Universidade Federal de Santa Maria (UFSM) constando de: fonte de luz halógena<sup>10</sup>, cabo de luz de fibra ótica<sup>11</sup>, uma microcâmera<sup>12</sup>, um processador da microcâmera<sup>13</sup>, um monitor de vídeo de alta resolução<sup>14</sup>, um videocassete<sup>15</sup>, um endoscópio rígido de 10mm e ângulo de visão de 0°<sup>16</sup> e um trocarte de 11mm<sup>17</sup>.

#### 4.3.2.1 Descrição da técnica cirúrgica:

Os pacientes foram preparados para cirurgia asséptica e atraumática conforme descrito anteriormente, entretanto nestes procedimentos à abordagem a cavidade torácica foi por meio de CTVA, conforme a técnica desenvolvida por MARTINS et al. (2003).

Para acesso foram feitas três incisões de um centímetro e meio no tórax no mesmo lado da intervenção anterior. A primeira no oitavo espaço intercostal, no terço médio do tórax, entre a junção costovertebral e a costovertebral, onde foi inserido um trocarte de 11 mm Ø e na seqüência introduzido o endoscópio rígido de 0° e 10 mm.

A segunda incisão foi feita no quinto espaço intercostal, numa posição mais dorsal à primeira, e a terceira no quarto espaço intercostal, numa posição mais ventral, próxima à junção costovertebral, perfazendo uma configuração triangular na parede costal. Estas duas últimas incisões prestaram-se para a introdução do instrumental cirúrgico convencional, sob visão direta, com o qual foi realizada a biópsia cardíaca (Figura 5).

---

<sup>10</sup> Fonte de luz fria halógena HS 15003, H. Strattner, Rio de Janeiro, RJ.

<sup>11</sup> Cabo de luz 495NCS, H. Strattner, Rio de Janeiro, RJ.

<sup>12</sup> Telecam-Dx 20232101, H. Strattner, Rio de Janeiro, RJ.

<sup>13</sup> Processador Dx 20232101, H. Strattner, Rio de Janeiro, RJ.

<sup>14</sup> Sony, H. Strattner, Rio de Janeiro, RJ.

<sup>15</sup> VCR Philips VR 355 turbo drive, Philips do Brasil, Manaus, AM.

<sup>16</sup> Endoscópio rígido Hoopkins 26033AP, H. Strattner, Rio de Janeiro, RJ.

<sup>17</sup> Trocarte 30103P/30103K, H. Strattner, Rio de Janeiro, RJ.

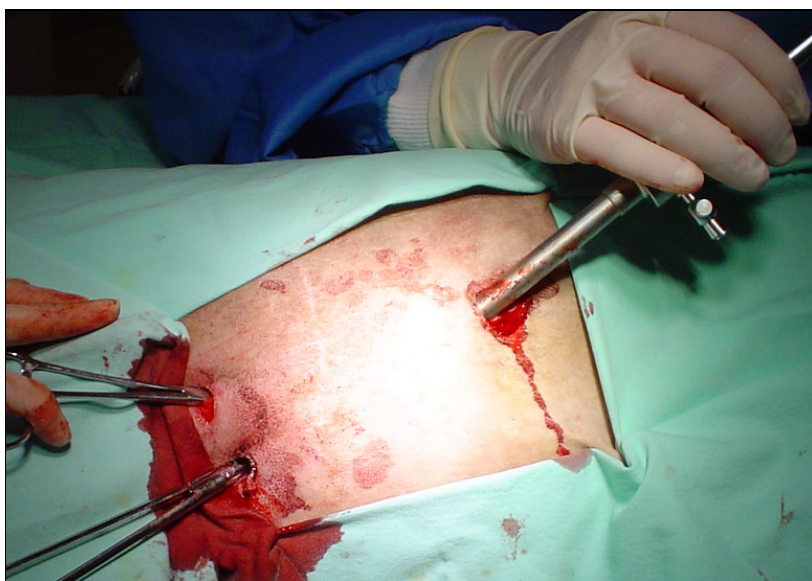

Figura 5. Distribuição dos portais de acesso ao tórax para biópsia cardíaca em cães submetidos a ventriculectomia parcial.

Após a introdução do endoscópio, a cavidade foi inicialmente inspecionada em busca de alterações anatômicas. O coração foi visibilizado e, após a abertura convencional do pericárdio na forma descrita anteriormente, foi escolhida a área ventricular menos vascularizada para a realização da biópsia (Figura 6).

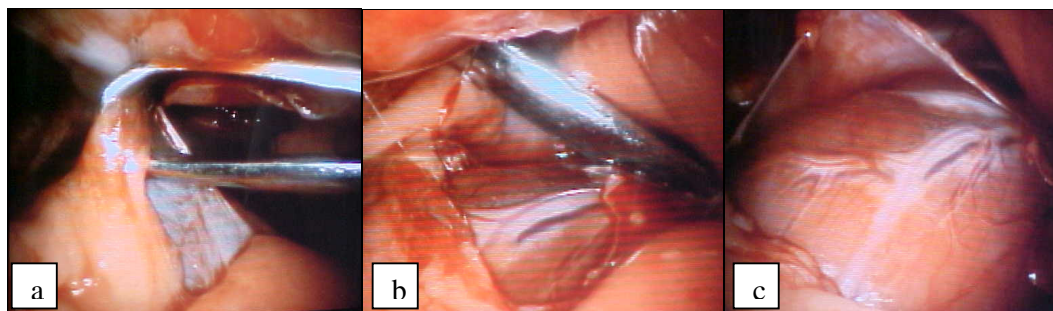


Figura 6. Pinçamento do pericárdio (a). Incisão do pericárdio em forma de T (b). Áreas menos vascularizadas entre os ramos coronarianos, para colheita das biópsias (c), em cães submetidos a ventriculectomia parcial.

O miocárdio foi pinçado com pinça cirúrgica de Allis e em seguida incisado com tesoura de Metzenbaum, o fragmento retirado em cada biópsia foi de aproximadamente 3x3 mm. Para controle da hemorragia, no miocárdio utilizaram-se turundas de gaze, colocadas imediatamente sobre o local da biópsia por um período de dois a três minutos. Controlada a hemorragia os coágulos remanescentes foram removidos também com turundas de gaze (Figura 7).

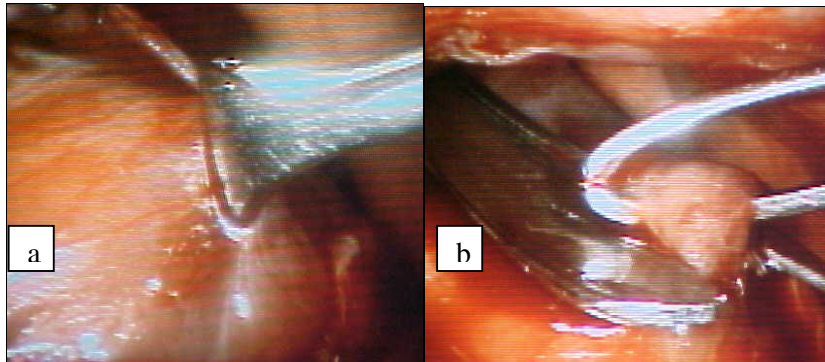


Figura 7: Pinçamento do miocárdio com pinça de Allis (a). Incisão do miocárdio (b) em cães submetidos a ventriculectomia parcial.

Antes do fechamento da cavidade após a biópsia de trinta dias, repetiu-se a irrigação da cavidade com heparina diluída em solução fisiológica, tendo em vista a biópsia de sessenta dias. As incisões toracoscópicas foram suturadas com pontos interrompidos simples utilizando-se fio mononilon 3-0. A pressão negativa intratorácica foi restabelecida da mesma forma como descrito para a ventriculectomia. Após a biópsia de sessenta dias, os animais permaneceram em observação por mais uma semana e então foram encaminhados para adoção.

#### **4.4- Análise Estatística**

Para fins estatísticos foram considerados os dados dos parâmetros fisiológicos coletados durante as intervenções e as análises bioquímicas do sangue. As variáveis analisadas foram: pressão venosa central (PVC), pressão arterial média (PAM), pressão arterial sistólica (PAS), frequência cardíaca (FC) e frequência respiratória (FR), nos tempos 0 a 9 e valores de CK, CKMB, LDH e AST nos tempos 0 a 5.

Para cada grupo de variáveis realizou-se análise de medidas repetidas no tempo (fator qualitativo), sob delineamento inteiramente casualizado, em seis e dez níveis (tempo 0 a 9 e 0 a 5), com oito repetições em cada tratamento. Utilizou-se Teste F, Análise de Variância e Teste de Tukey. Para auxiliar na análise foi utilizado o *software* SAS 6.0 for WINDOWS.

Modelo matemático:

$$Y_{ij} = \mu + t_i + e_{ij}, \text{ onde:}$$

$Y_{ij}$  = valor observado referente a unidade experimental  $Y$ , que recebeu o tratamento  $i$  na repetição  $j$ ;

$\mu$  = média

$t_i$  = efeito de tempo  $i$

$e_{ij}$  = erro experimental da unidade  $Y_{ij}$

## **5 RESULTADOS**

### **5.1 Protocolo cirúrgico de ventriculectomia parcial**

A técnica de ventriculectomia parcial foi executada nos mesmos moldes das cirurgias feitas em pacientes humanos, e como resultado, dos oito animais operados obteve-se 75% (6 pacientes) de sobrevivência, dois pacientes foram a óbito no momento final das observações por cinomose, entretanto, os dados sobre o desempenho destes pacientes, durante o período de observação, manteve-se dentro do padrão observado nos demais integrantes do grupo experimental.

A oclusão do influxo venoso cardíaco ou estase circulatória, utilizada como recurso, em substituição a circulação extracorpórea, proporcionou condições adequadas para a remoção do fragmento ventricular.

O tempo de quatro minutos de estase circulatória foram suficiente para os procedimentos de incisão, retirada do fragmento e sutura da parede miocárdica, procedimentos estes executados com tranqüilidade, como na maior parte das vezes houve sobra de tempo. O tempo médio de estase circulatória girou em torno de 2,5 a 3 minutos e não foram observados, ao exame clínico, sinais de comprometimento neurológico em nenhum dos pacientes.

As dissecações das veias cavas e ázigos no hemitórax esquerdo, foram mais trabalhosas do que no direito. Também no lado esquerdo, a presença dos músculos papilares na parede ventricular livre, tornaram a área de incisão mais restrita, implicando em uma maior precisão de movimentos e, por tratarem-se de animais hígidos, havia chances de lesionar estes músculos. Não foram observadas evidências de insuficiência valvular às auscultações, nem alterações eletrocardiográficas compatíveis com lesões desta natureza, e assim como no ventrículo direito, foi possível resseccionar o fragmento nas dimensões desejadas.

O padrão de sutura utilizado, contínuo simples, foi seguro para prevenir, em uma camada única, hemorragias ventriculares e o fio de polipropileno número 0 foi adequado para execução da sutura, sem produzir lacerações no músculo cardíaco durante as passagens dos pontos, conferindo boa aposição dos nós.

A sutura parcial do pericárdio após a ventriculectomia parcial impediu realmente áreas de aderência do pulmão diretamente sobre o miocárdio, porém,

mesmo com a injeção de heparina, o pericárdio não apenas aderiu sobre o miocárdio, como também, observou-se um crescimento desta membrana sobre o músculo cardíaco no local de ressecção ventricular, observações estas feitas durante a inspeção da cavidade torácica por ocasião da biópsia de trinta dias.

## **5.2 Biópsia cardíaca por CTVA**

A abordagem da cavidade torácica por CTVA para a obtenção das biópsias de miocárdio foi de fácil execução. A visualização direta do coração foi viável, tanto do lado direito, quanto esquerdo do tórax, pelo afastamento dos lobos pulmonares, sob pneumotórax espontâneo.

Na primeira biópsia realizada imediatamente antes da ventriculectomia parcial, a exploração da cavidade não revelou alterações em nenhum dos oito pacientes, e a biópsia foi realizada com sucesso por meio da exposição do coração através de pericardiotomia em "T".

Quanto ao uso do instrumental convencional, salvo pela necessidade de serem pinças e tesouras um pouco mais longas, não se encontrou dificuldade na apreensão das estruturas no interior da cavidade torácica além disso, foi possível sentir bastante segurança durante as manobras, pela proximidade das mãos do cirurgião com as estruturas manipuladas dentro do tórax. A pinça de Allis utilizada para apreensão do miocárdio não ofereceu superfície traumática para o material encaminhado para análise histopatológica pois, apenas uma das amostras ao ser processada, não apresentou boas condições de leitura da lâmina.

A eficácia do procedimento foi confirmada pelo tempo decorrido entre as incisões no tórax, a execução da biópsia e o fechamento do tórax, que levou em média 15 minutos.

Nas biópsias de trinta dias, houve três conversões cirúrgicas para toracotomia (37,5%). Ao se fazer a exploração da cavidade foram encontradas aderências entre os lobos pulmonares e destes com a parede costal, no local da toracotomia e, principalmente sobre o pericárdio, no local da ressecção miocárdica. Estas aderências, nos três casos em que foi feita conversão, impediam a visualização direta do local da biópsia e não eram passíveis de liberação por serem muito firmes. Para evitar dano em vasos coronarianos importantes, optou-se pela conversão para toracotomia convencional (Figura 8).

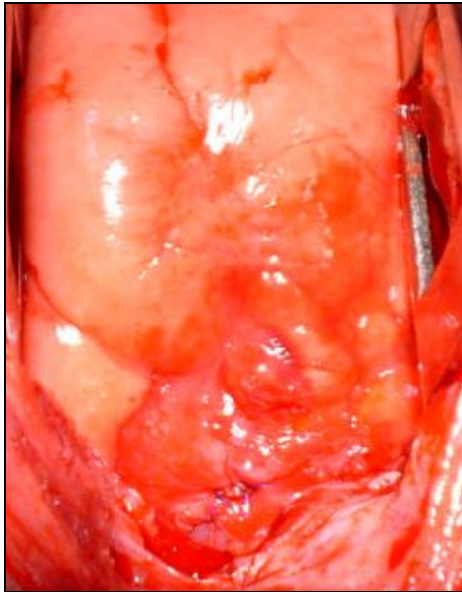


Figura 8 -Aderências encontradas na biópsia de trinta dias em três pacientes após a ventriculectomia parcial. Detalhe do pulmão aderido sobre a área de ressecção ventricular (b).

Previendo estas aderências e na tentativa de minimizá-las, optou-se então, à partir destes três animais, por proceder a irrigação da cavidade com heparina diluída em solução fisiológica, entre um procedimento e outro.

Nos demais pacientes (62,5%) também foram observadas aderências, entretanto, estas foram facilmente liberadas sobre o coração. Nesses casos dissecou-se cuidadosamente o pericárdio elevando-o juntamente com o pulmão para posterior realização da biópsia.

Nas biópsias de sessenta dias houve apenas uma conversão para toracotomia convencional (12,5%), neste animal durante a dissecação do pericárdio, acidentalmente atingiu-se um ramo coronariano importante e somente com o tórax aberto foi possível controlar a hemorragia, pois a visibilização ficou comprometida pela presença das aderências e o acúmulo de sangue.



### 5.3- Histopatologia

Os exames histopatológicos dos fragmentos miocárdicos, obtidos a partir das biópsias, revelaram um tecido miocárdico com áreas de leve e moderada fibrose nas biópsias de trinta dias (Figura 9) e sessenta dias (Figura 10). Nos cortes de miocárdio adjacentes à fibrose, foram observadas fibras de tamanhos e formas diferentes.

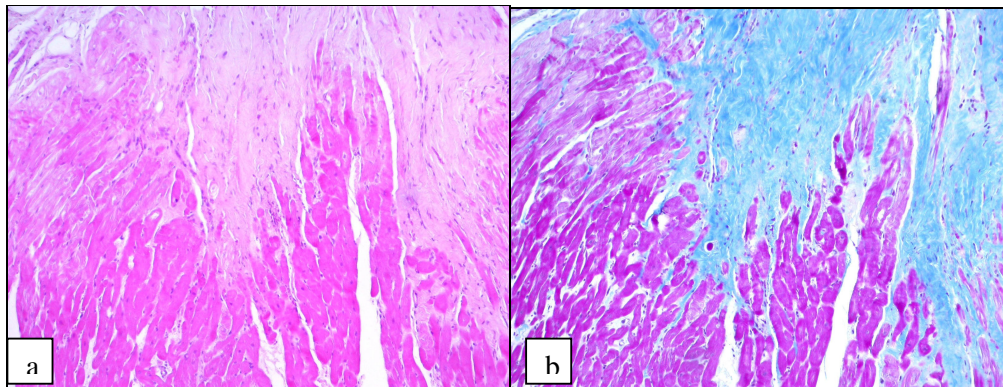


Figura 9 - Corte histológico de miocárdio após ventriculectomia parcial mostrando fibrose subepicárdica focal moderada na biópsia de 30 dias, na coloração H&E (a) e na coloração de Tricrômico de Masson (b). (Objetiva 10).

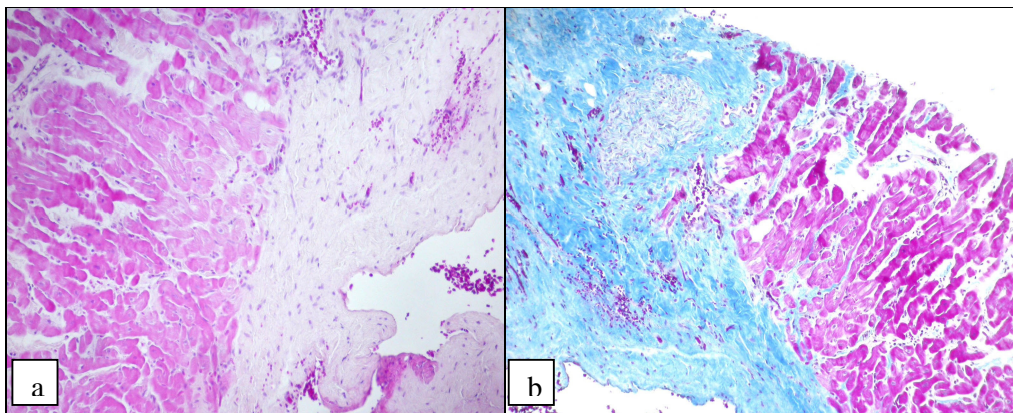


Figura 10 - Corte histológico de miocárdio após ventriculectomia parcial mostrando fibrose subepicárdica focal acentuada com compressão de fibras e envolvimento de nervo, na biópsia de 60 dias, na coloração H&E (a) e na coloração de Tricrômico de Masson (b). (Objetiva 10).



#### **5.4- Avaliação Eletrocardiográfica**

As interpretações dos exames eletrocardiográficos foram todas dos registros em derivação II (D2) no modo normal (N) e velocidade de 25 mm/s. Foram analisados os registros dentro dos tempos pré-determinados dos oito cães do grupo experimental e as principais alterações encontradas foram (Figura 11):

- taquicardia ventricular em um cão (12,5%) às 24 horas de pós-operatório, com resolução durante os primeiros sete dias;

- complexo ventricular prematuro em um cão (12,5%) às 24 horas de pós-operatório, com resolução durante os primeiros sete dias;

- segmento S-T infradesnivelado em três cães (37,5%), que se resolveu aos quinze dias em dois, mas, persistiu até os sessenta dias no outro;

- extrasístoles atriais em sete animais (87%), destes, um manteve esse resultado até os sessenta dias, três mantiveram durante trinta dias e três tiveram melhora a partir dos sete dias de pós-operatório. O oitavo cão do grupo apresentou apenas arritmia sinusal nas 24 horas de pós-operatório, com resolução espontânea até o sétimo dia.

Não foi observado desvio de eixo elétrico do QRS, a onda T apresentou-se ora positiva, ora negativa nas avaliações e a onda R apresentou aumento de amplitude em um animal, porém não superior aos limites fisiológicos máximos.

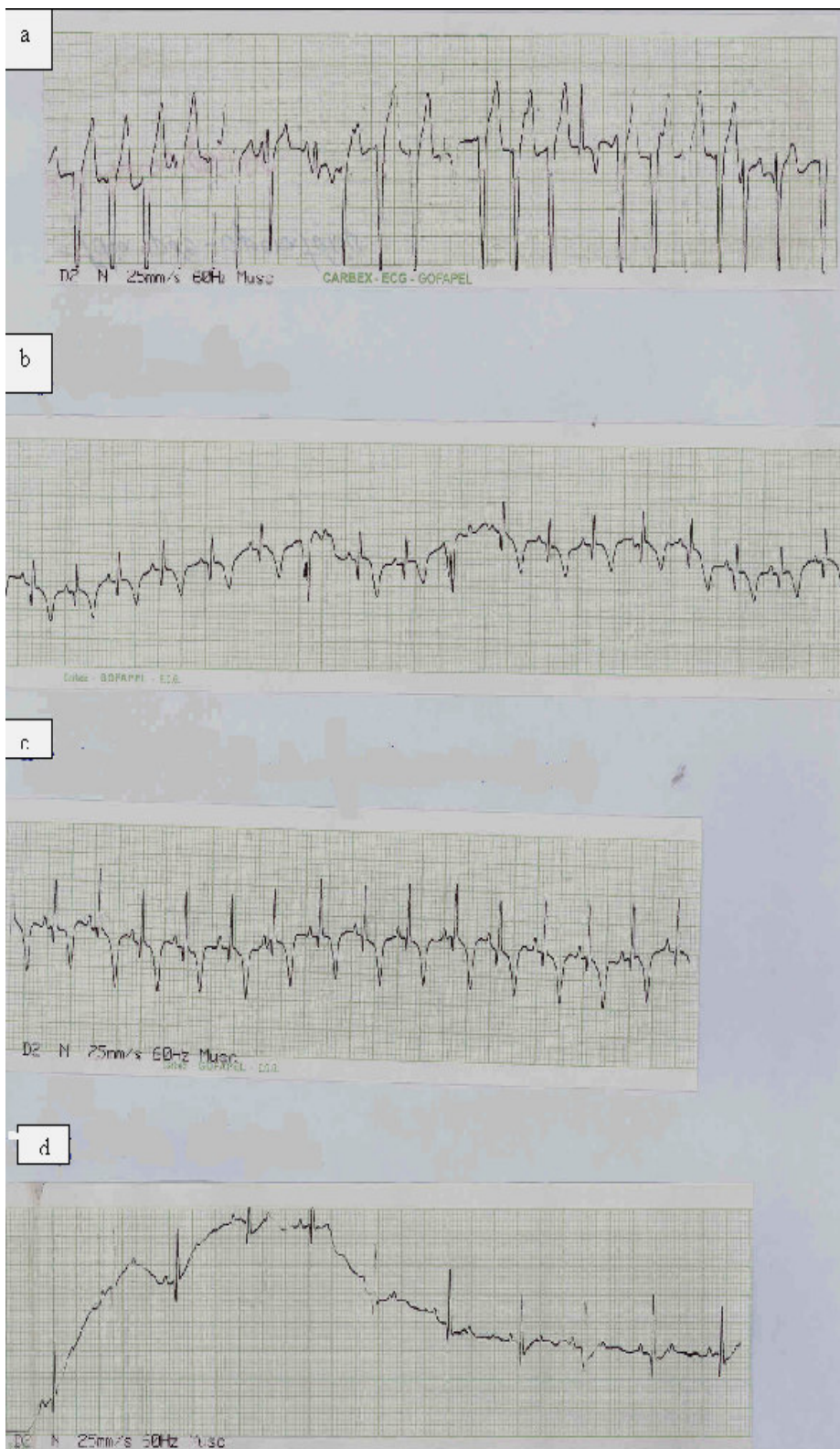


Figura 11- Principais alterações eletrocardiográficas observadas no pós-operatório de cães submetidos à ventriculectomia parcial: Taquicardia ventricular (a), Complexo ventricular prematuro (b), Segmento S-T infradesnivelado (c) e Extrasístoles atriais (d).

## 5.5 Avaliação Radiográfica

Observou-se nas radiografias que seis (75%), dos oito pacientes operados, apresentaram redução da silhueta cardíaca, tanto na altura quanto na largura, aos trinta e sessenta dias de pós-operatório, quando comparada aos exames radiográficos do pré-operatório (Figura 12 e Figura 13).

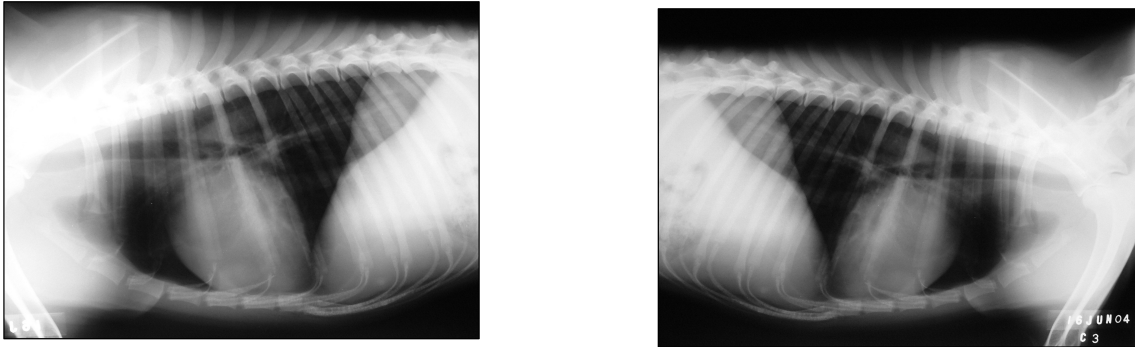


Figura 12 – Imagem radiográfica evidenciando a silhueta no pré-operatório (a) e sua redução no pós-operatório de trinta dias (b).

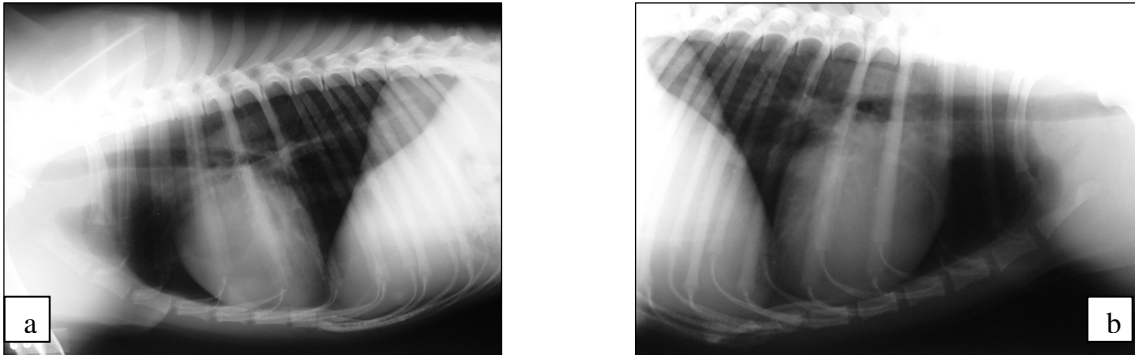
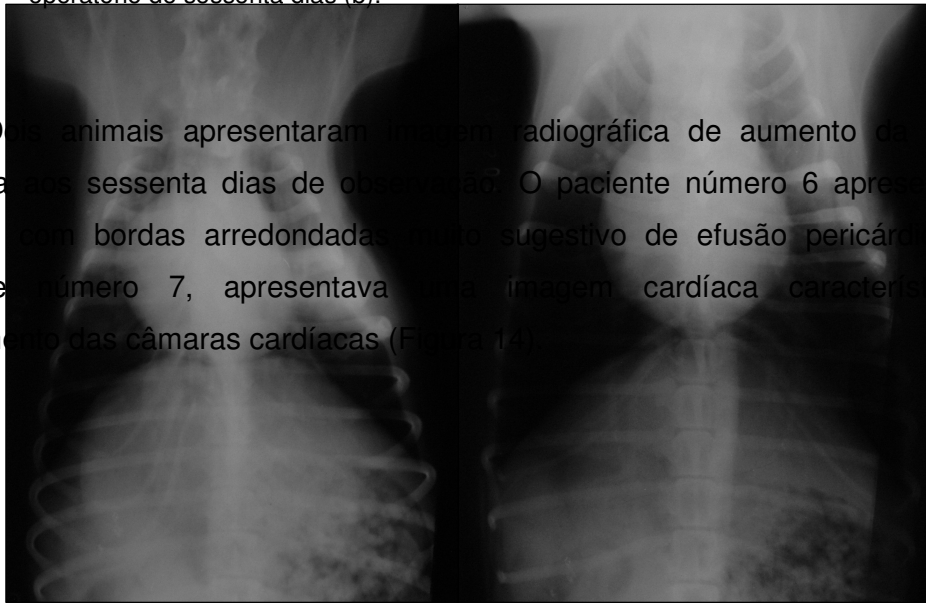


Figura 13 – Imagem radiográfica evidenciando a silhueta no pré-operatório (a) e sua redução no pós-operatório de sessenta dias (b).

Dois animais apresentaram, na imagem radiográfica de aumento da silhueta cardíaca aos sessenta dias de observação. O paciente número 6 apresentava o coração com bordas arredondadas, sendo sugestivo de efusão pericárdica e, o paciente número 7, apresentava uma imagem cardíaca característica de alargamento das câmaras cardíacas (Figura 14).



a 14 - Imagem radiográfica dos cães b pro seis e sete que apresentaram aumento da silhueta cardíaca sessenta dias. Alargamento das câmaras (a) e efusão pericárdica (b).

Além disso, observaram-se áreas de radiopacidade compatíveis com efusão pleural, aos trinta e sessenta dias, alteração esta que foi comum nos pacientes 1, 2, 5 e 8. Os animais 3 e 4 não apresentaram alterações durante o período de observação.

### 5.6- Análise Bioquímica

Os valores das enzimas analisadas através de bioquímica sérica estão resumidos em tabelas apresentadas em anexo, onde aparecem descritos nos cinco tempos de colheita para cada um dos oito animais. Estes tempos foram respectivamente: (T0) 24 horas antes da intervenção, (T1) durante a oclusão do influxo venoso cardíaco e ainda, (T2) 24 e (T3) 48 horas após a intervenção, (T4) aos trinta dias e (T5) sessenta dias de pós-operatório. A Tabela 1 mostra estes resultados após terem sido submetidos aos testes estatísticos descritos no material e métodos.

Tabela 1 - Médias e comparações em relação aos tempos (0 a 5) de cada uma das variáveis CK, CKMB, LDH e AST (creatina fosfoquinase, aspartato amino transferase

e lactato desidrogenase e creatina quinase isoenzima) dos oito animais do grupo experimental, submetidos a ventriculectomia parcial.

Tempo	CK	CKMB	LDH	AST
	Média	Média	Média	Média
0	129,8 b	40,7 b	354,7 a	22,8 c
1	221,1 ab	49,5 b	260,6 a	36,1 bc
2	1144,2 ab	284,0 ab	400,2 a	88,6 ab
3	1821,1 a	350,8 a	543,3 a	105,0 a
4	163,6 ab	29,6 b	259,2 a	28,3 bc
5	117,5 b	29,5 b	568,0 a	30,7 bc

Letras diferentes nas colunas diferem estatisticamente a 5% de probabilidade pelo teste de Tukey.

Para a variável CK observou-se um aumento significativo nos valores no tempo 3 (média de 1821,1 -  $P < 0,05$ ) em relação aos tempos 0 (média de 129,8 -  $P < 0,05$ ) e 5 (média de 117,5 -  $P < 0,05$ ). No tempo 2 também houve aumento nos valores de CK (média de 1144,2 -  $P < 0,05$ ) como no tempo 3, entretanto não houve diferença estatística entre este e os tempos 0, 1, 4 e 5.

Da mesma forma a variável CKMB apresentou valores altos no tempo 3 (média de 350,8 -  $P < 0,05$ ) sendo estatisticamente diferente aos valores observados nos tempos 0, 1, 4 e 5 entretanto, não apresentou diferença dos valores observados no tempo 2 (média de 284,0 -  $P < 0,05$ ). Os tempos 0, 1, 2, 4 e 5 não foram estatisticamente diferentes entre si.

Observou-se uma exceção nas análises da enzima Lactato desidrogenase (LDH) que apresentou valores bastante elevados nos cinco tempos, não diferindo estatisticamente entre si.

As análises da variável AST revelaram diferença estatística apenas nos valores do tempo 3 (média de 105,0 -  $P < 0,05$ ) em relação aos tempos 0, 1, 4 e 5 contudo, estes tempos não foram diferentes entre si nem do tempo 2 (média de 88,6 -  $P < 0,05$ ) que por sua vez foi o único com valores estatísticos iguais aos do tempo 3.

## 5.7 Avaliação dos Parâmetros Fisiológicos

O resultado da avaliação dos parâmetros fisiológicos está resumido em tabelas apresentadas em anexo, onde aparecem descritos nos dez tempos de aferições para cada animal: Para o procedimento de ventriculectomia parcial os tempos foram: antes da intervenção (T0), durante a oclusão dos vasos de retorno ao coração (T1), após esta oclusão (T2) e ao final da intervenção (T3), para a biópsia de 30 dias foram repetidas as aferições nos tempos (T4) após a indução, (T5) durante a biópsia, e (T6) ao final da anestesia e, nestes mesmos momentos durante a biópsia de sessenta dias, configurando assim os tempos T7, T8 e T9. Na Tabela 2 estão apresentados estes dados após análise estatística.

Tabela 2 - Médias e comparações em relação aos tempos (0 a 9) de cada uma das variáveis (PVC, PAM, PAS, FC e FR) dos oito animais do grupo experimental, submetidos a ventriculectomia parcial.

Tempo	PVC	PAM	PAS	FC	FR
0	8,0 ab	67,5	140,2	119,6	12,1
1	8,1 ab	73,6	146,4	117,3	*
2	11,2 a	66,5	148,1	115,6	8,5
3	8,2 ab	72,2	135,6	123,2	16,0
4	5,5 b	73,7	124,7	119,8	12,8
5	7,2 ab	72,8	136,8	120,5	9,2
6	6,1 b	74,6	162,2	122,2	11,12
7	6,6 ab	67,8	120,0	101,0	16,7
8	7,6 ab	72,2	121,6	110,3	8,2
9	9,0 ab	67,5	110,0	106,6	16,0

Letras diferentes na coluna diferem estatisticamente a 5% de probabilidade pelo teste de Tukey.

\* Tempo de parada respiratória por ocasião da oclusão dos vasos de retorno ao coração.

A análise destes dados revelou que apenas a variável PVC apresentou diferenças estatísticas nos valores médios em relação aos diferentes tempos. Observou-se que o valor da PVC no tempo 2 (média de 11,25 –  $P < 0,05$ ) foi superior a todos os demais tempos e estatisticamente diferente dos tempos 4 (média de 5,5 –  $P < 0,05$ ) e 6 (média de 6,1 –  $P < 0,05$ ), não diferindo entretanto dos tempos 0, 1, 3, 5, 7, 8 e 9. Estes últimos não apresentaram diferença estatística entre si e também foram semelhantes aos dos tempos 4 e 6.

## **6 DISCUSSÃO**

Segundo MOREIRA et al. (1998 a) a redução cirúrgica do volume do ventrículo esquerdo tem sido proposta como alternativa para o transplante cardíaco no tratamento das miocardiopatias. O objetivo primário deste procedimento é diminuir a tensão da parede ventricular pela redução volume/massa, o que pode resultar na recuperação parcial da contratilidade ventricular e na interrupção da progressão da doença de base. Este mesmo autor comenta que a indicação da ventriculectomia parcial foi baseada na existência de limitação funcional importante apesar da otimização da terapêutica medicamentosa.

Concordando com esses autores e apoiado no que a literatura relata sobre o baixo tempo de sobrevida dos cães portadores de cardiomiopatia dilatada, tratados com diuréticos e inibidores da ECA (FOX, 1992; KEENE et al., 1994; CALVERT, 1995), foi que se propôs o estabelecimento do protocolo cirúrgico desenvolvido por BATISTA et al. (1996), para tratamento dos animais com a referida afecção.

Embora ANDRADE et al. (1999) obtivessem redução da câmara cardíaca com a técnica de imbricamento da parede livre do ventrículo esquerdo, observando melhora dos sinais clínicos seis meses após o procedimento (ANDRADE et al., 2004), MOREIRA et al. (1998 a) relatam que o estresse da parede ventricular é um determinante importante do consumo de oxigênio pelo miocárdio e a sua redução, portanto, pode diminuir a demanda miocárdica de oxigênio. Em consequência, além da redução da tensão ventricular e da restituição parcial da contratilidade miocárdica, a ventriculectomia parcial pode ser responsável pela interrupção da progressão da cardiomiopatia de base por causa da melhora do metabolismo miocárdico. Esta informação fundamentou a escolha da técnica de ventriculectomia parcial como objeto deste estudo e, conforme os resultados apresentados, obteve-se êxito na realização das cirurgias que seguiram os moldes daquelas feitas em humanos.

A técnica inicialmente descrita por BATISTA et al. (1996) preconizava a retirada de um fuso tão largo quanto possível do miocárdio ventricular, na sua parede livre, entre os músculos papilares, desde o ápice até 2 a 3 cm da base preservando-se o anel mitral (a ressecção era apenas do lado esquerdo). Neste estudo fez-se a ressecção de fragmentos da parede livre ventricular esquerda ou direita com medidas de 4,5 cm de comprimento por 1 cm de largura, entre os músculos papilares e sempre preservando as valvas mitral e tricúspide. A ressecção



não foi mais extensa pois os animais operados eram hígidos, sem áreas musculares distendidas que justificassem uma incisão maior.

Normalmente na medicina procedimentos extensos como a ventriculectomia parcial são feitos com auxílio de circulação extracorpórea (STOLF, 1988) mas, segundo ODEGARD et al. (2004) as cirurgias cardíacas de curta duração podem e devem ser realizadas sob *inflow occlusion*. Em Medicina Veterinária, em face aos altos custos, equipe numerosa e problemas pós-operatórios observados em cães, o uso de circulação extracorpórea, embora já estudado há muito tempo (KLEMENT et al., 1987), é ainda bastante restrito, então, mesmo sendo um procedimento extenso e a céu aberto, a ventriculectomia parcial nos cães do experimento aqui descrito, foram realizadas sob *inflow occlusion* ou estase circulatória.

ORTON (1995) recomenda apenas dois minutos de estase circulatória; neste experimento o tempo de parada circulatória, preconizado para todos os pacientes foi de 4 minutos, o que está de acordo com os achados de STOPGLIA et al. (2001) que indicaram até 5 minutos de parada, sem comprometimento neurológico dos pacientes submetidos a intervenções cardíacas e FREITAS et al. (1998) que citaram o emprego desta técnica para correção cirúrgica de comunicação interatrial em cães Lhasa Apso, com duas paradas circulatórias de dois minutos.

ORTON (1995) comenta, que a dissecação das veias cavas e ázigos para adaptação do torniquete de Rumel do lado esquerdo, é mais trabalhosa do que do lado direito em função da anatomia torácica. Isto foi constatado pelo cirurgião durante este experimento, no entanto, não representou motivo limitador ao procedimento, principalmente porque, a maior parte dos pacientes portadores de dilatação cardíaca quando não a apresentam a doença em ambas as câmaras, o lado mais prevalentemente acometido é o esquerdo (CALVERT, 1995; CALVERT, 2000; CALVERT, 2001), sendo assim, pôde-se através deste experimento, estabelecer a viabilidade de correção cirúrgica para dilatação cardíaca em ambos os lados.

BATISTA et al. (1996) utilizaram na parede do miocárdio fio de polipropileno 3-0 em dupla camada de sutura ancorada em tiras de pericárdio bovino e ANDRADE et al. (1999) utilizaram o fio de polipropileno número 2-0, também ancorado em tiras de pericárdio bovino. Neste experimento a utilização do fio de polipropileno número 0 em padrão de sutura contínuo simples, em camada única, não contou com

nenhum anteparo biológico e, sob o aspecto de aposição das bordas da incisão, foi considerado satisfatório, uma vez que não ocorreram hemorragias subseqüentes à liberação dos torniquetes, momento em que o coração ficou novamente repleto de sangue.

A integridade da sutura pode ser observada após trinta e sessenta dias da cirurgia, durante a exploração da cavidade, por ocasião das biópsias por cirurgia torácica vídeo-assistida. A despeito do trabalho de bombeamento cardíaco, não houve laceração do músculo pelo fio empregado, nem ruptura dos nós cirúrgicos, demonstrando que o anteparo biológico foi dispensável em função do calibre do fio pois, quando testado o fio de polipropileno número 3-0, na fase pré-experimental, o mesmo provocou laceração do miocárdio, durante a sutura e, hemorragia.

Considerando que a toracoscopia tem emergido como um método para diagnóstico e tratamento de diversas desordens intratorácicas permitindo acesso para obtenção de biópsias (KRASNA & MACK, 1994; LIU et al., 1994; LIU et al., 2000; MARUYAMA et al., 2000; LACKNER et al., 2000), procurou-se realizar o controle pré e pós-operatório das intervenções através de biópsias cardíacas por CTVA concordando com WILLARD (2002) que realizou pericardiectomias através desta abordagem.

Conforme a experiência de MARTINS et al. (2003) que fizeram série de biópsias cardíacas por CTVA, utilizando instrumental cirúrgico convencional, com ótimos resultados e sem complicações pós-operatórias, sabe-se que não apenas a obtenção de fragmentos de pleura, lobos pulmonares e pericárdio, que foram relatados anteriormente por DUPRÉ et al. (2001), são viáveis através da videotoracoscopia, mas também do próprio miocárdio, sem riscos de hemorragia profusa. Esta mesma observação foi feita durante o trabalho aqui apresentado, pois, no momento da retirada do fragmento de miocárdio a simples compressão do local com chumaços de gaze por 2 a 3 minutos foi suficiente para conter a hemorragia.

O uso de instrumental cirúrgico convencional na realização das biópsias foi considerado satisfatório, tornando o procedimento mais confortável para o cirurgião, que trabalhou a poucos centímetros da incisão, sem a necessidade de trocarteres, além de tornar o procedimento menos honeroso, uma vez que o instrumental de videocirurgia é mais caro e descartável, observações estas que também foram feitas por LIU et al (1994), YIM (1995), LIU et al. (2000) e ISAKOW et al. (2000).

Em função das biópsias, os pacientes foram submetidos a várias intervenções tornando a biópsia convencional, através de toracotomia, descrita por EYSTER (1993), definitivamente impraticável por isso, o uso da abordagem minimamente invasiva foi não apenas mais adequado, como também necessário pois, levando em consideração o desconforto pós-operatório dos pacientes submetidos a toracotomia vê-se as possíveis vantagens desta abordagem.

Os animais já no primeiro dia de pós-operatório saíam do canil para o passeio fisiológico sem sinais de dor ou dispnéia e alimentavam-se normalmente, o que está de acordo com os achados de KASEDA et al. (2000), que referem o prognóstico da função pulmonar depois da videotoracoscopia muito mais favorável em comparação com a toracotomia, e também com LIU et al. (2000) e CHAN et al. (2001) que comentam em seus estudos que as taxas de incidência de neuralgia pós-operatória são baixas em relação a toracotomia, o trauma de acesso é minimizado por esta abordagem, o tempo de internação dos pacientes é menor, sendo portanto mais barato, além de mais cosmético para o paciente.

Fez-se necessária a colheita de miocárdio antes e depois da ventriculectomia, para avaliar as alterações provocadas neste músculo pelo procedimento cirúrgico e como seriam estas alterações. Conforme os laudos da histopatologia o procedimento foi conservador sobre o tecido e as diferentes formas e tamanhos das fibras miocárdicas próximas à área de ressecção demonstram a adaptação destas fibras às novas áreas de fibrose.

Embora tenha sido observado que o procedimento cirúrgico foi conservador, deve-se frisar que o tamanho da biópsia pós-operatória é de somente 3 x 3 mm. Assim, a verificação de alterações fica restrita a uma pequena área subepicárdica. Devido às características de reparação do músculo cardíaco, espera-se que a mesma fibrose, sem grandes alterações nos miocardiócitos adjacentes, acompanhe a cicatrização no local da excisão.

Isto não tem nenhuma implicação clínica considerando que os animais estudados eram hígidos mas, conforme a literatura compilada a avaliação histológica do tecido cardíaco, na necrópsia de animais que morreram de cardiomiopatia dilatada, revela uma série de alterações nas fibras musculares cardíacas distribuídas dispersamente nas paredes dos dois ventrículos (TIDHOLM et al., 1998). Ademais, a prevalência de fibras com características muito peculiares define não apenas o tipo

de cardiomiopatia como também um critério diagnóstico para a doença (TIDHOLM & JÖNSSON, 2005).

Em pacientes humanos o estudo das mudanças morfológicas das fibras miocárdicas indica o grau de evolução da doença em pacientes que recebem terapia medicamentosa. Naqueles já submetidos a ventriculectomia parcial, relaciona o tempo de sobrevivência ao grau de comprometimento do miocárdio, o que contribui na seleção adequada dos pacientes para a cirurgia (MOREIRA et al., 1998 b).

Estes relatos vêm confirmar a importância dos procedimentos de biópsia testados no experimento aqui descrito pois, a sua utilização na rotina hospitalar veterinária poderá fornecer o apoio necessário para o diagnóstico precoce das cardiomiopatias dilatadas e a partir disto, selecionar a melhor forma de tratamento para cada caso em particular.

Quanto aos achados eletrocardiográficos dos animais submetidos a ventriculectomia neste experimento, constatou-se que as alterações foram de forma geral transitórias, e conforme TILLEY (1983), as alterações de segmento S-T são resultado de isquemia do miocárdio ou infartos do miocárdio, justamente o que ocorreu nestes pacientes em função das intervenções cirúrgicas, áreas de isquemia provocadas pelo rompimento de vasos durante a ressecção dos fragmentos, mas ao longo dos dias foram sendo substituídos por uma circulação colateral.

A taquicardia ventricular observada em um paciente, que melhorou durante os sete dias, foi semelhante ao observado por ANDRADE et al. (2004) em seu estudo hemodinâmico sobre a plicatura ventricular no tratamento da cardiomiopatia dilatada. Estes autores referem a citada alteração como resultado de irritação provocada pela sutura no miocárdio, o que pode ter ocorrido no animal deste experimento também, uma vez que foi submetido a sutura por ocasião da ventriculectomia.

O complexo ventricular prematuro, outra alteração observada em um paciente do grupo experimental, segundo TILLEY (1983) pode ser explicado pelas áreas de isquemia miocárdica provocadas pela intervenção cirúrgica. As extrasístoles atriais observadas em sete dos oito pacientes operados, podem ter ocorrido por sobrecarga atrial fato já relatado por TILLEY (1983), já que a cirurgia promoveu uma redução da câmara ventricular e conseqüentemente em sua capacidade de armazenamento mas, assim como as demais alterações, esta também foi transitória tendo se

resolvido após sete dias, tempo em que provavelmente tenha ocorrido algum grau de compensação pelo organismo.

O animal que manteve este tipo alteração até o final do período de observações também apresentou alterações ao exame radiográfico. Observou-se que ele desenvolveu alargamento de átrios e ventrículos aos sessenta dias, isso pode ter sido devido à ruptura de alguma corda tendínea durante a ventriculectomia, levando o animal ao desenvolvimento de insuficiência valvar, já que nestes cães as valvas mitral e tricúspide eram preservadas, ao contrário de MOREIRA et al. (1998 b) que realizaram a ventriculectomia associada a anuloplastia ou substituição da valva mitral.

A imagem de efusão pericárdica do paciente seis pode ser explicada pelos pontos de sutura aplicados ao pericárdio que podem ter contribuído para o acúmulo de alguma quantidade de líquido neste saco. Isto é relatado por KEALY (1979) que descreve a efusão pericárdica como uma zona radiolúcida ao redor do coração e o nível de fluído visível dentro do saco pericárdico.

A imagem radiográfica sugestiva de efusão pleural encontrada nos demais pacientes pode ser explicada pela presença de aderências que foram se formando ao longo dos dias de pós-operatório e que, ao exame radiográfico, apresentam-se com a mesma densidade de líquido, já que são compostas por tecido fibroso. Isto está de acordo com KEALY (1979) que diz que mesmo com a visualização de fissuras interlobares e da pleura por causa da radiopacidade destas estruturas, o que parece líquido acumulado no tórax, nada mais é do que fibrose.

Das análises bioquímicas o que revela a estatística é que os valores de todas as enzimas analisadas, em todos os animais do grupo experimental, aumentou nos tempos 2 e 3 correspondentes às 24 e 48 horas de pós-operatório.

Conforme DOENÇAS...(2005) a CKMB é a enzima específica para músculo cardíaco, as dosagens desta enzima podem revelar lesões cardíacas como o infarto e, os valores de CKMB podem elevar-se até 10 a 25 vezes dos normais, após 6 horas do momento da injúria e normalizam após três dias ou mais. O mesmo ocorre com a CK (creatina quinase total) que pode elevar-se até 12 vezes durante o infarto. A LDH (lactato desidrogenase) é uma enzima importante no acompanhamento do quadro e no diagnóstico do infarto, uma vez que seu pico é tardio e sua normalização é lenta em relação à CK: pode aumentar até 10 vezes do normal. A

AST (aspartato amino transferase) não é específica para o músculo cardíaco e suas alterações acontecem em função da insuficiência cardíaca. O aumento na AST é observado em 97% dos casos de infarto do miocárdio e sua normalização ocorre após cinco dias.

Todas estas informações conferem com os resultados obtidos neste estudo, o aumento das enzimas nos primeiros dois dias e sua diminuição subsequente. Isto também vai ao encontro das observações de CENTEMERO et al. (2004) que na avaliação sistemática da creatina quinase (CK total) e da subfração MB (CKMB) pós-intervenção coronária percutânea revelaram que 5% a 40% dos pacientes tratados com sucesso apresentam elevação do nível sérico destas enzimas. Mas discorda de ISHIKAWA et al. (1997) que apesar de terem verificado aumento da CKMB no plasma como sinal de infarto do miocárdio, o autor sugere, no que diz respeito aos aumentos de CK, que sejam relacionados com danos irreversíveis no músculo cardíaco, no caso a necrose. No estudo aqui apresentado não foram evidenciados sinais de lesão miocárdica irreversível, a não ser aquelas relacionadas à fibrose, conforme demonstraram os resultados da histopatologia.

Dos parâmetros fisiológicos (pvc, pam, pas, fc e fr), o único que sofreu alterações durante o período de aferições foi a pressão venosa central, medida com cateter periférico na veia jugular externa conforme protocolo de VENTURA et al. (2004). Segundo estes autores os valores normais de PVC estão entre 0 e 10 cmH<sub>2</sub>O e a ocorrência de valores acima de 10 cmH<sub>2</sub>O podem indicar hipervolemia relativa, além do que um dos determinantes da PVC é o tono vascular.

Estas citações corroboram os achados no trabalho aqui descrito pois, as alterações neste parâmetro foram observadas nos pacientes justamente no tempo 2 que era após a oclusão das cavas e ázigos, quando da remoção do fragmento ventricular, o que provocava uma sobrecarga nos vasos de retorno venoso. Entretanto estes valores tenderam a diminuir nos tempos subsequentes mantendo-se na média observada nos valores iniciais correspondentes ao tempo zero. Os demais parâmetros não apresentaram alterações estatisticamente significativas em nenhum dos tempos de observação a um nível de 5% de significância.

Por fim, vê-se a importância de salientar que ao longo do experimento a prática das cirurgias levou ao desenvolvimento progressivo da habilidade da equipe, haja vista que, comparativamente, o tempo de duração das cirurgias ao final do

experimento reduziu-se consideravelmente daquele do início. Considerando o aprendizado como uma curva pode-se dizer que ela certamente foi ascendente e positiva.

## **7 CONCLUSÕES**

Com base nos resultados obtidos e confrontados com a literatura vigente pode-se concluir que:

- 1- A cirurgia cardíaca mediante oclusão do influxo venoso cardíaco é factível, inclusive para procedimentos invasivos e a céu aberto como a ventriculectomia parcial, enquanto não se dispõem de circulação extracorpórea, durante o período de três minutos;
- 2- A ventriculectomia parcial não interfere de forma permanente no trabalho cardíaco sob os pontos de vista eletrocardiográfico e radiográfico;
- 3- O músculo cardíaco tem capacidade de recuperação após a cirurgia, do ponto de vista bioquímico;
- 4- O grau de fibrose decorrente da ventriculectomia parcial não interfere permanentemente na performance cardíaca, sob o aspecto histopatológico;
- 5- Os parâmetros fisiológicos (pvc, pam, pas, fc e fr) sofrem apenas alteração transitória em consequência da estase circulatória e da cirurgia cardíaca;
- 6- A cirurgia torácica videoassistida é uma abordagem apropriada para biópsia cardíaca;
- 7- A ventriculectomia parcial é um protocolo cirúrgico viável para cães, e recomenda-se avaliá-lo no tratamento da cardiomiopatia dilatada.

## **8 REFERÊNCIAS BIBLIOGRÁFICAS**

- ANDRADE, J.N.B.M. **Estudo da Técnica do imbricamento da parede livre do ventrículo esquerdo em cães (*Canis familiaris* Linnaeus, 1758)**. 1999 65 f. Dissertação (Mestrado em Ciências Veterinárias). Curso de Pós-graduação em Ciências Veterinárias da Universidade Federal do Paraná.
- ANDRADE, J.N.B.M. **Hemodinâmica em cães submetidos à técnica de plicatura da parede livre do ventrículo esquerdo**. 2002 81 f. Tese (Doutorado em Cirurgia Veterinária) Programa de Pós-graduação em Cirurgia Veterinária da Universidade Estadual Paulista Faculdade de Ciências Agrárias e Veterinárias Campus de Jaboticabal.
- ANDRADE, J.N.B.M.; CAMACHO, A.A.; SANTOS, P.S.P. et al. Estudo da função ventricular na técnica de plicatura da parede livre do ventrículo esquerdo em cães. **Brazilian Journal of Cardiovascular Surgery**, v. 19, n. 2, p. 1-13, 2004.
- BATISTA, R.J.; SANTOS, J.L.V.; FRANZONI, M.; et al. Ventriculectomia parcial: um novo conceito no tratamento cirúrgico de cardiopatias em fase terminal. **Revista Brasileira de Cirurgia Cardiovascular**, v. 11, n.1, p. 1-6, 1996.
- BELLOTTI, G.; MORAES, A; BOCCHI, E.; et al. Efeitos da ventriculectomia parcial nas propriedades mecânicas, forma e geometria de ventrículo esquerdo em portadores de cardiomiopatia dilatada. **Arquivos Brasileiros de Cardiologia**, v. 67, n. 6, p. 395-400, 1996.
- BESTETTI, R.B.; BOMBONATO, R.; KATO, M.; et al. Evolução clínica de pacientes submetidos à ventriculectomia esquerda parcial. **Arquivos Brasileiros de Cardiologia**, v.68, n.6, p. 397-400, 1997.
- BESTETTI, R.B.; BRASIL, J.C.F.; BOMBONATO, R. Ventriculectomia parcial esquerda. Resultados atuais, possíveis indicações e perspectivas futuras. **Arquivos Brasileiros de Cardiologia**, v.69, n.5, p. 295-297, 1997.
- CALVERT, C.A. Canine Cardiomyopathy In: MILLER, M.S.; TILLEY, L.P. **Manual of canine and feline cardiology**. 2 ed. Philadelphia: W.B. Saunders Company, 1995. p. 145-170.
- CALVERT, C.A.; JACOBS, G.J.; SMITH, D.D. Association between results of ambulatory eletrocardiography and desenvolvimento de cardiomiopatia during long-term follow-up of Doberman Pinschers. **Journal American Veterinary Medical Association**, v. 216, n. 1, Janeiro 1, p. 34-39, 2000.



- CALVERT, C.A.; MICHELE, W. Results of ambulatory eletrocardiography in overtly healthy Doberman Pinschers with equivocal echocardiographic evidence of dilated cardiomyopathy. **Journal American Veterinary Medical Association**, v. 219, n. 6, Setembro 15, p. 782-784, 2001.
- CENTEMERO, M.; SOUZA, A.; STAICO, R. et al. Avaliação comparativa do valor prognóstico de quatro marcadores bioquímicos de lesão miocárdica pós intervenções percutâneas utilizando stents coronarianos. *Arquivos Brasileiros de Cardiologia*, v. 83, 2004.
- CERECEDA, A.F.; McCARTHY, P.M.; BLACKSTONE, E.H.; et al. Partial left ventriculectomy for dilated cardiomyopathy: Is this an alternative to transplantation. **The Journal of Thoracic and Cardiovascular Surgery**, v. 121, n. 5, p. 879-893, 2001.
- CHAN, P.; CLARKE, P.; FRACS, F.J.D. et al. Efficacy study of video-assisted thoracoscopic surgery pleurodesis for spontaneous pneumothorax. **Ann. Thoracic Surgery**, v. 71, p. 452-454, 2001.
- CHRISTIANSEN, S.; SCHELD, H.H.; JAHN, U.R. et al. Adriamycin-induced cardiomyopathy in the dog: An appropriate model for research on partial left ventriculectomy? **The journal of Heart and Lung Transplantation**, v. 21, n. 7, p. 783-790, 2002.
- DOENST, T.; AHN-VEELKEN, L.;SCHLENSAK, C. et al. Left Ventricular Reduction for Idiopathic Dilated Cardiomyopathy as Alternative to Transplant - Truth or Dare?. **Journal of Thoracic and Cardiovascular Surgery**, v. 49, p. 70-74, 2001.
- DUPRÈ, G.P.; CORLOUER, J.P., BOUVY, BERNARD Thoracoscopic pericardectomy performed without pulmonary exclusion in 9 dogs. *Veterinary Surgery*, v. 30, p. 20-27, 2001.
- EYSTER, G.E. Cardiac Disorders. In: SLATTER, D. **Textbook of small animal surgery**. 2 ed. v.1 WB. Saunders Company, Philadelphia, 1993, p. 856-857.
- EYSTER, G.E. Basic cardiac surgical procedures. In: SLATTER, D. **Textbook of small animal surgery**. 2 ed. v.1 WB. Saunders Company, Philadelphia, 1993, p. 893-895.
- FOX, P.R. Moléstias do miocárdio. In: ETTINGER, S.J. **Tratado de Medicina Interna Veterinária**. 3. ed. São Paulo: Manole, 1992. v. 2, p. 1153-1172.

- FREEMAN, L.M.; MICHEL, K.E.; BROWN, D.J.; et al. Idiopathic dilated cardiomyopathy in Dalmatians: Nine cases (1990-1995), **Journal American Veterinary Medical Association**, v. 209, n. 9, Novembro 1, p. 1592-1596, 1996.
- FREITAS, R.R.; LARSSON, M.H.M.; JATENE, F.B. et al. Surgical correction of atrial septal defect using the inflow occlusion technique. In: **CONGRESS OF THE WORLD SMALL ANIMAL VETERINARY ASSOCIATION. 23. 1998. BUENOS AIRES**. Abstracts XXIII Congress of the world Small Animal Veterinary Association. Buenos Aires: p.760, 1998.
- ISAKOW, K.; FOWLER, D.; WALSH, P. Video-assisted thoracoscopic division of the ligamentum arteriosum in two dogs with persistent aortic arch. **Journal of American Veterinary Medical Association**, v. 217, n. 9, p. 1333-1336, 2000.
- ISHIKAWA, Y.; SAFFITZ, J.E.; MEALMAN, T.L. et al. Reversible myocardial ischemic injury is not associated with creatine kinase activity in plasma. **Clinical Chemistry**, v. 43, p. 467-475, 1997.
- JONAS, R.A., CASTANEDA, A.R., FREED, M.D. Normothermic caval inflow occlusion: application to operations for congenital heart disease. **Journal of Thoracic and cardiovascular Surgery**, v. 89, n. 5, p. 780-786, 1985.
- KASEDA, S.; AOKI, T.; HANGAI, N. et al. Better pulmonary function and prognosis with videoassisted thoracic surgery than with thoracotomy. **Ann. Thoracic Surgery**, v. 70, p. 1644-1646, 2000.
- KEENE, B.W. Myocardial L-carnitine deficiency in a family of dogs with dilated cardiomyopathy. **Journal of American Veterinary Medical Association**, v. 198, n. 4, p. 647-650, 1991.
- KEENE, B.W. Dilated cardiomyopathy in dogs: diagnosis and long-term management. **The 18<sup>th</sup> Annual Waltham Symposium for the Treatment of Small Animal Diseases-Cardiology**, October, 1994, p. 27-32.
- KLEMENT, P.; NIDO, P.; MICKLEBOROUGH, L. et al. Technique and postoperative management for successful cardiopulmonary bypass and open-heart surgery in dogs. **Journal American Veterinary Medical Association**, v. 190, n. 7, Abril 1, p. 869-873, 1987.
- KONERTZ, W.; KHOYNEZHAD, A.; SIDIROPOULOS, A. et al. Early and imediate results of left ventricular reduction surgery. **European Journal of Cardiothoracic Surgery**, v.15, sup. 1, p. 26-30, 1999.

- KRASNA, M.J.; MACK, M.J. **Atlas of thoracoscopic surgery**. Quality Medical Publishing, Inc., Saint Louis Missouri, 1994. p. 216.
- LACKNER, R.P.; HUGHES, R.; ANDERSON, L.A. et al. Video-assisted evacuation of empiema is the preferred procedure for management of pleural space infections. **The American Journal of Surgery**, v.179, p. 27-30, 2000.
- LIU, H.P.; CHANG, C.H.; LIN, P.J. et al. Video-assisted thoracic surgery. **The Journal of Thoracic Surgery**, v.108, n. 5, p.834-840, 1994.
- LIU, H.P.; CHANG, C.H.; LIN, P.J. et al. Thoracoscopic removal of intrathoracic neurogenic tumors: A combined chinese experience. **Annals of Surgery**, v.232, n. 2, p. 187-190, 2000.
- LUNA, L.G. **Manual of histologic staining methods of the armed forces institute of pathology**. 3. ed. New York : McGraw Hill, 1968. 238p.
- MARTINS, L.G.A.; RAPPETI, J.C.S.; BOOP, S.; SAVASSI, G.L.R. et al. Biópsia cardíaca por videotoroscopia em cães. **Seminário em Cirurgia Experimental**. Santa Maria 2003. Programa de Pós-graduação em Medicina Veterinária-Área de concentração Cirurgia Veterinária.
- MARUYAMA, R.; OKA, T.; ANAI, H. Vídeo-assisted thoracoscopic treatment for spontaneous pneumothorax as two-day surgery. **The American Journal of Surgery**, v. 180, p. 171-173, 2000.
- MAULDIN, G.E. Doxorubicin-induced cardiotoxicosis: clinical features in 32 dogs. **Journal of Veterinary Internal Medicine**, v. 6, n. 2, p. 82-88, 1992.
- McCARTHY, P.M. Device-based change in left ventricular shape: a new concept for treatment of dilated cardiomyopathy. **The Journal of Thoracic and Cardiovascular Surgery**, St Louis, v. 122, n. 3, p. 482-490, 2001.
- MEURS, K.M.; MILLER, M.W.; WRIGTH, N.A. Clinical features of dilated cardiomyopathy in Great Danes and results of a pedigree analysis: 17 cases (1990-2000). **Journal American Veterinary Medical Association**, v. 218, n. 5, Março 1, p. 729-732, 2001.
- MOREIRA, L.F.P.; STOLF, N. A G.; BOCCHI, E.; et al. Existe lugar para a ventriculectomia parcial esquerda no tratamento da cardiomiopatia dilatada? **Revista Brasileira de Cirurgia Cardiovascular**, v.13, n.2, p. 89-99, 1998 a.

- MOREIRA, L.F.P.; STOLF, N. A G.; BOCCHI, E.; et al. Partial left ventriculectomy with mitral valve preservation in the treatment of patients with dilated cardiomyopathy. **The Journal of Thoracic and Cardiovascular Surgery**, v. 115, n. 4, p. 800-807, 1998 b.
- NAIR, R.U. et al. Left ventricular reduction without ventriculectomy. **The Annals of Thoracic Surgery**, New York, v. 71, n. 6, p. 2046-2049, jun. 2001.
- NISHINA T.; MIWA S.; YUASA S.; NISHIMURA K.; KOMEDA M. A rat model of ischaemic or dilated cardiomyopathy for investigating left ventricular repair surgery. **Clinical Experimental Pharmacology Physiology**, v.29, n.8, p. 728-730, 2002.
- ODEGARD, K.C.; SCHURE, A.; SAIKI, Y.; HANSEN, D. et al. Anesthetic considerations during caval inflow occlusion in children with congenital heart disease. **Journal of Cardiothoracic and Vascular Anesthesia**, v. 18, n. 2, p. 144-147, 2004.
- ORTON, C.E. Dynamic cardiomyoplasty for treatment of idiopathic dilatative cardiomyopathy in a dog. **Journal of American Veterinary Medical Association**, v. 205, n. 10, p. 1415-1419, 1994.
- ORTON, C.E. Inflow occlusion and cardiopulmonary by pass. In: Orton, C.E. **Small animal thoracic surgery**. Philadelphia: Lea & Febiger, 1995. p. 185-202.
- ORTON, C.E. **Small animal thoracic surgery**. Williams & Wilkins, Malvern, 1995. p. 231-232.
- PONTES, J.C.D.V.; MEDEIROS, C.G.; DUARTE, J.J.et al. Ventriculectomia parcial esquerda: Operação de Batista em pacientes acima de sessenta anos. **Revista Brasileira de Cirurgia Cardiovascular**, v.16, n. 1, p. 20-27, 2001.
- POPOVIC, Z.; MIRIC, M.; GRADINAC, S. et al. Effects of partial left ventriculectomy on left ventricular performance in patients with nonischemic dilated cardiomyopathy. **Journal of American College of Cardiology**, v.32, n.7, p. 1801-1808, 1998.
- POSTORINO, N.C. et al. Single agent therapy with adriamycin for canine lymphosarcoma. **Journal of the American Animal Hospital Association**, v. 25, n. 2, p. 221-225, 1989.
- REBOUCHE, C.J.; ENGEL, A.G. Carnitine metabolism and deficiency syndromes. **Mayo Clinical Procedures**, v. 58, p. 533, 1983.

- SADE, R.M.; CRAWFORD, F.A.; HOHN, A.R. Inflow occlusion for semilunar valve stenosis. *Ann. Thoracic Surgery*, v. 33, n. 6, p. 570-575, 1982.
- STOLF, N.A.G. Cirurgia do mediastino e cardíaca. In: Raia, A. A.; Zerbini, E.J. Clínica cirúrgica Alípio Correa Netto. São Paulo: Sarvier, 1988, p. 363.
- STOPIGLIA, A.J.; FREITAS, R.R.; IRINO, E.T. et al. Avaliação clínica da parada circulatória total em cães (*Canis familiaris*). **Acta Cirúrgica Brasileira**, v. 16, n. 4, p. 1-12, 2001.
- TIDHOLM, A.; HÄGGSTRÖM, J.; JÖNSSON, L. Prevalence of attenuated wavy fibers in myocardium of dogs with dilated cardiomyopathy, **Journal American Veterinary Medical Association**, v. 212, n. 11, June 1, p. 1732-1734, 1998.
- TIDHOLM, A.; JÖNSSON, L. Histologic characterization of canine dilated cardiomyopathy. *Veterinary Pathology*, v. 42, p. 1-8, 2005.
- TILLEY, L.P. Myocardial disease. In: ETTINGER, S.J. (ED.) **Textbook of Veterinary Internal Medicine**. 2<sup>nd</sup> ed. Philadelphia: W.B. Saunders, 1983. p. 1029.
- TOYODA, Y.; OKADA, M.; KASHEN, M.A. A canine model of dilated cardiomyopathy induced by repetitive intracoronary doxorubicin administration, **The Journal of Thoracic and Cardiovascular Surgery**, v. 115, n. 6, p. 1367-1373, 1998.
- VARCO, R.L. Discussion of Muller WH, Longmire WP Jr: The surgical treatment of cardiac valvular stenosis. **Surgery**, v. 30, p. 29-42, 1951.
- VENTURA, E.S.A.; DALLABRIDA, A.L.; BOPP, S. et al. Mensuração de pressão venosa central por meio de cateteres venosos central e periférico: comparação dos valores obtidos em cães e elaboração de índice de correção. *Ciência Rural*, v. 34, n. 6, 2004.
- YIM, A.P.C. minimizing chest wall trauma in video-assisted thoracic surgery. **The Journal of Thoracic and Cardiovascular Surgery**, v. 109, n. 6, p. 1255-1256, 1995.
- YUASA, S.; NISHINA, T.; NISHIMURA, K.; et al., A rat model of dilated cardiomyopathy to investigate partial left ventriculectomy. **Journal Cardiovascular Surgery**, v. 16, n.1, p. 40-47, 2001.
- WABER, L. et al. Carnitine deficiency presenting a familial cardiomyopathy: a treatable defect in carnitine transport. **Journal of Pediatrics**, v.101, p. 700-705, 1982.

- WAKABAYASHI, A. Expanded applications of diagnostic and therapeutic thoracoscopy. **The Journal of Thoracic and Cardiovascular Surgery**, v. 102, p. 721-723, 1991.
- WARE, W.A.; BONAGURA, J.D. Canine myocardial diseases. In: KIRK, R.W. **Current Veterinary Therapy**. 9<sup>th</sup> ed. Philadelphia: W.B. Saunders, 1986. p. 370.
- WILLARD, M.D. Endoscopy of body cavities. In: FOSSUM, T. W. **Small animal surgery**. 2 ed. Mosby, Saint Louis Missouri, 2002, p. 130-132.
- WOOD, G.L. Canine myocardial disease. In: KIRK, R.W. **Current Veterinary Therapy**. 8<sup>th</sup> ed. Philadelphia: W.B. Saunders, 1983. p. 321.
- DOENÇAS ISQUEMICAS DO CORAÇÃO. Disponível em: (<http://members.tripod.com/medworks/Bioquimica/iam.html>) online. capturado em 19 de julho de 2005 às 13:00.

## ANEXOS

Anexo 1 - Valores das enzimas cardíacas analisadas através de biquímica do sangue do **animal número 1**. Os tempos de colheita 0, 1, 2, 3, 4 e 5 são respectivamente: às vinte e quatro horas antes da intervenção, durante a estase

circulatória, vinte e quatro horas após a intervenção, quarenta e oito horas após a intervenção, trinta e sessenta dias após a intervenção.

TEMPO	CK	CK-MB	LDH	AST	Obs.:
0	145	51,6	388	36	Leve hemólise
1	97	23,6	291	57	Leve hemólise
2	1020	245	315	78	
3	971	261,2	170	73	
4	170	30,6	412	36	Leve hemólise
5	48	12,4	310	36	

Anexo 2 - Valores das enzimas cardíacas analisadas através de biquímica do sangue do **animal número 2**. Os tempos de colheita 0, 1, 2, 3, 4 e 5 são respectivamente: às vinte e quatro horas antes da intervenção, durante a estase circulatória, vinte e quatro horas após a intervenção, quarenta e oito horas após a intervenção, trinta e sessenta dias após a intervenção.

TEMPO	CK	CK-MB	LDH	AST	Obs.:
0	48	9,4	194	20	
1	315	73,8	340	36	Acentuada hemólise
2	2720	612	242	94	
3	607	152,6	242	52	
4	48	13,2	242	26	Leve hemólise
5	48	11,6	437	20	Acentuada hem.

Anexo 3 - Valores das enzimas cardíacas analisadas através de biquímica do sangue do **animal número 3**. Os tempos de colheita 0, 1, 2, 3, 4 e 5 são respectivamente: às vinte e quatro horas antes da intervenção, durante a estase circulatória, vinte e quatro horas após a intervenção, quarenta e oito horas após a intervenção, trinta e sessenta dias após a intervenção.

TEMPO	CK	CK-MB	LDH	AST	Obs.:
0	72	15,6	48	15	
1	145	35,8	48	20	
2	1749	254	388	172	
3	2113	297,4	194	183	Leve hemólise
4	388	48,4	281	26	
5	145	27,6	874	41	Acentuada hemólise

Anexo 4 - Valores das enzimas cardíacas analisadas através de biquímica do sangue do **animal número 4**. Os tempos de colheita 0, 1, 2, 3, 4 e 5 são respectivamente: às vinte e quatro horas antes da intervenção, durante a estase circulatória, vinte e quatro horas após a intervenção, quarenta e oito horas após a intervenção, trinta e sessenta dias após a intervenção.

TEMPO	CK	CK-MB	LDH	AST	Obs.:
0	72	37,2	485	26	Acentuada hemólise
1	97	36,2	315	26	Leve hemólise
2	388	55,4	510	26	Leve hemólise
3	7941	1382	801	288	Leve hemólise
4	170	32,4	315	26	
5	24	18,2	97	10	



Anexo 5 - Valores das enzimas cardíacas analisadas através de biquímica do sangue do **animal número 5**. Os tempos de colheita 0, 1, 2, 3, 4 e 5 são respectivamente: às vinte e quatro horas antes da intervenção, durante a estase circulatória, vinte e quatro horas após a intervenção, quarenta e oito horas após a intervenção, trinta e sessenta dias após a intervenção.

TEMPO	CK	CK-MB	LDH	AST	Obs.:
0	72	33,2	534	20	Acentuada hemólise
1	194	26,8	145	26	
2	291	32,6	315	26	
3	1360	176,2	582	41	
4	121	23,6	267	10	
-	-	-	-	-	-

Anexo 6 - Valores das enzimas cardíacas analisadas através de biquímica do sangue do **animal número 6**. Os tempos de colheita 0, 1, 2, 3, 4 e 5 são respectivamente: às vinte e quatro horas antes da intervenção, durante a estase circulatória, vinte e quatro horas após a intervenção, quarenta e oito horas após a intervenção, trinta e sessenta dias após a intervenção.

TEMPO	CK	CK-MB	LDH	AST	Obs.:
0	388	120,6	607	31	Acentuada hemólise
1	388	125,2	437	89	
2	461	171,4	461	52	Acentuada hemólise
3	315	72,4	270	42	
4	218	49,2	145	41	
5	218	72,2	728	36	Acentuada hemólise

Anexo 7 - Valores das enzimas cardíacas analisadas através de bioquímica do sangue do **animal número 7**. Os tempos de colheita 0, 1, 2, 3, 4 e 5 são respectivamente: vinte e quatro horas antes da intervenção, durante a estase circulatória, vinte e quatro horas após a intervenção, quarenta e oito horas após a intervenção, trinta e sessenta dias após a intervenção.

TEMPO	CK	CK-MB	LDH	AST	Obs.:
0	170	46,8	194	20	
1	242	49,2	242	15	
2	704	428	121	136	
3	752	290	1506	62	
4	170	27,4	291	31	
5	170	26,4	340	36	Acentuada hem.

Anexo 8 - Valores das enzimas cardíacas analisadas através de bioquímica do sangue do **animal número 8**. Os tempos de colheita 0, 1, 2, 3, 4 e 5 são respectivamente: às vinte e quatro horas antes da intervenção, durante a estase circulatória, vinte e quatro horas após a intervenção, quarenta e oito horas após a intervenção, trinta e sessenta dias após a intervenção.

TEMPO	CK	CK-MB	LDH	AST	Obs.:
0	72	11,6	388	15	Leve hemólise
1	291	26	267	20	
2	1821	474	850	125	
3	510	174,6	582	99	
4	24	12,4	121	31	
5	170	38,2	1190	36	Acentuada hemólise

Anexo 9 - Valores de PVC (pressão venosa central), PAM (pressão arterial média), PAS (pressão arterial sistólica), FC (frequência cardíaca) e FR (frequência respiratória), aferidos nos tempos 0, 1, 2, 3, 4, 5, 6, 7, 8 e 9, considerando os procedimentos de ventriculectomia parcial e as biópsias realizadas aos trinta e sessenta dias, no **animal número 1**.

<b>Tempos</b>	<b>PVC</b>	<b>PAM</b>	<b>PAS</b>	<b>FC</b>	<b>FR</b>
<b>0</b>	5,5	80	160	140	16
<b>1</b>	7,5	90	170	-	-
<b>2</b>	7	80	150	120	8
<b>3</b>	6,5	80	140	130	10
<b>4</b>	4,5	60	170	110	12
<b>5</b>	7	70	170	113	8
<b>6</b>	6	90	240	117	12
<b>7</b>	6,5	70	110	118	10
<b>8</b>	9	60	80	104	7
<b>9</b>	14	40	60	72	12

Anexo 10 - Valores de PVC (pressão venosa central), PAM (pressão arterial média), PAS (pressão arterial sistólica), FC (frequência cardíaca) e FR (frequência respiratória), aferidos nos tempos 0, 1, 2, 3, 4, 5, 6, 7, 8 e 9, considerando os procedimentos de ventriculectomia parcial e as biópsias realizadas aos trinta e sessenta dias, no **animal número 2**.

<b>Tempos</b>	<b>PVC</b>	<b>PAM</b>	<b>PAS</b>	<b>FC</b>	<b>FR</b>
<b>0</b>	7	60	118	120	12
<b>1</b>	7,5	80	165	90	-
<b>2</b>	22	70	140	100	8
<b>3</b>	6	60	130	110	10
<b>4</b>	5	45	98	120	5
<b>5</b>	7,5	60	110	120	10
<b>6</b>	7,5	60	138	120	6
<b>7</b>	5	65	130	82	8
<b>8</b>	6	70	130	115	6
<b>9</b>	10	70	120	100	10

Anexo 11 - Valores de PVC (pressão venosa central), PAM (pressão arterial média), PAS (pressão arterial sistólica), FC (frequência cardíaca) e FR (frequência respiratória), aferidos nos tempos 0, 1, 2, 3, 4, 5, 6, 7, 8 e 9, considerando os procedimentos de ventriculectomia parcial e as biópsias realizadas aos trinta e sessenta dias, no **animal número 3**.

<b>Tempos</b>	<b>PVC</b>	<b>PAM</b>	<b>PAS</b>	<b>FC</b>	<b>FR</b>
<b>0</b>	10,5	75	140	120	3
<b>1</b>	9	90	100	160	-
<b>2</b>	13	90	120	107	6
<b>3</b>	8	68	150	137	8
<b>4</b>	6	75	130	148	28
<b>5</b>	4,8	70	120	120	8
<b>6</b>	4,7	75	140	120	5
<b>7</b>	10,5	65	145	124	36
<b>8</b>	12	60	150	130	12
<b>9</b>	12	65	140	120	20

Anexo 12 - Valores de PVC (pressão venosa central), PAM (pressão arterial média), PAS (pressão arterial sistólica), FC (frequência cardíaca) e FR (frequência respiratória), aferidos nos tempos 0, 1, 2, 3, 4, 5, 6, 7, 8 e 9, considerando os procedimentos de ventriculectomia parcial e as biópsias realizadas aos trinta e sessenta dias, no **animal número 4**.

<b>Tempos</b>	<b>PVC</b>	<b>PAM</b>	<b>PAS</b>	<b>FC</b>	<b>FR</b>
<b>0</b>	17	70	130	144	16
<b>1</b>	12,5	82	150	103	-
<b>2</b>	15,5	20	150	100	10
<b>3</b>	9,5	95	160	114	12
<b>4</b>	6,5	80	140	112	8
<b>5</b>	11	105	170	136	6
<b>6</b>	9	75	150	117	10
<b>7</b>	7,5	75	140	82	12
<b>8</b>	7	90	180	77	10
<b>9</b>	7,5	80	160	95	10

Anexo 13 - Valores de PVC (pressão venosa central), PAM (pressão arterial média), PAS (pressão arterial sistólica), FC (frequência cardíaca) e FR (frequência respiratória), aferidos nos tempos 0, 1, 2, 3, 4, 5, 6, 7, 8 e 9, considerando os procedimentos de ventriculectomia parcial e as biópsias realizadas aos trinta e sessenta dias, no **animal número 5**.

Tempos	PVC	PAM	PAS	FC	FR
<b>O</b>	6	60	190	100	4
<b>1</b>	6,5	40	-	-	-
<b>2</b>	6,5	87	220	122	6
<b>3</b>	13	55	160	120	36
<b>4</b>	3,5	175	125	94	6
<b>5</b>	6,5	65	130	124	8
<b>6</b>	5,5	85	230	123	10
<b>7</b>	5	68	130	95	10
<b>8</b>	7,5	60	98	105	7
<b>9</b>	-	-	-	-	-

Anexo 14 - Valores de PVC (pressão venosa central), PAM (pressão arterial média), PAS (pressão arterial sistólica), FC (frequência cardíaca) e FR (frequência respiratória), aferidos nos tempos 0, 1, 2, 3, 4, 5, 6, 7, 8 e 9, considerando os procedimentos de ventriculectomia parcial e as biópsias realizadas aos trinta e sessenta dias, no **animal número 6**.

Tempos	PVC	PAM	PAS	FC	FR
<b>O</b>	6,5	45	140	105	10
<b>1</b>	7	72	180	120	-
<b>2</b>	7	60	160	110	8
<b>3</b>	8	80	140	114	32
<b>4</b>	6,5	55	105	123	20
<b>5</b>	7,5	78	125	128	18
<b>6</b>	6	57	110	106	24
<b>7</b>	5,5	70	100	95	20
<b>8</b>	8	80	125	112	10
<b>9</b>	6,5	70	100	110	24

Anexo 15 - Valores de PVC (pressão venosa central), PAM (pressão arterial média), PAS (pressão arterial sistólica), FC (frequência cardíaca) e FR (frequência respiratória), aferidos nos tempos 0, 1, 2, 3, 4, 5, 6, 7, 8 e 9, considerando os procedimentos de ventriculectomia parcial e as biópsias realizadas aos trinta e sessenta dias, no **animal número 7**.

Tempos	PVC	PAM	PAS	FC	FR
0	5,5	55	104	116	16
1	8	55	120	101	-
2	9	45	95	96	8
3	7,5	65	110	112	10
4	5	40	110	128	12
5	5,5	55	130	108	8
6	6	60	140	115	12
7	6	60	95	112	10
8	4,5	75	100	100	7
9	-	-	-	-	-

Anexo 16 - Valores de PVC (pressão venosa central), PAM (pressão arterial média), PAS (pressão arterial sistólica), FC (frequência cardíaca) e FR (frequência respiratória), aferidos nos tempos 0, 1, 2, 3, 4, 5, 6, 7, 8 e 9, considerando os procedimentos de ventriculectomia parcial e as biópsias realizadas aos trinta e sessenta dias, no **animal número 8**.

Tempos	PVC	PAM	PAS	FC	FR
0	6,5	95	140	112	20
1	7,5	80	140	130	-
2	10	80	150	170	14
3	7,5	75	95	149	10
4	7	60	120	124	12
5	8,5	80	140	115	8
6	4,5	95	150	160	10
7	7,5	70	110	100	28
8	7,5	83	110	140	7
9	4	80	80	125	20

# Livros Grátis

( <http://www.livrosgratis.com.br> )

Milhares de Livros para Download:

[Baixar livros de Administração](#)

[Baixar livros de Agronomia](#)

[Baixar livros de Arquitetura](#)

[Baixar livros de Artes](#)

[Baixar livros de Astronomia](#)

[Baixar livros de Biologia Geral](#)

[Baixar livros de Ciência da Computação](#)

[Baixar livros de Ciência da Informação](#)

[Baixar livros de Ciência Política](#)

[Baixar livros de Ciências da Saúde](#)

[Baixar livros de Comunicação](#)

[Baixar livros do Conselho Nacional de Educação - CNE](#)

[Baixar livros de Defesa civil](#)

[Baixar livros de Direito](#)

[Baixar livros de Direitos humanos](#)

[Baixar livros de Economia](#)

[Baixar livros de Economia Doméstica](#)

[Baixar livros de Educação](#)

[Baixar livros de Educação - Trânsito](#)

[Baixar livros de Educação Física](#)

[Baixar livros de Engenharia Aeroespacial](#)

[Baixar livros de Farmácia](#)

[Baixar livros de Filosofia](#)

[Baixar livros de Física](#)

[Baixar livros de Geociências](#)

[Baixar livros de Geografia](#)

[Baixar livros de História](#)

[Baixar livros de Línguas](#)

[Baixar livros de Literatura](#)  
[Baixar livros de Literatura de Cordel](#)  
[Baixar livros de Literatura Infantil](#)  
[Baixar livros de Matemática](#)  
[Baixar livros de Medicina](#)  
[Baixar livros de Medicina Veterinária](#)  
[Baixar livros de Meio Ambiente](#)  
[Baixar livros de Meteorologia](#)  
[Baixar Monografias e TCC](#)  
[Baixar livros Multidisciplinar](#)  
[Baixar livros de Música](#)  
[Baixar livros de Psicologia](#)  
[Baixar livros de Química](#)  
[Baixar livros de Saúde Coletiva](#)  
[Baixar livros de Serviço Social](#)  
[Baixar livros de Sociologia](#)  
[Baixar livros de Teologia](#)  
[Baixar livros de Trabalho](#)  
[Baixar livros de Turismo](#)