

**UNIVERSIDADE FEDERAL DE SANTA MARIA  
CENTRO DE CIÊNCIAS RURAIS  
PROGRAMA DE PÓS-GRADUAÇÃO EM MEDICINA VETERINÁRIA**

**HOMOIMPLANTE DE COSTELA CONSERVADA EM  
SOLUÇÃO SUPERSATURADA DE AÇÚCAR A 300% OU EM  
AÇÚCAR *IN NATURA* NA RECONSTITUIÇÃO  
EXPERIMENTAL DE COSTELAS EM GATOS  
(*Felis catus*)**

**TESE DE DOUTORADO**

**Josaine Cristina da Silva Rappeti**

**Santa Maria, RS, Brasil  
2006**

# **Livros Grátis**

<http://www.livrosgratis.com.br>

Milhares de livros grátis para download.

**HOMOIMPLANTE DE COSTELA CONSERVADA EM SOLUÇÃO  
SUPERSATURADA DE AÇÚCAR A 300% OU EM AÇÚCAR *IN*  
*NATURA* NA RECONSTITUIÇÃO EXPERIMENTAL DE COSTELAS  
EM GATOS (*Felis catus*)**

**por**

**Josaine Cristina da Silva Rappeti**

Tese apresentada ao Programa de Pós-graduação em Medicina Veterinária, Área de Concentração em Cirurgia Veterinária, da Universidade Federal de Santa Maria (UFSM, RS), como requisito parcial para obtenção do Grau de **Doutor em Medicina Veterinária**

**Orientador: Prof. Ney Luis Pippi**

**Santa Maria, RS, Brasil**

2006

**Universidade Federal de Santa Maria  
Centro de Ciências Rurais  
Programa de Pós-Graduação em Medicina Veterinária**

A Comissão Examinadora, abaixo assinada,  
aprova a Tese de Doutorado

**HOMOIMPLANTE DE COSTELA CONSERVADA EM SOLUÇÃO  
SUPERSATURADA DE AÇÚCAR A 300% OU EM AÇÚCAR *IN*  
NATURA NA RECONSTITUIÇÃO EXPERIMENTAL DE COSTELAS  
EM GATOS  
(*Felis catus*)**

elaborada por  
**Josaine Cristina da Silva Rappeti**

**COMISSÃO EXAMINADORA:**

**Ney Luis Pippi, PhD.**  
(Presidente /Orientador)

**Alceu Gaspar Raiser, Dr. (UFSM)**

**Emerson Antonio Contesini, Dr. (UFRGS)**

**Alexandre Mazzanti, Dr. (UFSM)**

**Ewerton Nunes Moraes , Dr. (UFSM)**

Santa Maria, 20 de julho de 2006.

Dedico esta tese a minha amada Mãe,  
que esteve comigo em cada etapa desta conquista.

## AGRADECIMENTOS

A Deus pela oportunidade de estar viva.

Ao meu orientador Ney Luis Pippi, que sempre me apoiou, meu deu um voto de confiança, que sempre acreditou em mim. Tenho profunda admiração e respeito por ele. Um homem sábio, competente, companheiro, humilde e amigo. Obrigada por tudo.

A minha Mãe, que admiro e tento me espelhar por sua coragem, determinação, por ser uma guerreira, que apóia sempre seus filhos, obrigada por ser minha mãe.

Minha família, que me apoiou por todo esse período, sempre acreditando no meu trabalho.

Maria Regina e família pelas orações, carinho e amizade, que muitas vezes levantaram minha cabeça para seguir em frente.

Ao amigo e colega Fabrício de Arigony de Vargas, que tenho profunda admiração. Amigo de todos os momentos. Um excelente profissional, tenho orgulho de ser tua amiga, obrigada por tudo, juntos vencemos essa batalha.

Aos estagiários Giancarlo Santini de Souza, Deisi Novosad, Marta Heckler, Roberta, Pricilla, Ronise, que sempre estavam presentes, dedicados, atenciosos. Sem eles este trabalho seria realizado com muita dificuldade.

Aos estagiários que hoje são colegas Sheila Francheska, Kleber Gomes, Fabíola Flores, Juliana Pigatto, Giane Coelho, Giane Pigatto pela dedicação e amizade.

A Nelcy amiga de todas as horas, pelos conselhos e ajuda em todos os momentos desse estudo.

Aos funcionários do Biotério e do Hospital Veterinário da UFSM.

Ao professor Adriano Carregaro pela ajuda na tese e por me tirar do sufoco.

A Clarissa e a equipe da biomecânica pela grande ajuda nos trabalhos de cinemetria, pela amizade e parceria.

A professora Rosmari e sua equipe do laboratório de microbiologia, pela dedicação e ajuda.

Ao amigo, irmão e colega Giovani Krolkowski pelo companheirismo e ajuda em todos os momentos. Obrigada por estar presente em minha vida, sempre me apoiando.

A grande amiga Graziela Kopinits pela força em todas as horas.

A Luciene Krauspenhar pela ajuda com as análises microbiológicas.

Ao colega Gustavo Amêndola sempre prestativo com a ajuda nos exames histológicos.

Ao departamento de Radiologia, em todas as etapas desse estudo, nos momentos de greve, pelo auxílio.

Ao colega Rodrigo Cardona pelo apoio, e empréstimo do aparelho dos raios-x.

Ao professor Cláudio Tiellet pela edição das imagens, pela amizade.

Aos professores do LACE, pela competência, exemplo que seguirei por toda minha carreira.

Ao CNPQ pela bolsa, sem a qual não teria sido possível a realização desse estudo.

Aos colegas do LACE, pelas brincadeiras, companheirismo, carinho, discussões científicas, fica minha saudade.

A Universidade Federal de Santa Maria, minha escola, a qual tenho muito orgulho.

A todos os que de alguma forma contribuíram na realização desta etapa, o meu reconhecimento e minha gratidão.

Aos gatos e cães meu respeito, consideração e amor. Que todos os estudos realizados com esses animais sirvam para contribuir na rotina hospitalar. E que os pesquisadores sempre respeitem suas individualidades, necessidade, e dor.

*“Há homens que lutam um dia, e por isso são bons;  
Há outros que lutam muitos dias, e por isso são muito bons;  
Há aqueles que lutam anos, e são melhores ainda;  
Porém há aqueles que lutam toda a vida, esses são imprescindíveis”.*

Bertold Brecht (1898 – 1956)



## RESUMO

Tese de Doutorado  
Programa de Pós-graduação em Medicina Veterinária  
Universidade Federal de Santa Maria

### **HOMOIMPLANTE DE COSTELA CONSERVADA EM SOLUÇÃO SUPERSATURADA DE AÇÚCAR A 300% OU EM AÇÚCAR *IN NATURA* NA RECONSTITUIÇÃO EXPERIMENTAL DE COSTELA EM GATOS (*Felis catus*)**

AUTOR: JOSAINE CRISTINA DA SILVA RAPPETI  
ORIENTADOR: NEY LUIS PIPPI  
Data e Local da Defesa: Santa Maria, 20 de julho de 2006.

A convivência com o homem tem favorecido a prevalência de traumatismos em pequenos animais, como quando perambulam em via pública e estão sujeitos a agressões físicas como acidentes por automóvel, quedas, mordidas de outro animal e ferimentos por arma de fogo, entre outros. O objetivo deste estudo foi de avaliar a utilização de implante ósseo homólogo conservado em açúcar *in natura* ou a 300%, na reconstituição de parcial de três costelas de gatos. Foi realizado um defeito no terço médio do lado direito do tórax de 16 gatos adultos, sendo utilizado costelas como implante ósseo homólogo conservado em açúcar *in natura* (8 animais) ou em solução a 300% (8 animais). Os implantes foram fixados no leito receptor através de agulha de cateter. Os animais foram avaliados clinicamente e através de exames radiográficos, histológicos, toracoscopia, microbiológico e o movimento das costelas através da cinemetria. As avaliações radiográficas foram efetuadas no pré-operatório, pós-operatório imediato, e aos 28, 45, 60, 90 e 120 dias. A porcentagem de incorporação dos implantes foi de 91,67% aos 60 dias no grupo que conservou os implante de açúcar *in natura* e 73,91% no grupo dos animais que receberam implantes conservados no meio a 300%. Foram verificadas, em diferentes etapas, leve reabsorção em 29,17% no grupo conservado em

açúcar *in natura* e 37,79% no grupo conservado a 300%. Não foi observado qualquer caso de rejeição ou de infecção. No exame microbiológico foram encontradas bactérias nos implantes, e nos meios de conservação, porém com um índice de  $10^{-2}$ , compatível com incidência de infecção mesmo sem a administração de antibioticoterapia. Os exames através da cinematria foram feitos antes das cirurgias e comparados com os dados obtidos em 60 ou 120 dias, sendo possível verificar o movimento das costelas, demonstrando uma diminuição do mesmo. É possível concluir que o implante ósseo homólogo de costela conservado em açúcar *in natura* ou a 300% é uma opção viável para a reconstituição da parede costal de gatos.

Palavras-chave: implante ósseo, reconstituição torácica, açúcar, gato.

## **ABSTRACT**

Doctor Thesis

Programa de Pós-Graduação em Medicina Veterinária

### **HOMOIMPLANTS RIB PRESERVED IN 300% HYPER SATURATED SUGAR SOLUTION OR SUGAR IN NATURA FOR EXPERIMENTAL RECONSTITUTION OF RIBS IN CATS**

AUTHOR: JOSAINÉ CRISTINA DA SILVA RAPPETI

ADVISER: NEY LUIS PIPPI

Data and place: Santa Maria, July, 20, 2006.

The fact that the animals had been living with the man favor the occurrence of accidents and traumas, as when they walk in streets our are subject to physical aggression as car accidents, falls, bites and gun fire, among others. The objective of this study was to evaluate the use of a bone homologous implant preserved in 300% sugar solution or sugar *in natura* for reconstitution of the thoracic wall in cats, involving three ribs. A costal defect was made in the right side of the thoracic wall in 16 adult cats and the ribs were used as homologous bone implants for correction of the defect. The preserved ribs were fixed to the receptor placed by means of a catheter needle. The animals were clinically evaluated by X-rays, histology, microbiological tests, tyhoracoscopy and movement of the costal arch by cinemetry. The evaluations were made in the pre-operative period and at 28, 45, 60, 90 and 120 days after surgery. The percentual of implant incorporation at 60 days was 91.67% in the group in which sugar in natura was used and 73.91% in the group using sugar at 300%. A mild reabsorption was observed at different times, 29.17% in the group in which *in natura* sugar was used and 37.79% in the group using sugar at 300%. No case of infection or rejection was observed in the period evaluated. In the microbiological culture, bacteria were found in the implants, and in the preserved media at a level of  $10^{-2}$ , compatible with the abcence of infection as well as non administration of antibiotics. Evaluation by cinemetry was carried out before the procedure and at 60 and 120 days after surgery, indicating a

decrease in rib movement. It was concluded that the rib bone homologous implant preserve in sugar *in natura* or in a 300% solution is an option for reconstitution of costal wall in cats.

Key words: bone implant, sugar, reconstitution thoracic, cats.

## LISTA DE FIGURAS

TABELA 1 - Média e desvio padrão do comprimento das costelas que sofreram a cirurgia, e do implante ósseo conservado que foi colocado para reconstituição, bem como da porcentagem entre costela/implante. Valores obtidos através de exames radiográficos no pré-operatório e dos implantes trans-cirúrgico.....	57
TABELA 2 - Apresenta a média (X) e desvio padrão (S) da variação do comprimento dos segmentos do lado esquerdo e direito na posição esternal em pré-operatório. (mm)...	71
TABELA 3 - Apresenta a média (X) o desvio padrão (S) da variação do comprimento dos segmentos do lado esquerdo e direito na posição lateral em pré-operatório. (mm).....	71
TABELA 4 - Apresenta a média (X) o desvio padrão (S) da variação do comprimento dos segmentos do lado esquerdo e direito em decúbito esternal em pós-operatório (mm).	72
TABELA 5 - Apresenta a média (X) o desvio padrão (S) da variação do comprimento dos segmentos do lado esquerdo e direito em decúbito lateral em pós-operatório. (mm).....	72
TABELA 6 - Apresenta a média (X) o desvio padrão (S) da variação do comprimento dos segmentos do lado esquerdo em pré e pós-operatório em decúbito esternal. (mm).....	72
TABELA 7 - Apresenta a média (X) o desvio padrão (S) da variação do comprimento dos segmentos do lado direito em pré e pós-operatório em decúbito esternal. (mm).....	73
TABELA 8 - Apresenta a média (X) o desvio padrão (S) da variação do comprimento dos segmentos do lado esquerdo em pré e pós-operatório em decúbito lateral. (mm).....	74
TABELA 9 - Apresenta a média (X) o desvio padrão (S) da variação do comprimento dos segmentos do lado direito em pré e pós-operatório em decúbito lateral (mm).....	74

## LISTA DE QUADROS

QUADRO 1 - Quadro de avaliação subjetiva de dor segundo classificação numérica de acordo com a estimativa de dor nos gatos que sofreram cirurgia em parede torácica.....	43
QUADRO 2 - Resultados da avaliação histológica das amostras ósseas obtidas dos gatos submetidos a implante homólogo de costela conservado em açúcar a 300% (B) ou <i>in natura</i> (A).....	66

## LISTA DE TABELAS

TABELA 1 - Média e desvio padrão do comprimento das costelas que sofreram a cirurgia, e do implante ósseo conservado que foi colocado para reconstituição, bem como da porcentagem entre costela/implante. Valores obtidos através de exames radiográficos no pré-operatório e dos implantes trans-cirúrgico.....	57
TABELA 2 - Apresenta a média (X) e desvio padrão (S) da variação do comprimento dos segmentos do lado esquerdo e direito na posição esternal em pré-operatório. (mm)...	71
TABELA 3 - Apresenta a média (X) o desvio padrão (S) da variação do comprimento dos segmentos do lado esquerdo e direito na posição lateral em pré-operatório. (mm).....	71
TABELA 4 - Apresenta a média (X) o desvio padrão (S) da variação do comprimento dos segmentos do lado esquerdo e direito em decúbito esternal em pós-operatório (mm).	72
TABELA 5 - Apresenta a média (X) o desvio padrão (S) da variação do comprimento dos segmentos do lado esquerdo e direito em decúbito lateral em pós-operatório. (mm).....	72
TABELA 6 - Apresenta a média (X) o desvio padrão (S) da variação do comprimento dos segmentos do lado esquerdo em pré e pós-operatório em decúbito esternal. (mm).....	72
TABELA 7 - Apresenta a média (X) o desvio padrão (S) da variação do comprimento dos segmentos do lado direito em pré e pós-operatório em decúbito esternal. (mm).....	73
TABELA 8 - Apresenta a média (X) o desvio padrão (S) da variação do comprimento dos segmentos do lado esquerdo em pré e pós-operatório em decúbito lateral. (mm).....	74
TABELA 9 - Apresenta a média (X) o desvio padrão (S) da variação do comprimento dos segmentos do lado direito em pré e pós-operatório em decúbito lateral. (mm).....	74

## SUMÁRIO

<b>1 INTRODUÇÃO.....</b>	<b>17</b>
<b>2 REVISÃO BIBLIOGRÁFICA.....</b>	<b>21</b>
2.1 O gato doméstico ( <i>felis catus</i> ).....	21
2.2 Estrutura anatômica da caixa torácica.....	22
2.3 Fisiologia respiratória.....	22
2.4 Traumatismo em parede costal.....	24
2.5 Reconstituição de parede costal.....	27
2.6 Imobilização costal .....	29
2.7 Implantes e enxertos ósseos.....	30
2.8 Açúcar.....	33
2.9 Controle bacteriano e hidratação do implante.....	34
2.10 Cinemetria.....	34
2.11 Videocirurgia.....	37
<b>3 MATERIAL E MÉTODOS.....</b>	<b>38</b>
3.1 Unidade experimental.....	39
3.2 Separação dos grupos.....	39
3.3 Período de adaptação.....	39
3.4 Coleta e manutenção do material.....	39
3.5 Preparação da solução saturada de açúcar a 300%.....	39
3.6 Açúcar <i>in natura</i> para conservar os implantes.....	40
3.7 Preparo do implante pré-cirúrgico.....	40
3.8 Procedimento anestésico.....	40
3.9 Procedimento cirúrgico.....	41
3.10 Cuidados de pós-operatório.....	42
3.11 Avaliação clínica.....	42
3.12 Análise microbiológica.....	45
3.13 Avaliações radiológicas.....	46
3.14 Avaliação toracoscópica por acesso paraxifóide trans-diafragmático modificado.....	47
3.15 Retirada da agulha de cateter, biópsia, avaliação macroscópica.....	48
3.16 Avaliação do movimento das costelas através da cinemetria.....	49
3.16.1 Procedimentos.....	49
3.16.2 Modelo de representação da caixa torácica.....	50
3.16.3 Sistema para análise cinemática.....	50
3.17 Avaliação histológica.....	54
<b>4 RESULTADOS E DISCUSSÃO.....</b>	<b>55</b>



<b>4.1 Procedimentos observados em relação aos implantes, hidratação, meios, pinos e cirurgia.....</b>	<b>55</b>
<b>4.2 Avaliação clínica.....</b>	<b>58</b>
<b>4.3 Avaliação radiográfica.....</b>	<b>59</b>
<b>4.4 Retirada da agulha de cateter coleta para biópsia.....</b>	<b>62</b>
<b>4.5 Avaliação histológica.....</b>	<b>63</b>
<b>4.6 Avaliação por cinematria.....</b>	<b>68</b>
<b>4.7 Avaliação por toracoscopia através do acesso paraxifóide trans-diafragmático modificado.....</b>	<b>74</b>
<b>4.8 Avaliação microbiológica.....</b>	<b>77</b>
<b>5 CONCLUSÕES.....</b>	<b>80</b>
<b>6 REFERÊNCIAS BIBLIOGRÁFICAS.....</b>	<b>81</b>

## 1 INTRODUÇÃO

A convivência com o homem tem favorecido a prevalência de traumatismos em pequenos animais, como quando perambulam em via pública e estão sujeitos a agressões físicas como acidentes por automóvel, quedas, mordidas de outro animal e ferimentos por arma de fogo, entre outros.

O trauma torácico é uma afecção muito comum em pequenos animais, chegando a 10% das lesões (CROWER Jr. et al., 2005). São freqüentes os cães e gatos que atendidos em serviço de emergência com os sinais clínicos de abdome agudo ou tórax, necessitem de abordagem cirúrgica emergencial (DEVEY, 2005). Na síndrome do gato pára-quedista as lesões que mais ocorrem são as torácicas, e quanto mais alta a queda são lesões mais difusas porém menos evidentes, sendo trauma o torácico fechado o maior responsável pela morbidade e mortalidade (FARIA, 2003).

Traumatismos na parede costal com grandes perdas teciduais e neoplasias costais requerem ressecção cirúrgica em espessura completa dos tecidos envolvidos. Para o sucesso do tratamento Freitas et al. (2004) citaram que existem diversos materiais utilizados para a reparação do tórax, como os sintéticos, tecidos orgânicos homólogos e heterólogos.

Quando o tórax estiver envolvido nas emergências, as lesões que ocorrem são pneumotórax, contusão pulmonar, fratura de costelas e hérnia diafragmática. O hemotórax pode ser devido às contusões pulmonares e também a costelas fraturadas (AGUIAR, 2001). Brian et al. (2000) correlacionaram a existência entre os traumas ortopédicos e fraturas de costelas, em 75 gatos estudados e desses, 67 (89%) apresentavam fraturas costais. As lesões intratorácicas associadas a hemotórax foram pesquisadas em cães e gatos e dentre as estruturas anatômicas mais afetadas estão os vasos intercostais compreendidos entre o 8º e 13º espaço (AGUIAR et al., 2000). As fraturas de costelas podem ser reduzidas através de pinos intramedulares (FOSSUM, 2005) ou através de agulhas de cateter (RAPPETI, 2006).

As enfermidades costais tais como má formação congênita, não união óssea, infecções de tecidos moles ou osteomielites são indicações adicionais para ressecção e reconstituição torácica (ARONSOHN, 1984).

O procedimento de reconstituição nas ressecções em bloco deve ser realizado caso duas ou mais costelas estejam incluídas na excisão (BRIGHT, 1996). A reconstrução da parede torácica deverá ser rígida, para que não ocorra movimento paradoxal durante a respiração (RUIZ et al., 1997) e também deve ficar hermeticamente fechada para evitar o

pneumotórax (ORTON, 1998). De acordo com Bright (1996), o objetivo da estabilidade do tórax está em fornecer uma adequada ventilação o mais cedo possível no pós-operatório.

Os aloenxertos ósseos corticais são biodegradáveis e comumente usados no tratamento de fraturas em mamíferos. Os enxertos podem ser conservados resultando em morte celular, sendo que eles funcionam principalmente como ocupantes de espaço e suporte para crescimento de osso novo do hospedeiro. Os vários meios e métodos de conservação de ossos corticais visam diminuir a antigenicidade das células do doador a serem implantadas no hospedeiro, além de manter um estoque acessível de osso disponível (STEVENSON, 1998). Quanto a métodos de conservação de implantes ósseos, numerosas são as alternativas propostas, sendo citados glicerina e mel por Gaiga (2002), tintura de iodo a 2% por Pinto Jr. (1995) e o mel, por Alievi (2006), para conservar osso cortical alógeno em cães em falhas ósseas de fêmur. Del Carlo et al. (1999) usando aloenxertos ósseos caninos compararam diferentes métodos: glicerina e autoclavados; glicerina; solução de timerosal 1:1000; cefalosporina a 0,5% diluída em soro fisiológico e mantida no congelador a  $-16^{\circ}\text{C}$ , autoclavados; mantidos em refrigeração a  $4^{\circ}\text{C}$  até a utilização. Os autores concluíram que o melhor resultado é a conservação óssea em solução fisiológica com cefalosporina congelada a  $-16^{\circ}\text{C}$ .

Substâncias como o açúcar, mel, melaço e calda de açúcar têm sido usadas desde os tempos mais antigos em fermentos e queimaduras com excelentes resultados (MARTINNEZ et al., 1998). A concentração do açúcar para ação bactericida foi pesquisada em culturas de *Escherichia coli*, com a finalidade de conhecer o limite a ser utilizado como fonte energética passando a ser bactericida (NETO et al., 1997). Os autores obtiveram resultados em que o açúcar refinado nas placas semeadas com amostra das suspensões de *Escherichia coli* com concentrações iguais ou superiores a 250% foi efetivo para impedir o crescimento em todas as placas.

O açúcar comum ou a sacarose da cana-de-açúcar, segundo Silva et al. (1996) tem propriedades terapêuticas, baixo custo, e fácil aquisição. Sua propriedade bactericida, foi utilizada nas feridas como tratamento tópico (RAISER & BADKE 1987). Mazzanti (2000) utilizou como meio de conservação o açúcar a 300% em músculo, nas cirurgias reparadoras de hérnias diafragmáticas, pois o meio é de fácil obtenção, baixo custo e preparo simples; porém não foi verificada na literatura consultada a utilização do açúcar como solução conservante de ossos, na concentração a 300% ou *in natura*.

Gioso et al. (2002) trabalharam com ossos conservados em glicerina a 98%, por nove anos. Através de testes microbiológicos foram pesquisadas bactérias, nas epífises e na

medular, e não foi encontrado um número estatisticamente significativo para que interferissem na enxertia óssea. A flora bacteriana presente no implante biológico de tendão calcâneo comum após a ação da glicerina a 98% foi avaliada e, este meio segundo Krauspenhar (2003) previne a proliferação bacteriana. Para Pigossi et al. (1971) embora a glicerina seja um poderoso anti-séptico ela não atua sobre algumas formas esporuladas mais resistentes.

Um auxílio diagnóstico que vem sendo utilizado na rotina veterinária é a toracoscopia. A cirurgia torácica vídeo-assistida ou toracoscopia é um exame auxiliar que através de um endoscópio propicia a visibilização da cavidade torácica e pode expor órgãos, neoplasias, aderências, metástases, abscessos e hérnias (De ZOPPA, 2003).

O método mais difundido para análise da função respiratória é a espirometria, que se baseia na análise de fluxo de gases trocados entre o paciente investigado e um sistema de análise que permite determinar os volumes expirados e inspirados (LOULA et al., 2003). Porém, segundo os autores, a espirometria não identifica as regiões do tronco responsáveis pela geração dos volumes parciais da respiração.

A análise cinemática tridimensional de movimentos humanos é uma metodologia muito utilizada em biomecânica, no estudo da coluna vertebral durante o movimento (SARRO, 2003). Para o autor, a cinemática pode ser considerada um instrumento de avaliação em potencial, fornece descrições quantitativas de movimentos e constitui um meio de pesquisa reconhecida. O modelo de representação da caixa torácica foi pesquisado pelo autor e permitiu uma boa representação das costelas, esterno e a coluna torácica.

O número de gatos e o interesse por esse animal têm aumentado nos últimos anos, e está ocorrendo uma necessidade de informações sobre a fisiologia, patologia, clínica médica e cirúrgica bem como o seu comportamento (GENARO, 2005). Para o autor o crescimento considerável dessa espécie apresenta-se como uma tendência geral para as grandes cidades ocidentais. Por uma questão de economia e segurança os edifícios estão cada vez mais altos, e em décadas recentes houve uma intensificação do sentimento de solidão, com famílias progressivamente menores, com altos índices de divórcios e para compensação afetiva as pessoas levaram para seus apartamentos alguém que pudesse amar incondicionalmente, os animais de companhia (FARIA, 2003). Esse fato acarreta um aumento em vários aspectos como consumo de ração, necessidades para a manutenção dos gatos ou ainda na casuística da Clínica Veterinária (GENARO, 2005).

Esses animais têm comportamentos característicos, que foi preservado dos seus antepassados selvagens, apesar dos séculos de convívio com os seres humanos (MÜLLER & MÜLLER, 1997). O conhecimento da etologia do gato doméstico pode auxiliar o Médico

Veterinário, antecipando ou até mesmo resolvendo alterações comportamentais que podem traduzir-se em alterações clínicas; é importante o proprietário conhecer o comportamento seu animal de estimação, manter-se atento a alterações como anorexia, perda de peso, queda excessiva, localizada ou outras alterações de pêlo, febre e inatividade, que são informações decisivas para constatar possíveis alterações. (GENARO, 2005).

O convívio com o seu proprietário leva ao desenvolvimento de laços afetivos, porém, se o contato com o dono limitar-se apenas à alimentação, ele o identificará apenas como um tratador, e vai encará-lo sempre com desconfiança (MÜLLER & MÜLLER, 1997). O tamanho do espaço disponível é independente da área disponível, se for em uma gaiola ou em uma ampla área, deve conter pelo menos três áreas distintas: alimentação, descanso e, separadamente eliminação de fezes e urina (GENARO, 2004). O autor cita ainda que a falta de exercícios ou de estímulo leva o animal a uma série de situações classificada como problemas comportamentais como a obesidade.

Este trabalho experimental oferece uma alternativa de reconstituição do tórax semelhante ao modelo anatômico (formato da costela) e fisiológico, bem como uma nova linha de pesquisa associando, tecido ósseo com açúcar em gatos, e o método de fixação dos implantes através de agulhas de cateter, e além de ter baixo custo. A casuística hospitalar mostra que as fraturas de costela são significativas e considerando a inexistência de dados bibliográficos referentes à utilização de ossos preservados em açúcar tanto *in natura*, quanto a 300%, faz-se necessário pesquisar novos métodos para solucionar este problema.

Diante dos aspectos considerados têm-se como objetivos:

- 1- avaliar a eficiência do açúcar em diferentes estados como meio de conservação para ossos;
- 2- verificar a eficiência do implante de costela conservada na reconstituição de defeito torácico;
- 3- avaliar a fixação costal com agulha de cateter;
- 4- monitorar a estabilidade e a dinâmica do tórax após o implante;
- 5- avaliar clínica, e macroscopicamente, por vídeo-cirurgia, histologicamente, e através da cinemetria o movimento das costelas.

## 2 REVISÃO BIBLIOGRÁFICA

### 2.1 O Gato doméstico (*Felis catus*)

O primeiro gato viveu há 40 milhões de anos no Velho Mundo e deveria estar extremamente bem adaptado ao seu ambiente, uma vez que permaneceu imutável numa época em que outros mamíferos estavam evoluindo rapidamente. Era conhecido como *Dinictis*, e assemelhava-se muito ao gato moderno, porém com seus dentes caninos muito mais desenvolvidos e seu cérebro menor. Acredita-se que eles foram inicialmente domesticados no Egito. Apesar da incerteza da sua genealogia sem dúvida todas as linhagens representantes de hoje devem sua existência à ação do homem (PULO ...200..).

Os chineses conheciam o gato doméstico mil anos antes da nossa era, e os japoneses pouco depois disso. Tanto a China quanto o Japão os utilizavam para proteger dos ratos suas criações de bicho-da-seda, porém na Idade Média passaram a ser considerados criaturas do diabo, começando aí a superstição com os de cor preta trazer má sorte (BORGES, 2003). Eles foram domesticados há menos tempo que os cães, e o autor ao compará-los descreveu que os gatos conservam ainda seu senso de liberdade e independência, diferença também em termos psicológicos e fisiológicos.

Para a maioria dos zoólogos ele é considerado descendente do gato-da-líbia (*Felis lybica*), e atualmente vem conquistando um número crescente de admiradores que sempre ressaltam suas qualidades, em especial aquelas de se adequar à vida confinada em apartamentos, nas grandes cidades (BORGES, 2003).

Em países da Europa nos Estados Unidos os pequenos felinos têm se tornado o mais popular animal de companhia, e isso ocorre devido basicamente a sua capacidade de viver em pequenos espaços como em apartamentos, tolerando bem a ausência prolongada de seu proprietário (GENARO, 2005). Com o ritmo acelerado da vida nas grandes cidades, tornou-se o companheiro ideal para o convívio em apartamentos, pois segundo Faria (2003), podem ser alimentados uma única vez ao dia, usam vasilhas sanitárias, não requerem passeios, são silenciosos, limpos, afetivos e têm uma sobrevida maior que a dos cães. Eles têm profundo gosto por brincadeiras, são ágeis, destemidos e curiosos por natureza, apresentam um acurado senso de equilíbrio, podendo ser prejudicado pela curiosidade ou instinto de caça (FARIA, 2003).

## 2.2 Estrutura anatômica da caixa torácica

A cavidade torácica dos pequenos animais é comprimida lateralmente com sua maior dimensão no sentido dorso-ventral. Seu esqueleto é formado pelas costelas, esterno e a coluna vertebral (FOSSUM, 2005). As costelas são geralmente em 13 pares, cada uma é dividida em dois componentes: a dorsal que é óssea e a ventral cartilaginosa; a décima, décima-primeira e a décima-segunda não se articulam com o esterno, e formam um arco costal bilateral, e as décimas-terceiras são conhecidas como “flutuantes”, pois as partes cartilaginosas terminam livremente na musculatura (FOSSUM, 1996). Cada uma delas formam duas articulações costovertebrais sinoviais com sua vértebra correspondente. As primeiras nove formam também articulação sinovial com o esterno, permitindo que o conjunto de articulações sinoviais e a forma curvelínea das costelas e das cartilagens costais resultem em expansão da cavidade torácica, quando elas são movimentadas numa direção craniodorsal (ORTON, 1998). O esterno é composto por oito ossos não-pareados formando o assoalho do tórax, a primeira e a última esternébra são conhecidas como manúbrio e xifóide, respectivamente (FOSSUM, 2005).

Os músculos do tórax apresentam além da função estrutural, a importância na respiração, os mais profundos da cavidade torácica são os intercostais, internos e os externos (FOSSUM, 1996). A musculatura torácica remanescente é constituída por serrátil dorsal, serrátil ventral, escaleno, oblíquo abdominal externo, grande dorsal e peitoral (ORTON, 1998). Os músculos respiratórios podem ser classificados como inspiratórios: intercostal interno, escaleno, serrátil dorsal cranial, elevador das costelas e diafragma; e músculos expiratórios: intercostais internos, retoabdominal, oblíquo externo abdominal e interno abdominal, transverso abdominal, serrátil dorsal caudal, transverso das costelas e iliocostal (FOSSUM, 1996).

As artérias e as veias intercostais originam-se da aorta e drenam para a veia ázigos, respectivamente, sendo que os nervos intercostais avançam ventralmente ao longo da borda caudal de cada costela; as artérias intercostais se continuam da artéria torácica interna que se localiza lateralmente ao esterno e internamente às cartilagens costais (ORTON, 1998).

## 2.3 Fisiologia Respiratória

O processo de suprimento de oxigênio a ser utilizado pelas células do corpo e eliminação do dióxido de carbono é chamado de respiração (McDONELL, 1996). A

respiração é um ato motor vital presente do nascimento até o final da vida, e está envolvida em diversos processos fisiológicos e patológicos (SARRO, 2003). É um movimento dinâmico, e depende dos músculos respiratórios, de vários nervos e dos ossos que trabalham para que este seja otimizado (SILVATTI et al., 2003).

A caixa torácica e os pulmões são estruturas viscoelásticas e a elasticidade se dá devido ao tecido conjuntivo, músculos e tendões que se inserem na parede torácica e esterno (FOSSUM, 1996). Um ciclo respiratório segundo Reece (1996) consiste em uma fase de expiração seguida de outra de inspiração, sendo que para a inspiração ocorre um alargamento do tórax e pulmões e como consequência fluxo do ar. O tórax se expande pela contração do diafragma e de alguns músculos intercostais (GUYTON & HALL, 1997). Segundo Reece (1996) o diafragma expande o tórax na direção caudal e as contrações dos músculos intercostais expandem o tórax para frente e para fora. Os pulmões podem ser preenchidos e esvaziados por esses dois mecanismos (GUYTON & HALL, 1997). A respiração depende da ação coordenada dos músculos inspiratórios e expiratórios e da movimentação das estruturas osteo-articulares da caixa torácica (SARRO, 2003). Para o autor a expansão e retração da caixa torácica pelo movimento coordenado das costelas, cartilagens costais e esterno, geram variações volumétricas que produzem uma diferença entre as pressões internas e externas ao sistema, fazendo com que o ar atmosférico entre e saia dos pulmões.

O movimento respiratório dos seres humanos depende da ação do diafragma e também dos músculos abdominais, sendo que a atividade do diafragma provoca uma tração nas inserções costais, e o diafragma é impedido de retornar devido à rigidez do abdome; a pressão abdominal é transmitida para a pleura e ocorre a expansão do gradil costal; os músculos abdominais aplicam uma tração na margem das costelas para baixo e para dentro; a pressão abdominal aumenta e distende as costelas para baixo e força o diafragma cranialmente; essa ação depende do movimento dos diferentes músculos abdominais (DRUMMOND, 2003). Quando os pulmões são inflados ocorre um aumento do tórax na parte cranial dos cães e o gradil costal na porção caudal ocorre um decréscimo (De TROYER & LEDUC, 2003).

A fisiologia do sistema respiratório foi avaliada por Orem et al. (2000), através de métodos invasivos onde foram mensurados os dados obtidos de gatos e correlacionados os movimentos rápidos dos olhos no momento do sono, com os movimentos respiratórios. Dimarco et al. (1984) avaliaram em 10 gatos anestesiados com pentobarbital, o movimento respiratório, posicionando eletrodos nos músculos intercostais e no diafragma. Warner & Rehder (1992) estudaram cães anestesiados com pentobarbital durante a respiração espontânea a atividade dos músculos inspiratórios, por meio do uso de eletrodos.



Da Silva et al. (1977) estudaram os movimentos respiratórios em quatro gatos anestesiados com pentobarbital, também com método invasivo. Para isso foi utilizado um sistema de espelhos obtendo uma visão simultânea de superfície dorsal, ventral e lateral do corpo do gato, através de marcadores em locais pré-definidos no tórax e abdome, após a dissecação dos músculos. Os marcadores foram estudados através das imagens obtidas no computador. Esse estudo cinemático definiu os movimentos das costelas e superfície da parede abdominal, comparando a respiração espontânea e respiração artificial.

Sarro (2003) descreveu que o conhecimento dos aspectos envolvidos no ato respiratório é de interesse acadêmico de pesquisadores de diferentes campos científicos.

## **2.4 Traumatismo em parede costal**

As lesões torácicas mais sérias podem ser causadas por uma variedade de situações como os acidentes de trânsito, brigas entre animais, quedas, armas de fogo, objetos penetrantes e maus tratos pelos humanos, e quase 50% dos casos têm abordagem cirúrgica em algum momento do atendimento (CROWE JR., 2005). Os traumas contusos ou penetrantes podem ser a causa das lesões de parede torácica, sendo que nos cães as causas mais comuns de lesões penetrantes no tórax são ferimentos por mordeduras e ferimentos à bala; os traumatismos contusos quando penetrantes podem causar extensos danos em tecidos moles na parede torácica (FOSSUM, 2005). A síndrome do gato pára-quedista para Faria (2003) é um fenômeno das megalópolis mundiais e da maioria das grandes cidades brasileiras. O autor discorre que as causas mais comuns de insuficiência respiratória em gatos pára-quedistas em ordem decrescente de prevalência estão a contusão pulmonar, pneumotórax, hemotórax discreto, fratura de costela, tórax flácido, fraturas de esterno, lacerações pulmonares e ruptura das vias aéreas (traquéia e brônquios).

As fraturas tanto de costelas quanto de esternebras são em geral resultado de trauma fechado, sendo que a flexibilidade da parede torácica nos animais jovens atribui uma forte proteção contra as fraturas, no entanto quando ocasionalmente ocorrem, podem causar lesões intratorácicas (TABOADA & TURNWALD, 1997). Usualmente as fraturas das costelas e das esternebras podem ser identificadas por palpação completa e confirmadas por radiografias (FORTE, 2004). Essas estruturas ósseas em geral, como tratamento, são deixadas cicatrizar espontaneamente, porém nos casos de choque e/ou lesões intratorácicas é indicado o tratamento clínico ou cirúrgico adequado e ao ser constatado que existe tórax instável que está

comprometendo o sistema respiratório a cirurgia é mais indicada (TABOADA & TURNWALD, 1997).

Quando ocorrem fraturas em costelas e essas são instáveis pode ser necessária a sua redução, pois podem ocorrer lesões nos órgãos nobres (RAPPETI, 2004). As fraturas costais quando isoladas raramente são importantes, mas ocasionalmente produzem fragmentos agudos que lesionam um vaso ou laceram o pulmão; essas fraturas podem interferir com a ventilação, quando o animal na tentativa de imobilizar o tórax tenta diminuir a dor contendo os movimentos dos fragmentos (FOSSUM, 1996).

Nos traumatismos torácicos as fraturas de costelas são as estruturas que mais são acometidas de maneira freqüente e significativa. As localizadas intermediariamente sofrem a maioria das lesões contusas em que a força aplicada diretamente sobre as costelas tende a fraturá-las e direcionar o segmento fraturado para dentro do tórax conforme preconizado pelo Suporte Avançado de Vida no Trauma - SAVT (ATLS, 1996).

Quando o pneumotórax é secundário podem ocorrer concomitantes com contusões pulmonares, fraturas de costelas, tórax flácido, contusões de miocárdio e hérnia diafragmática (MAZZAFERRO, 2004).

As fraturas múltiplas de costelas estão agregadas aos traumatismos mais graves do tórax e com freqüência também em outros órgãos (FORTE, 2004). O afundamento torácico naqueles casos de danos graves da parede torácica, com fratura de pelo menos duas costelas consecutivas com o mínimo de dois pontos de instabilidade em cada uma (CROWE JR., 2005). Forte (2004) define como fratura múltipla aquela que ocorre em dois ou mais arcos costais em locais diferentes na mesma costela, caracterizado por perda da rigidez de parte ou todo o envoltório ósseo torácico fazendo com que essa parte do tórax se movimente de maneira diferente do restante.

O paciente com fraturas costais pode apresentar tórax instável, também chamado de tórax paradoxal, que ocorre quando na inspiração, o local da fratura se deprime, e no momento da expiração há uma expansão (AGUIAR, 2001). As lesões mais comuns decorrentes de traumas com alta força e impacto é o afundamento de tórax (*flail chest*). A força necessária para ocasionar tórax flácido depende também da complacência dos arcos costais, os animais idosos podem apresentar esta enfermidade com impactos de baixa energia, enquanto que os filhotes por apresentarem maior complacência quase não sofrem esse tipo de enfermidade (CROWE JR. et al., 2005).

Em um estudo realizado por Olsen et al. (2002) foram avaliados dois grupos de cães e gatos que receberam estabilização do segmento fraturado e os que não receberam. As

avaliações compararam determinadas diferenças existentes entre a extensão das lesões (número de fratura de costelas, localização e outras significantes lesões), apresentação clínica, diferença no regime de tratamentos, duração da hospitalização e complicações. Os autores relataram que os métodos de fixação interna foram pino intramedular, cerclagens, e suturas de aproximação.

Quando o gato apresentar dispnéia inspiratória o exame radiográfico do tórax não deve ser realizado antes desta ser resolvida ou compensada pois como citaram Morais & Faria (2004) é importante lembrar que os gatos dispnéicos descompensam muito facilmente, e não devem ser submetidos a estresse. No paciente com tórax flácido a abordagem terapêutica também envolve oxigenioterapia, drenagem de tórax se necessário, e a estabilização das costelas fraturadas, por manejo clínico ou procedimentos cirúrgicos invasivos, quando houver lesões intratorácicas que exijam abordagem cirúrgica, ou não invasivos, como as imobilizações externas, (CROWE JR. et al., 2005).

As condutas recomendadas por Forte (2004) são a sedação, para os casos de movimento paradoxal, colocar peso sobre a região afetada fixando com tiras de esparadrapo; tratar o pneumotórax e hemotórax; intubação endotraqueal e ventilação mecânica. O autor citou que fica indicada a fixação cirúrgica da parede torácica quando o paciente for submetido à toracotomia ou também em grandes instabilidades torácicas, principalmente as bilaterais.

Para Fossum (2005) os animais com lesões traumáticas que prejudicam a respiração, como nos casos de tórax instável, ou com prejuízo respiratório agudo requerem freqüentemente uma estabilização de segmentos costais, toracocentese e oxigenioterapia antes da cirurgia.

As técnicas descritas por Aguiar (2001) para estabilizar o tórax são a utilização de pinos intramedular, cerclagens de aço inoxidável e arco fixador externo. Crowe Jr. et al. (2005) citaram a fixação externa por coletes e fios de sutura e Fossum (2005) recomendou aplicação de uma tala fixa ao peito móvel com sutura monofilamentar, também pino de Steinmann fino e fio de aço de cerclagem.

Aguiar (2001) recomendou que ao utilizar o arco fixador é necessário aliviar a dor, sendo necessário um bloqueio anestésico perineural intercostal associado a um agente analgésico. A sedação é empregada em diversas situações segundo Cassu et al. (2005), podendo começar no ato do exame clínico nas manipulações ambulatoriais no caso dos animais agressivos podendo ir até o ato cirúrgico. O reconhecimento da dor nos gatos pode ser difícil e o fornecimento de analgesia na recuperação cirúrgica é fundamental para os cuidados de pós-operatório (ALVES et al., 2004). Para Souza & Belchior (2003) a dificuldade

em avaliar a dor nos gatos é devido ao comportamento vital pois não podem demonstrar fraqueza ou doença para não serem presa fácil.

## 2.5 Reconstituição de parede costal

Segundo Bright (1996), dentre as indicações para ressecção da parede costal, estão o traumatismo extensivo das costelas e musculatura adjacente e infecções bacterianas ou micóticas não responsivas ao tratamento. Neoplasias e infecções crônicas da parede torácica requerem também excisão radical dos tecidos envolvidos (BRASMER, 1971), sendo que a ressecção em bloco envolve a excisão radical de todos os tecidos atingidos da pele, costelas e pleura parietal. A ressecção em bloco da parede torácica foi realizada por Brasmer (1971) com o objetivo de retirar um sinus de um cão.

Tumores como os sarcomas de parede torácica correspondem a 5% deste tipo de neoplasia em pacientes humanos, e os sarcomas dos tecidos moles correspondem a 1% segundo o Instituto Nacional de Cancerologia no México (RUIZ et al., 1997). Em um estudo com 24 cães apresentando metástases ósseas, 80% foram tumores secundários envolvendo o esqueleto, sendo que 11 casos estavam presentes nas costelas (MOULTON, 1990).

Os sarcomas (DELAY et al., 1994), osteossarcomas, condromas, fibrossarcomas, e hemangiossarcomas (ORTON, 1998) são tumores encontrados na parede torácica. Os osteossarcomas são as neoplasias mais comuns em costelas caninas, embora tumores primários de costelas não sejam comuns em cães e gatos (FOSSUM, 1997). Feeney et al. (1982), descreveram tumores primários e secundários da parede torácica que envolviam mais freqüentemente a região da 5<sup>a</sup> até a 9<sup>a</sup> costela em cães.

Os reparos para defeitos da parede torácica têm sido tentados após a ressecção de doenças malignas (OHNO, et al., 1998). Várias técnicas foram citadas por Aronsohn (1984) para reconstrução torácica como retalhos de pele, músculo, fâscia lata, malhas metálicas, malhas de marlex, moldes acrílicos de resina e materiais sintéticos.

O local da lesão é importante para determinar o tipo de reparo necessário para reparação e reconstrução torácica (ARONSOHN, 1984). Em pacientes humanos RUIZ et al. (1997) descreveram que a parede anterior do tórax pode ser reconstituída por três músculos principais que são os peitorais, o reto do abdome, para defeitos pequenos, e o grande dorsal para grandes defeitos.

Os defeitos torácicos que envolvem três ou mais costelas podem ser reconstituídos por malhas protéticas tais como as malhas de polipropileno (BONATH, 1996). Esta foi utilizada

para reconstruir o tórax após a remoção das porções da 10<sup>a</sup>, 11<sup>a</sup> e 12<sup>a</sup> costela, pleura, pele, músculo e porção do diafragma (BRASMER, 1971). O material sintético (MARLEX) é resistente a infecções, não reativo, pode ser autoclavado e é altamente resistente à tração (BRIGHT, 1996).

Nos casos de reconstrução caudal da parede torácica Aronsohn (1996), deslocou cranialmente o músculo diafragma como uma forma de restabelecer a integridade do tórax. Orton (1998) recomendou que a reconstituição deve ser realizada quando retiradas três ou mais costelas. No máximo seis costelas podem ser removidas, para que ocorra uma adequada reconstrução torácica (FOSSUM, 1997; ORTON, 1998).

A cartilagem auricular heteróloga conservada em glicerina a 98% foi utilizada para reconstituição da parede costal em 12 gatos adultos. Os animais foram acompanhados por 60 dias com avaliações clínicas, por macroscópica e microscopia do local implantado. Os autores concluíram que esse tipo de implante pode ser utilizado para a reconstrução da parede costal de gatos que envolvam o defeito de parte de três costelas (RAPPETI et al., 2003). Esse tipo de implante também foi utilizado em coelhos (FREITAS et al., 2004) para reconstrução da parede torácica.

A parede torácica foi reparada com prótese de liga de titânio por Ohno et al. (1998) a qual foi fixado à malha de Marlex através de pontos isolados simples em pacientes humanos. A malha foi suturada nos músculos do diafragma, parede torácica, e parede abdominal, entre as hastes de titânio e foi colocada um fixador transverso para prender as próteses entre si, que foram presas através de um conector parafusado nas vértebras. Os segmentos finais de titânio na sua porção ventral não foram fixados no esterno. Os autores concluíram que a liga de titânio não pode ser utilizada em pacientes com infecção local ou sistêmica e que são necessários mais estudos com longo período da estabilidade da costela artificial com esse material.

A indicação para a reconstrução com metilmetacrilato consiste em ressecção anterolateral da parede do tórax com o mínimo de três costelas envolvidas ou ressecção que incluam o esterno (LARDINOIS et al., 2000). O estudo foi com base na ressecção do tórax de 26 pacientes humanos que apresentavam tumores primários, metástase, câncer de pulmão, radionecrose e osteomielite. Os autores utilizaram para a reconstituição duas malha de mersilene colocadas no defeito e entre elas foi distribuído metilmetacrilato. Como conclusão desse estudo descreveram que grandes defeitos na parede anterolateral do tórax e esterno, podem ser reconstituídos com eficiência usando o metilmetacrilato como substituto da parede do tórax com excelente efeito cosmético e com resultado funcional.

A ressecção da parede do tórax é associada com falência respiratória em muitos pacientes chegando a 27% (WEYANT et al., 2006). Os autores registraram e revisaram todos os pacientes que sofreram ressecção da parede do tórax e reconstrução, verificaram o uso da terapia no pós-operatório, a localização e extensão do defeito do tórax, permanência ou ressecção do pulmão, tipo de prótese, e complicações de pós-operatório. A reconstrução com malha de polipropileno composta com metilmetacrilato em 112 (42,7%), e com politetrafluoroetileno ou malha de polipropileno em 97 (37%) e sem prótese em 53 pacientes.

## **2.6 Imobilização costal**

Segundo Tudury et al. (2003) a fixação da fratura através de pinos intramedulares em cães e em gatos progrediu lentamente devido a fatores como anestesia geral segura, técnicas de anti-sepsia, antibioticoterapia e o conhecimento tanto do Médico Veterinário como dos clientes de se tratar de um método bem sucedido na maior parte dos casos.

Existem diferentes tipos de pinos disponíveis, sendo os pinos de Steinmann e o fio de Kirschner os mais comumente utilizados (BRINKER et al., 1986). Os pinos de Steinmann são hastes de aço inoxidável cilíndricas e sólida, com diâmetro variando de 0,06 a 0,25cm, que inseridas na cavidade medular estabelecem um alinhamento axial. O fio de Kirschner possui diâmetro menor e é menos eficiente como pino intramedular (MERKLEY & WAGNER, 1996).

Em cirurgias ortopédicas os materiais alternativos têm sido utilizados para o reparo de fraturas, como citou Erdmann et al. (2002) que empregaram em aves silvestres agulhas de calibre 25x8, 40x12 e 40x16 como pinos intramedulares. Para a redução de fratura de costela é necessário um pino intramedular pequeno através do fragmento proximal e no interior do canal medular (FOSSUM, 2005).

Rappeti et al. (2004) desenvolveram um trabalho experimental em gatos que foram submetidos a fraturas de costelas e usaram o mandril de cateter como pino intramedular para a osteossíntese. Os autores obtiveram excelentes resultados, sendo que as avaliações foram através de exames radiográficos ao final dos 60 e 120 dias. Como conclusão eles citaram que o mandril do cateter é uma alternativa a ser utilizada como substituto do pino intramedular e pode permanecer em até 120 dias de pós-operatório sem apresentar riscos de oxidação ou lesão óssea para os gatos.

O pino utilizado para osteossíntese de costela foi o mandril de cateter também utilizado por Rappeti (2006) em cães, em que foram avaliados dois modelos de fraturas em

duas costelas. Uma com fratura transversa no terço médio e outra em dois segmentos distante 1cm, ocorrendo cicatrização óssea evidenciada através do exame radiográfico aos 60 dias de pós-operatório.

A palavra *cateter* já existia em grego, *kathetér* e com o significado de algo que se introduz (REZENDE, 2004). Na rotina hospitalar é amplamente utilizado para a infusão venosa (PEREIRA et al., 2001). Para tal, Rabelo (2005) descreveu que existem alguns dispositivos para acesso periférico, como “scalps” que podem permanecer até 4 horas; os de permanência média, de até 72 horas e os de longa permanência. Segundo o autor são amplamente utilizados com essa finalidade pois tem baixo risco de infecção, provavelmente pelo curto período de permanência.

O objetivo do tratamento das fraturas, segundo Kaderly (1998) é a recuperação funcional completa, com maior rapidez possível. O autor conceitua algumas complicações que podem ocorrer na rotina ortopédica, como a união retardada - é uma fratura que não consolidou no tempo esperado, comparado a outras fraturas similares; não-união é uma fratura não unida, não consolidada, caracterizada por pseudartrose no foco de fratura; união viciosa é uma fratura que consolidou em posição anormal.

A cicatrização óssea é o processo biológico que ocorre após uma destruição cartilaginosa e óssea, quando restaura a continuidade tecidual necessária para a função, sendo o objetivo do tratamento de uma fratura promover a cicatrização, restaurar a função dos ossos afetados e dos tecidos adjacentes e obter uma aparência cosmética aceitável (FOSSUM, 2005).

## **2.7 Implantes e enxertos ósseos**

A ocorrência de lesões na parede torácica com as quais freqüentemente se deparam os Cirurgiões Veterinários é comum, e para que o reparo seja oportuno, os implantes oriundos de tecidos biológicos são necessários na casuística ortopédica. Os motivos que levam a necessidade desses reparos são muitos, dentre eles estão os tumores, fraturas cominutivas, cistos ósseos e fraturas com segmentos desvitalizados.

Os enxertos tubulares (cilindro completo) estão indicados para: fraturas diafisárias múltiplas ou cominutivas severas que não se prestam para a reconstituição anatômica; perdas de segmentos ósseos; para a reposição de segmentos removidos através de cirurgias, (neoplasias); reconstituição de não união óssea (PEIRMATTEI & FLO, 1999). Amêndola (2001) descreveu em seu trabalho experimental que em cirurgias ortopédicas muitas vezes é



impossível reparar o tecido ósseo devido a grandes perdas ósseas e para isso os implantes são extremamente importantes. Tradicionalmente os cirurgiões veterinários preferem o uso de ossos autógenos devido a superior capacidade osteogênica, facilidade de incorporação, e ausência de problemas imunológicos (ALEXANDRE, 1982).

Tunçözgur et al. (1999) utilizaram costelas autólogas em um cão para reconstrução da parede do tórax. Os autores descrevem que a reconstrução com materiais protéticos são geralmente utilizados porém ocorrem freqüentemente infecções, e rejeições especialmente após radioterapia. Eles realizaram um defeito no lado direito do tórax de dez cães. Os animais foram separados em dois grupos, em que o primeiro foi submetido à ressecção da 5<sup>a</sup> e 7<sup>a</sup> costelas incluindo o perióstio, o outro grupo sem perióstio. Após a ressecção, os cães foram submetidos à ressecção em bloco no lado esquerdo retirando a 5<sup>a</sup>, 6<sup>a</sup> e 7<sup>a</sup> costelas.

Pelos resultados obtidos pelos autores foi decidido utilizar costelas autólogas com o perióstio para reconstituição do tórax em um homem que apresentava osteomielite. Primeiramente foram obtidas as costelas através de uma ressecção parcial da 5<sup>a</sup>, 7<sup>a</sup> e 9<sup>a</sup> do lado esquerdo, após foram efetuadas anastomose término-terminal com a 2<sup>a</sup>, 3<sup>a</sup>, 4<sup>a</sup> e a 5<sup>a</sup> costela anterior. As costelas autólogas foram suficientes para suprir a estabilização da parede do tórax do homem.

Gaiga (2002), utilizou na osteossíntese de úmero em pombos domésticos xenoenxerto ósseo conservado em glicerina 98% ou mel, indicando o uso da conservação em mel, por induzir menor resposta inflamatória, e por ser reabsorvido mais rapidamente que o conservado em glicerina 98%.

Em outro estudo, Pinto Jr. (1995), utilizou enxerto ósseo cortical homólogo conservado em tintura de iodo a 2% na reparação de fraturas cominutivas de ossos longos de cães. A tintura de iodo a 2% mostrou ser um eficiente meio de conservação de ossos à temperatura ambiente.

Os aloenxertos são usados com sucesso na reconstituição de defeitos esqueléticos e de ossos longos (STEVENSON & HOROWITZ 1992; ROBERT & GRIEND 1994). Os enxertos ósseos são usados em uma variedade de procedimentos ortopédicos, e a principal indicação para seu uso é a necessidade de substituir a ausência óssea e aumenta a formação de tecido ósseo (STEVENSON et al., 1996).

Para Oliveira, et al. (1999) os materiais utilizados como enxerto ósseo podem atuar através de três mecanismos que são: osteogênese, osteoindução e osteocondução. A osteogênese refere-se a materiais orgânicos capazes de formar osso diretamente a partir de osteoblastos (OLIVEIRA, 1999 apud MARX, 1986 p.86).



O material osteoindutor é capaz de induzir a transformação de células mesenquimais indiferenciadas em osteoblastos ou condroblastos, aumentando o crescimento ósseo ou mesmo formar osso onde não era esperado (OLIVEIRA, 1999 apud URIST, 1965 p.86).

A osteocondução caracteriza um material (geralmente orgânico) que permite a aposição de novo tecido ósseo a partir de osso pré-existente, requerendo a presença de tecido ósseo ou células osteoprogenitoras (OLIVEIRA, 1999 apud MAZTERS, 1988 p.86).

Aloenxertos ósseos corticais não contribuem para a osteogênese, mas são capazes de promover a osteoindução e originar uma estrutura de suporte e osteocondução (ALEXANDRE, 1983).

O processo de incorporação é uma função do leito receptor e depende do contato com o tecido doador, o tempo, o equilíbrio acompanhado interdependente do processo de proliferação e células osteoprogenitoras, diferenciação de osteoblastos, osteoindução, osteocondução e propriedades biomecânicas do enxerto (BURCHARDT, 1983).

Burchardt (1983) descreveu três tipos de reparo para os enxertos:

- reparo normal, evolução clínica aceitável, sem fraturas do enxerto por fadiga e união com o leito receptor em 16 semanas,
- reparo lento, sugerindo grande diferença genética entre o doador e o receptor,
- aloenxertia rápida, completa e irreversivelmente reabsorvida, de acordo com as imagens radiográficas e avaliações histomorfométricas.

Os enxertos ósseos quando incorporados com sucesso apresentam-se com as interfaces hospedeiro-enxerto unidas, e o osso formado pelo enxerto-hospedeiro constitui uma tolerância fisiológica que suporta o peso sem fraturar nem apresentar dor (STEVENSON & HOROWITZ, 1992).

O resultado da integridade da união do aloenxerto-hospedeiro depende do correto uso da sua fixação. Esta deve provocar uma estabilidade necessária para a união e resistir às forças durante longos períodos, permitindo a reabilitação funcional (ROBERT & GRIEND, 1994). Para Sinibaldi (1989) o contato entre o enxerto e o osso receptor, além da fixação rígida é mais importante do que o tamanho do enxerto.

A rejeição de enxertos é o resultado da sensibilização do receptor por antígenos. Estes são lipoproteínas que associadas com as membranas no plasma tem severa inclusão de células teciduais como os leucócitos e as plaquetas (BROWN & CRUESS 1982).

## 2.8 Açúcar

Segundo Martinez et al. (1998) em muitos trabalhos realizados utilizando açúcar em diferentes apresentações *in vitro* e *in vivo*, os melhores resultados são obtidos com açúcar *in natura* enquanto que a ação do diluído varia com a concentração. Prata et al. (1988) citaram que o mecanismo pelo qual o açúcar age no tratamento de feridas infectadas é motivo de controvérsias. Em seu estudo experimental ficou concluído que o desenvolvimento e maturação do tecido de granulação foi mais precoce, quando utilizado o açúcar.

A presença dessa substância aumenta a pressão osmótica, criando condições desfavoráveis à reprodução e crescimento da maioria das bactérias, fungos e leveduras (PRATA & FUKUDA, 2001). Devido ao coeficiente de atividade hídrica o *Stafylococcus* e *Klebsiella* requerem uma maior concentração de açúcar para que ocorra completa inibição (RAISER & BADKE, 1987). Chirife et al. (1982) descreveram que seu uso clínico em feridas infectadas e lesões superficiais podem ter ação universal como agente antimicrobiano.

Silva et al. (1996) discorreram que o açúcar contribui para a cicatrização. Ele também foi utilizado para o tratamento de abscessos intracavitários por Rahal et al. (1979) que comprovaram o efeito bactericida e bacteriostático do mesmo. O granulado foi utilizado no tratamento de feridas infectadas, em 120 pacientes humanos e a cura foi de 99,2%, variando entre nove dias e 17 semanas (CHIRIRFE et al., 1982). Mathews & Binnington (2002) constaram que é excelente para o tratamento de feridas abertas, especialmente as contaminadas. As vantagens de seu uso incluem a ação rápida antibacteriana, aumento da formação de tecido de granulação e epitelização, aceleração da cura da ferida ainda sendo de baixo custo.

O seu uso tópico na forma de cristal foi utilizado por Gonçalves et al. (2004) para analisar a cicatrização corneana em 15 coelhos, em que foram induzidas úlceras corneanas centrais superficiais; as avaliações foram aos três, sete, e 15 dias de pós-operatório. Os olhos esquerdos foram o controle, tratados com solução fisiológica a 0,9% e nos olhos direitos com açúcar granulado. Os autores avaliaram através de exame clínico, histológico e bacteriológico, e como resultado foi concluído que este material não tem influência direta na cicatrização, apesar de ter sido observada reepitelização precoce em alguns dos olhos tratados.

Centero Neto et al. (1997) estudaram a concentração do açúcar sobre a *E. coli*, e constataram que essa substância tem ação bactericida *in vitro*, em concentração igual ou superior a 250%.

Outra maneira em que ele vem sendo utilizado para conservação é a solução supersaturada a 300% em que Mazzanti (2000), em seu experimento, utilizou músculo diafragma homólogo na reparação do diafragma de cães, concluindo que esta solução conserva por um período não inferior a 30 dias, as estruturas morfológicas do implante muscular de cão, sem induzir reações de rejeição pelo tecido receptor.

Mazzanti et al. (2003) avaliaram o processo cicatricial do músculo diafragma na presença de implante de pericárdio bovino conservado em solução supersaturada de açúcar a 300%. Ao término do trabalho os autores citaram que o segmento implantado foi substituído por uma fina camada de tecido conjuntivo fibroso e promoveu a restauração do defeito no músculo diafragma de cão.

## **2.9 Controle bacteriano e hidratação do implante**

Pigossi et al. (1971) ao empregarem glicerina para conservar dura-máter, deixaram por 5 minutos o implante mergulhado em solução fisiológica, desta forma adquirindo o aspecto de recém-colhida. A hidratação do implante faz com que o mesmo recupere a maleabilidade (RAISER, 2000). Rappeti et al. (2003) ao trabalhar com cartilagem auricular conservada em glicerina, colocaram-na por 15 minutos em 1ml de solução de polivinil pirrolodona a 1% com 50ml de solução fisiológica, após mais 10 minutos em solução fisiológica e obtiveram uma boa hidratação.

O iodo e seus derivados são bactericidas, virucidas e fungicidas, atuando contra *Mycobacterium* sp. além de serem efetivos contra esporos bacterianos, quando em exposição prolongada (mínimo de 15 minutos) (PAULINO, 1999). A ação do iodo é rápida mesmo em concentrações baixas (1%) (PENNA, 2004).

Segundo Raiser (2000) o uso de iodo 1% e NaCl 0,9% na diluição de 1:50, hidratou e eliminou possíveis agentes infectantes resistentes à glicerina quando utilizado em tendão calcâneo comum; o tempo que permaneceu o implante nesta solução foi de 24h, e segundo o autor é o tempo necessário para que ocorra adequada atuação do iodo no mesmo.

## **2.10 Cinemetria**

A respiração decorre primariamente da movimentação da caixa torácica e, ciente disso, Sarro (2003) relatou que conhecer em detalhes como se dá este movimento sugere a

ampliação do seu entendimento, e estratégias podem ser formuladas para que seu desempenho seja melhorado para visar o gesto esportivo e também para a reabilitação de suas funções.

Para Borges Jr. et al. (2003) existe uma carência de métodos e equipamentos que proporcionem monitoramento e avaliação mais objetiva do paciente com doença respiratória e que possam ser utilizados em ambulatórios. Conhecendo isto, os autores desenvolveram um instrumento calibrado que avalia os movimentos torácicos, composto por um sensor óptico de deslocamento, um trilho de alumínio, uma placa de acrílico, uma mola para reposição do sensor e um sistema de fixação. Esse estudo foi desenvolvido para um projeto específico visando um instrumento para medição das variações do perímetro x tempo correspondendo ao deslocamento do sensor, e três mostradores numéricos indicando o deslocamento total, o deslocamento obtido na inspiração e outro na expiração.

Existem determinadas situações, em que é necessária uma representação fiel e detalhada da forma de um dado segmento ou de uma parte do corpo no espaço e no tempo, como por exemplo à análise do movimento do tronco durante a respiração (PATERNIANI, et al, 2001). Como a respiração é um movimento complexo, ela exige um sistema de exames adequados e eficientes que permitam uma análise completa que envolva todos os segmentos ósseos da caixa torácica e dessa maneira forneça resultados que permitam serem utilizados na quantificação de movimentos (SARRO, 2003).

A morfologia da palavra biomecânica deriva do prefixo “bio” que significa biológico, ou relativo aos seres vivos, logo a partir da análise morfológica da palavra biomecânica são empregados os princípios da mecânica em seres vivos, sendo que a cinética estuda as forças associadas ao movimento do corpo e a cinemática estuda o movimento do corpo em relação ao tempo, a sua trajetória, sua velocidade e a sua aceleração, obtida por um dado segmento corporal ou pelo centro de massa do sujeito ao realizar um determinado movimento (BARBOSA, 2005). A cinemática segundo o autor é a análise de parâmetros cinemáticos e tem como base recolher as imagens do movimento em estudo para posteriormente serem analisadas.

As análises feitas através da biomecânica são freqüentes, sendo que a representação do corpo humano é feita por um conjunto de segmentos rígidos articulados e esse modelo é elaborado a partir da fixação de marcadores sobre o corpo, posicionados em acidentes anatômicos conhecidos, esses marcadores devem ser identificados por um sistema de análise cinemática (PATERNIANI et al., 2001). Os segmentos corporais, segundo os autores são identificados pelo conjunto dos marcadores, que devem ser posicionados e orientados em relação a um sistema de coordenadas, esse modelo é importante para a descrição de variáveis

cinemáticas, como a posição, velocidade e aceleração associadas aos pontos anatômicos estudados.

Sarro (2003) acredita que a análise cinemática tridimensional de movimentos pode ser considerada um instrumento de avaliação em potencial, que fornece a descrição de movimentos da caixa torácica durante a respiração.

Podem existir problemas e alterações nos padrões de atuação dos músculos respiratórios durante os movimento da caixa torácica na respiração e a ausência de métodos fez com que a videogrametria seja uma avaliação para analisar esses movimentos (SARRO et al., 2003). A par disso o autor utilizou uma metodologia em seu trabalho que demonstrou a capacidade de identificar um sinal correspondente à respiração em todas as costelas, bem como a diferença de angulação das mesmas.

Os movimentos realizados podem ser descritos através da cinemática, pois as imagens, trajetórias, tempos, curva de velocidade e aceleração, são analisadas utilizando um sistema de videografia com câmeras de alta frequência para reconstrução tridimensional do gesto (AVILA, 2005). A captação e digitalização das imagens são feitas utilizando câmeras de vídeo, um software específico e um computador; as imagens são capturadas para o cálculo das variáveis desejadas (ANDRADE, 2005). Após a seleção dos pontos anatômicos almejados, é montado um modelo espacial simplificado e a partir deste são calculados deslocamentos velocidades e acelerações de segmento analisado (BARBOSA, 2005).

Sarro & Barros (2005) escreveram que diante da existência da importância da respiração e da escassez metodológica para uma investigação experimental que seja capaz de fornecer dados quantitativos sobre a movimentação dos diversos segmentos da caixa torácica analisaram as variações ântero-posteriores e transversais durante a respiração usando a videogrametria. Os autores discorrem a respeito afirmando que uma das vantagens são as informações temporais e a possibilidade de abranger a anatomia detalhada do gradil costal no espaço tridimensional, permitindo uma análise dinâmica dos movimentos.

Loula et al. (2004) analisaram o volume parcial do tronco de pessoas durante a respiração através da videogrametria. Para este estudo foi desenvolvido um modelo de representação do tronco composto por 30 marcadores reflexivos esféricos de 5mm de diâmetro. Os autores pensam que indubitavelmente o uso da videogrametria para a análise de volumes do tronco constitui um avanço metodológico importante.

De acordo com Silvatti et al. (2003) as costelas influenciam nos movimentos respiratórios, e isto pode ser verificado através da videogrametria; para tal foi empregada uma análise cinemática tridimensional em pessoas, foram analisados em seis ciclos respiratórios

100 marcadores posicionados sobre o tronco, colocado em pontos anatômicos pré-estabelecidos. A correlação entre a distância dos marcadores caracterizou o padrão respiratório.

O padrão respiratório em um gato foi registrado através da avaliação por cinemetria, em que o animal estava anestesiado, com cetamina e midazolam (TEIXEIRA et al., 2005). A cetamina age rapidamente sendo observado seu máximo efeito em aproximadamente um minuto (LIN, 1996; VALADÃO, 2002). As avaliações realizadas por cinemetria através do sistema *Peak Motus*, verificou uma sensível diferença somente entre a movimentação das costelas em relação ao abdome no gato (TEIXEIRA et al., 2005).

## 2.11 Videocirurgia

De acordo com Beck (2003) para o procedimento de toracoscopia são utilizados três pontos de punção torácica que poderão sofrer algumas alterações conforme a anatomia de cada cão. Ao realizar a ressecção pulmonar em eqüinos De Zoppa (2003) fez uma abordagem no 12<sup>o</sup> espaço intercostal, outro no 14<sup>o</sup> e o terceiro portal ventralmente ao primeiro. Segundo Beck (2003) o acesso toracoscópico tem como vantagem uma melhor visualização das alterações no interior da cavidade torácica.

Este tipo de exame tem sido utilizado para visualização e ligadura do ducto torácico em cães (MARYANN et al., 2002), pericardiectomia em cães (PETER et al., 1999), no desenvolvimento diagnóstico e tratamento de hérnias diafragmáticas (BECK, 2003), e nas toracoscopias exploratórias de cães e gatos com a finalidade de identificar a etiologia de efusão pleural, através da biópsia (KOVAK et al., 2002). Também foi aplicada em várias técnicas como na correção do ducto arterioso patente em cães por Richter, (2006), colopexia por Brun (2003), a videotoracoscopia foi considerada uma abordagem ideal para biópsias cardíacas por Martins (2005).

A abordagem paraxifóide trans-diafragmática é uma técnica que proporciona excelente visualização das estruturas ventrais do tórax (POTTER & HENDRICKSON, 1999). Fossum (2005) utilizou essa técnica que após a remoção do mediastino constatou que permite exame cuidadoso de todo o tórax.

### 3 MATERIAL E MÉTODOS

O presente estudo foi realizado na Universidade Federal de Santa Maria (UFSM) no Laboratório de Cirurgia Experimental (LACE), tendo sido registrado no Gabinete de projetos do CCR e de acordo com suas normas e aprovado pela Comissão de Ética e Bem Estar Animal da UFSM.

Para melhor entendimento da metodologia foi formulado um fluxograma (Figura 1) das atividades desenvolvidas.

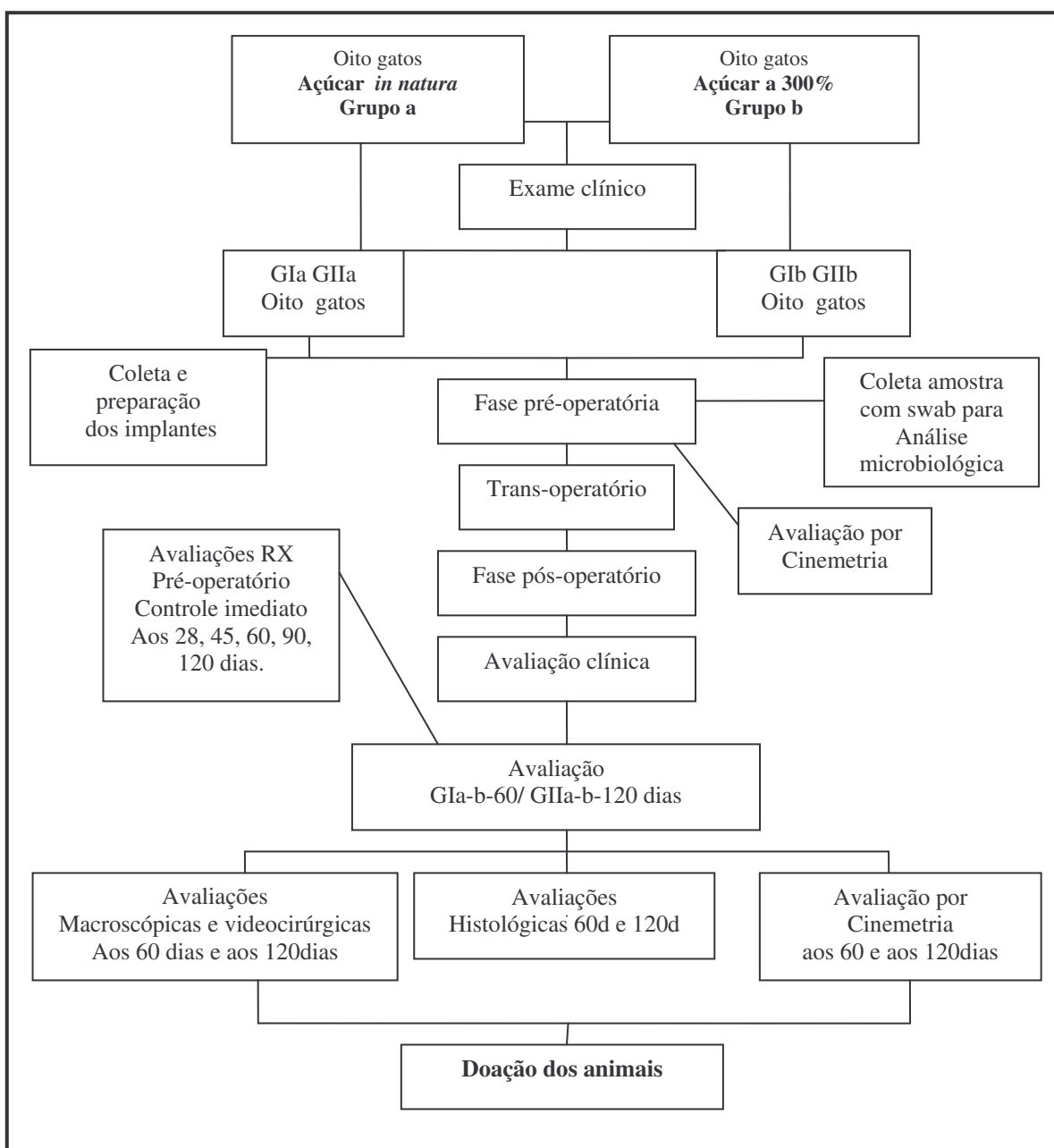


Figura 1: Fluxograma das atividades que foram realizadas no decorrer do experimento.

### **3.1 Unidade Experimental**

Foram utilizados 16 gatos, adultos obtidos no Biotério Central da UFSM. Após uma avaliação clínica e sem manifestarem enfermidades que interferissem no trabalho os mesmos foram alojados em gaiolas individuais, permanecendo com ração comercial e água *ad libitum*.

### **3.2 Separação dos Grupos**

Os 16 gatos foram separados em dois grupos de oito animais em cada. O **grupo a**, açúcar *in natura*; e o **grupo b**, açúcar a 300%. Aos 60 (GaI e GbI), e 120 (GaII e GbII) dias após a cirurgia reconstrutiva, foi feita avaliação macroscópica e microscópica. A análise por cinematria foi realizada no período pré-operatório, aos 60 e aos 120 dias de pós-operatório

### **3.3 Período de adaptação**

Para que os gatos se adaptassem ao gatil, e com a equipe, eles permaneceram pelo menos 30 dias no local, e só depois foram submetidos às avaliações determinadas no pré-operatório.

### **3.4 Coleta e manutenção do material para banco de ossos**

Os animais doadores das costelas a serem implantadas mereceram especial atenção quanto ao estado de saúde, considerando o risco da transmissão de enfermidades aos receptores. As costelas coletadas foram retiradas dos gatos encaminhados ao Hospital Veterinário da UFSM para eutanásia. Estes animais eram livres de neoplasias e doenças infecto-contagiosas aparentes. Toda musculatura envolvendo as costelas foi removida. Após foram lavadas em solução fisiológica e estocadas em frascos de vidro seco contendo a solução saturada de açúcar a 300% em temperatura ambiente, ou em açúcar "*in natura*" por um período não inferior a trinta dias.

### **3.5 Preparação da solução saturada de açúcar a 300%**

No preparo da solução, foram utilizadas 300 gramas de açúcar cristal diluído em 100ml de água destilada (300g:100ml). Uma vez diluído o soluto e o solvente, a mistura foi homogeneizada manualmente. Após a preparação a solução saturada de açúcar, foi colocada



em frasco limpo e seco. As costelas coletadas dos gatos doadores, permaneceram totalmente imersas nessa solução à temperatura ambiente por um período mínimo de trinta dias.

### 3.6 Açúcar *in natura* para conservar os implantes

Em frascos limpos e secos, as costelas foram acondicionadas, separadas uma da outra, e permaneceram totalmente cobertas com açúcar *in natura* do tipo cristal<sup>1</sup>. Após dois dias o meio foi removido, e substituído por outro no qual foi mantido pelo mínimo 30 dias. O açúcar utilizado foi sempre da mesma marca comercial.

### 3.7 Preparo do implante pré-cirúrgico

O implante ao ser retirado do meio foi removido o excesso de açúcar com uma gaze e após foi submerso em uma cuba com iodo polivinil pirrolidona<sup>2</sup> aquoso (PVPI) e Ringer com lactato em proporção de 1:50 (1ml de iodo polivinil pirrolidona e 50ml de Ringer com lactato) por um período de 24 horas antes da cirurgia. Após esta solução foi substituída por apenas ringer com lactato<sup>3</sup> até o momento do seu uso. PVPI tópico com 1% de iodo livre, sempre da mesma marca comercial.

### 3.8 Procedimento Anestésico

Antes do procedimento cirúrgico os animais foram submetidos a jejum sólido de 12 horas e hídrico de duas horas. A tricotomia foi ampla na região do tórax (lado direito) e nos dois membros torácicos para acesso da veia cefálica. A pré-medicação foi com sulfato de atropina<sup>4</sup> 0,044.mg kg<sup>-1</sup>, após 10 minutos foi aplicado diazepam<sup>5</sup> 0,3.mg kg<sup>-1</sup> e cetamina<sup>6</sup> 15mg kg<sup>-1</sup> e para a indução foi empregada a cetamina 5mg kg<sup>-1</sup>. Os gatos foram entubados após a administração do “spray” com lidocaína a 10%<sup>7</sup>. Com o sistema Duplo 'T' de Baraka iniciou-se o fornecimento de halotano<sup>8</sup> vaporizado com oxigênio a 100%. Como antibiótico-profilaxia foi utilizada cefalotina<sup>9</sup> 30.mg kg<sup>-1</sup> IV. No trans-operatório foi administrado sulfato

<sup>1</sup> Açúcar cristal ®, indústria brasileira.

<sup>2</sup> Asteriodine-tópico, Áster, Sorocaba, SP.

<sup>3</sup> Ringer com Lactato, Texon, Viamão, RS.

<sup>4</sup> Atropina, Cristália, Itapera, SP.

<sup>5</sup> Diazepam, União Química, Pouso Alegre, MG.

<sup>6</sup> Dopalem, Vetbrands, Jacareí, SP.

<sup>7</sup> Lidocaína Spray, 10% Inodon, Porto Alegre, RS.

<sup>8</sup> Halotano, Cristália, Itapera, SP.

<sup>9</sup> Cefalotina Sódica, EMS, Hortolândia, SP.

de fentanila<sup>10</sup> na dose de 0,002.mg kg<sup>-1</sup>, a cada 20 minutos. Esse protocolo foi instituído para todos os procedimentos cirúrgicos.

### 3.9 Procedimento cirúrgico

Após todos os procedimentos de rotina para a cirurgia asséptica foi realizada a toracotomia abordando o terço médio do tórax, no lado direito. A incisão de pele iniciou próximo ao dorso estendeu-se até a altura da articulação costondral sobre a oitava ou sétima costela, incisão dos músculos grande dorsal, serratil dorsal e ventral e intercostais.

Através da radiografia pré-operatória, o cateter foi selecionado, conforme o tamanho de cada costela. Foi feito um defeito com auxílio de uma cizalha no terço médio das três costelas que variou entre a 9<sup>a</sup>, 8<sup>a</sup>, 7<sup>a</sup>, 6<sup>a</sup> e a 5<sup>a</sup>. Antes do procedimento cirúrgico as costelas foram medidas, e os implantes confeccionados conforme o tamanho estipulado. Para tal foi utilizado um paquímetro estéril (Figura 2A). Os músculos intercostais foram removidos com as costelas formando um defeito na parede costal, o que variou conforme o tamanho de cada gato.

Para a redução da fratura e a fixação do implante, foi necessária uma pinça de Lane em cada extremidade da costela (Figura 2C). O implante foi fixado com uma agulha de cateter como substituto do pino intramedular, utilizando o n<sup>o</sup> 22 ou o n<sup>o</sup> 20G. Todos os cateteres utilizados foram da mesma marca comercial<sup>11</sup>.

O pino foi introduzido no segmento ventral do corpo da costela, no sentido normógrado na porção lateral da mesma, num ângulo de 30<sup>o</sup> (Figura 2B). Ao atingir a medular, o ângulo diminuiu ficando quase paralelo à mesma. O segmento ventral foi tracionado para fora do tórax em direção ao cirurgião, de maneira que o pino permanecesse sempre no canal medular até atingir a linha de fratura. Foi introduzido no orifício pré-formado do implante, passando por seu interior até atingir a sua extremidade chegando no segmento dorsal da costela e ficando ancorado.

A porção inferior do pino que sobrou foi curvado (Figura 2D) formando um gancho e a extremidade do mandril foi cortada. Para dobrar o pino e formar o gancho foi necessário o auxílio de um alicate que segurou o pino no local onde foi introduzido (Figura 2E).

---

<sup>10</sup> Fentanest, Cristália, Itapera, SP.

<sup>11</sup> Cateter intravascular periférico Jelco, Medex, São Paulo, SP

Após este tempo cirúrgico em que foram implantadas três costelas conservadas (Figura 2F) foi instilado heparina<sup>12</sup> diluída com solução fisiológica a 1% na cavidade torácica, em oito gatos.

As suturas festonadas do músculo grande dorsal e do serrátil dorsal foram feitas com fio poliglactina<sup>13</sup> 910 de diâmetro 4-0. Antes da conclusão do último ponto, foi feita uma insuflação pulmonar, para restabelecer a pressão negativa. A redução do espaço morto foi feita com o mesmo fio de sutura em pontos isolados simples, e a pele foi fechada com fio mononáilon<sup>14</sup> 4-0.

### 3.10 Cuidados de pós-operatório

Logo após o término da cirurgia foi realizada a analgesia intrapleurar com lidocaína<sup>15</sup>. Para analgesia pós-operatória foi utilizado tramadol<sup>16</sup> por via subcutânea 2.mg kg<sup>-1</sup> a cada 6 horas por 4 dias e cetoprofeno<sup>17</sup> 2.mg kg<sup>-1</sup> por três dias, pela mesma via. Os pontos foram removidos entre o 7<sup>o</sup> e 10<sup>o</sup> dias após a cirurgia.

A avaliação subjetiva da dor (Quadro 1) foi feita de acordo com Souza & Belchior (2003) que descreveram uma escala numérica por classe para avaliar o grau de analgesia após ovariosalpingo-histerectomia (OSH) em gatas.

### 3.11 Avaliação clínica

Os animais foram observados diariamente quanto ao padrão respiratório, presença ou não de seroma, aspecto da ferida, deiscência, demonstração de dor, presença de apetite, defecação e quanto ao comportamento. Estes dados foram avaliados nos primeiros sete dias de pós-operatório.

---

<sup>12</sup> Heparina Sódica, Disotrom-Ariston, São Paulo, SP.

<sup>13</sup> Vicryl, Ethilon – Johnson & Johnson, São José dos Campos, SP.

<sup>14</sup> Mononáilon, Ethilon, Ethilon – Johnson & Johnson, São José dos Campos, SP.

<sup>15</sup> Lidocaína 2% sem adrenalina, Astra Química e Farmacêutica Ltda. SP.

<sup>16</sup> Tramadon, Cristália, Itapera, SP.

Classificação	Avaliação	Características
0	Completa analgesia (sem dor)	Nenhum sinal de dor, não sente a palpação quando a ferida cirúrgica é tocada, movimentada livremente, musculatura torácica relaxada, respiração tóraco-abdominal, urina, come e defeca.
1	Boa analgesia	Sinais de pouca dor quando a ferida é tocada, não morde, respiração tóraco-abdominal, com predominância abdominal, urina, procura a comida porém não come.
2	Moderada analgesia	Sinal de incômodo ao toque da ferida, mia e restringe os movimentos, movimentos respiratórios superficiais, interage pouco com as pessoas, não aceita alimento.
3	Ausência de analgesia	Nítidos sinais de dor, tenta morder quando a ferida é tocada, musculatura tensa do tórax, não acha posição para deitar, não aceita alimento, vocaliza, pupilas dilatadas, olhar fixo, orelhas para trás, padrão respiratório abdominal.

Quadro 1 – Quadro de avaliação subjetiva de dor segundo classificação numérica de acordo com a estimativa de dor nos gatos que sofreram cirurgia em parede torácica.

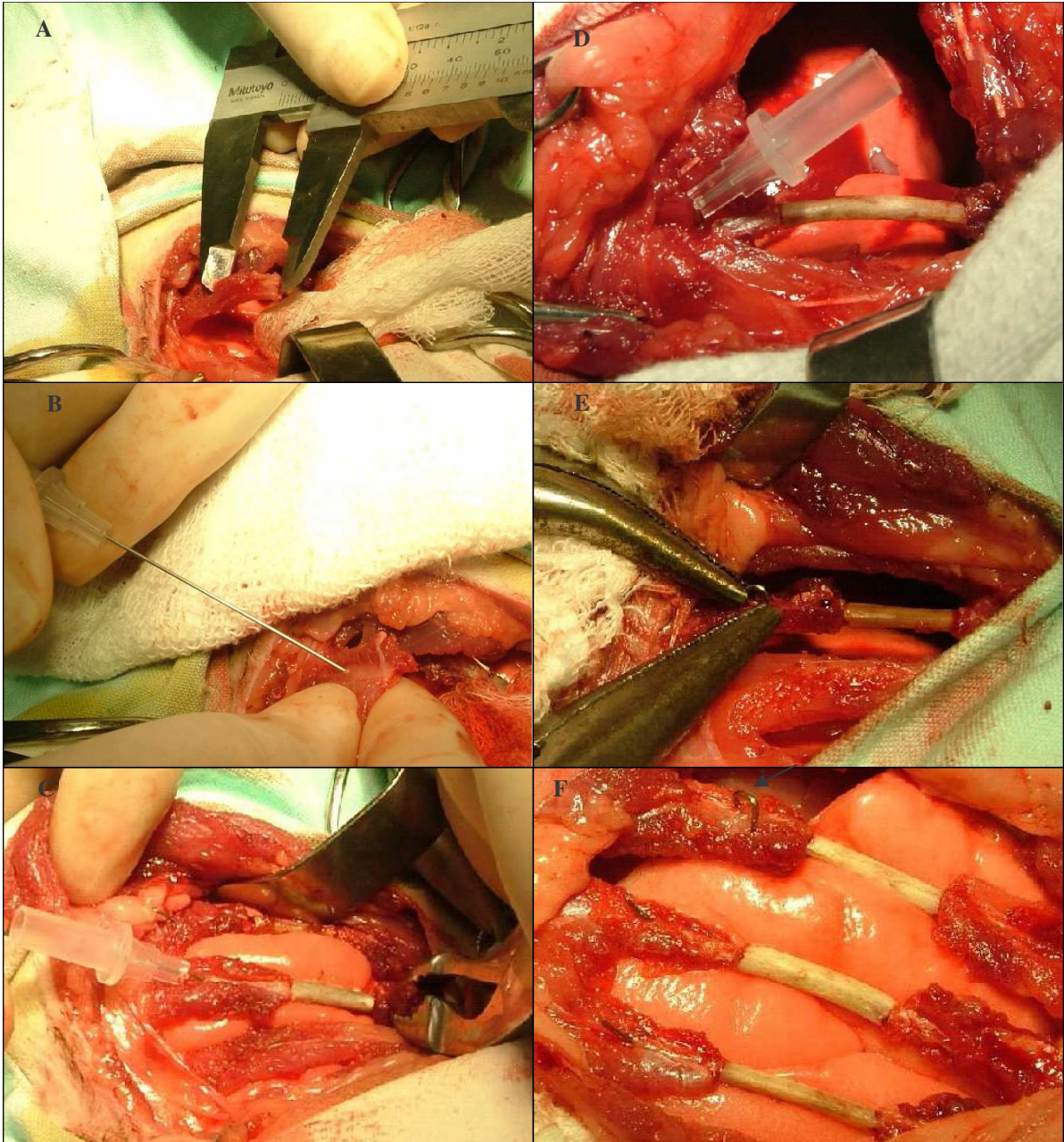


Figura 2 - Passos do procedimento cirúrgico de reconstituição de parede costal em gatos, com implantes de costela homóloga conservada em açúcar *in natura* ou a 300%. Paquímetro utilizado para medir o tamanho do defeito a ser realizado na costela (A). Ângulo de 30° que o pino foi introduzido na costela no segmento ventral (B). O pino (mandril do cateter) utilizado para reduzir o defeito provocado, e o implante sendo fixado com a ajuda da pinça de Lane, no segmento dorsal (C). O pino dobrado para posteriormente ser cortado (D). Pino dobrado em forma de gancho com o auxílio de dois alicates (E). Procedimento de reconstituição efetuado com três implantes ósseos, fixados com pino, curvado em sua extremidade (seta) (F).



### 3.12 Análise microbiológica

Foram coletadas amostras com o auxílio de *swab* nos implantes quando ao serem retirados dos frascos, dos meios que eles estavam, e deles após a hidratação com solução 1:50, tomando o cuidado de cortar suas extremidades, para recolher material desse local e do centro do mesmo. Os meios avaliados foram os mais antigos, tanto o *in natura* (dois anos) quanto a 300% (três anos).

Foi realizado um grupo controle do material utilizado, como: açúcar cristal, iodo, água destilada (armazenada em um frasco estéril). Uma solução a 300% foi preparada no laboratório, após 40 minutos foi passado o *swab*. O frasco utilizado para essa solução a 300% também foi avaliado. Todas as amostras avaliadas foram apanhadas de maneira asséptica.

Os *swabs* foram colocados em caldo *Brain heart infusion* (BHI), e incubados em estufa a 35°C (+ou-2°C) por 48 horas. Como teste de inibição de crescimento bacteriano em meio líquido foram realizadas coletas nos diferentes tempos, retiradas alíquotas de 1000 µL deste meio e colocados em meio líquido BHI para verificação de turvação e, em caso positivo, semeadas nos meios de cultura Agar Sangue Ovino 5%, e Agar MacConkey, incubadas à 35°C ± 2 por 48 horas, para posterior isolamento e identificação bacteriana. A identificação dos microorganismos isolados seguiu descrição de Murray (2003).

Na análise quantitativa foi realizada paralelamente, através da diluição do conteúdo aderido ao “swab” em solução salina. Essas amostras foram homogeneizadas em vórtex e posteriormente realizadas diluições decimais em solução salina estéril até diluição 10<sup>-7</sup> UFC/mL. Semeadas em meio Agar de soja e tripticaseína (TSA) pela técnica de esgotamento em superfície, incubadas à 35°C ± 2 por 48 horas para posterior contagem de unidades formadoras de colônias (UFC) por mL.

Através da demonstração do fluxograma (Figura 3), pode ser visualizado o procedimento realizado nas avaliações microbiológicas deste estudo.

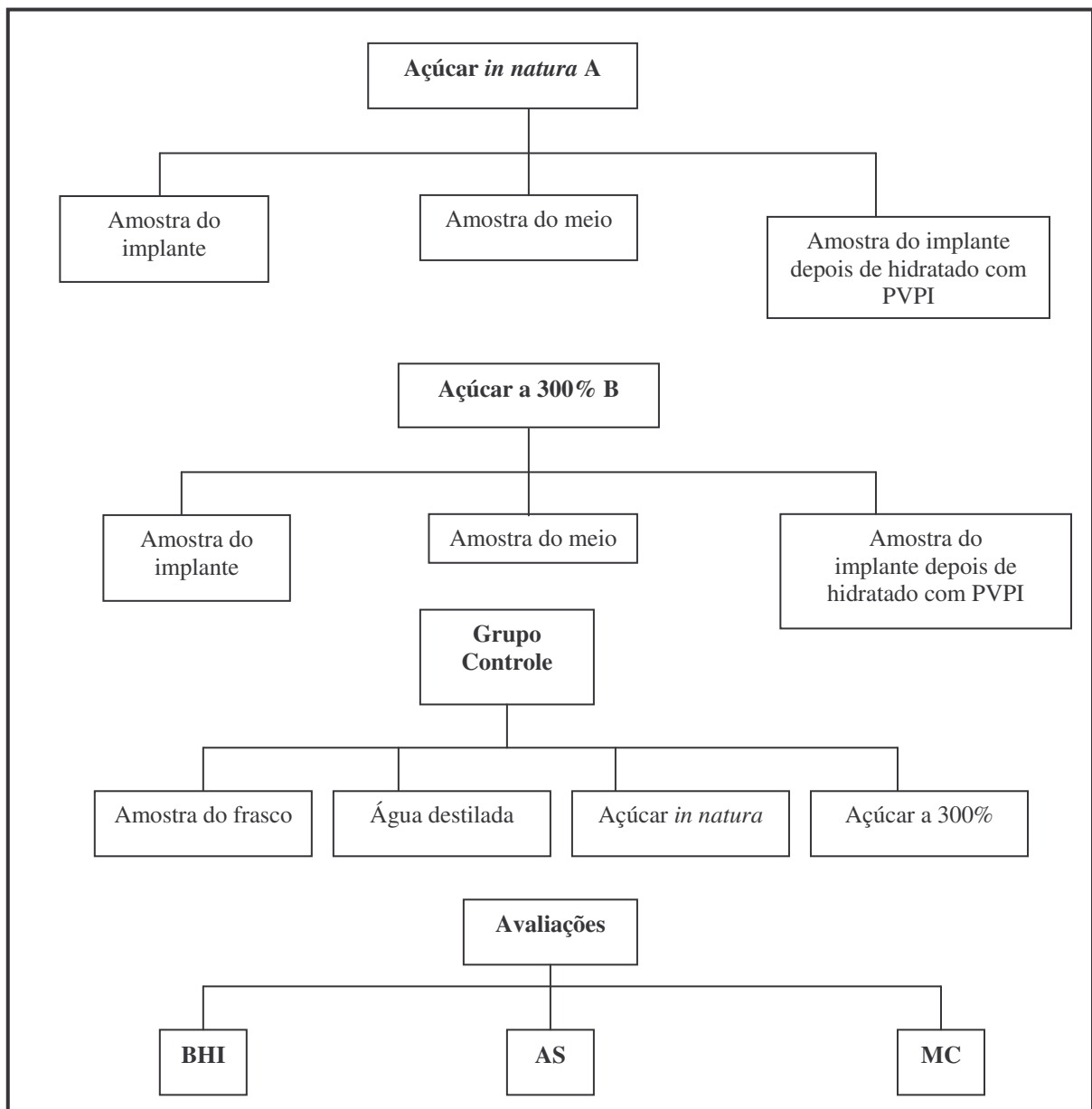


Figura 3: Fluxograma das análises de microbiologia realizadas no decorrer do experimento.

### 3.13 Avaliações radiológicas

As radiografias foram realizadas inicialmente no pré-operatório, para medir o comprimento das costelas. Para tal os gatos foram posicionados em decúbito-ventral obliquo para esquerda em 45°. O controle pós-operatório foi realizado logo no término da cirurgia e as avaliações periódicas aos 28, 45, 60, 90 e 120 dias conforme cada grupo. O regime utilizado foi uma distância de 1m, com tempo de 0,02 segundos utilizando o posicionamento dorso-ventral obliquo a 45° para esquerda, 48KV, e no posicionamento lateral 45KV.

Por meio do exame radiográfico foi avaliado o alinhamento do implante ósseo em relação aos segmentos dorsal e ventral, migração do pino, os sinais de consolidação das interfaces osso/implante, formação de calo ósseo e o aspecto do implante.

### **3.14 Avaliação toracoscópica por acesso paraxifoide trans-diafragmático modificado**

Ao verificar a formação do calo ósseo através das radiografias, foi feita a avaliação toracoscópica aos 60 e 120 dias de pós-operatório. Com uma ótica de 10mm de diâmetro ( $\emptyset$ ) o local do implante foi observado e as imagens foram arquivadas em fitas VHS e feita análise macroscópica do local verificando também a presença ou não de aderências com o pulmão.

O equipamento utilizado para este procedimento foi o da Storz® composto por um monitor de vídeo<sup>18</sup> de alta resolução, cânula<sup>19</sup> de 10mm  $\emptyset$  (Edlo®, RS) que serviu de conduto para a passagem do endoscópio<sup>20</sup> rígido de 10mm de  $\emptyset$  e ângulo de visão de 0º, (Endoscópio Hopkins®, Karl Storz®, RJ) acoplado a uma microcâmera<sup>21</sup> (Telecam-DX® Karl Storz), e a fonte de luz<sup>22</sup> halógena (Fonte de luz 250 Karl Storz, RJ), a um processador da microcâmera e um videocassete<sup>23</sup>.

A ótica e a cânula foram colocadas em uma caixa plástica própria para imersão em uma solução de glutaraldeído<sup>24</sup> a 2%, durante 40 minutos. Após esta etapa este material foi lavado com solução fisiológica<sup>25</sup> e seco com compressas estéreis. Com o material sobre a mesa auxiliar, a microcâmera e o cabo de luz de fibra ótica foram revestidos por campos estéreis adaptados.

Com o animal em decúbito dorsal, em posição de Trendelenburg reverso e após todos os procedimentos de preparação para o procedimento cirúrgico asséptico, uma incisão de 2,0cm pré-umbilical foi realizada na linha média. Ao expor os órgãos abdominais e com o auxílio de uma pinça para melhor visualizar o diafragma, foi reposicionado o fígado.

O ligamento falciforme foi retirado e com uma pinça de Allis o músculo diafragma foi pinçado e tracionado levemente em direção ao abdome, sendo uma incisão de 1cm realizada no mesmo, na posição de 11 horas. Através de uma cânula a ótica foi introduzida no tórax.

<sup>18</sup> Sony, H. Strattner, Rio de Janeiro, RJ.

<sup>19</sup> Cânula, H Strattner, Rio de Janeiro, RJ.

<sup>20</sup> Endoscópio rígido Hoopkins 26033AP, H Strattner, Rio de Janeiro, RJ.

<sup>21</sup> Telecan-Dx 20232101, H Strattner, Rio de Janeiro, RJ.

<sup>22</sup> Fonte de Luz Halógena HS 15003, H Strattner, Rio de Janeiro, RJ.

<sup>23</sup> Panasonic 7 cabeças, zona franca-Manaus, AM.

<sup>24</sup> Germi-Rio, Bioquímica, São José do Rio Preto, SP.

<sup>25</sup> Cloreto de sódio, Texon, Viamão, RS.



Para visibilização do local do implante o animal foi reposicionado ficando obliquado para o lado esquerdo na mesa, e com um volume colocado sob o tórax. O volante da equipe cirúrgica contou os espaços intercostais, para indicar a localização do local implantado. A exploração da cavidade torácica foi feita registrando qualquer presença de calo ósseo, aspecto do implante e aderências no local.

Na seqüência a óptica foi retirada e o fechamento do diafragma foi feito com um ponto em Wolff com fio de poliglactina 910, com diâmetro 4-0. No momento em que o nó foi apertado era realizada a insuflação pulmonar. A sutura na linha média foi com fio de poliglactina 910, com calibre 4-0 com suturas de Sultam, e a redução do espaço morto em um padrão interrompido simples, com o mesmo tipo de fio. A pele foi suturada com pontos isolados simples com fio mononáilon 4-0.

### **3.15 Retirada da agulha de cateter, biópsia, avaliação macroscópica**

Aos 60 dias de pós-operatório as agulhas de cateter foram retirados. Neste momento uma segunda avaliação foi realizada. Ao abordar o tórax foi realizada a biopsia em oito dos 16 gatos. Os dados foram arquivados através de fotos do local. Ao localizar os ganchos pré-formados dos pinos, estes foram identificados e retirados. Com o auxílio de um bisturi foi removido o tecido ao redor do gancho, e com o alicate foi removida a agulha dos implantes. Quando tinha dois ganchos, foram realizadas duas incisões para que o gancho dorsal fosse cortado e após fosse retirado.

A biópsia de uma das costelas foi feita com o auxílio de uma cizalha retirando todo o corpo da mesma, contendo a costela receptora e o implante. Foram coletados amostras de quatro gatos com 60 dias (dois do grupo a e dois do grupo b) e quatro com 120 dias (dois do grupo a e dois do grupo b). Um segmento da costela removida contendo no centro, o implante, foi enviado a análise histológica. O espaço morto remanescente foi reduzido utilizando-se fio poliglactina 910, com diâmetro 4-0, um padrão interrompido simples e a pele foi suturada com fio mononáilon 4-0, com padrão interrompido simples. Ao término da cirurgia foi feita restituída a pressão negativa do tórax. Por três dias foi utilizado tramadol 1.mg kg<sup>-1</sup> e cetoprofeno 2.mg kg<sup>-1</sup> por via SC.

### 3.16 Avaliação do Movimento das Costelas através da Cinemetria

Como metodologia para avaliar o movimento da caixa torácica foram desenvolvidas várias etapas básicas, como a construção de um modelo de representação da caixa torácica em um sistema de corpos rígidos articulados, constituídos de 31 marcadores posicionados sobre pontos anatômicos pré-determinados (Figura 4). A obtenção das coordenadas espaciais dos marcadores e o cálculo das distâncias lineares entre os marcadores em função do tempo foi a partir de um sistema de análise cinemática de movimentos.

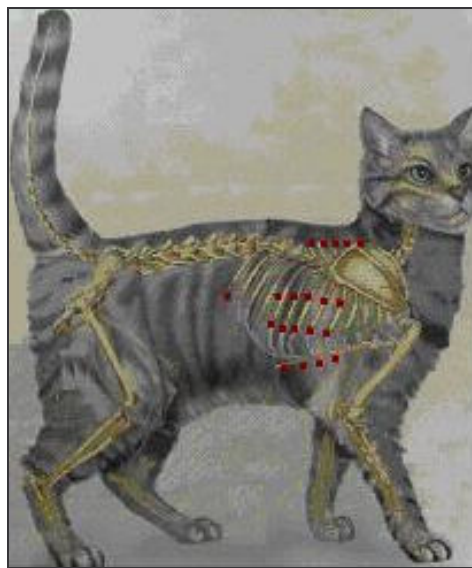


Figura 4 - Esquema de posicionamento dos marcadores nos pontos analisados através da cinemetria para avaliar o movimento das costelas do gato.

#### 3.16.1 Procedimentos

Foram avaliados os gatos pré-medicados com sulfato de atropina na dose de  $0,044.\text{mg kg}^{-1}$  por via SC e após foi administrado midazolam  $0,3.\text{mg kg}^{-1}$  IM e cetamina  $15.\text{mg kg}^{-1}$  IM, sendo mantidos com cetamina IV, e ringer com lactato. Em decúbito esternal e com o tórax com tricotomia as fitas reflexivas foram posicionadas, nos pontos anatômicos pré-definidos, e durante 1 minuto os movimentos respiratórios foram filmados em cada lado do tórax, direito e esquerdo, e também foram realizadas em decúbito lateral direito e esquerdo. Antes do procedimento cirúrgico foram feitos os grupos controle, avaliando cada gato, e estes foram novamente filmados após 60 dias e outro aos 120 dias de pós-operatório conforme o grupo

pré-estabelecido. Os dados coletados de cada gato foram comparados, com seu controle comparando aos 60 ou 120 dias.

### 3.16.2 Modelo de representação da caixa torácica

Para a análise dos movimentos da caixa torácica foram necessárias fitas reflexivas (marcadores) (Figura 5) de 0,5 x 0,3 cm posicionadas sobre os seguintes acidentes ósseos da caixa torácica: processo espinhoso da quinta até a nona vértebra torácica, extremidade lateral caudal da quinta até a nona costelas do lado direito e esquerdo. Foram avaliados dois pontos em cada costela, o terço médio do corpo da costela da quinta a nona, e próximo à articulação costochondral, quatro pontos no esterno na junção das cartilagens costais das costelas correspondentes, e um ponto no abdome, ventral a última costela. A análise foi realizada devido à variação do comprimento dos segmentos pré-determinados.

### 3.16.3 Sistema para análise cinemática

Para a análise dos movimentos foi utilizado o Laboratório de Biomecânica – LABIOMECA – do Centro de Educação Física e Desportos da UFSM. O sistema utilizado foi o *Peak Motus* (*Peak Performance, Inc., USA*) com duas câmeras de vídeo (Figura 6) com frequência de aquisição de imagens de 60 Hz.

Os registros das imagens foram gravados em fitas VHS através do videocassete, as imagens das câmeras foram transferidas para um monitor de vídeo e um computador contendo *software* específico para o processamento de dados. Após a montagem das duas câmeras, o calibrador (Figura 7) foi filmado, sendo que este estava posicionado no centro do espaço em que ocorreu o movimento analisado.

O calibrador é um sistema que consiste no estabelecimento de alvos de referência estacionários em um volume definido no espaço e na atribuição de suas coordenadas tridimensionais, sendo usado para definir o sistema de referência espacial no qual os movimentos foram localizados. Com estas informações foi possível calcular a amplitude do movimento em função do tempo.

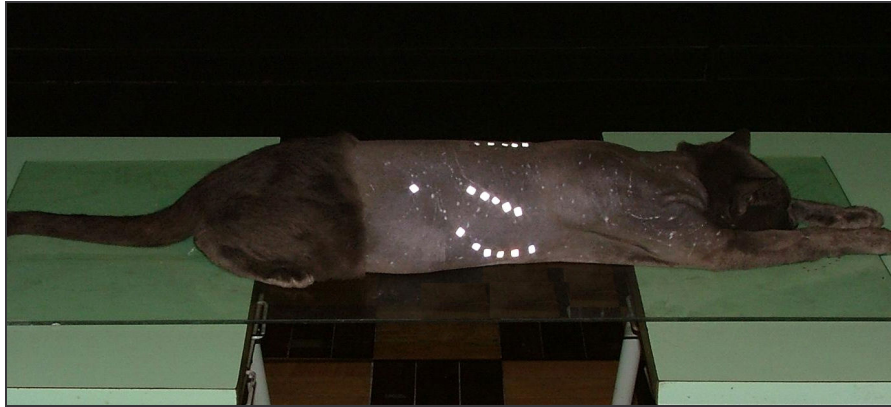


Figura 5 - Gato anestesiado posicionado em decúbito esternal, em pré-operatório, com os marcadores reflexivos posicionados nos pontos anatômicos pré-determinado. Da quinta a nona vértebra torácica, caudal as costelas (5<sup>a</sup>-9<sup>a</sup>) e no corpo da costela e próximo a articulação costochondral, um ponto no abdome, correspondente a porção final da última costela. Com o objetivo de avaliar o movimento das costelas.



Figura 6 - Posicionamento das câmeras de vídeo para aquisição dos dados, de um gato anestesiado em pré-operatório, posicionado em decúbito esternal, com marcadores reflexivos posicionados em pontos anatômicos pré-determinados para posterior análise do movimento das costelas (5<sup>a</sup>-9<sup>a</sup>).




Figura 7 - Sistema de referencia espacial, calibrador, utilizado no LABIOMECH da UFSM, utilizado para demarcar a área onde os movimentos devem ser analisados.

A filmagem foi realizada em uma sala que continha paredes pretas. As posições para a obtenção das imagens foram: em decúbito esternal (P1) a primeira filmagem e em decúbito lateral (P2) a segunda, em ambos os lados do gato. O tempo de coleta foi de 1 minuto em cada lado em cada posição. Foram analisados seis períodos de três segundos com intervalos de sete segundos entre eles.

Na P1, em decúbito esternal (Figura 8) o segmento 1 (Sg1) foi definido pelo processo espinhoso da quinta costela até o terço médio lateral caudal do corpo da mesma; o segmento 2 (Sg2) foi definido pelo sexto processo espinhoso até o terço médio lateral caudal do corpo da costela correspondente; o segmento 3 (Sg3) foi definido pelo sétimo processo espinhoso até o terço médio lateral caudal do corpo da costela correspondente; o segmento 4 (Sg4) foi definido pelo oitavo processo espinhoso até o terço médio caudal lateral da costela correspondente; o segmento 5 (Sg5) foi definido pelo nono processo espinhoso até o terço médio lateral caudal do corpo da costela correspondente; o segmento 6 (Sg6) foi formado pelo ponto posicionado no abdome até o nono processo espinhoso.

Para a P2 em decúbito lateral (Figura 9) o segmento 7 foi definido pelo terço médio lateral caudal da quinta costela até a quinta esternebra (Sg7); o segmento 8 foi definido pelo terço médio lateral caudal da sexta costela até a sexta esternebra (Sg8); o segmento 9 foi definido pelo terço médio lateral caudal da sétima costela até a sétima esternebra (Sg9); o segmento 10 foi definido pelo terço médio lateral caudal da oitava costela até a oitava esternebra (Sg10); o segmento 11 (Sg11) foi definido pelo terço médio lateral caudal da nona costela até a oitava esternebra; o segmento 12 (Sg12) foi definido pelo ponto posicionado no abdome até o terço médio lateral caudal da nona costela.



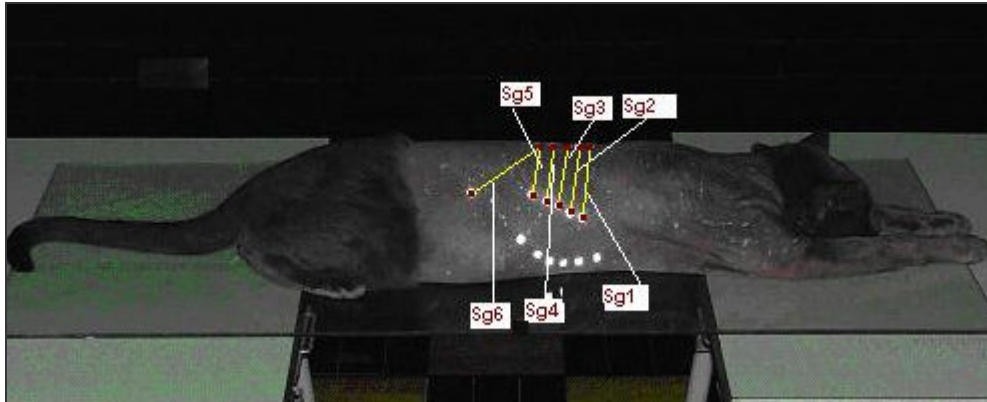


Figura 8 - Gato anestesiado, no pré-operatório, posicionado em decúbito esternal P1, com os pontos marcados da quinta vértebras torácica a nona, da quinta costela a nona, e da nona vértebra ao abdome. Representação dos segmentos analisados, que correspondentes de cranial para caudal Sg1, Sg2, Sg3, Sg4, Sg5, Sg6.

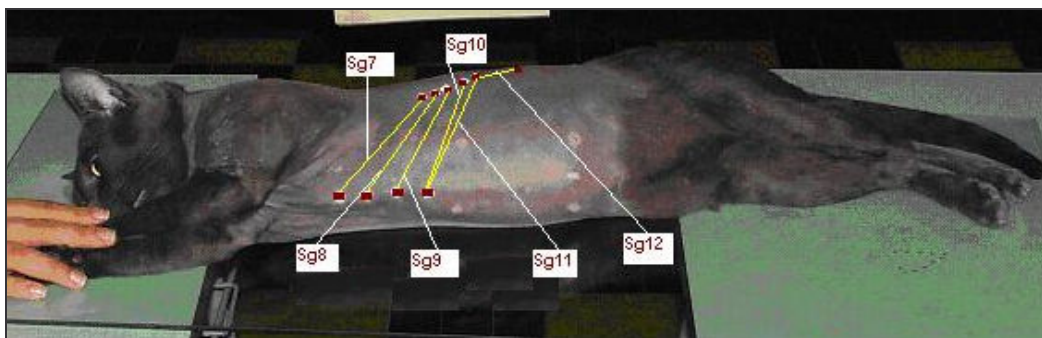


Figura 9 - Gato anestesiado, no pré-operatório, posicionado em decúbito lateral – P2, com os pontos marcados da quinta costela a nona aos quatro pontos do esterno, correspondentes a inserção de cada costela, e da nona costela ao abdome, que corresponde ao final da última costela que termina no abdome. Representação dos segmentos analisados, correspondentes de cranial para caudal Sg7, Sg8, Sg9, Sg10, Sg11, Sg12.

Os animais com a pele branca ou clara foram pintados com tinta escura à base de água ao redor das fitas reflexivas. Para identificação dos animais, cada gato foi filmado com número romano, e para identificação do pós-operatório foi colocado o zero na frente do número correspondente de cada gato.

Os dados obtidos nos gráficos foram avaliados conforme os valores máximo e mínimo do movimento.

Os dados foram submetidos à estatística descritiva. Para verificação da normalidade dos dados foi aplicado o teste de Shapiro Wilk. Como os dados apresentaram distribuição normal foi aplicado teste t para verificar as diferenças existentes entre os lados:

- direito e esquerdo em pré-operatório em decúbito esternal;
- direito e esquerdo em pré-operatório em decúbito lateral;
- direito e esquerdo em pós-operatório em decúbito esternal;

- direito e esquerdo em pós-operatório em decúbito lateral;
- esquerdo em pré e pós-operatório em decúbito esternal;
- esquerdo em pré e pós-operatório em decúbito lateral;
- direito em pré e pós-operatório em decúbito esternal;
- direito em pré e pós-operatório.

Sendo nível de significância adotado de 5%.

### **3.17 Avaliação histológica**

Foram seccionados uma costela contendo o implante de oito gatos, quatro do grupo A e os outros do grupo B, para serem acondicionadas em frascos com formol tamponado a 10% e após um período mínimo de 72 horas. Após a descalcificação com ácido nítrico a 5% o material foi cortado no sentido transversal utilizando um segmento do calo ósseo e o implante, foram feitas lâminas do segmento dorsal e do ventral. O processo foi através da técnica de inclusão de parafina e coloração por Hematoxilina e Eosina (HE) e as lâminas observadas em microscopia óptica sendo avaliadas a reação diante ao implante de osso homólogo conservado em açúcar in natura ou a 300%.

## **4 RESULTADOS E DISCUSSÃO**

### **4.1 Procedimentos observados em relação aos implantes, hidratação, meios, pinos e cirurgia**

Os implantes utilizados permaneceram no meio de conservação por um período mínimo de 30 dias e máximo de 3 anos e não foi observada diferença de consistência ou cor. Eles apresentavam-se com aspecto macroscópico adequado após este tempo, sem fissuras ou deterioração. Embora Alievi (2006) tenha trabalhado com mel e o tempo de conservação tenha sido menor do que nesse experimento, de 28 e no máximo 40 dias, o autor também não constatou nenhum sinal de deterioração ou de fissuras nos implante.

Os implantes do grupo a apresentavam melhor facilidade de manipulação, comparados aos implantes do grupo b, que estavam mais rígidos, embora o tempo de hidratação de 24 horas tenha sido considerado suficiente, não havendo qualquer caso de fratura à manipulação.

O tempo de hidratação empregado neste experimento foi devido aos dados descritos por Raiser (2000) que explanou que ao utilizar iodo e solução fisiológica na proporção de 1:50 foi necessário 24 horas para hidratar o tendão e permitindo também o iodo atuar em sua estrutura, obtendo uma maleabilidade do mesmo. Os tempos de hidratação dos implantes ósseos consultados variaram de 10 minutos (PINTO JR., 1995), 15 (ALIEVI, 2006) a 30 minutos (GAIGA, 2002). Estes autores consideraram tempo de hidratação suficiente para trabalhar com os ossos, apesar de Gaiga (2002) ao comparar os dois meios utilizados para conservar os implantes, verificaram que os que estavam em glicerina apresentavam-se mais quebradiços, dificultando o trabalho para a sua perfuração, fato que não foi observado nesse estudo.

Foi observada uma diferença de coloração entre os implantes, que pertenciam ao grupo b após a hidratação com o iodo, que ficaram mais escuros, mesmo após terem ficado imersos em ringer com lactato para remoção do excesso de iodo. Alievi (2006) e Amêndola (2001) escreveram que os implantes de seus experimentos possuíam coloração amarelada, devido à impregnação do meio conservante (mel), porém após terem sido hidratados com solução fisiológica aquecida a cor desapareceu.

Os meios a 300% apresentavam-se com aspecto viscoso, com pequena variação na coloração (amarelo pálido) comparada com os meios mais recentes (mais claros). Mazzanti (2000) comentou que a solução a 300% em temperatura ambiente conservou o músculo



diafragma de cão, por um período não inferior a 30 dias, porém não relatou o aspecto da solução nem o tempo máximo que foram conservadas essas estruturas.

Após dois dias de permanência dos implantes nos meios, os mesmos foram trocados, pois o açúcar *in natura* estava úmido. Segundo Centero Neto et al. (1987) isso ocorre devido ao fato do açúcar criar um meio hiperosmolar, por possuir ação osmótica provocando desidratação e morte celular. O período de troca dos meios foi conforme Mazzanti (2000) realizou em seu estudo. Embora neste experimento tenha sido utilizado tecido ósseo e Mazzanti (2000) ter trabalhado com tecido muscular conservado, houve a necessidade da troca dos meios.

A fração da agulha inserida no segmento ventral da costela do receptor foi pelo menos do mesmo tamanho no segmento dorsal, e a medida do seu tamanho foi feita com a parte de silicone do cateter como sugerido por Rappeti (2004). Ao chegar na curvatura da costela ficou ancorado, pois a sua extremidade em bisel serviu para esta finalidade.

Outra vantagem observada foi a sua maleabilidade que permitiu que ele se curvasse no sentido da costela, concordando com Rappeti (2006). Quando foi inserida no segmento ventral o bisel ficou voltado para cima, permanecendo assim até chegar no segmento dorsal. Neste momento ao verificar que já havia sido inserido o suficiente, o pino foi rotacionado voltando o bisel para baixo, sendo ancorado na cortical.

A extremidade da agulha foi curvada para formar um gancho e isso foi possível com a ajuda de um alicate que segurou próximo ao local que foi inserido na costela. O alicate serviu para evitar fraturas com o movimento de alavancamento do pino em relação à costela, como foi recomendado por Rappeti (2006).

Os cateteres de diâmetro 20G foram utilizados na maioria dos gatos, devido seu maior comprimento e resistência. Dos pinos de diâmetro 22G, que foram usados nas costelas, um quebrou, um migrou e outros 3 entortaram. O pino deve atingir de 60 a 75% da porção mais estreita da porção medular, sendo um material composto por aço inoxidável 316L (TUDURY, et al., 2003), porém o uso de materiais alternativos como agulhas hipodérmicas (ERDMANN, et al., 2002) e agulha de cateter (RAPPETI, 2004; 2006) tem sido utilizado com sucesso em osteosínteses.

O cuidado que deve ser tomado, ao utilizar a agulha do cateter é quanto ao seu diâmetro, em que quanto maior o tamanho do cateter, maior a resistência da agulha, sendo necessário correlacionar com o diâmetro da costela, para assegurar um bom ancoramento do mesmo, evitando que ele se quebre, e ocorra sucesso na cicatrização óssea (RAPPETI, 2006).

Os comprimentos das costelas variaram de no máximo 6,5cm e 4cm no mínimo, e os implantes foram de 1,5cm a 1,0cm (Tabela 1). Segundo Sinibaldi (1998) o tamanho do implante não é o fator mais importante na incorporação. Nesse estudo buscou-se uma homogeneização, sendo que o maior implante foi 22,28% e o menor 21,48% do comprimento da costela, formando grupos homogêneos quanto à proporção do comprimento do implante e do osso receptor.

O tamanho do defeito foi estipulado em aproximadamente 1/3 do comprimento de cada costela, pois com esse tamanho da agulha poderia ficar mais bem distribuído, 1/3 no segmento ventral, sendo 1/3 no implante e 1/3 no segmento dorsal, para poder fixar na curvatura da costela, como recomendado por Rappeti (2006).

Tabela 1 - Média e desvio padrão do comprimento das costelas que sofreram a cirurgia, e do implante ósseo conservado que foi colocado para reconstituição, bem como da porcentagem entre costela/implante. Valores obtidos através de exames radiográficos no pré-operatório e dos implantes trans-cirúrgico.

	Média Costela Caudal	Média costela intermediária	Média costela cranial
Comprimento das costelas (cm)	5,73±0,5	5,20±0,4	4,72±0,3
Comprimento do implante ósseo (cm)	1,231±0,1	1,12±0,1	1,05±0,09
Implante/costela - %	21,48	21,63	22,28

Em dois gatos o defeito foi criado no terço ventral e em outro no terço dorsal da costela. Na costela que recebeu o implante no terço ventral foi necessária uma cerclagem, porém não migrou nem fraturou ao contrário do que citou Rappeti (2006) a possibilidade de ocorrer fratura no segmento ventral ou a agulha migrar quando o houver pouca estrutura óssea para ser inserido.

Em outro animal cujo defeito foi mais ventral a agulha migrou, pois o seu comprimento limitado não alcançou a curvatura da costela para ficar ancorado, sendo necessária a reintervenção cirúrgica. O local onde a agulha deve ser inserida tem que sustentar o implante e os movimentos do tórax, para evitar sobrecarga e a ocorrência de fraturas e o seu comprimento pode ser insuficiente para ancorá-la, podendo migrar (RAPPETI, 2006).

No outro gato, cujo defeito foi no terço dorsal, foi necessário curvar as duas extremidades da agulha, pois pequena parte dele foi introduzida na medular, transfixando a costela, sendo necessário formar um gancho em suas extremidades. Também foi colocada uma cerclagem, com o intuito de evitar uma fratura, fato recomendado por Rappeti (2006) ao

realizar osteossíntese de costela em cães e também Fossum (2005) que dobrou as duas extremidades do pino, para evitar a migração. No entanto este autor não retirou o pino, e como a agulha do cateter é uma estrutura que não foi fabricada com o objetivo de se tornar um pino intramedular, ela deve ser retirada.

Quando a agulha apresenta as duas extremidades dobradas, dificulta a sua remoção, tendo que serem feitas duas incisões, uma dorsal e outra ventral (RAPPETI, 2006). No mesmo animal em que foi realizado o defeito no segmento dorsal das costelas a 7<sup>a</sup> costela foi retirada pois a técnica proposta não pode ser efetuada devido ao defeito ter localização muito dorsal.

Nos dois grupos de 60 dias a introdução foi no sentido retrógrado, dorso-ventral, facilitando a introdução do mesmo, nos gatos com costelas pequenas. Logo após foi retirado e introduzido de forma normógrada novamente no local onde foi formado um orifício, evitando a transfixação. Rappeti (2004) indicou a introdução de forma normógrada, pois acreditou que manusear o segmento ventral é mais fácil, pois ele pode ser tracionado para fora do tórax, e assim a agulha pode ser inserida na medular, mantendo um ângulo que evita a transfixação.

Após a sutura da musculatura, foi realizada a insuflação pulmonar ao fechar o nó do último ponto. Em quatro animais foi necessária a técnica de drenagem por toracocentese. Esta consta da inserção de um scalp 21G no oitavo espaço intercostal no terço dorsal do tórax no lado direito, em um ângulo de 45<sup>o</sup> aproximadamente. Esse scalp é acoplado a uma torneira de três vias e em uma seringa de vidro de 20ml. Essa técnica é indicada para a restituição da pressão negativa do tórax e foi utilizada por Mazzanti (2000), Rappeti (2003) Rappeti (2004), Martins (2005), Rappeti (2006), e Richter (2006). Todos os autores concordam que podem ser associadas às duas maneiras para restituição da pressão negativa, a insuflação pulmonar e a técnica da toracocentese, sendo de fácil execução e eficiente, como foi constatado neste experimento.

## **4.2 Avaliação clínica**

Apenas um gato teve secreção purulenta na ferida cirúrgica, com deiscência parcial da pele, apresentando eritema e aumento da temperatura local. A ferida cirúrgica ficava localizada abaixo do membro torácico, na região do cotovelo, mantendo o ferimento abafado e úmido, o que pode ter favorecido a proliferação bacteriana.

Foi instituído tratamento tópico com jatos de solução fisiológica três vezes ao dia como Raiser & Badke (1987) preconizaram no tratamento de feridas infectadas. A recomendação é o uso de jatos de solução fisiológica em seringa de 20ml com agulha 25x8,

após seca-se com gaze e preenche-se com açúcar granulado não estéril, obtendo sucesso no tratamento dos animais.

Em um gato do experimento foi instituído o tratamento com pomada de nitrofurazona<sup>26</sup>, após as lavagens com solução fisiológica, e em 10 dias a ferida cicatrizou. Rappeti, et al. (2003) também observaram um caso de deiscência da ferida, e atribuíram a isso o fato dos gatos terem o hábito de se lamberem, pois as lesões eritematosas ao redor da ferida podem ter sido provocadas por sua língua, que é bastante abrasiva.

Outro animal apresentou edema na porção ventral do tórax, devido a uma pinça de campo fazer uma lesão local. Como estava sendo administrado cetoprofeno não foi instituído outro tratamento.

Na avaliação subjetiva de dor dos gatos utilizados neste experimento no pós-operatório foi observado que:

- no primeiro dia ao serem tocados no local cirúrgico apresentavam pouco sinal de desconforto, com musculatura levemente tensa, movimentos respiratórios abdominais, em decúbito esternal, procuravam a comida, sendo que dois se alimentaram e ficaram sem restrição de decúbito;
- no segundo dia, sinais de pouca dor quando a ferida foi tocada, movimentos respiratórios tóraco-abdominal leves, predominando os movimentos do abdome, todos se alimentaram e apenas um animal não defecou e já se movimentavam livremente;
- no terceiro dia não apresentavam nenhum sinal de dor, sem reação ao tocar o local da cirurgia, movimento respiratório tóraco-abdominal, comportamento habitual.

A analgesia feita com tramadol e cetoprofeno foi considerada grau 1 no primeiro dia e no terceiro dia passou para o grau zero.

### **4.3 Avaliação radiográfica**

Os animais foram apenas contidos fisicamente para a realização dos exames radiográficos. Para melhor avaliação foi necessário analisar por número de implantes, pois cada um reagiu de maneira diferente quanto à formação de calo ósseo, presença de linha radiolucida, ou tempo observado para o início de reabsorção, e posicionamento das agulhas (Figura 10).

---

<sup>26</sup> Furacin pomada, Scering-Ploough, Jacarepaguá-RJ.

O exame radiográfico foi fundamental para avaliar o processo de incorporação pois em concordância com o que foi preconizado por Pinto Jr. (1995) e Alievi (2006), é um método não-invasivo e revela de modo fidedigno o que acontece com o implante. Porém neste estudo as avaliações radiográficas foram dificultadas devido à estrutura das costelas ser pequena, frágil, estreita além de existir uma grande quantidade de sobreposição, na posição lateral perdendo-se detalhes de total precisão quanto à densidade óssea. A realização de outro posicionamento não acrescentou mais subsídio para avaliação.

No grupo a: ao término dos 60 dias, os locais em que formaram calos ósseos foram em 22 costelas de um total de 24 implantes correspondendo a 91,67%. Catorze calos ósseos apresentavam linha radiolucida tanto no segmento dorsal, quanto ventral ou mesmo linha parcial e representando 58,34%. Deste grupo dois implantes apresentavam imagem radiolucida, correspondendo a 8,34%. A avaliação da reabsorção foi evidenciada aos 90 dias em apenas um implante correspondendo a 4,17%.

Deformidade de angulação no grupo a: Dos animais deste grupo, três (25%) costelas apresentaram deformidade de angulação em relação ao seu eixo longitudinal, dois implantes estavam com densidade diminuída e o outro estava fraturado e também radiolucida.

No Grupo b: A formação de calo ósseo nas costelas envolvidas ao término de 60 dias foi 17 (73,91%) num total de 23 implantes neste grupo. A linha radiolucida foi evidenciada num total de cinco implantes (21,74%). Aos 45 dias quatro costelas formaram calo ósseo o que significou 17,34%.

Ao avaliar a reabsorção no tempo de 45 dias foi encontrado um total de dois implantes (8,70%), em 60 dias, dois (8,70%), aos 90 dias, quatro (17,39%), o que correspondeu a um total de 34,79%. Pinto Jr. (1995) observou que a radiodensidade do implante ósseo em seu experimento diminuiu gradativamente a partir de três meses, oportunidade em que foi constatado sinais de reabsorção do calo ósseo. Alievi (2006) obteve um tempo médio para a incorporação do implante de 66 dias para a interface proximal e 68,33 dias na interface distal, variando de 45 a 90 dias. Já Amêndola (2001) encontrou a diminuição da densidade dos implantes aos 30 dias e se manteve até os 75 dias em média, sendo que foi observada maior reabsorção nas interfaces implante/receptor, fato explicado devido à atividade osteoclástica focal das superfícies do implantes antecedendo a atividade osteoblástica (STEVENSON & HOROWTZ, 1992).

Deformidade de angulação no grupo b: com 120 dias de avaliação três implantes estavam com deformidade da costela em relação ao seu eixo longitudinal, dois implantes

apresentavam-se com reabsorção aos 60 dias, um pino quebrou próximo aos 45 dias, e outro saiu do canal medular (Figura 11).

A incorporação é um processo complexo e não depende apenas da resposta do leito receptor, das propriedades biológica dos implantes, mas também da estabilidade da fixação e da resistência mecânica do próprio implante (STEVENSON & HOROWITZ, 1992). Além da união estável entre enxerto e leito receptor Stevenson et al. (1996) descrevem que deve haver uma união estável entre as interfaces hospedeiro-enxerto, e precisam estar intimamente ligadas. Para Stevenson & Horowitz, (1992) o enxerto pode ser considerado incorporado com sucesso quando, ao ser avaliado clinicamente, existir uma união entre as interfaces receptor/enxerto, e isso é capaz de suportar as forças fisiológicas de apoio do peso sem fratura ou dor.

Num total de 47 implantes seis apresentaram-se com deformidade de angulação, o que correspondeu a 12,77%, e destes uma fratura do implante no segmento dorsal (2,13%). Burchardt (1983), ao classificar os tipos de reparo em cães, citou que do tipo 1, reparo normal, não ocorre fraturas por fadiga e há união com leito receptor em 16 semanas. O autor comenta que em até 20% dos animais podem ser encontradas essas complicações e sugeriu que esse índice indica mínima ou insignificante diferença imunológica entre o doador e o receptor, logo 12,77% e 2,13% encontrados neste estudo está classificado como tipo 1.

Já nos casos de reparos lentos o autor ainda relata que existe uma grande diferença genética entre o doador e o receptor, sendo encontrado um alto índice de não união ou união retardada, além de reabsorção periférica, com perda do tamanho do implante, reabsorção interna exagerada e extensa e diminuição significativa na resistência mecânica. Foi constatado que nos implantes observados não ocorreu nenhum caso desse tipo de situação, sugerindo que o meio que conservou os implantes diminuiu a antigenicidade.

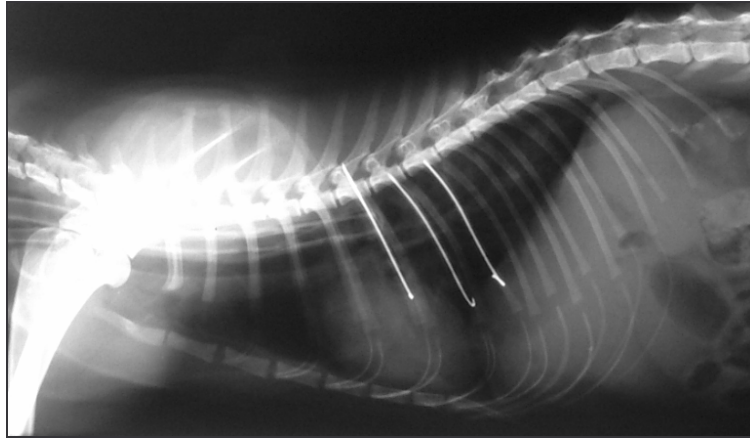


Figura 10 – Avaliação radiográfica após implantação de segmento ósseo conservado em açúcar *in natura*. Observar que os pinos são longos, e terminam na curvatura da costela.

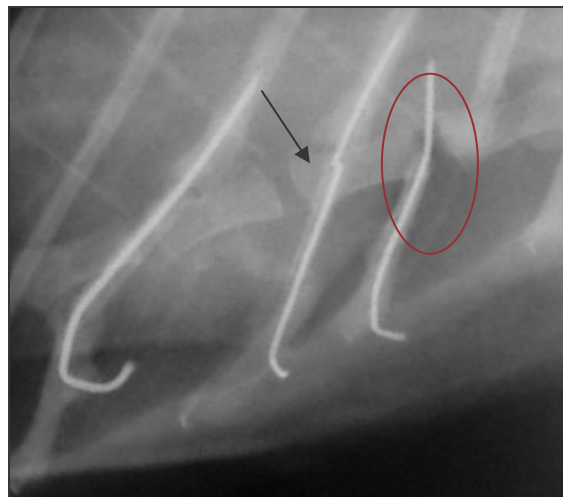


Figura 11 – Avaliação radiográfica após 45 dias de pós-operatório, com implantação de segmento ósseo conservado em açúcar a 300%, fixado com pino 22G, pino quebrado na sexta costela (seta), e migrou da quinta costela (círculo).

#### 4.4 Retirada da agulha de cateter e coleta para a biópsia

Em um gato foram necessárias duas incisões uma dorsal e outra ventral, para a remoção da agulha, sendo o gancho dorsal cortado e após tracionado. Essas agulhas apresentaram maior resistência quando comparado aos outras agulhas que foram retirados com facilidade. Este procedimento foi comentado por Rappeti (2006) ao retirá-las da costela de um cão em que foi necessário dobrar as duas extremidades.

A remoção foi feita com o auxílio de um porta-agulhas e com a outra mão do cirurgião a costela que continha a agulha foi ancorada próxima à articulação costocostal, limitando a força sobre a costela/implante, evitando desta maneira fraturas, como foi recomendado por



Rappeti (2004; 2006), ao trabalhar com osteossíntese de costela em gatos e cães respectivamente.

A fim de impedir que o gancho quebrasse no momento de sua remoção, foi necessário tracioná-la evitando o gancho. Apenas uma agulha quebrou no momento da retirada, mas foi possível removê-la pois já tinha sido retirada uma porção que proporcionou a saída do canal medular. Embora Rappeti (2006) não tenha observado nenhum caso em que o gancho tenha quebrado, essa técnica é indicada pelo autor pois favorece a retirada do pino e evita com que isso ocorra.

O gancho formado com a extremidade da agulha facilitou a identificação no momento da retirada. Rappeti (2006) indica a extração da agulha, pois esse material foi observado em seus estudos até 120 dias de permanência na medular, sem apresentarem nenhum sinal de oxidação, nem lesões intramedulares. Erdmann et al. (2002) utilizaram agulhas no calibre 25x8, 40x12 e 40x16 como pinos intramedulares para redução de fratura em animais silvestres, e esses nunca foram removidos, porém os autores não fizeram estudos avaliando em que condições essas agulhas ficaram após a cicatrização óssea.

Todas as agulhas foram retiradas aos 60 dias de pós-operatório e acredita-se que os mesmo deveriam permanecer até 120 dias nos animais que foram avaliados até esse período, como foi realizado por Alievi (2006), que retirou as placas somente no final de cada avaliação. Entretanto Pinto Jr. (1995) ao constatar a presença de calo ósseo, retirou os pinos intramedulares, não presenciando refraturas nas avaliações futuras.

Foi observada a presença de calo ósseo no local onde a agulha foi introduzida dificultando a sua retirada. Em alguns animais, foi necessário escarificar o local, sendo verificado que é imprescindível dobrar a sua extremidade. Fossum (2005) utiliza essa técnica de dobrar as duas extremidades, sem sua retirada, pois utiliza pino de Steinmann.

Nos oito gatos que sofreram a biopsia, os implantes foram facilmente identificados, apresentando calo ósseo nas interfaces, implante/receptor e tecido fibrovascular ao seu redor. Amêndola (2001) comenta que as análises macroscópicas dos ossos de seu experimento confirmaram o que foi observado no exame radiográfico.

#### **4.5 Avaliação histológica**

Os resultados da avaliação histológica foram em 8 animais, sendo selecionados quatro de cada grupo: os que não apresentavam aderência com o local do implante, para evitar complicações no trans-cirúrgico, como lacerações pulmonares ou hemorragias como foi



encontrado por Martins (2005) e Richter (2006). Foram selecionados três animais com 120 dias um com 150 dias e quatro com 60 dias; sendo quatro do grupo a e quatro do grupo b (Quadro 2). No grupo a com uma taxa de 91,67% e do grupo b com 73,91% de união entre as interfaces implante/receptor com atividade osteoclástica e outros animais com a presença de osteócitos viáveis no local do implante, sendo considerada alta taxa de incorporação nos dois grupos estudados, verificando osteocondução do tecido ósseo, com característica de continuidade entre o implante e o tecido ósseo formado, avançando sobre o implante. O processo de incorporação é definido como o envolvimento do osso necrótico por um osso novo viável, e para que isso ocorra, o osso necrótico é reabsorvido e o tecido ósseo novo vai se formando (BURHARDT, 1982). Alievi (2006) comenta que encontrou, em seu experimento com ossos conservados em mel, uma alta taxa de incorporação e intensa atividade osteoblástica e osteoclástica, porém não afirma que o implante utilizado apresentou atividades osteoindutoras, apenas osteocondutoras, bem como Pinto Jr. (1995) que em seu trabalho, constatou a osteocondução do enxerto utilizado.

Os resultados obtidos nesse experimento mostraram a evolução de alguns fenômenos ocorridos para a incorporação dos implantes, pois aos 60 dias foi verificado osso trabecular em direção ao implante em dois gatos. Segundo as observações de Amêndola (2001) o tempo de 60 dias de pós-operatório é suficiente para verificar o que ocorre com o tecido ósseo implantado.

Aos 120 dias não expôs o que ocorreu na totalidade do material implantado, exigindo um maior intervalo de avaliação, em concordância com Alievi (2006) que diz que existe uma necessidade de avaliações mais prolongadas, que permita identificar o tempo suficiente para incorporação e suas complicações tardias.

O projeto inicial do experimento foi avaliar até 180 dias de pós-operatório, porém um gato avaliado aos 150, apresentou continuidade entre leito receptor e doador, formação de osso compacto, osteócitos viáveis no implante, extensa proliferação periosteal, porém também apresentou obstrução uretral. Em outros três gatos também foi evidenciada essa enfermidade, porém todos responsivos a terapia clínica. Após esses episódios se optou pela diminuição do tempo de avaliação para 120 dias.

Nos animais em que houve consolidação, haviam osteócitos viáveis na área de interface costela-implante, porém não em toda a sua extensão. As células inflamatórias mais encontradas foram linfócitos e plasmócitos.

Dos oito animais avaliados, três com 120 dias, dois apresentaram reabsorção óssea. Um aos 150 dias apresentou osso compacto, com osteofitos viáveis no local implantado e

extensa proliferação periosteal, e outro com continuidade entre costela e implante . Os tecidos ósseos conservados agem como suporte para a formação de um novo osso, e para que isso ocorra, passa por vários graus de absorção osteoclática e substituição progressiva por parte do osso hospedeiro (PIERMATTEI & FLO, 1999).

Sinibaldi (1989) afirmou que o tamanho do implante é histologicamente importante para a incorporação, pois pequenos implantes podem ser reabsorvidos por gradual substituição, enquanto a reabsorção de implantes maiores podem levar longo período ou nem chega a dar-se por completo. O processo de incorporação depende do justo contato com o tecido doador, do tempo, e do equilíbrio dos seguintes processos: proliferação de células osteogênitoras; diferenciação de osteoblastos; osteoindução; osteocondução; e propriedades biomecânicas do enxerto (BURCHARDT, 1982).

Gato-Grupo-Tempo	AVALIAÇÃO HISTOLÓGICA
01-B-120	<p><b>Calo dorsal:</b> Reabsorção do implante contendo extenso calo fibroso além de grande quantidade de osteoclastos (Figura 12).</p> <p><b>Calo ventral:</b> Reabsorção do implante contendo extenso calo fibroso além de grande quantidade de osteoclastos</p>
02-B-150	<p><b>Calo dorsal:</b> Continuidade entre leito receptor e doador, formação de osso compacto, osteócitos viáveis no implante, extensa proliferação periosteal (Figura 13).</p> <p><b>Calo ventral:</b> Ossificação endocondral, presença de cartilagem hialina na junção entre osso e implante, formação de osso trabecular.</p>
03-B-60	<p><b>Calo dorsal:</b> Formação de extenso calo fibroso com reabsorção de grande parte do implante, pequena quantidade de cartilagem hialina.</p> <p><b>Calo ventral:</b> Formação de extenso calo fibroso com reabsorção de grande parte do implante, pequena quantidade de cartilagem hialina, porém com grande quantidade de cartilagem hialina.</p>
04-B-60	<p><b>Calo dorsal:</b> Continuidade entre a costela e o implante, porém união realizada através de esparso osso trabecular.</p> <p><b>Calo ventral:</b> Extenso calo fibroso contendo pouca cartilagem hialina, além de formação de osso trabecular no calo.</p>
05-A-120	<p><b>Calo dorsal:</b> Reabsorção parcial do implante extenso calo fibroso</p> <p><b>Calo ventral:</b> Reabsorção parcial do implante, calo fibroso maior ainda, quantidade moderada de cartilagem hialina.</p>
06-A-120	<p><b>Calo dorsal:</b> Continuidade entre costela e implante, cartilagem hialina</p> <p><b>Calo ventral:</b> Continuidade entre costela e implante, cartilagem hialina</p>
07-A-60	<p><b>Calo dorsal:</b> Presença de cartilagem hialina, extensa proliferação periosteal</p> <p><b>Calo ventral:</b> Continuidade entre costela e implante, formação de osso trabecular, mínima quantidade de cartilagem hialina (Figura 14).</p>
08-A-60	<p><b>Calo dorsal:</b> Extensa proliferação periosteal formada por tecido fibroso, reabsorção parcial do implante</p> <p><b>Calo ventral:</b> Extensa proliferação periosteal formada por tecido fibroso, reabsorção parcial do implante</p>

Quadro 2- Resultados da avaliação histológica das amostras ósseas obtidas dos gatos submetidos a implante homólogo de costela conservado em açúcar a 300% (B) ou *in natura* (A).

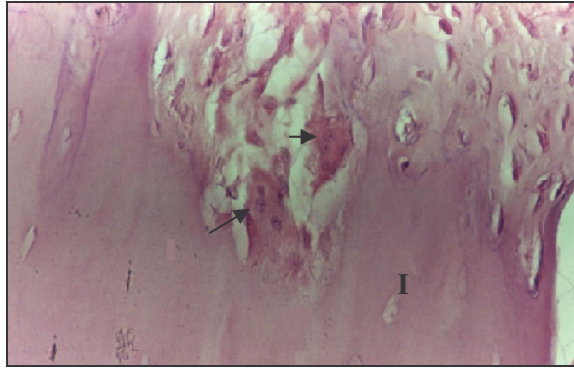


Figura 12 - Aspecto histológico do corte transversal de amostra óssea do gato de 120 dias do grupo B, apresentando reabsorção óssea do implante (I) sendo possível observar a presença de osteoclastos (seta) (H&E - 400x).

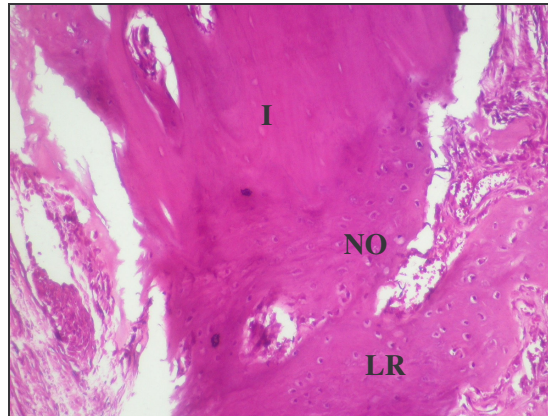


Figura 13 - Corte transversal da zona de transição do implante (I) e do leito receptor (LR). Aspecto histológico de amostra óssea do gato de 150 dias do grupo B, apresentando formação óssea (NO) e incorporação do implante ao leito receptor. (H&E - 100x).

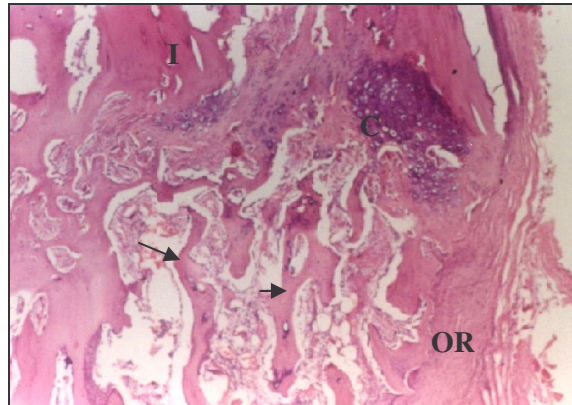


Figura 14 - Corte transversal, e aspecto histológico de amostra óssea do gato de 60 dias do grupo A, apresentando formação óssea trabecular (setas) formado a partir do processo de ossificação endoconral, onde ainda é possível verificar a presença de pequena quantidade de cartilagem hialina (C) entre o implante (I) e parte do osso receptor (OR). (H&E - 100x).

#### 4.6 Avaliação por Cinematria

A principal vantagem da cinematria é ser um método não invasivo, para avaliar a dinâmica da parede costal. Nos estudos de Da Silva et al. (1977), foi feito um *flap* de pele sobre o tórax e abdome para adaptar os marcadores para as avaliações. Dimarco et al. (1984) colocaram eletrodos nos músculos intercostais e diafragma e Orem et al. (2000), realizaram traqueostomia e introduziram eletrodos no músculo diafragma. Todos estes autores tiveram como objetivo avaliar o movimento respiratório de gatos. A metodologia de avaliação no presente estudo foi capaz de capturar os pequenos movimentos das costelas, tanto em pré como em pós-operatório (Figura 15 e 16), sem a necessidade de abordagem cirúrgica.

Os pontos anatômicos foram selecionados com base nos dados referidos por Sarro et al. (2003), sendo suas identificações mediante a palpação dos espaços intercostais e acidentes ósseos conhecidos.

O protocolo anestésico utilizado neste experimento foi o mesmo que Teixeira et al. (2005) usaram em seu estudo quando analisaram o movimento respiratório em um gato hígido. A desvantagem de trabalhar com gatos é a necessidade de anestesiá-los para a captura dos dados, como foi instituído por Da Silva et al. (1977), Dimarco et al. (1984), Orem et al, (2000) e Teixeira et al. (2005), não sendo possível uma avaliação como acontece em seres

humanos em que eles podem ficar sentados (LOULA et al. 2004, SARRO 2003) ou em pé (PATERNIANI et al. 2001), conforme determinado pelos autores.

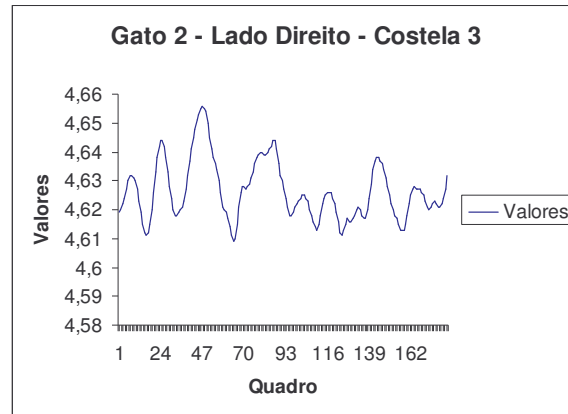


Figura 15: Representação do movimento da sétima costela de um gato anestesiado, através da análise cinemática, posicionado em decúbito esternal, no pré-operatório, através das imagens capturadas com câmeras com 60HZ. Uma tentativa dos 3 segundos avaliados em um total de 182 quadros.

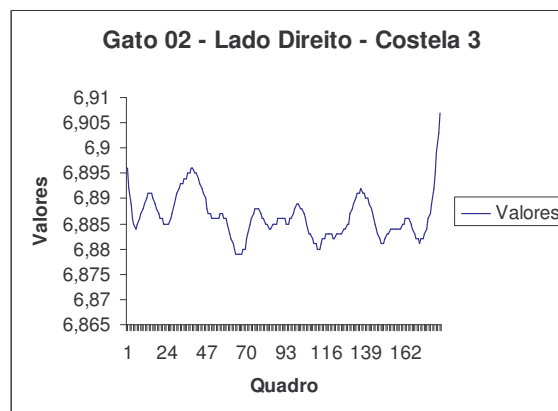


Figura 16: Representação do movimento da sétima costela, de um gato anestesiado após procedimento de reconstituição de parede costal, com implante de costela, posicionado em decúbito esternal. Dados obtidos através da análise cinemática, através das imagens capturadas com câmeras com 60HZ. Uma tentativa dos 3 segundos avaliados em um total de 182 quadros.

O protocolo instituído no presente trabalho pode ter interferido no padrão respiratório, pois Valadão (2002) discorre que os anestésicos dissociativos, produzem respiração caracterizada por pausa prolongada após a inspiração, e Lin (1996) citou que a apnéia é

comum durante a anestesia, no momento da indução por cetamina. Apesar disso foi possível capturar os movimentos das costelas, tanto no pré quanto no pós-operatório.

O número de marcadores reflexivos utilizados (31) foi o suficiente para avaliar as estruturas anatômicas de interesse neste estudo, pois a reconstituição torácica envolveu três costelas seqüenciais da nona a quinta, abrangendo com totalidade a área pesquisada, e sendo obtido resultados do movimento das costelas e abdome. Teixeira et al. (2005) conseguiram bons resultados com apenas 18 marcadores, embora tenham avaliado somente o lado direito do tórax felino, já Loula et al. (2005) utilizaram 100 destes para à análise de volume respiratório através da videogrametria.

Nesse estudo foi avaliado um pequeno espaço anatômico, porém foram necessários dois decúbitos, exigindo uma maior quantidade de fitas reflexivas, comparado ao trabalho realizado por Sarro, et al. (2003), que avaliaram todo o tórax e parte do abdome, estabelecendo apenas um marcador para cada costela. Já Paterniani et al. (2001) aplicaram um sistema de pontos de luz sobre a superfície do tronco, para obter uma imagem tridimensional do mesmo, correspondendo a 0,7 ponto por  $\text{cm}^2$ , porém não conseguiram a análise do movimento.

As fitas reflexivas utilizadas neste experimento apresentavam tamanho de 5x3mm e permitiram que fosse capturado o movimento, embora a distância entre elas tenha sido pequena, dificultando em alguns momentos a captura das imagens. A sua dimensão foi estipulada de acordo com os dados do trabalho realizado por Teixeira et al. (2003), pois os gatos deste estudo eram pequenos com um peso médio de 3kg, sendo inviável a utilização de marcadores esféricos, como os usados rotineiramente na cinemetria por Sarro et al. (2003).

A sala onde foram coletadas as imagens foi conforme as recomendações feitas por Sarro (2003) que salienta que as cores e objetos do ambiente externo não devem interferir na imagem, aumentando o contraste da pessoa a ser filmada e dos marcadores. Nos gatos com pelagem branca foi necessária a aplicação de tinta preta, a base de água, ao redor dos marcadores, pois o contraste do branco da pele ficou realçada sendo indispensável escurecer o contorno dos marcadores para refletirem sem influência, obtendo um bom resultado.

Para a captura das imagens o calibrador foi filmado no centro do espaço onde os movimentos foram capturados, como recomendaram Paterniani et al. (2001), Sarro (2003), Sarro et al. (2003) e Teixeira et al. (2005).

As duas câmeras foram dispostas obliquadas, uma caudal e a outra cranial em relação ao gato, filmando o mesmo ponto simultaneamente nos dois ângulos, conseguindo com sucesso a captura dos dados conforme Teixeira et al. (2005) em seu estudo e Paterniani et al.



(2001), que filmaram apenas a posição posterior do tórax com duas câmeras. Já nos trabalhos realizados por Sarro (2003), Sarro et al. (2003) e Loula et al. (2005) foram necessárias cinco câmeras para essa finalidade.

Foi constatado que não houve nenhuma diferença significativa entre os lados, esquerdo e direito do tórax, nos dois decúbitos e nos segmentos analisados, existindo movimentos simétricos, nas avaliações no pré-operatório (Tabela 2 e 3). De Troyer & Leduc (2003) citaram que em cães não existe uma uniformidade entre as costelas nas diferentes áreas quando o pulmão é insuflado. Neste experimento, no momento da captura das imagens, não foi efetuada nenhum tipo de ventilação artificial.

Tabela 2- Apresenta a média (X) e desvio padrão (S) da variação do comprimento dos segmentos do lado esquerdo e direito na posição esternal no pré-operatório. (mm)

	esquerdo	direito
	X±S	X±S
seg1	0,06±0,05	0,07±0,07
seg2	0,06±0,04	0,06±0,05
seg3	0,06±0,05	0,07±0,05
seg4	0,07±0,05	0,11±0,11
seg5	0,06±0,05	0,09±0,08
seg6	0,08±0,06	0,08±0,05

Tabela 3 Apresenta a média (X) o desvio padrão (S) da variação do comprimento dos segmentos do lado esquerdo e direito na posição lateral no pré-operatório. (mm)

	esquerdo	direito
	X±S	X±S
seg7	0,07±0,05	0,10±0,10
seg8	0,08±0,04	0,08±0,07
seg9	0,06±0,04	0,08±0,06
seg10	0,08±0,06	0,09±0,08
seg11	0,09±0,08	0,09±0,08
seg12	0,07±0,08	0,08±0,09

Na sétima costela (seg3) do lado direito no pós-operatório, ocorreu uma diferença significativa ( $p=0,003$ ), diminuindo o seu movimento, quando comparado com o lado esquerdo em decúbito esternal, bem como o movimento do abdome (seg6) ( $p= 0,001$ ) em relação à nona vértebra (Tabela 4).

No pós-operatório, em decúbito lateral, a análise do lado esquerdo com em relação ao lado direito, diminuiu o movimento na sétima costela (seg9) no lado direito (Tabela 5), em que ocorreu a cirurgia, com diferença significativa ( $p=0,047$ ).



Tabela 4- Apresenta a média (X) o desvio padrão (S) da variação do comprimento dos segmentos do lado esquerdo e direito em decúbito esternal no pós-operatório (mm)

	esquerdo	direito
	X±S	X±S
seg1	0,05±0,04	0,06±0,05
seg2	0,14±0,45	0,05±0,04
seg3	<b>0,08*±0,07</b>	<b>0,04*±0,03</b>
seg4	0,08±0,06	0,05±0,05
seg5	0,09±0,07	0,06±0,05
seg6	<b>0,08*±0,07</b>	<b>0,05*±0,03</b>

\* diferenças estatisticamente significativas ( $p<0,05$ )

Tabela 5- Apresenta a média (X) o desvio padrão (S) da variação do comprimento dos segmentos do lado esquerdo e direito em decúbito lateral no pós-operatório. (mm)

	esquerdo	direito
	X±S	X±S
seg7	0,08±0,09	0,07±0,07
seg8	0,09±0,04	0,09±0,08
seg9	<b>0,12*±0,08</b>	<b>0,09*±0,05</b>
seg10	0,10±0,05	0,10±0,05
seg11	0,10±0,06	0,11±0,07
seg12	0,07±0,06	0,13±0,24

\* diferenças estatisticamente significativas ( $p<0,05$ )

Em decúbito esternal, comparando o lado esquerdo com o lado direito, em pré e pós-operatório ocorreu uma diferença significativa ( $p=0,0001$ ) do movimento da sétima costela (seg3), do lado direito, aumentando o seu movimento em pós-operatório (Tabela 6).

Tabela 6- Apresenta a média (X) o desvio padrão (S) da variação do comprimento dos segmentos do lado esquerdo em pré e pós-operatório no decúbito esternal. (mm)

	pré-operatório	pós-operatório
	X±S	X±S
seg1	0,07±0,05	0,08±0,09
seg2	0,08±0,04	0,09±0,04
seg3	<b>0,06*±0,04</b>	<b>0,12*±0,08</b>
seg4	0,08±0,06	0,10±0,05
seg5	0,09±0,08	0,10±0,06
seg6	0,07±0,08	0,07±0,06

\* diferenças estatisticamente significativas ( $p<0,05$ )

No lado direito, os movimentos da sétima (seg3) ( $p=0,011$ ), oitava (seg4) ( $p=0,08$ ) e nona (seg5) ( $p=0,03$ ) costelas, diminuíram quando comparados em pré e pós-operatório, em decúbito esternal, bem como do abdome ( $p=0,002$ ) (Tabela 7). Teixeira et al. (2005) em um

estudo para analisar os movimentos respiratórios em um gato anestesiado, evidenciaram que esse animal apresentava um padrão respiratório abdominal, quando em decúbito ventral, pois o movimento no abdome foi maior que os do tórax. Já De Troyer & Leduc (2003) encontraram nos cães, um aumento do movimento da nona e décima primeira costelas, ao insuflar os pulmões e segundo Dimarco et al. (1984) e Teixeira et al. (2005) ocorre um movimento sincrônico do gradil costal e do abdome no ato da respiração.

Os implantes utilizados para a reconstituição da parede costal proporcionaram um decréscimo dos movimentos no local implantando, verificado através da análise cinemática. O movimento das costelas é responsável pela insuflação da grade costal consistindo em inspiração e a rotação exterior e para frente das articulações costovertebral com aumento da dimensão transversal de toda grade costal (DA SILVA, et al. 1977). Os músculos intercostais que foram removidos durante o procedimento cirúrgico junto com as costelas, foram substituídos por tecido fibroso e segundo FOSSUM (1996) eles também são responsáveis pelos movimentos inspiratórios e expiratórios, ajudando os movimentos dos arcos costais.

Tabela 7- Apresenta a média (X) o desvio padrão (S) da variação do comprimento dos segmentos do lado direito em pré e pós-operatório em decúbito esternal. (mm)

	pré-operatório	pós-operatório
	X±S	X±S
seg1	0,07±0,07	0,06±0,05
seg2	0,06±0,05	0,05±0,04
seg3	<b>0,07*±0,05</b>	<b>0,04*±0,03</b>
seg4	<b>0,11*±0,11</b>	<b>0,05*±0,05</b>
seg5	<b>0,09*±0,08</b>	<b>0,06*±0,05</b>
seg6	<b>0,08*±0,05</b>	<b>0,05*±0,03</b>

\* diferenças estatisticamente significativas (p<0,05)

Em decúbito lateral, apenas a sétima costela (seg9) apresentou uma diferença significativa ( $p=0,00009$ ) aumentando o seu movimento no pós-operatório no lado esquerdo (Tabela 8), pode ter ocorrido uma compensação do movimento da costela do lado oposto.

As avaliações do lado direito, em decúbito lateral, comparando o pré com o pós-operatório, não resultaram em nenhuma alteração com significado estatístico, do movimento das costelas (Tabela 9). No estudo realizado por Teixeira et al. (2005) nesse mesmo decúbito foi evidenciado que não existe diferença significativa entre a quinta e sétima costela em relação às outras, e que a sexta e a nona tiveram em relação ao abdome, predominando o movimento do abdome.

Tabela 8- Apresenta a média (X) o desvio padrão (S) da variação do comprimento dos segmentos do lado esquerdo em pré e pós-operatório em decúbito lateral. (mm)

	pré-operatório	pós-operatório
	X±S	X±S
seg7	0,07±0,05	0,08±0,09
seg8	0,08±0,04	0,09±0,04
seg9	<b>0,06*±0,04</b>	<b>0,12*±0,08</b>
seg10	0,08±0,06	0,10±0,05
seg11	0,09±0,08	0,10±0,06
seg12	0,07±0,08	0,07±0,06

\* diferenças estatisticamente significativas (p<0,05)

Tabela 9- Apresenta a média (X) o desvio padrão (S) da variação do comprimento dos segmentos do lado direito em pré e pós-operatório em decúbito lateral. (mm)

	pré-operatório	pós-operatório
	X±S	X±S
seg7	0,10±0,10	0,07±0,07
seg8	0,08±0,07	0,09±0,08
seg9	0,08±0,06	0,09±0,05
seg10	0,09±0,08	0,10±0,05
seg11	0,09±0,08	0,11±0,07
seg12	0,08±0,09	0,13±0,24

#### 4.7 Avaliação por toracoscopia através do acesso paraxifóide trans-diafragmático modificado

O acesso para a toracoscopia paraxifóide trans-diafragmático modificado através da incisão realizada na linha média facilitou as manobras cirúrgicas. Foi um acesso rápido, seguro e que possibilitou avaliar as estruturas de parede do tórax e órgãos, como citaram Potter & Hendrickson (1998) quando descreveram uma incisão apenas de pele entre o processo xifóide e as cartilagens caudocostal. O trocarter, segundo os autores é direcionado cranialmente, lateral ao esterno, penetrando no diafragma.

A técnica utilizada neste estudo permitiu o uso da óptica de 10mm, maior do que a usada rotineiramente nesta espécie, como relatou Kovak et al. (2002) que empregaram uma óptica de 2,7 mm em gatos com infusão pleural, através de uma abordagem entre as costelas, próxima à junção costocostal.

A opção por não usar o pneumotórax foi de acordo com Fossum (2005) que diz que a técnica paraxifóide difere da laparoscopia, pois as cânulas usadas devem ficar abertas para o meio externo, criando e mantendo assim um pneumotórax. Também Martins (2005) ao fazer

biópsia no músculo cardíaco não utilizou CO<sub>2</sub>, pois associou o equipamento de toracoscopia com o material convencional, obtendo sucesso no procedimento. Já Beck (2003) ao utilizar insuflação torácica, enfrentou alterações cardiorespiratórias, porém Kovak et al. (2002) utilizaram uma agulha de Veress entre a quarta e oitava costela para produzir pneumotórax e não relataram nenhuma alteração.

O ligamento falsiforme dificultou as manobras cirúrgicas no momento da visualização do diafragma sendo necessária a remoção cirúrgica do mesmo em todos os animais do experimento. Fato comentado por Brum (2003) que nos casos de laparoscopia uma das complicações é a punção deste ligamento, resultando em enfisema, quando utilizado o pneumoperitônio, e também por Beck (2003) ao afirmar que essa estrutura interfere negativamente durante o ato cirúrgico, pois reduz o campo de visão, sendo que o auxiliar deve manipular mais o endoscópio para garantir uma melhor visualização do diafragma.

O redirecionamento do fígado com uma pinça facilitou ainda mais a abordagem ao diafragma, mesmo o animal estando em posição de Trendelenburg reverso. Brum (2003) relatou que na posição de Trendelenburg, os órgãos comprimem o diafragma, dificultando a respiração, por isso foi utilizado Trendelenburg reverso onde os órgãos fazem o movimento para o diafragma pélvico melhorando a exposição ao diafragma torácico.

A incisão do diafragma com o bisturi, com o auxílio da pinça Allis para tracioná-lo foi eficaz, pois não ocorreram lesões nos órgãos torácicos, e facilitou a visualização do mesmo. Beck (2003) empregou uma tesoura de Metzemaum para provocar experimentalmente uma hérnia diafragmática em cães, e Potter & Hendrickson (1998) para acessar o tórax introduziram o trocar e a cânula, bem como Fossum (2005), ao colocar cânulas adicionais em um ou dois dos lados do tórax.

Os gatos foram reposicionados para melhor visualizar a parede torácica do lado direito, facilitando a observação das estruturas. Além disso o auxílio dos panos de campo abaixo do tórax, melhorou a manipulação da óptica, pois o gato tem uma cavidade torácica pequena. Kovak et al. (2002) referem-se ao procedimento toracoscópico como sendo eficiente para diagnósticos e procedimentos terapêuticos em cães e gatos, consistindo em uma opção que promove uma excelente visualização das estruturas torácicas.

Potter & Hendrickson (1998) citaram que o acesso paraxifoide trans-diafragmático permite uma boa avaliação do mediastino, pulmões e parede ventral, porém a reconstituição deste estudo foi no terço médio da parede costal. A manobra de colocar o animal em decúbito lateral obliquo promoveu uma melhor avaliação do local cirúrgico e das aderências mostrando que esse método diagnóstico através de algumas modificações realizadas foi

conclusivo como citam Maryann et al. (2002), Beck (2003), De Zoppa (2003) e Richter, (2006).

Nos gatos avaliados foi identificado no local onde foram retirados os músculos intercostais houve substituição por tecido fibroso. Naqueles animais em que foi possível avaliar o local implantando (10), observaram-se aderências (8), união das interfaces receptor/implante (46 do total de 47 implantes), segmento do pulmão envolvendo o implante aos 60 dias de pós-operatório (2) e atelectasia (1) do pulmão que envolveu o implante.

Antes de fechar o tórax foi instilada heparina a 1% em oito gatos, com o intuito de diminuir o número de aderências. Ao serem avaliados com 120 dias três destes tiveram aderências com o pulmão. Um resultado corresponde a um gato em que após ter sido colocado o implante ocorreu uma fratura de costela e um pino que migrou do canal medular (com heparina). Do grupo que não recebeu heparina, apenas um, com 120 dias apresentou essa complicação que correspondente a um gato que foi necessário refazer a cirurgia, pois os três pinos saíram do canal medular, sendo realizada nova intervenção cirúrgica para colocar os pinos de maior diâmetro. Dois animais foram do grupo a e os outros dois do grupo b.

Aos 60 dias dois pulmões apresentaram aderências: um tratado com heparina e outro não. Os outros dois gatos com aderências foram do grupo com heparina, e não apresentaram nenhuma complicação no pós-operatório.

A presença de aderências do pulmão com a parede torácica dificultaram a avaliação do local da cirurgia em 8 gatos, fato ressaltado também por Beck (2003) que encontrou no seu estudo, um número elevado de aderências no interior do tórax, impedindo uma avaliação mais adequada. Martins (2005) utilizou heparina na diluição em solução fisiológica a 1%, e também encontrou aderências sobre o miocárdio, lobos pulmonares e destes com a parede costal. Rappeti et al. (2003) igualmente constataram nas avaliações macroscópicas 10 gatos com aderência do pulmão ao implante. Martins (2005) comenta que o uso da heparina não evitou aderências, porém elas foram facilmente desfeitas. Richter (2006) encontrou aderências do lobo cranial pulmonar na parede costal quando fez a correção por cirurgia torácica vídeo-assistida em 13 dos 14 cães que foram submetidos à indução experimental de ducto arterioso patente. Mazzanti (2000) também encontrou essa complicação na área de enxertia do diafragma com órgãos torácicos e abdominais.

Optou-se por não desfazer as aderências dos gatos utilizados neste experimento pois Martins (2005), ao desfazê-las, observou hemorragia, sendo necessária a conversão a céu aberto, problema também enfrentado por Richter (2006). As aderências estão presentes nos procedimentos torácicos, usando-se ou não heparina, porém, com o seu uso, elas podem ser

facilmente desfeitas (MARTINS, 2005). De acordo com estes resultados no seu experimento não houve nenhuma vantagem em utilizar a heparina.

A diferença entre os grupos de 60 e 120 dias foi que os implantes aos 60 dias apresentavam pouco tecido fibroso que os envolvia, e estavam separados dos tecidos da parede torácica, embora já existisse o início de continuidade tecidual entre eles e a parede; os calos ósseos bem evidentes e presença de neovascularização delimitadas. Aos 120 dias mostraram um tecido fibrovascular envolvendo o local implantado e estavam interligados com a parede costal.

O fio escolhido para sutura no diafragma foi eficiente e segundo Beck (2003) mostrou-se adequado tanto pela facilidade de manipulação quanto pela resistência na realização da sutura, concordando com Mazzanti (2000) que comentou que em seu experimento o fio poligalctina 910 para o reparo do músculo diafragma suportou o gradiente de pressão exercido sobre ele.

Apenas um ponto de Wolff permitiu um bom vedamento da cavidade torácica, pois o orifício de acesso foi de 1cm, ao contrário de Beck (2003) que provocou um defeito maior necessitando de sutura contínua. Nesse experimento o uso do ponto em Wolff como ponto de eversão de bordas foi empregado devido a sua característica de ponto pneumático como citou Mazzanti (2000).

A restituição da pressão negativa através da hiperinsuflação pulmonar foi eficiente e de fácil emprego, sem necessitar de toracocentese como foi utilizada por Beck (2003) e Martins (2005). Fossum (2005) comenta que ao utilizar essa técnica após fechar o tórax é necessário colocar uma sonda que deve ser removida no dia seguinte, porém nesse estudo não foi necessário.

#### **4.8 Avaliação Microbiológica**

As amostras coletadas dos implantes conservados a 300%, foram positivas para *Staphylococcus coagulase negativo*. Mazzanti et al. (2003) citaram que ao utilizar a solução de 300% para conservar tecido muscular não foi feita avaliação microbiológica do tecido implantado, porém não foi verificada infecção nos animais.

Após 24hs de hidratação com solução de PVPI e Ringer com lactato (1:50), as costelas conservadas foram novamente avaliadas e uma amostra permaneceu positiva com 10UFC/ML. A diluição de 1:50 foram empregadas por Raiser (2000) e Rappeti et al. (2003),

em seus experimentos que envolveram implantes biológicos, e através de avaliação clínica nenhum animal apresentou infecção.

Dos implantes conservados no meio *in natura*, foram identificadas *Staphylococcus spp.*, *Staphylococcus coagulase negativo* e *Bacillus spp.* Após a hidratação com o PVPI (1:50), todas as amostras foram negativas. A concentração do iodo, mesmo em doses baixas, como em 1%, tem ação rápida. No presente estudo a concentração do iodo diminuiu devido à diluição em Ringer com lactato, tornando-se uma solução de 0,02%. Embora essa concentração tenha sido eficiente Penna (2004) descreve que a concentração mínima inibitória (CMI) para as soluções aquosas ou alcoólicas de PVPI varia de 2,5% a 5% para o *Bacillus spp.*

Os meios que conservaram os implantes, tanto a 300% quanto o *in natura*, foram positivos para *Bacillus spp.*, no primeiro, e *Klebsiella sp.*, *Bacillus sp* e *Bacilo G+*, no segundo, sendo todas as amostras com 10UFC ( $10^{-2}$ ). O meio de 300% avaliado estava conservando as costelas por três anos, e o *in natura* já há dois anos. Os autores do presente estudo acreditam que devido ao longo período pode ter ocorrido contaminação proveniente do uso dos frascos não esterilizados, ocorrendo um decréscimo do poder bactericida do açúcar com o tempo. Segundo os dados referidos por Raiser & Badke (1987), Prata et al. (1988), Silva et al. (1996) e Centero Neto et al. (1997), o açúcar tem poder bactericida em altas concentrações, porém todos os autores trabalharam com resultados imediatos.

Foram coletadas amostras dos frascos que continham os meios de conservação, sendo identificado *Escherichia coli* e *Citrobacter amalonaticus*. No estudo realizado por Mazzanti (2000) os frascos para o armazenamento da solução a 300% eram previamente esterilizados. Os autores deste trabalho foram motivados a trabalhar com material não estéril devido às propriedades microbiológicas do açúcar referidas por Raiser & Badke (1987), Prata et al. (1988), Silva et al. (1996) e Centero Neto et al. (1997) que citaram que o açúcar em concentrações altas é bactericida.

Foi escolhida a água destilada para a diluição do açúcar no presente estudo pois Raiser & Badke (1987) utilizaram água potável para diluir o açúcar em várias concentrações com a finalidade de avaliar *in vitro* a ação do mesmo, obtendo resultados favoráveis quanto à ação bactericida. No entanto, Mazzanti et al. (2003) utilizaram água tridestilada e obtiveram resultados semelhantes.

Através da análise microbiológica da água destilada foi verificada a presença de *Citrobacter amalonaticus* e *Klebsiella pneumonie*. Rahal et al. (1979) estudaram a ação do açúcar *in natura* através da sementeira de *Staphylococcus aureus*, *Escherichia coli*,



*Pseudomonas aeruginosa*, *klebsiella*, *Enterobacter* e *Bacillus subtilis* em placa de ágar-sangue, após, essas placas, foram cobertas em toda a superfície com açúcar comum (5mm de altura), sendo constatado que o açúcar é bactericida para as bactérias testadas, e bacteriostático para o *Bacillus subtilis*. Eles discorrem que este microrganismo esporulado não é patogênico.

No açúcar *in natura* utilizado neste estudo foi encontrada *Bacillus sp* em uma das três amostras avaliadas. Martinez et al. (1998) testaram oito amostras de açúcar granulado, e através do exame bacteriológico também encontraram *Bacillus coagulans* em três amostras e *Staphylococcus aureus* em cinco. Raiser & Badke (1987) comentaram que *Staphylococcus aureus* requer maior concentração de açúcar, por apresentar um coeficiente de atividade hídrica maior e que ocorre completa inibição pelo açúcar granulado.

No laboratório foi preparada uma amostra de solução a 300%, e após 40 minutos foram coletadas porções da mesma, que foram positivas para *Pseudomonas aeruginosa*  $10^{-2}$  incontáveis (TSA) e *Staphylococcus*  $10^{-2}$  incontáveis (TSA). Dentre as bactérias identificadas no estudo realizado por Raiser & Badke (1987) estava a *Staphylococcus sp.*, que foi eliminada após nove dias de tratamento com solução fisiológica e após administração de açúcar puro, fato comentado também por Silva et al. (1996) que trataram um cavalo com uma ferida contaminada por *Staphylococcus aureus* e após 14 dias a contaminação estava abolida. Os autores afirmam que esta bactéria foi eliminada da ferida devido à influência do açúcar pois sua ação antimicrobiana, interferiu no equilíbrio osmótico da célula bacteriana. Diante destes dados acredita-se que o açúcar, mesmo sem estar diluído, demora um período mínimo para atuar como bactericida.

A amostra de PVPI, que foi utilizada para hidratar os implantes foi negativa, comprovando sua eficiência na ação contra as bactérias como citou Penna (2004).

Embora neste estudo a presença de bactérias tenha sido comprovada no açúcar, na água destilada, no frasco e na solução preparada no laboratório, os índices foram pequenos, com no máximo  $10^{-2}$  UFC/ml. Apenas um gato apresentou infecção local no pós-operatório, porém acredita-se que tenha sido por outros motivos já discutidos, pois para produzir infecção é necessário um índice maior de bactérias.



## 5 CONCLUSÕES

Com base nos resultados obtidos com o desenvolvimento do presente trabalho é possível concluir que:

- o açúcar *in natura* e a 300% conserva tecido ósseo por um período não inferior a 30 dias, podendo se estender até 3 anos, sem induzir reações de rejeição pelo leito receptor,

- o açúcar é um meio de conservação não estéril que mantém um nível de contaminação baixa dos implantes, o que não proporciona infecção no pós-operatório, por isto as costelas homólogas conservadas nos meios *in natura* e a 300% são adequadas para o reparo de defeitos costais em gatos sendo que a taxa de incorporação aos 60 dias do grupo *in natura* foi maior e no grupo a 300%;

- a técnica para fixar os implantes no terço médio é eficaz, porém são necessários agulha de cateter com comprimento que atinjam a curvatura da costela, proporcionando estabilidade do tórax, que após a sua reconstituição permite padrão respiratório fisiológico após quatro dias de pós-operatório;

- o acesso paraxifoide trans-diafragmático modificado permite avaliar com eficiência o terço médio da parede costal de gato, com ótica de 10mm Ø, porém é necessário colocar os gatos em decúbito lateral obliquado;

- a cinemetria é um método alternativo de avaliação do movimento das costelas de gatos, sendo um recurso disponível, confiável e objetivo;

## 6 REFERÊNCIAS BIBLIOGRÁFICAS

AGUIAR, E. S. V. et al. Lesões intratorácicas associadas ao hemotórax traumático em caninos e felinos atendidos no hospital de clínicas veterinárias da universidade federal do Rio Grande do Sul, porto alegre, rs, entre o período de março de 1999 e março de 2000. In: CONGRESSO BRASILEIRO DE CIRURGIA E ANESTESIOLOGIA VETERINÁRIA, 1, 2000, Belo Horizonte. **Anais...**Belo Horizonte: Ciência Animal Brasileira, 2000. p.12.

AGUIAR, E. S. V. **Manual prático de emergência em pequenos animais: aspectos básicos.** Porto Alegre: [s.n.] 2001. 106p.

ALEXANDRE, J. W. Use of combination of cortical bone allografts and cancellous bone autografts to replace massive bone loss in fresh fractures and selected nonunions. **Journal of the American Animal Hospital Association**, v.19, n.5, p. 671-678,1983.

ALIEVI, M. M. **Implante ósseo cortical alógeno conservado em mel na reconstituição de falha óssea diafisária em fêmur de cães.** 2006. 88f. Tese (Doutorado em Medicina Veterinária) – Universidade Federal de Santa Maria, Santa Maria, 2006.

ALVES, S. D. de L.. et al. Administração epidural de morfina e tramadol em gatos submetidos à toracotomia. In: CONGRESSO BRASILEIRO DE CLÍNICOS VETERINÁRIOS DE PEQUENOS ANIMAIS, 15., 2004, Gramado. **Anais...** Gramado: Anclivepa, 2004. 8-9p.

AMÊNDOLA, G. F. **Correção de defeito ósseo femoral em cães utilizando implante ósseo cortical homólogo conservado em mel.** Santa Maria, 2001. 46 f. Dissertação (Mestrado em Medicina Veterinária) –Universidade Federal de Santa Maria, Santa Maria, 2001.

ANDRADE, M. Métodos de medição em biomecânica. 2005. Disponível em: <<http://www.fepar.edu.br/aulas/MarioAndrade/METOD.pdf>>. Acesso em : 12 fev. 2005.

ARONSOHN, M. Avanço diafragmático para a reconstrução da parede torácica caudal. In: **Técnicas atuais em cirurgia de pequenos animais.** 3.ed. São Paulo: Roca, 1996. cap. 23, p.343-345.

ARONSOHN, M. Diaphragmatic advancement for defects of the caudal thoracic wall in the dog. **Veterinary Surgery**, n.13, p.26-28, 1984.

ATLS – **Manual de Suporte Avançado de Vida no Trauma** - 5. ed. Colégio Americano de Cirurgiões.– Ministério da Saúde; 1996.

AVILA, A. O. V. Biomecânica dos esportes. 2005. Disponível em: <<http://www.cenesp.eeffto.ufmg.br/Forum/Anais/Resumos>>. Acesso em: 12 fev. 2005.

BARBOSA, T. Introdução à biomecânica, 2005. Disponível em:  
< [http://winston.allhosting.com.br/introducao\\_a\\_biomecanica.htm](http://winston.allhosting.com.br/introducao_a_biomecanica.htm)>. Acesso em: 12 fev. 2005.

BECK, C. A. de C. **Laparoscopia e toracoscopia nas hérnias diafragmáticas**: um estudo experimental em cães. 2003. 217f. Tese (Doutorado em Medicina Veterinária) – Universidade Federal de Santa Maria, Santa Maria, 2003.

BONATH, K. H. Thoracic wall closure: thoracic closure. In: **Complications in small animal surgery**. Williams & Wilkins: Baltimore, 1996. cap. 8, p. 229-239.

BORGES JR., N. G. et al. Protótipo para análise do deslocamento da caixa torácica durante a respiração: desenvolvimento e calibração. In: CONGRESSO BRASILEIRO DE BIOMECÂNICA, 10, 2003, Ouro Preto. **Anais...** Minas Gerais: Sociedade Brasileira de Biomecânica, 2003. p.114-117.

BORGES, E. B. Prefácio. In: SOUZA H. J. M. **Coletâneas em Medicina Veterinária Felina**. Rio de Janeiro: L.F. Livros de Veterinária, 2003. 457p.

BRASMER, T. H. Thoracic wall reconstruction in dogs. **Journal American Veterinary Medical Association**, v.159, n.12, p.1758-1762, 1971.

BRIAN, J. K. et al. Intrathoracic and concurrent orthopedic injury associated with traumatic rib fracture in cats: 75 cases (1980-1998). **Journal American Veterinary Medical Association**, v. 216, n.1, p.51-54, 2000.

BRIGHT, R. M. Uso de implantes de malha para a reconstrução de defeitos da parede torácica. In: **Técnicas atuais em cirurgia de pequenos animais**. 3. ed. São Paulo: Roca, 1996, cap.23, p.341-343.

BRUN, M. V. **Colopexia por Via Laporascopica e Convencional em Cães**. 2003. 183f. Tese (Doutorado em Medicina Veterinária) – Universidade Federal de Santa Maria, Santa Maria, 2003.

BROWN, K. L. B.; CRUESS, R. L. Bone and cartilage transplantation in orthopedic surgery. **The Journal of Bone and Joint Surgery**, v.64A, n.2, p.270-279, 1982.

BURCHARDT, H. The biology of bone graft repair. **Clinical Orthopedics and Related Research**, n. 174, p.28-41, 1983.

CENTERO NETO, A. A. C, et al. Concentração bactericida do açúcar em culturas de *escherichia coli*. **Revista do Colégio Brasileiro de Cirurgiões**, v.24, p.151-154, 1997.

CHIRIFE, J.; SCARMATO, G.; HERSZAGE, L. Scientific basic for use of granulated sugar in treatment of infected wounds. **The Lancet**, v.6, p.560-561, 1982.

CROWER JR., D. T.; SHIMIZU, R. K.; RABELO, R. C. Trauma torácico In: RABELO, R. C. & CROWE JR, D. T.. **Fundamentos de terapia intensiva veterinária em pequenos animais conduta no paciente crítico**. Rio de Janeiro: L.F. Livros de Veterinária, 2005. cap.18, p.173-183.

Da Silva, K. M. C.; SAYERS, B. McA.; SEARS, T. A. The changes in configuration of the rib cage and abdomen during breathing in the anaesthetized cat. **Journal Physiologic**. n. 266, p.499-521, 1977.

De ZOPPA, A. L. V. **Cirurgia torácica vídeo-assistida aplicada à ressecção pulmonar com o auxílio de sutura mecânica em equino**. 2003. 123f. Tese (Doutorado em Medicina Veterinária) – Faculdade de Medicina Veterinária e Zootecnia da Universidade de São Paulo, São Paulo, 2003.

Del CARLO, R. J. et al. Aloenxertos Ósseos caninos diferentemente preservados. **Revista Brasileira de Ciências Veterinárias**, v.6, n.3, p.121-126, 1999.

DELAY, E. et al. Reconstruction de pleine épaisseur de la paroi thoracique antérieure par lambeau ostéo-musculo-cutané de grand dorsal. **Annales de Chirurgie Plastique Esthétique**, v.39, n.2, p.204-210, 1994.

DEVEY, J. Paciente crítico x cirurgia emergencial como superar este desafio? In: RABELO, R.C.; CROWE JR., D.T. **Fundamentos de terapia intensiva veterinária em pequenos animais conduta no paciente crítico**. 1.ed. Rio de Janeiro: L.F. Livros de Veterinária, 2005. p. 145- 148.

De TROYER. A.; LEDUC, D. Effects of inflation on the coupling between the ribs and the lung in dogs. **The Journal of Physiology**, v. 555, n.2, p.481-488, 2003.

DIMARCO, A. F. et al. Effects of expiratory threshold loading on thoracoabdominal motion in cats. **Respiration Physiology**, v.57, p.247-257. 1984.

DRUMMOND G. B. The abdominal muscles in anaesthesia and after surgery. **British Journal of Anaesthesia**, v. 91, n.1, p.73-80, 2003.

ERDMANN, R. L. et al. Utilização de material alternativos para cirurgias ortopédicas em aves silvestres na clínica veterinária santa clara, cascavel – Paraná. In: CONGRESSO DA SOCIEDADE DE ZOOLOGICOS DO BRASIL. 2., 2002, Porto Alegre. **Anais...** Porto Alegre: Sociedade de Zoológicos do Brasil, 2002. p.33.

FARIA, M. L. E. Síndrome do gato pára-quedista: traumatismo por queda. In SOUZA, H.J. **Coletâneas em medicina e cirurgia felina**. 1.ed. Rio de Janeiro:L.F. Livros de Veterinária, 2003. cap 33, p.405-422.

FEENEY, D. A. et al. Malignant neoplasia of canine ribs: clinical, radiographic, and pathologic findings. **Journal of the American Animal Hospital Association**, v.180, n.8, p.927-933, 1982.

FELINOS a tendência do século XXI. **Cães & Gatos**, n. 105, p.26-32, 2006.

FORTE, V. Fraturas múltiplas de costelas, 2004. Disponível em: <http://www.unifesp.br/dcir/torax/Art/fratmult.htm>. Acesso em: 5 jan. 2004.

FOSSUM, T. W. Parede torácica e esterno: moléstias, rupturas e deformidades. In: BOJRAB, M. J. **Mecanismos da moléstia na cirurgia dos pequenos animais**. 2.ed. São Paulo: Manole, 1996. cap. 70, p.484-490.

\_\_\_\_\_. Surgery of the lower respiratory system: lungs and thoracic wall. In: **Small animal surgery**. St. Louis: Mosby, 1997. chap. 26, p. 649-673.

\_\_\_\_\_. Endoscopia de cavidades corporais. In: FOSSUM, T. W. **Cirurgia de pequenos animais**. 2.ed.São Paulo: Roca, 2005. cap. 6, p.127-132.

FREITAS, P. M. C. et al. Reparo da parede torácica de coelhos com cartilagem auricular de cães preservada em glicerina a 98% e com pedículo dos músculos serrátil ventral e grande dorsal. **Brazilian Journal of Veterinary Research and Animal Science**, v.41, p.156-157, 2004.

GAIGA, L. H. **Osteossíntese de úmero por xenoenxerto ósseo preservado em glicerina 98% ou mel em pombos domésticos (*Columba livia*)**. Santa Maria, 2002. 45 f. Dissertação (Mestrado em Medicina Veterinária) – Universidade Federal de Santa Maria, Santa Maria, 2002.

GENARO, G. Comportamento felino: organização social e espacial, comunicação intra-específica e conflitos com a vida doméstica **Revista Científica de Medicina Veterinária – Pequenos animais, e animais de estimação**, v.2, n.5, p.61-66, 2004.

GENARO, G. Gato Doméstico – comportamento & clínica veterinária. **Revista Científica de Medicina Veterinária – Pequenos animais, e animais de estimação**, v.3, n.9, p.16-22, 2005.

GIOSSO, M. A.; BENITES, N.R.; KAMPF,G. Análise microbiológica de ossos de cães conservados por longo período de tempo na glicerina a 98% à temperatura ambiente, objetivando a enxertia óssea. **Acta Cirúrgica Brasileira**, v.17, n.4, p.242-246, 2002.

GONÇALVES, G. F., et al., Efeito do uso tópico de açúcar cristal na cicatrização corneana em coelhos. **Revista Científica de Medicina Veterinária – Pequenos animais, e animais de estimação**, v.2, n.6, p.103-107, 2004.

GUYTON, A. C.; HALL, J.E. Ventilação pulmonar. In: **Tratado de fisiologia médica**. 9. ed. Rio de Janeiro: ABDR, 1997. cap. 37, p.433-444.

INTELIZANO, T. R. et al. Técnicas de anestesia local. In: **Anestesia em cães e gatos**. 1. ed. Roca: São Paulo, 2002. cap.19, p.199-208.

KADERLY, R. E. União Retardada, Não-União e União Viviosa/Mal-União. In SALTTER, D. **Manual de Cirurgia de Pequenos Animais**, 2ed. São Paulo: Manole, 1998. v.2, cap. 125, p.1985-1995.

KRAUSPENHAR, L. C. **Viabilidade bacteriana na glicerina a 98% e em implantes de tendão calcâneo comum de cães**. 2003. 31f. Dissertação (Mestrado em Medicina Veterinária) – Universidade Federal de Santa Maria, Santa Maria, 2003.

KOVAK, J. R.; et al. Use of toracoscopy to determine the ethiology of pleural effusion in dogs and cats: 18 cases (1998-2001). **Journal of the American Veterinary Medical Association**, v.221, n.7, p.990-994, 2002.

LARDINOIS, D., et al. Funcional assessment of chest wall integrity after methylmethacrylate reconstruction. **The Annals of Thoracic Surgery**, v.69, n.3, p.919-923, 2000.

LIN, H. C. Dissociative anesthetics. In: THURMON, J. C.; TRANQUILLI, W. J.; BENSON, G. J. **Lumb & Jones veterinary anesthesia**. 3. ed. Baltimore: Williams & Wilkins, 1996. cap. 10, p.241-296.

LOULA, C. M. A.; PACHÊCO, A. L.; BARROS, R. M. L. Análise de volumes respiratórios por videogrametria. In: CONGRESSO BRASILEIRO DE BIOMECÂNICA, 10, 2003, Ouro Preto. **Anais...** Minas Gerais: Sociedade Brasileira de Biomecânica, 2003. p.128-131.

LOULA, C. M. A., et al. Análise de volume parciais do tronco durante a respiração por videogrametria. **Brazilian journal of biomechanics**, v.5, n.9, p.21-27, 2004.

MATHEWS, K. A., BINNINGTON, A.G. Wound management using sugar. **Compendium**, v.24, n.1, p. 41-50, 2002.

MARTINNEZ, T. C. N. et al. Avaliação “in vitro” da eficácia do açúcar na inibição do crescimento bacteriano. **Arquivo da Escola de Medicina Veterinária, Universidade Federal da Bahia**, v.19, n.1, p.109-118, 1998.

MARTINS, L. G. A.; et al. Biópsia cardíaca por videotoroscopia em cães. Santa Maria., Programa de Pós-graduação em Medicina Veterinária-Área de concentração Cirurgia Veterinária 2003.

MARTINS, L. G. A., **Ventriculestomia Parcial em Cães: Controle Pós-Operatório por Videotoroscopia**. Tese. 75f. (Doutorado em Medicina Veterinária) – Universidade Federal de Santa Maria, Santa Maria, 2005.

MARYANN, G. et al. Thoracoscop visualization and ligation of the thoracic duct in dogs. **Veterinary Surgery**, v. 31, p. 138-146, 2002.

MAZZAFERRO, E.M. Pneumotórax. In MICHAEL R. L. **Segredos em medicina interna de felinos**. 1.ed. São Paulo: ARTMED, 2004. cap. 14, p.87-92.

MAZZANTI, A. **Músculo diafragma homólogo conservado em solução supersaturada de açúcar envolvido ou não com segmento omental para reparação do diafragma de cão**. 2000. 62f. Dissertação (Mestrado em Medicina Veterinária) - Universidade Federal de Santa Maria, Santa Maria, 2000.

MAZZANTI, A., et al. Herniorrafia diafragmática em cão com pericárdio bovino conservado em solução supersaturada de açúcar. **Arquivo Brasileiro de Medicina Veterinária e Zootecnia**, v.55, n.6, p.677-684, 2003.

McDONELL, W. Respiratory system. In: THURMON, J. C.; TRANQUILLI, W. J.; BENSON, G. J. **Lumb & jones veterinary anesthesia**. 3. ed. Baltimore: Williams & Wilkins, 1996. cap.6, p.115-147.

MERKLEY, D. F.; WAGNER, S. D. Instrumentos cirúrgicos. In: BOJRAB, M. J. **Técnicas atuais em cirurgia de pequenos animais**. 3.ed. São Paulo: Roca, 1996. cap. 1, p.3-27.

MOULTOM, J. E. **Tumors in domestic animals**. 3. ed. Los Angeles: Berkeley, 1990 225p.

MORAIS, H. A.; FARIA, M. L. Gato na emergência. IV Conferência Sul-Americana de Medicina Veterinária, Rio de Janeiro, 26 a 29 de agosto de 2004. Disponível em: <http://www.abma.com.br/2004/notes/265.pdf>. Acessado em: 4 set. 2004.

MURRAY, P. R. **Manual of clinical microbiology**. 6. ed. Library of Congress, 2003. 1482p.

MÜLLER, U.; MÜLLER, H. A. Comportamentos típicos. In: MÜLLER, U.; MÜLLER, H. A. **Doenças do gato e seu tratamento**. 1. ed. Lisboa: Presença, 1997.p.40-44.

OHNO, K.; et al. Chest wall repair with a titanium instrument. **The Annals of Thoracic Surgery**, v.66, n.5, p.1805-1806, 1998.

OLIVEIRA, R. C.; et al. Efeito da temperatura de desproteinização no reparo de osso cortical bovino microgranular, avaliação microscópica e bioquímica da resposta celular em subcutâneo de ratos. **FOB**, v.7, n.3/4, p.85-93, 1999.



OLSEN, D. et al. Clinical management of flail chest in dogs and cats: a retrospective study of 24 cases (1989-1999). **Journal of the American Animal Hospital Association**, v. 38, p.315-320, 2002

OREM, J., et al. Endogenous excitatory drive to the respiratory system in rapid eye movement sleep in cats. **Journal of Physiology**, v. 527, n.2, p.365-376, 2000.

ORTON, C. Parede torácica. In: SLATER, D. S. **Manual de cirurgia de pequenos animais**. 2.ed. São Paulo: Manole, 1998, cap.31, p.457-468.

PASCOE, P. J. Cuidados pós-operatórios do paciente. In: **Manual de cirurgia de pequenos animais**. 2. ed. São Paulo: Manole, 1998. Cap. 22, p.287-299.

PAULINO, C. A. Anti-sépticos e desinfetantes. In: **Farmacologia aplicada á medicina veterinária**, 2. ed. Rio de Janeiro: Guanabara Koogan, 1999. cap. 35, p.367-378.

PATERNIANI, P. E. S.; et al. Metodologia para reconstrução tridimensional e análise da superfície do tronco humano. **Brazilian Journal of Biomechanics**, v.2, n.3, p.51-56, 2001.

PENNA, T. C. V. Métodos de desinfecção e esterilização. In: PASTROINS, M. F. **Biosegurança aplicada a laboratórios de saúde**. São Paulo: Athenas, 2004. cap.8, p.133-165.

PEREIRA, R. C. C; ZANETTI, M. L.; RIBEIRO, K. P. Tempo de permanência do dispositivo venoso periférico, *In Situ*, relacionado ao cuidado de enfermagem, em pacientes. [http://www.fmrp.usp.br/revista/2001/vol34n1/tempo\\_permanencia.pdf](http://www.fmrp.usp.br/revista/2001/vol34n1/tempo_permanencia.pdf). Acessado em: 22 de abril 2006.

PETER, J. W. et al. Thoracoscopic versus open partial pericardectomy in dogs: comparison of postoperative pain and morbidity. **Veterinary Surgery**, v. 28, p. 472-479, 1999.

PERMATETEI, D. L.; FLO, G. L. Enxertos ósseos. In: **Manual de ortopedia e tratamento das fraturas dos pequenos animais**.3ed. São Paulo: Manole, 1999. cap. 3, p.139-145, 1999.

PIGOSSI, N. et al. Estudo experimental e clínico sobre o emprego, como implante, da duramater homogênea conservada em glicerina à temperatura ambiente. **Revista Associação Medicina Brasileira**, v.17, n.8, p. 263-278, 1971.

PINTO Jr., H. S. **Utilização de enxertos ósseos cortical homólogo preservado em tintura de iodo a 2% na reparação de fraturas cominutivas de ossos longos de cães**. 1995. 75f. Tese (Doutorado Medicina Veterinária) – Faculdade de Medicina Veterinária e Zootecnia da Universidade de São Paulo, São Paulo, 1995.

POTTER, L.; HENDRICKSON, D. A. Therapeutic video-assisted thoracic surgery. In: **Veterinary endosurgery**. St Louis: Mosby, 1999. cap. 9, p.169-187.



PRATA, M. B. et al. Uso tópico do açúcar em ferida cutânea. Estudo experimental em rato. **Acta Cirúrgica Brasileira**, v.3, n.2, p. 43-48, 1988.

PRATA, L. F; FUKUDA, R, T. Fundamentos de higiene e inspeção de carnes. Jaboticabal, UNESP. 2001, 326p.

RABELO, R. C. Prótese intravenosa In: RABELO, R. C.; CROWE JR, D. T. **Fundamentos de terapia intensiva veterinária em pequenos animais conduta no paciente crítico**. 1.ed. Rio de Janeiro: L.F. Livros de Veterinária, 2005. cap. 52, p.601-605.

RAHAL, F.; et al. O açúcar no tratamento local das infecções das feridas operatórias e dos abscessos intracavitários. **Revista Paulista Medicina**, n.94, p.132-133, 1976.

RAISER, A. G.; BADKE, M.R. Terapia de infecção cirúrgica com jatos de solução salina e açúcar granulado. **Revista Brasileira de Medicina Veterinária**, v.9, n.6, p.125-128, 1987.

RAISER, A. G. **Homoimplante ortotópico de tendão calcâneo comum, preservado em glicerina a 98%, e tratado com radiação laser arseneto de gálio, em cães**. 2000. 80f. Tese (Doutorado em Medicina Veterinária) – Universidade Federal de Santa Maria, Santa Maria, 2000.

RAPPETI, J. C. S. et al. Reconstituição experimental da parede torácica de gatos com implante heterólogo de cartilagem auricular conservada em glicerina a 98%. **Ciência Rural**, v.33, n.6, p.1089-1094, 2003.

RAPPETI, J. C. S. **Material alternativo para redução de fraturas costais em gatos**. 2004. Palestra proferida no XXV Congresso brasileiro de clínicos veterinários de pequenos animais, em 19 mai. 2004.

\_\_\_\_\_. **Reconstituição experimental da parede torácica em gatos**. Palestra proferida no CAMEV, em 6 mai. 2006.

REECE, W. O. Respiração. In: REECE, W. **Fisiologia de animais domésticos**. São Paulo: Roca. 1996. cap. 7, p.150-173.

REZENDE, J. M. **Linguagem médica, cateter**, 2004 Disponível em: <http://usuarios.cultura.com.br/jmrezende>. Acessado em 22 abril 2006.

RICTER, R. K. **Ducto Arterioso patente em cães: indução experimental por toracotomia, correção por cirurgia torácica vídeo-assistida (CTVA) e avaliação de aderências por toracosopia**. Tese. 2006. 83f. Tese (Doutorado em Medicina Veterinária) – Universidade Federal de Santa Maria, Santa Maria, 2006.

ROBERT, A., GRIEND, V. The effect of internal fixation on the healing of large allografts. **The Journal of Bone and Joint Surgery**. v.76A, n.5, p.657-663,1994.

RUIZ, A. A. et al. Sarcomas de la pared torácica. Ressección y reconstrucción. **Revista - Instituto Nacional de Cancerologia**, v.43, n.4, p.189-193, 1997.

SARRO, K. J.; et al. Metodologia para análise da movimentação da caixa torácica durante a respiração. 2003 In: CONGRESSO BRASILEIRO DE BIOMECÂNICA, 10, 2003, Ouro Preto. **Anais...** Minas Gerais: Sociedade Brasileira de Biomecânica, 2003. p.132-136.

SARRO, K. J.; BARROS, R. M. L. Análise das variações antero-posteriores e transversais da caixa torácica durante a respiração usando videogrametria. **Brazilian Journal of Biomechanics**, v. 6, n.10, p.51-58, 2005.

SARRO, K. J. **Metodologia para análise da movimentação da caixa torácica durante a respiração**. 2003. 112f. Dissertação (Mestrado em Educação Física) – Universidade Estadual de Campinas, Campinas, 2003.

SILVA, S.V. et al. Açúcar na cicatrização de ferida infectada em equino. **Revista Brasileira de Medicina Veterinária**, v.18, n.2, p.84, 1996.

SILVATTI, A. P.; SARRO,K.J.; BARROS, R. M.L. Descrição de movimentos do tórax e abdômen durante a respiração. In: CONGRESSO BRASILEIRO DE BIOMECÂNICA, 10., 2003, Ouro Preto. **Anais...** Minas Gerais: Sociedade Brasileira de Biomecânica, 2003. p.173-175.

SINIBALDI, K. Evaluation of full cortical allografts in 25 dogs. **Journal of the American Veterinary Medical Association**, v.194, n.11, p.1570-1577, 1989.

STEVENSON, S.; HOROWITZ, M. Current concepts review the response to bone allografts. **The Journal of Bone and Joint Surgery**. v.74A, n.6, p.939-950, 1992.

STEVESON, S.; EMERY, S. E.; GOLDBERG, V. M. Factors affecting bone graft incorporation. **Clinical Orthopaedics and Related Research**, n. 323, p.66-74, 1996.

STEVENSON, S. Enxertos ósseos. In: **Manual de cirurgia de pequenos animais**. 2. ed. São Paulo: Manole, 1998. v.2. cap. 127, p.2006-2017.

SOUZA, H. J.; BELCHIOR, C. Analgesia pós-operatória. In: SOUZA, H. J. M. **Coletâneas em medicina e cirurgia felina**. Rio de Janeiro: L.F. Livros de Veterinária, 2003. cap. 1 p.1-14.

TABOADA, J.; TURNWALD, G. H. O sistema Respiratório. In HONSKINS J.D. **Pediatria veterinária cães e gatos do nascimento aos seis meses**. 2 ed. Rio de Janeiro: Interlivros. cap. 7, p.66-86, 1997.

TEIXEIRA, C.S.; MOTA, C. B.; RAPPETI, J. C. S. Descrição do movimento do tórax e abdome durante a respiração em gatos (*felis catus*). In: CONGRESSO BRASILEIRO DE BIOMECÂNICA, Brasília. **Anais...** Brasília: Sociedade Brasileira de Biomecânica 11., 2005, p. 203-207.

TUDURY, E. A.; et al. **Instrumentais e métodos de redução e fixação de fraturas**. Universidade Federal Rural de Pernambuco, Recife, PE, 2003. 46p.

TUNÇÖZGUR, B.; et al. Chest wall reconstruction with autologas rib grafs in dogs and report f a clinic case. **European Journal of Cardio-thoracic Surgery**, n.16, p.292-295, 1999.

VALADÃO, C. A. A. Anestésicos dissociativos, In: FANTONI, D.T.; CORTOPASSI, S.R.G. **Anestesia em cães e gatos**. São Paulo:Roca, 2002. cap. 15, p.389.

WEYANT, M. J.; et al. Results of chest wall resecção and reconstruction with and without rigid prosthesis. **Ann Thoracic surgery**, n.85, p.279-281, 2006.

# Livros Grátis

( <http://www.livrosgratis.com.br> )

Milhares de Livros para Download:

[Baixar livros de Administração](#)

[Baixar livros de Agronomia](#)

[Baixar livros de Arquitetura](#)

[Baixar livros de Artes](#)

[Baixar livros de Astronomia](#)

[Baixar livros de Biologia Geral](#)

[Baixar livros de Ciência da Computação](#)

[Baixar livros de Ciência da Informação](#)

[Baixar livros de Ciência Política](#)

[Baixar livros de Ciências da Saúde](#)

[Baixar livros de Comunicação](#)

[Baixar livros do Conselho Nacional de Educação - CNE](#)

[Baixar livros de Defesa civil](#)

[Baixar livros de Direito](#)

[Baixar livros de Direitos humanos](#)

[Baixar livros de Economia](#)

[Baixar livros de Economia Doméstica](#)

[Baixar livros de Educação](#)

[Baixar livros de Educação - Trânsito](#)

[Baixar livros de Educação Física](#)

[Baixar livros de Engenharia Aeroespacial](#)

[Baixar livros de Farmácia](#)

[Baixar livros de Filosofia](#)

[Baixar livros de Física](#)

[Baixar livros de Geociências](#)

[Baixar livros de Geografia](#)

[Baixar livros de História](#)

[Baixar livros de Línguas](#)

[Baixar livros de Literatura](#)  
[Baixar livros de Literatura de Cordel](#)  
[Baixar livros de Literatura Infantil](#)  
[Baixar livros de Matemática](#)  
[Baixar livros de Medicina](#)  
[Baixar livros de Medicina Veterinária](#)  
[Baixar livros de Meio Ambiente](#)  
[Baixar livros de Meteorologia](#)  
[Baixar Monografias e TCC](#)  
[Baixar livros Multidisciplinar](#)  
[Baixar livros de Música](#)  
[Baixar livros de Psicologia](#)  
[Baixar livros de Química](#)  
[Baixar livros de Saúde Coletiva](#)  
[Baixar livros de Serviço Social](#)  
[Baixar livros de Sociologia](#)  
[Baixar livros de Teologia](#)  
[Baixar livros de Trabalho](#)  
[Baixar livros de Turismo](#)