

UNIVERSIDADE ESTADUAL PAULISTA "JÚLIO DE MESQUITA FILHO"
FACULDADE DE CIÊNCIAS AGRÁRIAS E VETERINÁRIAS
CÂMPUS DE JABOTICABAL

PRINCIPAIS LESÕES MACRO E MICROSCÓPICAS EM
FRANGOS DE CORTE CONDENADOS POR CAQUEXIA EM
ABATEDOURO: CONTRIBUIÇÃO AO DIAGNÓSTICO

Vivian Palmeira-Borges
Médica Veterinária

JABOTICABAL – SÃO PAULO – BRASIL
Abril de 2006

Livros Grátis

<http://www.livrosgratis.com.br>

Milhares de livros grátis para download.

UNIVERSIDADE ESTADUAL PAULISTA "JÚLIO DE MESQUITA FILHO"
FACULDADE DE CIÊNCIAS AGRÁRIAS E VETERINÁRIAS
CÂMPUS DE JABOTICABAL

PRINCIPAIS LESÕES MACRO E MICROSCÓPICAS EM
FRANGOS DE CORTE CONDENADOS POR CAQUEXIA EM
ABATE DOURO: CONTRIBUIÇÃO AO DIAGNÓSTICO

Vivian Palmeira-Borges

Orientador: Prof. Dr. Oswaldo Durival Rossi Junior

Dissertação apresentada à Faculdade de Ciências
Veterinárias – Unesp, câmpus de Jaboticabal,
como parte das exigências para a obtenção do
título de Mestre em Medicina Veterinária.

Jaboticabal – São Paulo – Brasil

Abril de 2006

" A rigor, poeta e cientista têm em comum o fato de que navegam na neblina. É uma ilusão achar que o cientista enxerga seu horizonte com clareza. Ele vai enxergando enquanto vai procurando a sua visão.

É como dizia o poeta espanhol António Machado: "Poeta no hay camino, el camino se hace al caminar". Ciência e arte são revelações constantes, epifanias-em-progresso."

(SANT'ANNA, 2001)

Só a poesia possui as coisas vivas, o resto é necropsia.

(MÁRIO QUINTANA)

Por ter me encontrado na multidão,
Por ter me apresentado a Jaboticabal,
por me incentivar em cada minuto,
por simplesmente ser quem é.
A **José Henrique**, meu grande amor, ofereço.

Irmão é um amigo que nasceu
do mesmo pai, da mesma mãe.

É um elo com a infância

Uma ponte na distância

Uma aula de tolerância,

Uma grande satisfação.

Aos meus irmãos, **Virgínia**, **Virna** e **Vítor**, dedico.

RECONHECIMENTO

Agradeço à minha mãe, Vânia Lúcia, por ter me transmitido o amor pelos estudos e ao meu pai, Jorge Luiz de quem eu herdei o amor pela Medicina Veterinária;

Às minhas avós Lucinda e Ilka por simplesmente existirem;

A todos meus familiares por terem participado da minha vida, da minha infância em particular.

À Carmem por sua presença constante;

À Maria dos Anjos, por ter gerado o meu amor;

Aos meus amigos eternos Carlos Jr., Maria Isabel, Airton, Luciana, Rosane, Elizene, Marcos, Márcia, Flávio, Priscilla que alguns mesmo distantes estão sempre presentes.

Aos meus novos amigos em Campo Grande, Ana Karla, Alethéa, Rony, Alexandre e Paula pelas horas agradáveis.

AGRADECIMENTOS

Ao Prof. Oswaldo Durival Rossi Junior por ter confiado em mim, ter me aceito e compreendido;

Ao Prof. Antônio Carlos Alessi pelo suporte, pelas críticas e elogios, pela amizade, pela confiança. Minha sincera admiração e mais profunda gratidão.

Ao Prof. Eurípedes Guimarães, pelo carinho, acolhida, amizade e incentivo;

Às técnicas Francisca Ardison e Marinês Yamasaki pela excelente habilidade na confecção das lâminas histológicas;

Aos professores Rita de Cássia Botteon e Paulo Botteon, meus educadores queridos;

À equipe do Serviço de Inspeção Federal, especialmente à Aparecida Alves Ferreira e Selma Cristina Freitas da Silva pela ajuda na colheita destes dados.

SUMÁRIO

	Página
1. INTRODUÇÃO	1
2. REVISÃO DE LITERATURA	3
3. OBJETIVO	11
4. JUSTIFICATIVA	11
5. MATERIAL E MÉTODOS	13
5.1. Animais estudados e sistema de abate	13
5.2. Avaliação macroscópica	14
5.3. Avaliação microscópica	15
5.4. Avaliação estatística	16
6. RESULTADOS E DISCUSSÃO	17
6.1. Caquexia	17
6.2. Distribuição das lesões hepáticas encontradas em frangos caquéticos abatidos	18
6.2.1. Lesões hepáticas	19
6.2.2. Lesões no trato respiratório	31
6.2.3. Lesões na pele e no tecido celular subcutâneo	37
6.2.4. Lesões no coração e saco pericárdico	43
6.2.5. Lesões intestinais	47
6.2.5.1. Lesões de intestino delgado	48
6.2.5.2. Lesões de ceco	51
6.2.5.3. Lesões de intestino grosso	54
6.2.6. Lesões musculares	55
6.2.7. Lesões articulares	57
6.2.8. Lesões ósseas	58

6.2.9. Lesões podais	62
6.2.10. Lesões na moela	64
6.2.11. Lesões na superfície serosa e na cavidade celomática	66
6.2.12. Lesões renais	72
6.2.13. Lesões no oviduto	76
6.2.14. Outras lesões	78
6.3. Comparação entre aves caquéticas e não caquéticas	80
6.4. Distribuição das lesões em aves caquéticas segundo o sexo	83
6.5. Peso das aves de acordo com o sexo	84
6.6. Lesões de acordo com o sexo e o grau de caquexia	85
6.7. Associação entre aves caquéticas e falta de ração no lote	87
7. CONCLUSÕES	90
REFERÊNCIAS	91

LISTA DE FIGURAS

- Figura 1:** Principais condenações totais em um abatedouro frigorífico da região Centro-Oeste do Brasil. Dados de 2000 a 2003..... 6
- Figura 2:** Total de aves caquéticas condenadas no período compreendido entre 2000 a 2003 em um abatedouro frigorífico da região Centro-Oeste do Brasil.....8
- Figura 3:** Grau 1 de caquexia: leve proeminência do esterno e pouca atrofia da musculatura peitoral. Grau 2 de caquexia: grau intermediário de proeminência do esterno e de atrofia muscular. Grau 3 de caquexia acentuada proeminência do esterno e evidente atrofia muscular.....15
- Figura 4:** Distribuição das lesões hepáticas em frangos caquéticos abatidos. L1: presença de fibrina sobre a cápsula hepática; L2: fígado esverdeado; L3: nodulações endurecidas, puntiformes e difusamente distribuídas no parênquima hepático; L4: fígados arroxeados, de superfície irregular e endurecidos; L5: depósito de fibrina na superfície e esverdeamento do parênquima; L6: fígado amarelado e L7: aderência do fígado ao pericárdio ou a sacos aéreos.....20
- Figura 5:** Fígado de frango caquético, lesão tipo 1: presença de capa de material esbranquiçado (fibrina) sobre a cápsula hepática.....22

- Figura 6:** Fotomicrografia de fígado de frango caquético, lesão tipo 1: a área na periferia do fígado composta por células necróticas (seta). HE, barra: 10 μm22
- Figura 7:** Fígado de frango caquético abatido, lesão tipo 2: esverdeamento.....22
- Figura 8:** Fotomicrografia de fígado de frango caquético portador da lesão hepática tipo 2. Hiperplasia de ductos biliares (seta) e retração de hepatócitos. HE, barra: 10 μm.....24
- Figura 9:** Fígado de frango caquético, lesão tipo 3: nodulações endurecidas, puntiformes e difusamente distribuídas no parênquima hepático.....25
- Figura 10:** Fotomicrografia de fígado de frango caquético abatido, lesão tipo 3: Granulomas hepáticos, cujo centro é constituído de necrose, circundado por infiltrado inflamatório composto por células gigantes (seta) e por heterófilos. HE, barra: 10 μm.....25
- Figura 11:** À direita, fígado de frango caquético abatido, lesão tipo 4: fígado arroxeadado, endurecido e de superfície irregular. Coração e baço cujas colorações se assemelham a do fígado normal foram colocados na foto para comparação.....27
- Figura 12:** À esquerda, macroscopia do fígado portador da lesão tipo 6: órgão aumentado de tamanho e amarelado em comparação com o fígado normal de animal não caquético à direita.....28

- Figura 13:** Fotomicrografia de fígado de frango caquético portador da lesão tipo 6: No centro da Figura hepatócitos demonstram grandes vacúolos característicos de esteatose. HE, barra: 5 μ m.....28
- Figura 14:** Fígado de frango caquético abatido, lesão tipo 7: aderência do fígado ao coração (seta).....29
- Figura 15:** Distribuição das lesões em sacos aéreos de frangos caquéticos abatidos. Espessamento e opacidade (EO); espessamento, opacidade e exsudato caseoso (EOEX); espessamento, opacidade e aderência (EOA); espessamento, opacidade, exsudato caseoso e aderência (EOExA).....32
- Figura 16:** Grau leve de lesão no saco aéreo caudal esquerdo: espessamento e opacidade.....33
- Figura 17:** Grau severo de comprometimento do saco aéreo. Espessamento, opacidade e exsudato caseoso amarelado no interior do saco aéreo.....33
- Figura 18:** Pulmão de ave caquética abatida. À direita material caseoso amarelo estava aderido ao órgão e às costelas.....36
- Figura 19:** Fotomicrografia de pulmão de ave caquética abatida. À direita massa rósea que representa necrose caseosa, circundada por heterófilos e células gigantes. À esquerda, parênquima pulmonar repleto de células inflamatórias. Pequeno granuloma com centro necrótico circundado por células gigantes também pode ser visto (seta). HE, barra: 10 μ m.....37

Figura 20: Distribuição das lesões em pele e subcutâneo de frangos caquéticos abatidos. Dermatose e celulite (DERMO+CEL); celulite (CELUL); dermatite de contato (DERMI); dermatose (DERMO); hematoma (HEMAT).....38

Figura 21: Macroscopia de lesão em frango caquético abatido, de diâmetro acentuado, ulcerada, de fundo vermelho enegrecido, classificada como dermatose.....39

Figura 22: Macroscopia de lesão em frango caquético. Abertura da lesão da foto anterior que apresenta exsudato caseo-hemorrágico estende-se pelo tecido celular subcutâneo. A lesão foi classificada como dermatose associada à celulite.....40

Figura 23: Fotomicrografia de pele de ave caquética abatida que evidencia úlcera epitelial e presença de profuso infiltrado inflamatório (seta). HE, barra: 10 μ m.....40

Figura 24: Macroscopia de lesão em frango caquético abatido, restrita ao subcutâneo, amarelada, caseosa, endurecida, do formato do espaço celular subcutâneo (setas), classificada como celulite.....41

Figura 25: Macroscopia de lesão em pele de frango caquético abatido, restrita à pele, disseminada, crostosa, classificada como dermatite de contato.....41

Figura 26: Distribuição das lesões cardíacas em frangos caquéticos abatidos. Espessamento, opacidade e exsudato caseoso (EOEx); espessamento, opacidade e aderência (EOA); espessamento e

opacidade (EO); dilatação e hidropericárdio (DH); espessamento, opacidade, exsudato caseoso e aderência (EOExA); aderência (A)...44

Figura 27: Grau moderado de lesão. Espessamento e opacidade do pericárdio com exsudato caseoso (seta).....45

Figura 28: Grau severo de lesão cardíaca. Espessamento, opacidade e aderência do coração ao fígado.....45

Figura 29: Grau severo de lesão cardíaca. Espessamento, opacidade, exsudato caseoso amarelado e aderência do pericárdio ao miocárdio.....46

Figura 30: Coração à esquerda com acentuada dilatação do ventrículo e átrio direitos. À direita coração de frango normal para comparação.....46

Figura 31: Distribuição das lesões no intestino delgado. Pontos avermelhados (PA); aderência (A); aderência e ulceração (AU); estenose (E); deformidade (D) e hemorragia (H).....49

Figura 32: Lesão no intestino delgado de frango caquético abatido. Percebem-se pontos avermelhados difusamente distribuídos na mucosa do órgão.....49

Figura 33: Fotomicrografia do intestino delgado de frango caquético abatido, da Figura 32. A seta mostra oocistos de *Eimeria* sp em vários estágios do desenvolvimento. HE, barra: 5µm.....50

- Figura 34:** Ceco de ave caquética abatida cuja luz está coberta por exsudato hemorrágico.....52
- Figura 35:** Fotomicrografia de ceco de ave caquética abatida cuja luz está coberta por hemorragia (seta). HE, barra: 5µ m.....52
- Figura 36:** À direita ceco de ave caquética abatida aumentado devido ao preenchimento da luz por material caseoso. À esquerda, ceco de ave normal para comparação.....54
- Figura 37:** À esquerda fotomicrografia epitélio do ceco de ave caquética abatida. À direita substância rósea amorfa, imagem histológica da massa caseosa (seta). HE, barra: 10µ m.....54
- Figura 38:** Fotomicrografia de serosa do intestino grosso de ave caquética abatida. Percebe-se intensa fibroplasia e poucas células inflamatórias. HE, barra: 10µ m.....55
- Figura 39:** Musculatura da coxa de frango caquético abatido. À abertura das massas musculares percebem-se grumos esbranquiçados de material caseoso. Nota-se também atrofia da referida musculatura.....56
- Figura 40:** Articulação intertarsal direita de ave caquética abatida. Material caseoso amarelado nas superfícies articulares (seta) e atrofia da musculatura.....58
- Figura 41:** Distribuição das lesões ósseas. Deformidade óssea (DO), degeneração da cabeça femoral (DECF) e fratura antiga (FR).....59

- Figura 42:** À esquerda deformidade no tibiotarso de frango caquético abatido. O osso apresenta-se curvado. Comparar com o osso à direita, de ave normal.....61
- Figura 43:** Articulação coxofemoral de frango caquético abatido. Material amarelado na superfície do acetábulo (seta). O mesmo material é visto ao corte da epífise proximal do fêmur. Degeneração da cabeça femoral.....61
- Figura 44:** Pés de frango caquético abatido. Severa pododermatite ulcerativa. Lesão enegrecida ulcerada nos coxins plantares e dedos.....63
- Figura 45:** Moela de frango caquético abatido. Úlceras e erosões na junção da moela com o proventrículo (setas).....66
- Figura 46:** Moela de frango caquético abatido. Ulceração acompanhada de hemorragia, vista também na mucosa do órgão.....66
- Figura 47:** Distribuição das lesões nas superfícies serosas. Material grumoso amarelado (MGA), material grumoso amarelado e aderência de superfícies (MGA+A), aderência (A) e presença de fezes (F).....67
- Figura 48:** Superfícies serosas denotam presença de material grumoso amarelo esbranquiçado e aderência de alças intestinais.....68
- Figura 49:** Material amarelo gelatinoso na cavidade celomática de ave caquética portadora de síndrome ascítica.....69

Figura 50: Porção medial do rim esquerdo foi substituída por massa caseosa esbranquiçada (seta), que denota nefrite.....73

Figura 51: Fotomicrografia de rim de ave caquética abatida portadora de nefrite caseosa. Luz de túbulo renal repleta de heterófilos (seta). HE, barra: 10 μ m.....73

Figura 52: Fotomicrografia de rim de ave caquética portadora de nefrite caseosa. Severo infiltrado inflamatório no interstício, acúmulo de heterófilos no interior de túbulos e tofo gotoso (seta). HE, barra: 5 μ m.....73

Figura 53: Oviduto de ave caquética abatida. Material amarelo-esbranquiçado preenche a luz do órgão (seta).....77

Figura 54: Fotomicrografia de oviduto de ave caquética abatida. À esquerda necrose caseosa. À direita, epitélio do oviduto com alguns heterófilos na mucosa e submucosa (seta). HE, barra: 10 μ m.....77

Figura 55: Proventrículo de ave caquética abatida. Percebe-se faixa de hemorragia na mucosa do órgão (seta).....78

Figura 56: Bolsa cloacal de frango caquético preenchida por material caseoso consistente e esbranquiçado.....79

LISTA DE TABELAS

- Tabela 1:** Alterações patológicas em órgãos de 400 frangos separados da linha de abate em abatedouro frigorífico na região Centro-Oeste do Brasil por apresentarem caquexia. Percentual na amostra e estimativa com 95% de confiança.....19
- Tabela 2:** Tipos de lesões hepáticas de 143 dos 400 frangos separados da linha de abate em abatedouro frigorífico na região Centro-Oeste do Brasil por apresentarem caquexia.....21
- Tabela 3:** .Associação entre a presença de alteração no fígado e a presença de síndrome ascítica verificada em frangos retirados da linha de matança de frigorífico avícola da região Centro-Oeste do Brasil por apresentarem caquexia.....27
- Tabela 4:** Associação entre a presença de lesão hepática e a presença de lesão cardíaca verificada em aves retiradas da linha de matança de abatedouro frigorífico localizado na região Centro-Oeste do Brasil por apresentarem caquexia.....30
- Tabela 5:** Tipos de lesões em sacos aéreos de 105 dos 400 frangos separados da linha de abate em abatedouro frigorífico na região Centro-Oeste do Brasil por apresentarem caquexia.....32

Tabela 6: Associação entre a presença de lesão no saco aéreo e pulmão em aves retiradas da linha de matança de abatedouro frigorífico localizado na região Centro-Oeste do Brasil por apresentarem caquexia.....34

Tabela 7: Tipos de lesões na pele de 102 dos 400 frangos separados da linha de abate em abatedouro frigorífico na região Centro-Oeste do Brasil por apresentarem caquexia.....39

Tabela 8: Tipos de lesões no coração de 97 dos 400 frangos separados da linha de abate em abatedouro frigorífico na região Centro-Oeste do Brasil por apresentarem caquexia.....44

Tabela 9: Tipos de lesões do intestino delgado de 64 dos 400 frangos separados da linha de abate em abatedouro frigorífico na região Centro-Oeste do Brasil por apresentarem caquexia.....48

Tabela 10: Tipos de lesões ósseas de 51 dos 400 frangos separados da linha de abate em abatedouro frigorífico na região Centro-Oeste do Brasil por apresentarem caquexia.....59

Tabela 11: Associação entre lesão degenerativa da cabeça femoral e presença de exsudato caseoso nos rins encontrada em aves retiradas da linha de matança de abatedouro frigorífico localizado na região Centro-Oeste do Brasil por apresentarem caquexia.....62

Tabela 12: Tipos de lesões ósseas de 51 dos 400 frangos separados da linha de abate em abatedouro frigorífico na região Centro-Oeste do Brasil por apresentarem caquexia.....67

Tabela 13: Percentual de aves que apresentaram determinada lesão – comparação entre frangos caquéticas e não caquéticas..... 81

Tabela 14: Distribuição das lesões de acordo com o sexo das 400 aves retiradas da linha de matança em abatedouro frigorífico na região Centro-Oeste do Brasil por apresentarem caquexia.....83

Tabela 15: Comparação do peso por sexo de 400 aves retiradas da linha de matança de abatedouro frigorífico da região Centro-Oeste do Brasil por apresentarem caquexia.....84

Tabela 16: Distribuição percentual da presença de determinadas doenças em 400 frangos retirados da linha de matança de um abatedouro frigorífico da região Centro-Oeste do Brasil por apresentarem caquexia.....85

Tabela 17: Comparação do peso segundo o grau de caquexia de 400 aves retiradas da linha de matança de abatedouro frigorífico na região Centro-Oeste do Brasil por estarem caquéticas.....86

Tabela 18: Relação entre grau de caquexia e a falta de ração observado em 400 aves retiradas da linha de matança de abatedouro frigorífico da região Centro-Oeste do Brasil.....87

PRINCIPAIS LESÕES MACRO E MICROSCÓPICAS EM FRANGOS DE CORTE CONDENADOS POR CAQUEXIA EM ABATEDOURO: CONTRIBUIÇÃO AO DIAGNÓSTICO

RESUMO – A caquexia figura como uma das mais importantes causas de condenação total de frangos de corte durante a inspeção em abatedouros frigoríficos determinando grandes prejuízos ao setor avícola. Para melhor entender esta enfermidade foram estudados os aspectos macro e microscópicos de 400 aves caquéticas de um abatedouro frigorífico sob Inspeção Federal no Estado de Mato Grosso do Sul. Foram relatadas e catalogadas todas as lesões macro e microscópicas das aves caquéticas examinadas. Devido às diferentes alterações detectadas e aos diversos órgãos atingidos pôde-se concluir que as etiologias devem ser variadas. O fígado, sacos aéreos e pele foram os órgãos mais comumente comprometidos. O envolvimento do fígado, em vários graus e com lesões diferenciadas, em grande parcela dos casos induziu à percepção de que o comprometimento deste órgão – importante para a síntese protéica – está intimamente relacionado ao aparecimento de quadros de caquexia. A lesão de degeneração da cabeça femoral, embora não tenha sido uma alteração freqüentemente detectada têm correlação positiva com o aparecimento de casos de nefrite caseosa. O índice de aparecimento de lesões teciduais maior nos animais caquéticos que naqueles não caquéticos e o fato de que períodos curtos de privação alimentar não interferem no aparecimento de graus mais severos de caquexia são dados que corroboram para o entendimento de que esta é uma síndrome associada a enfermidades e não à fome.

Palavras-Chave: Abatedouro, caquexia, frango de corte, lesão, necropsia

MAJOR MACRO AND MICROSCOPIC LESIONS IN CACHETIC BROILER CHICKEN IN A SLAUGHTERHOUSE: A CONTRIBUTION TO DIAGNOSIS

SUMMARY – Cachexia is one of the most important causes of carcass downgrading in poultry inspection and it determines serious losses to poultry industry. To better understand this syndrome, the macro and microscopic aspects of 400 cachetic carcasses were studied in a slaughterhouse under Federal Inspection in Mato Grosso do Sul State. Each macro and microscopic lesion was reported and classified. Because of the several alterations in many viscera it was possible to conclude that there must be a plenty of etiologies. Liver, air sacs and skin were the most compromised organs. Hepatic involvement in different levels induce to the perception that this important organ in protein synthesis is close related to cachexia cases. Femoral head degeneration although not frequently identified showed a positive correlation to caseous nephritis. All the studied lesions were greater in cachetic animals when compared to non-caquetic broilers. This data associated to the fact that short periods of time of food deprivation do not interfere in severe cases of cachexia corroborate to the understanding that this is a syndrome related to diseases and not to hunger.

Key Words: Broiler chicken, cachexia, lesion, necropsy, slaughterhouse

1. INTRODUÇÃO

A industrialização da avicultura nos últimos 30 anos, tornou a carne de frango disponível a grandes grupos de consumidores. Comparativamente à carne suína e bovina, a carne de frango, entre produção e consumo, evoluiu a taxas substancialmente maiores que o crescimento vegetativo da população mundial (135,30%) (BUTOLO, 2002).

A avicultura possui os mais destacados índices de produtividade entre os diversos ramos da pecuária. Sob as novas circunstâncias, nas quais as barreiras sanitárias são utilizadas com freqüência cada vez maior, aumenta-se a preocupação com a sanidade dos plantéis, seja nas granjas, nos incubatórios ou nos abatedouros (SALLE & SILVA, 2000).

A crescente demanda pelo produto avícola está relacionada à imagem de saúde veiculada pela propaganda e ao preço menor, quando comparado com outras carnes; este último item facilitado pelo menor ciclo de produção dos frangos (FRANCHINI, 2001).

Nos abatedouros frigoríficos observa-se que a caquexia gera grandes perdas econômicas (MELLO, 2002; PALMEIRA-BORGES et al., 2003). A palavra caquexia vem do grego "kakos" - pobre, pouco e "hekis" - condição ou estado (HOWARD & SENIOR, 1999).

A caquexia é primordialmente caracterizada por perda involuntária de massa muscular e de tecido adiposo (HOWARD & SENIOR, 1999), não pode ser totalmente explicada pela baixa ingestão de nutrientes e normalmente é acompanhada por anemia e imunodepressão (BLAKESLEE et al., 1978).

Esta síndrome é caracterizada como o resultado de uma falha no metabolismo protéico e tal falha reflete principalmente na degradação das proteínas miofibrilares: actina e miosina (HASSELGREN & FISCHER, 2001).

A condição corporal de aves caquéticas é caracterizada pela perda da musculatura peitoral e maior evidência do esterno (GREGORY & ROBINS, 1998), e tais fatores são percebidos durante o abate.

2. REVISÃO DE LITERATURA

O Brasil encerrou o ano de 2004 como o maior exportador mundial de frangos totalizando uma receita cambial de US\$ 2,8 bilhões. Ano em que 133 países importaram dois milhões de toneladas (D'AVILA, 2005) e foram alojadas cerca de quatro bilhões de cabeças de frangos (ANTUNES, 2005), transformadas em 8,8 milhões de toneladas de produtos (D'AVILA, 2005). A indústria avícola participa com 2,5% do PIB (FRANCHINI, 2001) e em 2005 deve alcançar um volume de 4,4 bilhões de cabeças com expectativa de aumento das exportações em 10% (ANTUNES, 2005). Para atender os mercados consumidores o setor gera, aproximadamente, quatro milhões de empregos diretos e indiretos e, só em 2004, criou mais 180 mil novos empregos (D'AVILA, 2005). No mercado interno, desde o final da década passada percebe-se a tendência da substituição da carne bovina pela carne de frango, principalmente a industrializada (OLIVEIRA, 1997).

Apesar do mundo científico apresentar descobertas nos mais diversos pontos, o ramo da ciência biológica tem reservado constantes surpresas aos seres humanos. Neste contexto, também está a avicultura e, se pesquisadores e técnicos já superaram dificuldades que causaram prejuízos enormes no passado, paralelamente surgiram novos problemas, principalmente no que tange às doenças (MELLO, 2002).

Em um abatedouro frigorífico dentre as muitas funções do Serviço de Inspeção Federal (SIF), estão as de identificar, caracterizar e registrar por meio de mapas nosológicos os processos patológicos dos animais abatidos.

O registro constitui fonte de dados importante para a avaliação da condição sanitária das explorações, uma vez que permite identificar a ocorrência de doenças subclínicas nos animais e quantificar a gravidade de

lesões que representem manifestações de doenças (POINTON et al., 1992 e MORÉS et al., 2000).

Nos abatedouros frigoríficos de aves são três as linhas de inspeção: A linha "A" para o exame interno das carcaças, a linha "B" para o exame de vísceras e a linha "C" para o exame externo da carcaça (BRASIL, 1998). No entanto, alguns processos patológicos e algumas lesões que se manifestam nas vísceras e no interior da carcaça de aves, podem passar despercebidos durante a inspeção *post mortem* efetuada na linha de abate. Esta situação pode estar relacionada com dois fatores principais: 1) elevada cadência de abate dos matadouros modernos (GRIFFITHS & PURCELL, 1984; WATKINS et al., 2000); 2) a possibilidade dos processos patológicos serem acompanhados de alterações da conformação corporal, principalmente de ascite e de caquexia, sendo estes motivos suficientes para rejeição imediata da ave, mesmo antes da sua evisceração, evitando a visualização das lesões nos órgãos internos (VIEIRA-PINTO et al., 2003).

Compõem o cenário dos processos que mais causam condenação total de carcaças: síndrome ascítica, desidratação, colibacilose, hepatite, má sangria e contaminação por bile e fezes. À exceção da colibacilose que é um diagnóstico etiológico e dos dois últimos processos que são considerados tecnopatias, os demais são diagnósticos morfológicos, pois não determinam os agentes envolvidos (Figura 1).

A desidratação, que aparece na Figura 1 com um elevado percentual de condenações, foi indicada por BUTCHER & NILIPOUR (2002) como resultado de pouca ventilação associada à quantidades excessivas de gases irritantes como o monóxido de carbono ou amônia no ar ou ainda consequência de jejum hídrico prolongado. Aves são 85% água, quando 10% dessa água é perdida, os casos de desidratação são severos. Se a situação se prolonga pode ocorrer gota visceral (ELROM, 2001) e com 20% de desidratação a ave pode morrer. Um fornecimento adequado de água acarreta maior consumo de comida e melhor ganho de peso (BUTCHER &

NILIPOUR, 2002). A desidratação também é considerada um sintoma inespecífico de algumas enfermidades como a infecção por pneumovírus aviário (McMULLIN, 1998) e vírus da influenza aviária (ACLAND et al., 1984).

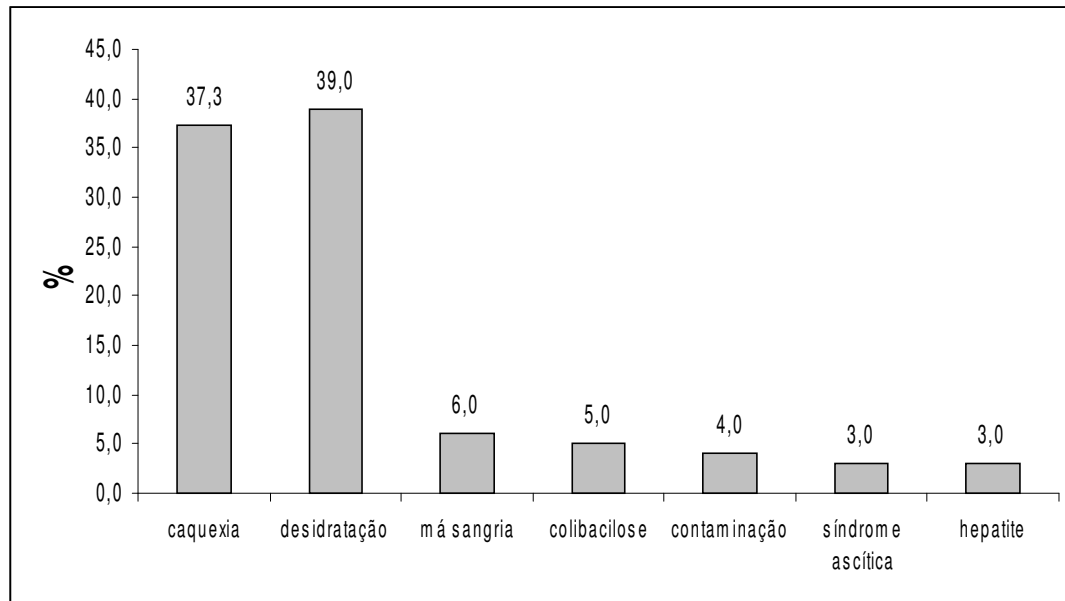


Figura 1: Principais condena es totais em um abatedouro frigor fico da regi o Centro-Oeste do Brasil. Dados de 2000 a 2003.

ELROM (2001) considera a desidrata o e a exaust o metab lica como os maiores preju zos determinados pelo transporte. Nos galp es, aves desidratadas comumente s o ap ticas e de tamanho diminuido, situa es que impedem que alcancem os bebedouros.

A desidrata o, no abatedouro, pode ser reconhecida pela perman ncia prolongada de uma prega cut nea; a pele fica mais grossa e dif cil de romper e a musculatura tem a consist ncia amolecida e colora o azulada. Esses aspectos modificam as caracter sticas organol pticas das carca as, desqualificando-as totalmente (ELROM, 2001).

Dentre as causas mais freqüentes de condenação total *post-mortem* de frangos nos matadouros sob inspeção federal do país, a caquexia ocupa lugar de destaque (MELLO, 2002) (Figura 1). Os frangos considerados caquéticos pelo SIF são rotineiramente denominados “refugo” pelos profissionais e integrados nas granjas.

No Brasil, a portaria 210 de 10 de novembro de 1998 do MAPA, orienta o julgamento e o destino das carcaças de aves portadoras de enfermidades. O anexo IX desta portaria apresenta o artigo 232 do Regulamento Industrial de Inspeção Sanitária de Produtos de Origem Animal (RIISPOA): "Os animais caquéticos devem ser rejeitados, sejam quais forem as causas a que esteja ligado o processo de desnutrição".

Para exemplificar a importância da caquexia, pode-se tomar como referência os índices desta entidade em um abatedouro frigorífico avícola situado na região Centro-Oeste do Brasil.

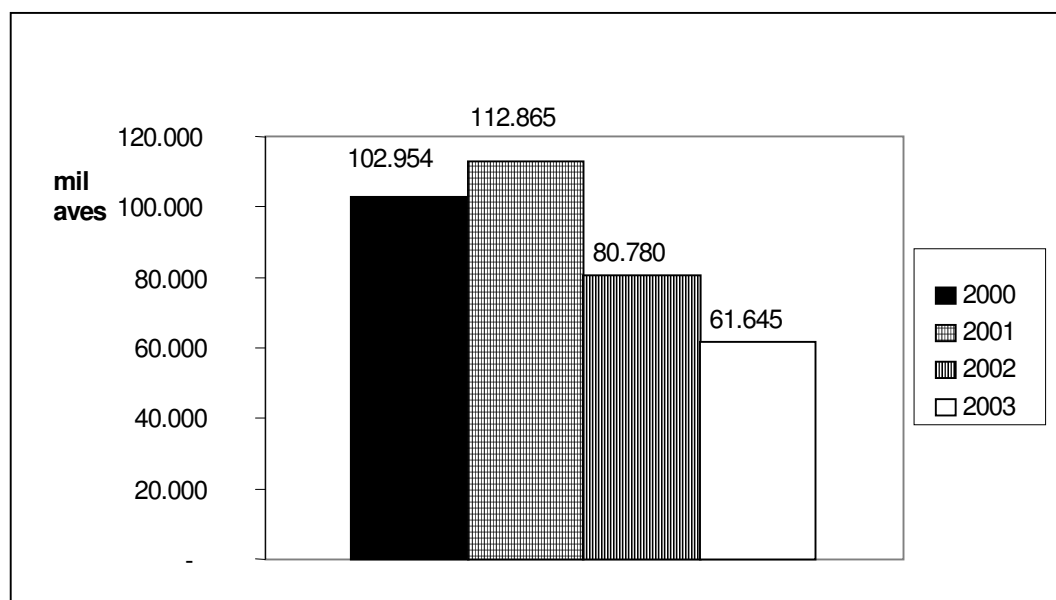


Figura 2: Total de aves caquéticas condenadas no período compreendido entre 2000 a 2003 em um abatedouro da região Centro-Oeste do Brasil.

No período compreendido entre janeiro de 2000 a dezembro de 2003 foram abatidas 46.884.744 aves, sendo condenadas totalmente por caquexia 358.244 (0,76%) (Figura 2). Ao analisar apenas as condenações totais, a caquexia é responsável por 37,3% delas. Se for levado em consideração o peso médio das aves abatidas nesses quatro anos – 1,99Kg – tem-se aproximadamente 713ton de carne, com um prejuízo estimado em R\$1,5 milhão.

Segundo HOWARD & SENIOR (1999) o diagnóstico de caquexia deve ser reservado para aqueles animais com históricos de enfermidades infecciosas crônicas ou neoplásicas e diferencia esta condição do emagrecimento decorrente de subnutrição ou de desnutrição. Desta maneira, os animais estudados deveriam ser considerados magros, mas não caquéticos. Entretanto, KOTLER (2000) alerta que as enfermidades infecciosas podem aparecer em virtude de disfunção imune induzida pela má nutrição. Por este ângulo os conceitos destes autores apresentam-se estreitamente relacionados.

Sabe-se que o sistema imune é diretamente influenciado pela condição nutricional do animal. Exemplo disso é que há diminuição significativa da concentração sérica de globulinas em aves com restrição alimentar (PINHEIRO et al., 2003) e ainda que frangos de corte que recebem as doses requeridas de vitamina E apresentam atividade macrofágica exacerbada. Esta vitamina mantém a integridade da membrana do macrófago e modula a síntese de prostaglandinas (QURESHI & GORE, 1997). Por outro lado, um conhecido efeito sistêmico da inflamação é a perda de apetite. Posto isso, tanto a baixa ingestão de nutrientes pode predispor a um quadro inflamatório quanto a inflamação pode acarretar anorexia. Sobre este último dado postula-se que a leptina, um hormônio encontrado em altas concentrações em situações inflamatórias, esteja implicado no surgimento da anorexia e da caquexia – em casos mais

crônicos – já que ele é o responsável pela regulação do gasto e do consumo de energia (FINCK & JOHNSON, 1999). Em aves, a expressão do gene da leptina foi encontrada em hepatócitos e adipócitos (TAOUI et al., 1998) e sabe-se que no período embrionário este hormônio tem função de estimular a proliferação e a síntese protéica no músculo e no fígado (LAMOSO VÁ & ZEMAN, 2001). Recentemente, a leptina foi caracterizada como pró-inflamatória, estimuladora da agregação plaquetária e inibidora da fibrinólise (SHARMA & McNEILL, 2005).

A ingestão e absorção de nutrientes também podem ser moduladas por alguns fatores externos como a temperatura ambiente. Temperaturas elevadas implicam em menor consumo de alimento (FURLAN et al., 2001). A diminuição no consumo, durante o desenvolvimento da ave, gera diminuição do tamanho do trato intestinal, fato que pode afetar a taxa de passagem do alimento e prejudicar a eficiência da digestão e da absorção (FURLAN et al., 2001). Situações capazes de determinar estresse térmico causam apoptose de linfócitos e conseqüente atrofia da bolsa cloacal. A atrofia é resultado da hiperfunção da glândula adrenal, um estado que também está implicado na imunossupressão de aves (GUIMARÃES et al., 2003).

Além do desconforto térmico são enumeradas várias condições de estresse: vento, luz, patógenos, toxinas, ansiedade. Aquelas que determinam altas concentrações de corticoesteróides na corrente sangüínea, terminam por impedir a recirculação de linfócitos, induzir a involução do timo e levar à perda de massa esplênica (ELROM, 2000). Situações estressantes muito prolongadas, ativam o sistema nervoso simpático com exacerbada resposta adrenérgica e levam à arterioesclerose, nefrite e cardiopatias (ELROM, 2000).

As alterações hematológicas mais evidentes em aves de corte submetidas ao estresse são a heterofilia, basofilia e linfopenia (LACERDA et al., 2003). Outras modificações são os aumentos nas concentrações séricas

de albumina e de fructosamina, este último apontado como o indicador mais sensível para avaliação do estresse em frangos (PINHEIRO et al., 2003).

A caquexia decorrente de estados inflamatórios inicia-se com o surgimento e propagação de radicais livres de oxigênio, aos quais o organismo responde com a produção das proteínas da fase aguda – opsoninas, proteínas do complemento, fibrinogênio, proteína C reativa, entre outras. A fase aguda requer alta demanda metabólica, principalmente aminoácidos essenciais oriundos da musculatura esquelética (KOTLER, 2000). Na caquexia relacionada ao câncer, além deste mecanismo RUBIN (2003) aponta o fato da elevação dos níveis séricos de hormônios sabidamente proteolíticos e ainda a possibilidade de algumas neoplasias produzirem tais hormônios ectopicamente.

A proteólise da caquexia ocorre pela via ubiquitina-proteossoma, estimulada por várias citocinas pró-inflamatórias como o Fator de Necrose Tumoral (TNF), a Interleucina-1, e também por glicocorticóides, hormônios tireoideanos (MITCH & GOLDBERG, 1996) e pela caquexina, cuja seqüência é similar a do TNF (BEUTLER et al., 1985).

SUN et al. (2003) ao pesquisar quadros septicêmicos conseguiram provar que eles induzem transcrição de receptores de glicocorticóides nos músculos esqueléticos e sustentaram a hipótese que a proteólise na sepse é em parte uma consequência da ativação destes receptores. Além disso, nas enfermidades infecciosas há diminuição do apetite com redução do aproveitamento dos alimentos, levando a quedas nas reservas de gordura e a ave passa então a aproveitar-se das proteínas musculares, principalmente da musculatura peitoral. Este aspecto foi observado por GREGORY & ROBINS (1998) em experimentação com galinhas poedeiras submetidas aos programas de restrição alimentar.

A proteólise aumenta comprovadamente na presença de várias citocinas (Interleucinas 1 e 6, Fator de Necrose Tumoral) que aparecem nos quadros inflamatórios e neoplásicos (CASTANEDA-SCEPPA, 2001;

TISDALE, 2002). A primeira citocina associada à caquexia foi encontrada em macrófagos em resposta à endotoxina (BEUTLER et al., 1985). Esta citocina é uma lipoproteína denominada caquexina (TORTI et al., 1985).

Embora a caquexia por si, seja motivo suficiente para descarte total e imediato da ave, a condenação da ave caquética antes da evisceração impede a visualização de lesões em órgãos internos (VIEIRA-PINTO et al., 2003). Ao mesmo tempo em que gera praticidade e diminui as chances de contaminação de outras carcaças, caso haja doenças infecciosas nos animais condenados, esse ato impede o exame e a determinação exata dos fatores que geram tal processo.

Para melhor conhecimento das condições patológicas que acompanham as aves abatidas, considera-se de grande valia efetuar não apenas o registro das causas de rejeição *post-mortem*, mas também submeter à necropsia uma amostra dos animais totalmente rejeitados na inspeção (VIEIRA-PINTO et al., 2003). Um procedimento necroscópico ordenado e consistente é uma maneira eficiente de identificar as doenças, suas possíveis causas e significância. Uma elevada porcentagem das enfermidades aviárias pode ser diagnosticada com a associação de lesões macroscópicas e exames laboratoriais simples (SCHWARTZ & BICKFORD, 1986). A necropsia em uma parcela das aves caquéticas é decreto-lei em Portugal - n.º 167/96 - Diário da República, I Série, n.º 208, 7 de setembro (VIEIRA-PINTO et al., 2003).

Até a década de 1970 a avicultura brasileira era considerada de subsistência. Modernizou-se, exhibe elevados índices de produtividade e produtos de excelente qualidade (FRANCHINI, 2001). Se no campo da tecnologia e sob as condições atuais o Brasil conseguiu produzir os maiores volumes mundiais, na área científica o país ainda deixa a desejar, embora os avanços tenham sido enormes (SONCINI, 2004).

Estudos sobre as situações que geram perdas econômicas ou que proporcionem o melhor conhecimento dos mecanismos que desencadeiam

enfermidades são fundamentais para progressos na área científica e conseqüentemente abrirão barreiras que ainda são impostas à carne brasileira no exterior.

3. OBJETIVO

Este estudo teve como principal objetivo a investigação de lesões macro e microscópicas de 400 frangos de corte totalmente condenados em um abatedouro frigorífico avícola da região Centro-Oeste sob o Serviço de Inspeção Federal. As lesões foram analisadas segundo cada órgão, classificadas e categorizadas. Além disto, foi realizada a comparação com as lesões exibidas pelas aves não caquéticas nos lotes examinados ao utilizar os mapas de condenações diárias do SIF para verificar a freqüência destas lesões nos dois grupos de aves.

4. JUSTIFICATIVA

O fato do Brasil ter na avicultura um forte segmento do agronegócio associado aos elevados índices apresentados pela caquexia em abatedouros implicam na necessidade de melhor conhecer os fatores que determinam condenação total por esta causa em aves de sistemas de criação industrial. Além disso, a possibilidade de se correlacionar o aparecimento desta alteração a aspectos ligados a manejo ou a enfermidades fornece dados ao serviço médico-veterinário das granjas e conseqüentemente subsidia o desenvolvimento de medidas de controle e o crédito ao produto brasileiro no competitivo mercado da carne de aves.

Os dados nosológicos pormenorizados oriundos de abatedouros, embora pouco divulgados no Brasil, são excelentes monitorias epidemiológicas e deveriam ser mais estudados. Sem a necropsia, tais dados constarão nos registros do MAPA como caquexia, que constitui motivo suficiente para sua condenação total, mas a verdadeira etiologia não será levada em consideração, inclusive as de notificação compulsória.

5. MATERIAL E MÉTODOS

5.1. Animais estudados e sistema de abate

De agosto a dezembro de 2004 foi acompanhado o abate de frangos de corte, em frigorífico semi-automatizado, exportador para países que compõem a Lista geral (a maioria dos países da América Latina) e a colheita das aves foi feita seguindo o ritmo normal do abate.

O transporte dos frangos é feito por caminhões que são descarregados na plataforma de recepção. As gaiolas contendo de oito a dez aves são retiradas e dispostas em colunas por empilhadeiras manuais e posteriormente seguem para uma esteira para que as aves sejam dependuradas pelos pés em nórias. Seguem na linha em média um minuto até sofrerem insensibilização através de choque com aproximadamente 39V e 0,1A. As aves então, passam por um disco que corta as jugulares, dando início à etapa de sangria e o processo pode ser completado manualmente por um funcionário caso haja falhas. Seguem por um túnel de sangria por no mínimo três minutos e são encaminhadas para a escaldagem com água constantemente renovada e com temperatura de 60°C. O processo continua com a passagem das aves por três depenadeiras. Ao término da terceira depenadeira fica o primeiro ponto de inspeção do SIF, denominado de pré-inspeção. Nele, são retiradas da nória as aves que possuem lesões macroscópicas evidentes e cujo julgamento e destino não requerem evisceração, tais como sangria inadequada, desidratação, escaldagem excessiva e caquexia, evitando que essas carcaças passem à área limpa. Neste ponto, foram retiradas aleatoriamente da linha de matança,

quatrocentas carcaças que foram encaminhadas à sala de necropsia imediatamente após o descarte.

As aves eram identificadas através das guias de trânsito animal que acompanham os lotes e que forneceram as informações técnicas sobre enfermidades apresentadas na granja, idade, quantidade de aves no galpão, índice de mortalidade, medicamentos administrados, vacinações, nome do proprietário e município de origem.

As fichas de avaliação, que acompanham os lotes desde o primeiro dia de vida, forneceram os dados para o item falta de ração sofrida pelo lote e que foi utilizado na verificação da correlação entre caquexia e privação de comida por curto período de tempo.

5.2. Avaliação macroscópica

Os animais caquéticos separados da linha de abate foram classificados em três graus, sendo 1 para o menos caquético e 3 para o mais caquético. Essa classificação se baseou na visualização de pouca musculatura peitoral e proeminência do esterno, aspectos matematicamente calculados por outros autores (GREGORY & ROBINS, 1998). Imagens de frangos e sua classificação segundo o grau de caquexia estão na Figura 3.

As aves e seus órgãos foram pesados e seus dados e achados macroscópicos avaliados individualmente seguindo o roteiro do Anexo I. Foram colhidos após a necropsia fragmentos de coração, músculo peitoral, fígado, rins, intestinos, sacos aéreos, pulmões, baço, bolsa cloacal e pâncreas priorizando as estruturas que apresentassem lesões.

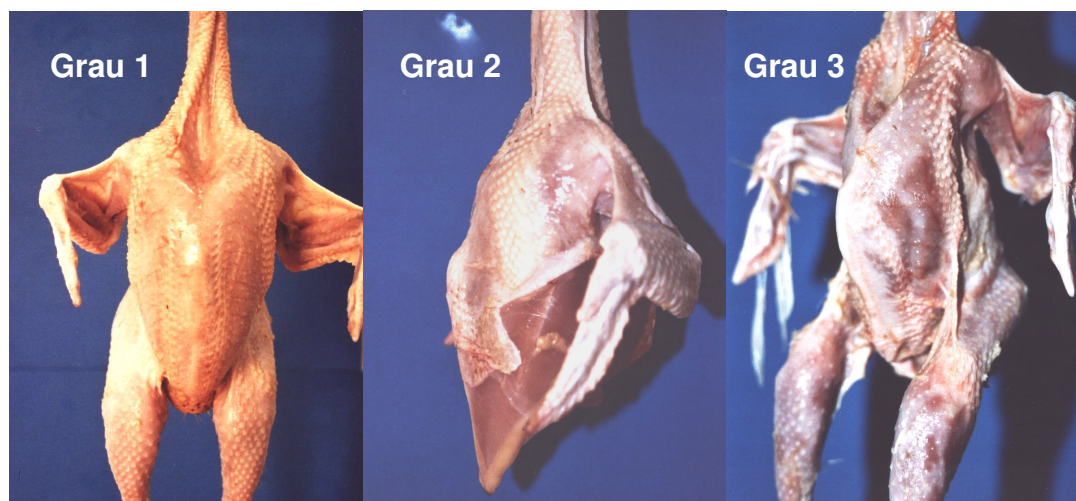

Figura 3: Grau 1 de caquexia: leve proeminência do esterno e pouca atrofia da musculatura peitoral. Grau 2 de caquexia: grau intermediário de proeminência do esterno e de atrofia muscular. Grau 3 de caquexia acentuada proeminência do esterno e evidente atrofia muscular.

5.3. Avaliação microscópica

Os fragmentos colhidos foram imersos em formol a 10% tamponado com fosfatos e os frascos devidamente identificados seguiram para o Departamento de Patologia Veterinária da Unesp – Jaboticabal. Após um período mínimo de fixação de 24 horas os fragmentos passaram à etapa de inclusão em parafina, sofreram cortes de 5 μ m de espessura em micrótomo e coloração pelo método da Hematoxilina e Eosina. Foram obtidas, então, lâminas histológicas examinadas em microscópio óptico binocular com sistema para fotomicrografia. As alterações histológicas foram anotadas em ficha própria e algumas fotografadas para documentação.

5.4. Avaliação estatística

A frequência de aparecimento das lesões e os percentuais de aves caquéticas e não caquéticas que apresentaram determinadas alterações foram analisados por meio de estatística descritiva. O teste t-Student foi utilizado para a análise da distribuição de lesões segundo o sexo e para a comparação entre pesos de fêmeas e machos caquéticos. O teste de Qui-quadrado foi empregado para analisar a distribuição das lesões segundo o grau de caquexia e para relacionar o grau de caquexia com a falta de ração sofrida por alguns lotes. O mesmo teste foi utilizado para verificar a associação entre lesões hepáticas e presença de síndrome ascítica, associação entre lesões em sacos aéreos e alterações pulmonares e a relação entre lesões hepáticas e cardíacas. A correlação entre lesões ósseas e renais, devido ao pequeno número da amostra teve de ser feita utilizando-se o teste exato de Fischer. Para a comparação entre os pesos de aves caquéticas de acordo com o grau de caquexia foi empregada a análise de variância (SIEGEL, 1975; BUSSAB, 1986; DANIEL, 1996).

6. RESULTADOS E DISCUSSÃO

6.1. Caquexia

Um levantamento de três anos consecutivos, no abatedouro frigorífico onde o estudo foi conduzido revelou que a caquexia e a desidratação são as maiores causas de rejeição total de carcaças. (PALMEIRA-BORGES *et al.*, 2003). Este dado está de acordo com VIEIRA-PINTO *et al.* (2003), mas não com YOGARATNAM (1995) que aponta que, nas condições de seu estudo, a colissepticemia, foi a enfermidade mais comumente detectada. Também na Polônia, em um estudo de seis anos, as duas enfermidades mais observadas em frangos de corte foram a doença de Marek e a salmonelose (RADKOWSKI *et al.*, 1996).

A apresentação de enfermidades está, indubitavelmente, relacionada à área geográfica estudada, grau de tecnificação da avicultura, manejo sanitário adotado e idade das aves analisadas – se poedeiras, matrizes de corte ou frangos. Além disso, o sistema brasileiro de registro de dados em abatedouros segue orientações da portaria nº 210 (BRASIL, 1998) e o diagnóstico é morfológico, com exceção da colibacilose. Sendo assim, algumas das enfermidades encontradas por outros autores não se enquadram na classificação realizada nos estabelecimentos brasileiros.

O índice de condenação de carcaças pode variar conforme o tipo e o manejo do integrador. De modo geral, propriedades que possuem mais galpões de criação têm maiores índices de rejeição de carcaças, tanto pelo maior número de animais mortos na plataforma de recepção quanto pelo descarte por doenças (YOGARATNAM, 1995). Nos animais mais velhos, e

portanto, em abates de galinhas, é vista uma maior porcentagem de condenações se em comparação com frangos de corte (RADKOWSKI et al., 1996).

De agosto a dezembro de 2004 foram abatidas 4.725.904 aves. Nos dias de experimento, as aves caquéticas totalizaram 2.187 e as aves não caquéticas 983.635. Nos lotes examinados o total de frangos caquéticos foi de 870. Destes, 400 foram examinados, sendo que, 55 animais (13,75%) não apresentaram lesões e o restante (86,25%) apresentou pelo menos um tipo de lesão em qualquer órgão. Das 345 carcaças portadoras de lesões, 247 (71,59%) possuíam alteração em mais de um órgão.

Todas as lesões encontradas foram analisadas, classificadas e catalogadas e a seguir faz-se a descrição das evidências mais importantes.

6.2. Distribuição das lesões encontradas em frangos caquéticos abatidos

A Tabela 1 apresenta os órgãos dos frangos caquéticos acompanhados dos percentuais de aves com lesões e suas respectivas estimativas, com um intervalo de 95% de confiança.

Pode-se perceber que o fígado foi o órgão mais atingido e em segundo lugar: sacos aéreos, pele e coração.

Tabela 1: Alterações patológicas em órgãos de 400 frangos retirados da linha de abate em abatedouro frigorífico na região Centro-Oeste do Brasil por apresentarem caquexia. Percentual na amostra e estimativa com 95% de confiança.

Órgãos/estruturas	Percentual, entre as aves caquéticas, de aves com órgãos lesados	
	% Amostra	Intervalo com 95% de confiança
Fígado	35,8	[32,3 a 39,2]
Sacos Aéreos	26,3	[23 a 29,4]
Pele	25,5	[22,4 a 28,6]
Coração	24,3	[21,2 a 27,3]
Intestino Delgado	16,0	[13,4 a 18,6]
Músculos	13,5	[11 a 16]
Articulações	12,8	[10,3 a 15,2]
Ossos	12,5	[10,1 a 14,9]
Pés	11,8	[9,4 a 14,1]
Moela	9,3	[7,2 a 11,3]
Superfícies Serosas	8,5	[6,5 a 10,5]
Rins	8,0	[6 a 10]
Cavidade	7,5	[5,6 a 9,4]
Oviduto	7,3	[5,4 a 9,1]
Pulmões	5,3	[3,6 a 6,9]
Tendões	3,3	[2 a 4,5]
Ceco	2,8	[1,6 a 3,9]
Proventrículo	1,8	[0,8 a 2,7]
Bolsa Cloacal	1,5	[0,6 a 2,4]
Baço	1,5	[0,6 a 2,4]
Intestino Grosso	1,3	[0,4 a 2,1]
Pâncreas	0,5	[0 a 1]
Traquéia	0	0
Papo	0	0
Esôfago	0	0

6.2.1. Lesões hepáticas

Nas aves caquéticas que demonstraram alterações patológicas, o fígado foi o órgão mais freqüentemente acometido (143/35,8%). As lesões foram classificadas em diferentes tipos: 1 – presença de fibrina sobre a

cápsula hepática, 42 animais (29,37%); 2 – fígado esverdeado, 37 animais (25,87%); 3 – nodulações endurecidas, puntiformes e difusamente distribuídas no parênquima hepático, 23 animais (16,08%); 4 – fígados arroxeados, de superfície irregular e endurecidos, 15 animais (10,49%); 5 – depósito de fibrina superficial e esverdeamento do parênquima, 12 animais (8,39%); 6 – fígado amarelado, 10 animais (6,99%) e 7 – aderência do fígado ao pericárdio ou a sacos aéreos, 4 frangos (2,80%). Com exceção dos tipos 4 e 6, as demais são consideradas inflamatórias. A Figura 4 evidencia a distribuição das lesões hepáticas e a Tabela 2 explicita as lesões observadas.

Os exames microscópicos dos diferentes tipos de lesão no fígado evidenciaram vários graus de alteração. Nas Figuras a seguir, correlaciona-se o aspecto macroscópico do fígado com a alteração microscópica visualizada em alguns destes casos.

Tabela 2: Tipos de lesões hepáticas de 143 dos 400 frangos separados da linha de abate em abatedouro frigorífico na região Centro-Oeste do Brasil por apresentarem caquexia.

Tipo de lesão hepática	no. animais	%
L1 Presença de fibrina sobre a cápsula	42	29,37
L2 Fígado esverdeado	37	25,87
L3 Nódulos endurecidos, puntiformes e difusamente distribuídos	23	16,08
L4 Arroxeados, com superfície irregular e endurecidos	15	10,49
L5 Depósito de fibrina na superfície e esverdeamento	12	8,39
L6 Fígado amarelado	10	6,99
L7 Aderência do fígado ao pericárdio ou a sacos aéreos.	4	2,80
Total	143	

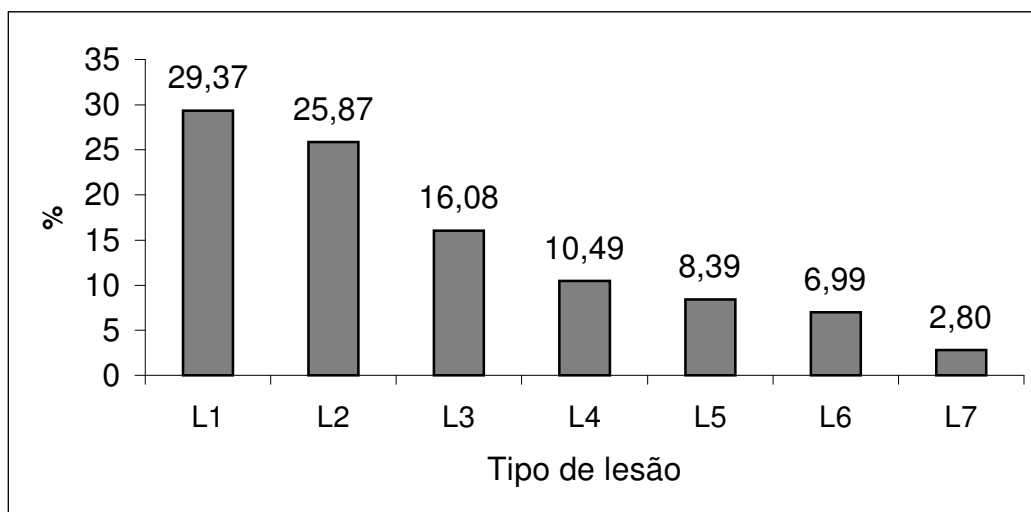


Figura 4: Distribuição das lesões hepáticas em frangos caquéticos abatidos. L1: presença de fibrina sobre a cápsula hepática; L2: fígado esverdeado; L3: nodulações endurecidas, puntiformes e difusamente distribuídas no parênquima hepático; L4: fígados arroxeados, de superfície irregular e endurecidos; L5: depósito de fibrina na superfície e esverdeamento do parênquima; L6: fígado amarelado e L7: aderência do fígado ao pericárdio ou a sacos aéreos.

Nos casos onde macroscopicamente era possível detectar presença de fibrina recobrindo o órgão (Figura 5), a microscopia revelou uma lesão confinada à cápsula hepática, na maioria das vezes, sem comprometimento do restante do parênquima, motivo pelo qual tem-se denominado a lesão de peri-hepatite. Este aspecto particular pode ser observado na Figura 6, onde a seta aponta para uma área de células necróticas restrita à região subcapsular hepática.

A fibrina é originada do fibrinogênio presente na corrente sangüínea e extravasa quando há elevação da pressão hidrostática e vasodilatação com aumento da permeabilidade capilar, comum durante os eventos inflamatórios agudos (THOMSON, 1983).

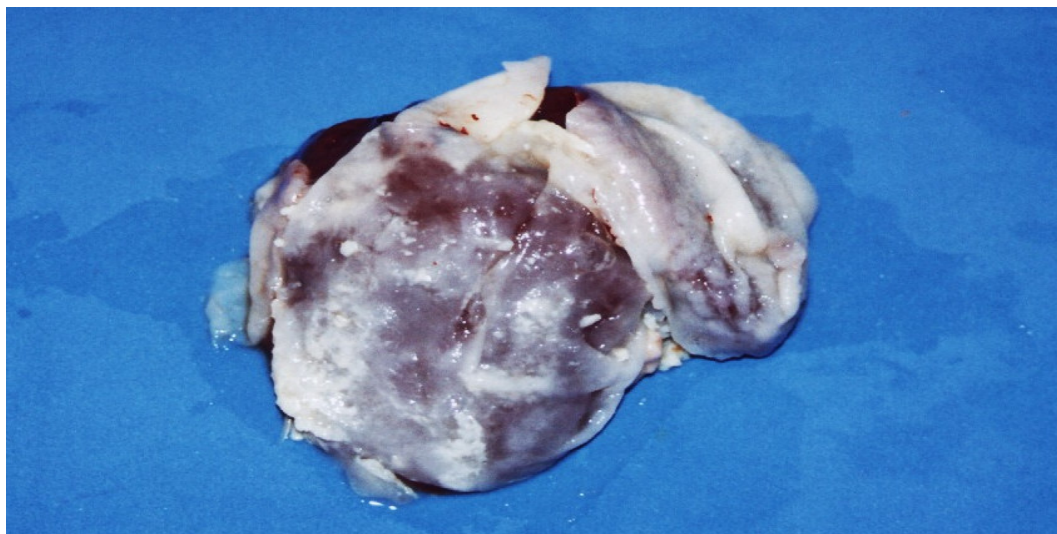


Figura 5: Fígado de frango caquético, lesão tipo 1: presença de capa de material esbranquiçado (fibrina) sobre a cápsula hepática.

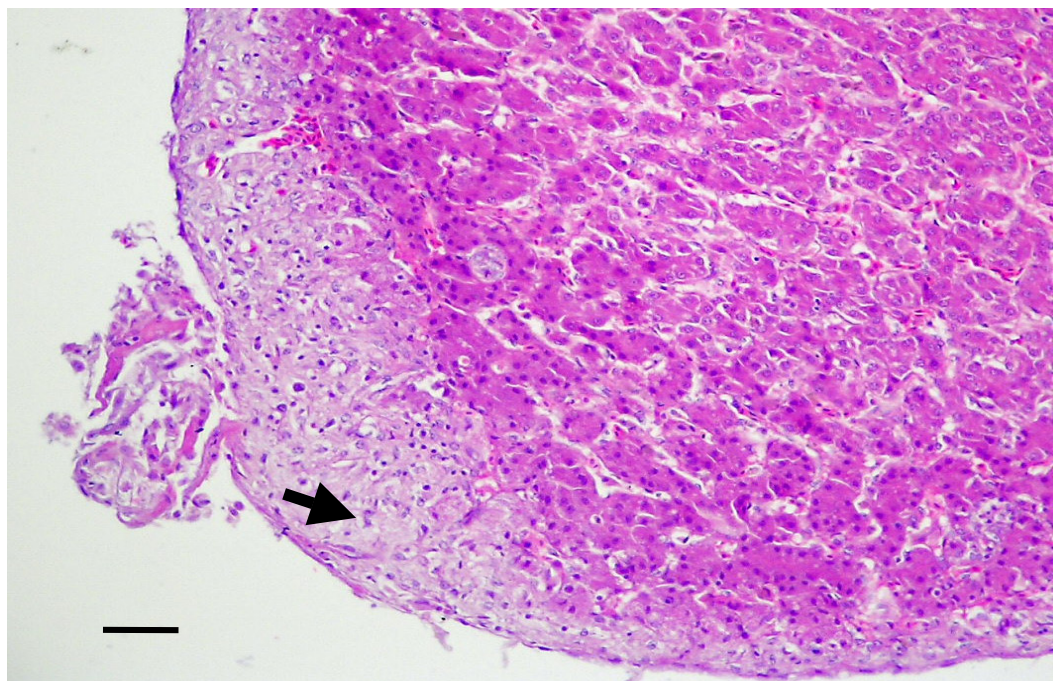


Figura 6: Fotomicrografia de fígado de frango caquético, lesão tipo 1: a área na periferia do fígado composta por células necróticas (seta). HE, barra: 10 μ m.

A coloração esverdeada do fígado apresentada por alguns animais (Figura 7) revela uma imagem microscópica de proliferação de ductos biliares, distensão de canálculos, retração de hepatócitos e infiltrado inflamatório heterofílico periportal, condições compatíveis com casos de micotoxicose (Figura 8). O esverdeamento estaria relacionado à retenção de biliverdina neste órgão. FISCHER et al. (1998) também relatam que em infecções articulares experimentais por *Staphylococcus aureus* os fígados das aves demonstram coloração esverdeada.

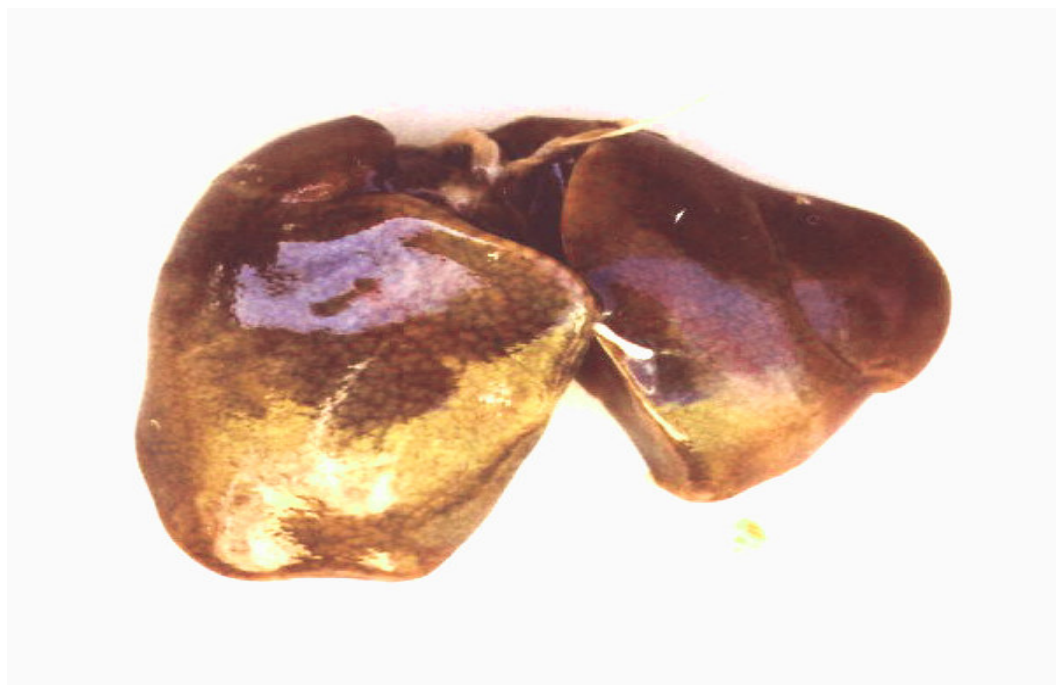

Figura 7: fígado de frango caquético abatido, lesão tipo 2: esverdeamento.

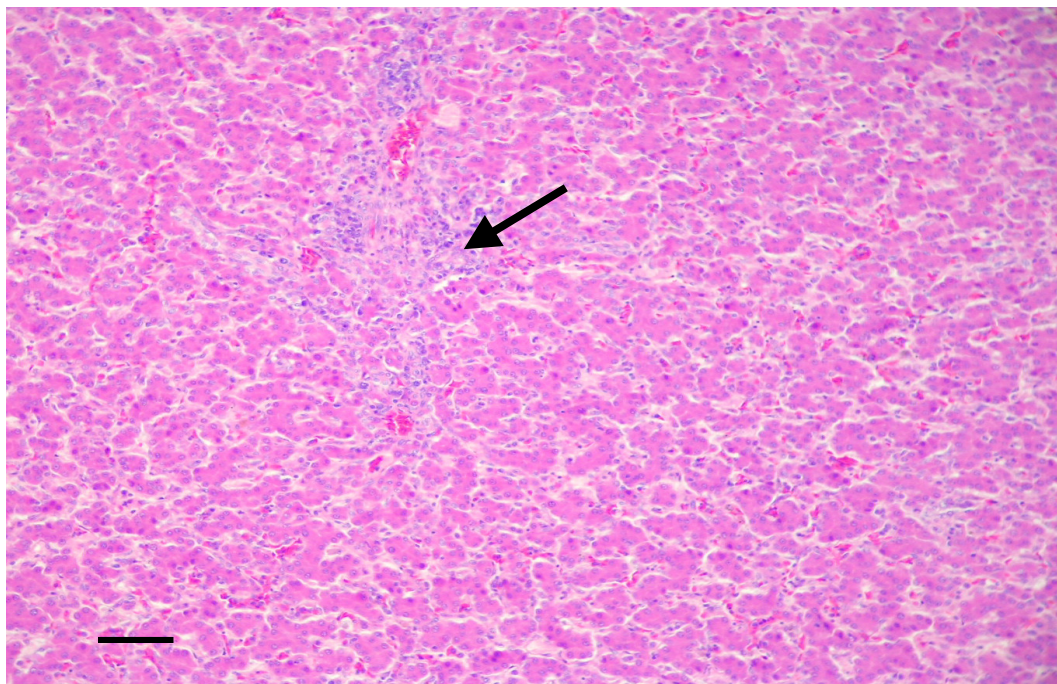


Figura 8: Fotomicrografia de fígado de frango caquético portador da lesão hepática tipo 2. Hiperplasia de ductos biliares (seta) e retração de hepatócitos. HE, barra: 10µm.

Animais que apresentavam a alteração descrita macroscopicamente como nodulações endurecidas difusamente distribuídas no parênquima hepático são considerados como portadores de coligranulomatose nas linhas de inspeção (Figura 9). Microscopicamente estes fígados exibem focos de necrose hepática do tipo caseosa, circundados por infiltrado inflamatório heterofílico. Os aspectos verificados nestes animais também foram observados por HUQ (2002) que classificou as alterações como pertencentes a quadros de colissepticemia. As características de coloração esbranquiçada e de endurecimento é conferida pela calcificação distrófica que acompanha a maioria dos casos.

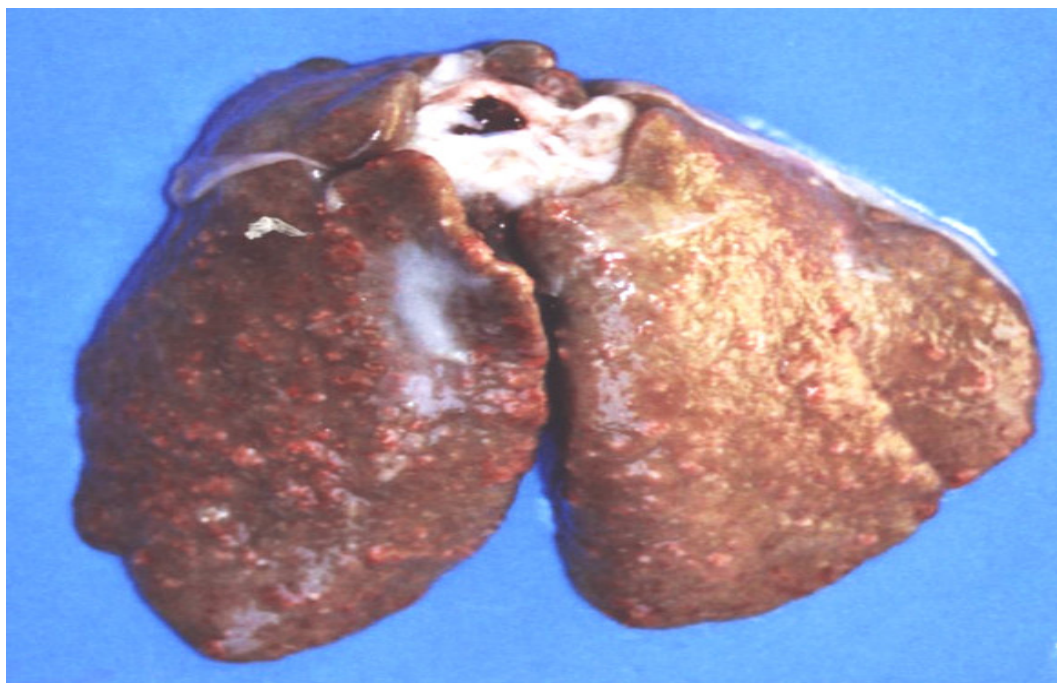


Figura 9: Fígado de frango caquético, lesão tipo 3: nodulações endurecidas, puntiformes e difusamente distribuídas no parênquima hepático.

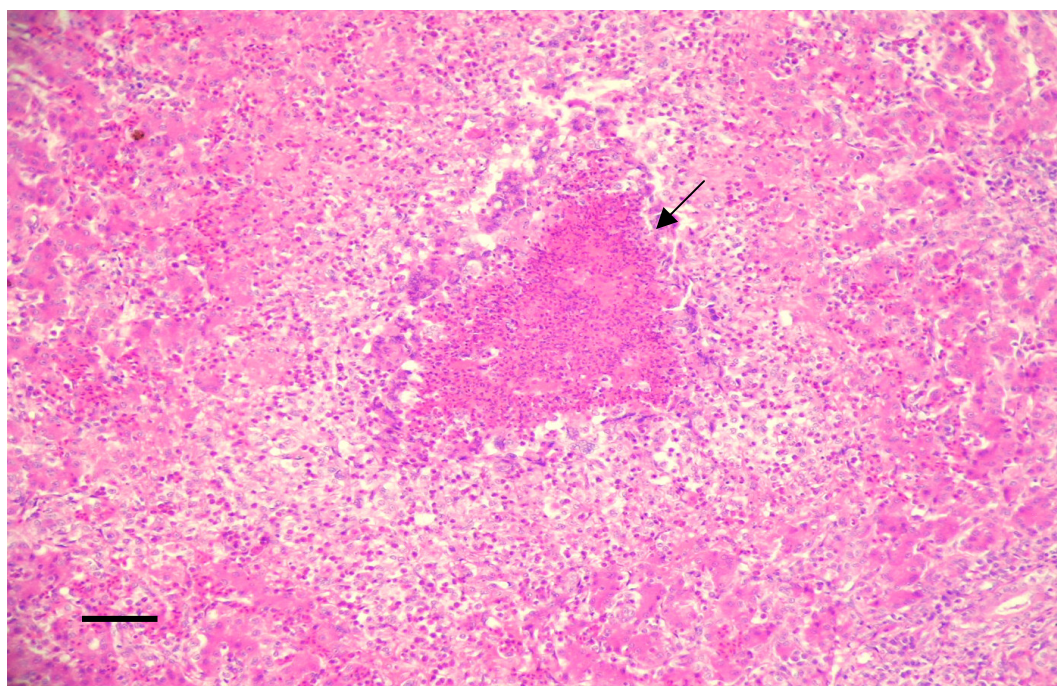


Figura 10: Fotomicrografia de fígado de frango caquético abatido, lesão tipo 3: Granulomas hepáticos, cujo centro é constituído de necrose, circundado por infiltrado inflamatório composto por células gigantes (seta) e por heterófilos. HE, barra: 10µm.

A característica macroscópica de fígados arroxeados, firmes e de superfície irregular foi observada em animais portadores de síndrome ascítica (Figura 11).

Microscopicamente há tecido cicatricial de reparo, congestão de sinusóides e necrose centrolobular, alterações também descritas por AENGWANICH & SIMARAKS (2004). O aspecto firme do órgão é fornecido pela fibroplasia.

A necrose centrolobular é resultado da menor tensão de oxigênio na proximidade da veia centrolobular associada ao fato de que essa região é que concentra a maior quantidade de oxidases de função mista (MACLACHLAN & CULLEN, 1998) e é portanto, a área mais suscetível à lesão.

A necrose se origina no acúmulo de sangue desoxigenado no fígado, como resultante da estagnação provocada pela debilidade do retorno venoso, e que pode ser considerada como uma alteração decorrente da insuficiência cardíaca congestiva direita. A congestão determina uma elevação da pressão na veia porta e proporciona o extravasamento de líquido do interior do vaso para a cavidade. Assim, surge o quadro de síndrome ascítica (NAKAMURA et al., 1999).

Com o teste do Qui-quadrado foi possível verificar que houve associação ($p < 0,001$) entre a presença de lesões hepáticas e o aparecimento de síndrome ascítica, o que demonstra a relação entre essas duas alterações, fato também observado por outros autores (NAKAMURA et al., 1999; AENGWANICH & SIMARAKS, 2004; ROSARIO et al., 2004). A Tabela 3 evidencia esta associação.



Figura 11: À direita, fígado de frango caquético abatido, lesão tipo 4: fígado arroxeadado, endurecido e de superfície irregular. Coração e baço cujas colorações se assemelham a do fígado normal foram colocados na foto para comparação.

Tabela 3: Associação entre a presença de alteração no fígado e a presença de síndrome ascítica verificada em frangos retirados da linha de matança de frigorífico da região Centro-Oeste do Brasil por apresentarem caquexia.

		Síndrome ascítica		χ^2	P-valor*
		Ausente	Presente		
Alteração hepática	Ausente	99,2% (n=255)	0,8% (n=2)	42,75	< 0,001
	Presente	81,8% (n=117)	18,2% (n=26)		

*p<0,001 representa a associação positiva entre as duas variáveis. Foi aplicado o teste Qui-Quadrado.

A apresentação macroscópica de coloração amarelada (Figura 12) é caracterizada microscopicamente pela presença de degeneração gordurosa de hepatócitos (Figura 13) e é bastante inespecífica. Pode ser sugestiva de lesão hepática tóxica ou de jejum prolongado (THOMSON, 1983).

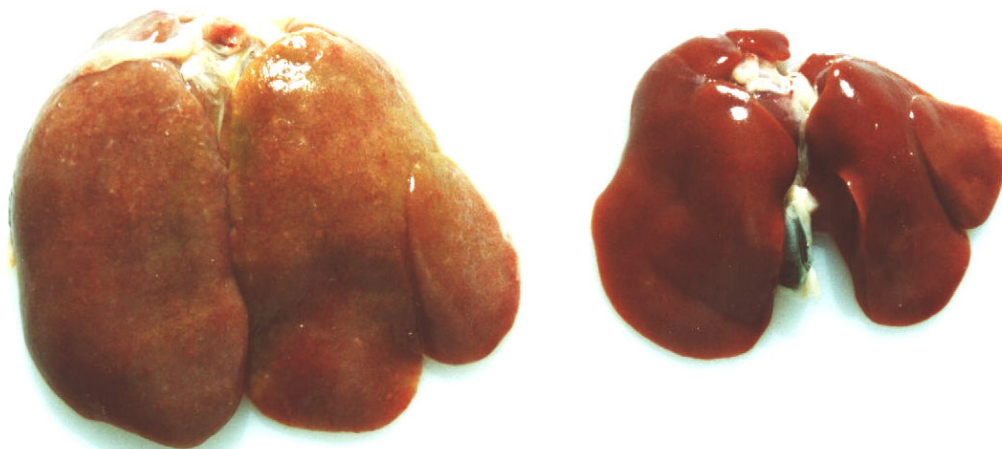

Figura 12: À esquerda, macroscopia do fígado portador da lesão tipo 6: órgão aumentado de tamanho e amarelado em comparação com o fígado normal de animal não caquético à direita.

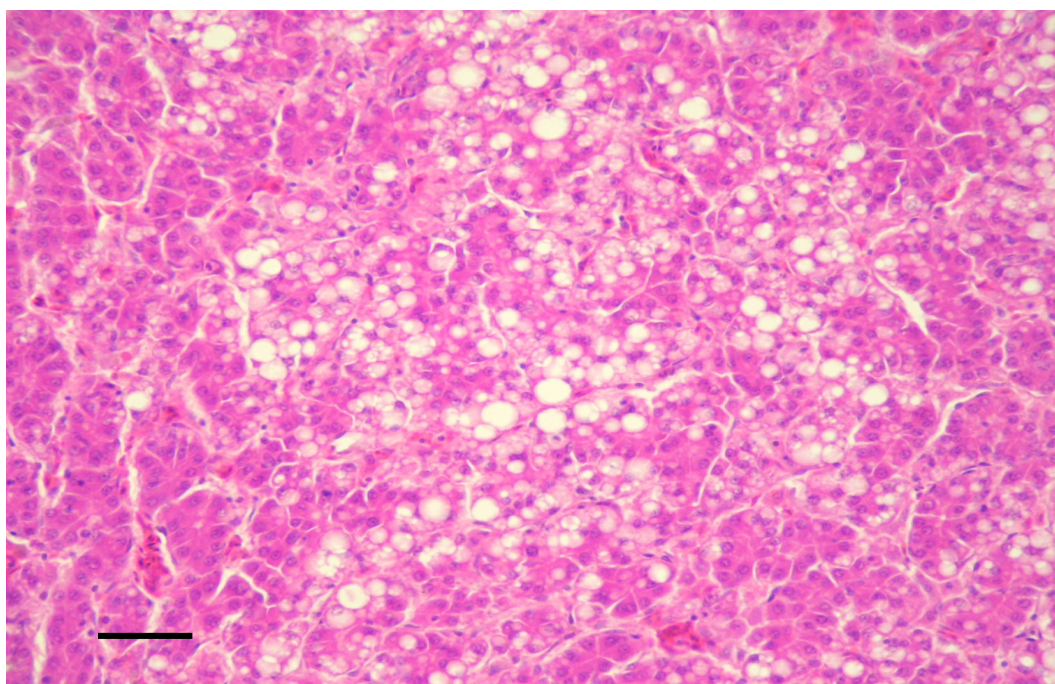


Figura 13: Fotomicrografia de fígado de frango caquético portador da lesão tipo 6: No centro da Figura hepatócitos demonstram grandes vacúolos característicos de esteatose. HE, barra: 5 μ m.

Sobre o fato de haver aderência do fígado ao coração ou aos sacos aéreos, SKEELES (1991) conclui que a hepatite e a peri-hepatite podem ser secundárias às lesões respiratórias.

As alterações de aderência do fígado a estes órgãos, como as apresentadas por estes animais, pode ser entendida como a repercussão inicial de pericardites e aerossaculites, órgãos que se encontram muito próximos do parênquima hepático. Uma destas alterações pode ser visualizada na Figura 14.

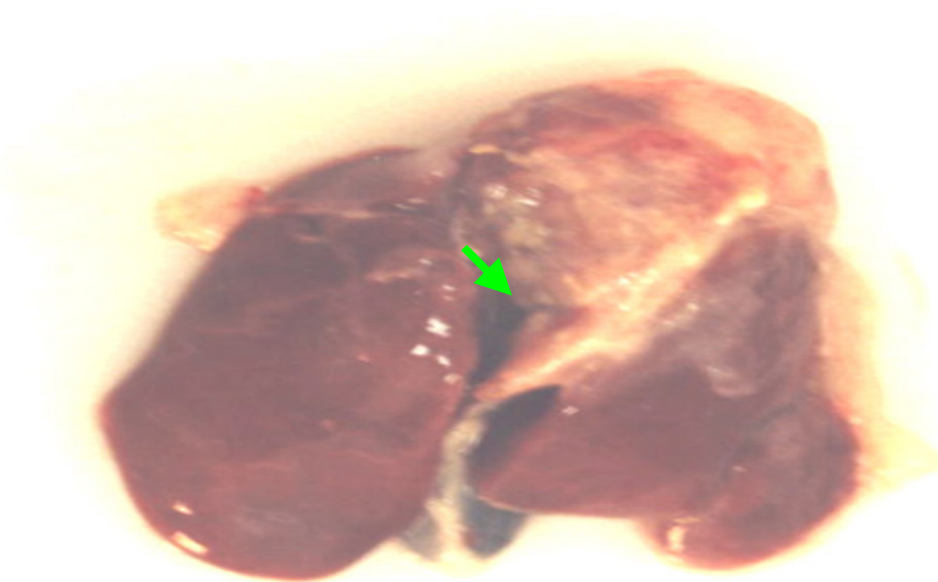


Figura 14: fígado de frango caquético abatido, lesão tipo 7: aderência do fígado ao coração (seta).

Foi possível detectar pelo teste do Qui-quadrado que houve associação ($p < 0,001$) entre a presença de lesão hepática e a presença de lesão cardíaca. Com 99,9% de confiabilidade pode se afirmar que quando há lesão no coração há mais chances do fígado estar comprometido. Isto se deve ao fato da ausência do diafragma nas aves proporcionar a sintopia entre coração e fígado. A proximidade destes dois órgãos favorece a inflamação por continuidade onde quer que tenha sido a inflamação inicial, que em virtude das porcentagens verificadas por este estudo parece ser de origem hepática. Os dados são apresentados na Tabela 4.

Tabela 4: Associação entre a presença de lesão hepática e a presença de lesão cardíaca verificada em aves retiradas da linha de matança de abatedouro frigorífico localizado na região Centro-Oeste do Brasil por apresentarem caquexia.

		Lesão hepática		χ^2	P-valor*
		Ausente	Presente		
Lesão no coração	Ausente	93% (n=239)	44,8% (n=64)	116,4	< 0,001
	Presente	7% (n=18)	55,2% (n=79)		

* $p < 0,001$ representa a associação entre as duas variáveis. Foi aplicado o teste do Qui-Quadrado.

A freqüência do comprometimento hepático nos animais analisados, demonstra que o seu envolvimento é muito importante em estados de caquexia em aves. Os diferentes padrões macro e microscópicos de lesões sugerem que as causas de agressão hepática sejam variadas. Independente de qual seja a lesão no fígado ela afetará a síntese protéica. KOTLER (2000) explica que em indivíduos com caquexia há uma tendência ao aumento da síntese hepática de proteínas relacionadas à fase aguda da

resposta inflamatória, processo que também exige quantidade considerável de aminoácidos provenientes do tecido muscular. A depleção muscular é tão prolongada e severa que poderá contribuir para a mortalidade. Se o fígado apresenta-se danificado pode ser que as proteínas inflamatórias exigidas não sejam eficientemente produzidas, fato que agravaria o quadro inflamatório, conforme notado para os animais estudados.

6.2.2. Lesões no trato respiratório

Os sacos aéreos estavam comprometidos em 105 frangos de corte caquéticos (26,3%). Todas as lesões observadas foram classificadas como aerossaculite. A partir deste diagnóstico fez-se a subclassificação dos diferentes graus de lesões encontradas nos sacos aéreos, conforme expressam a Figura 15 e Tabela 5.

A lesão mais frequentemente observada foi o espessamento acompanhado de opacidade (57 casos; 54,29%). Espessamento, opacidade e exsudato caseoso foram vistos em 38 animais (36,19%). O espessamento acompanhado de opacidade e aderência foi detectado em sete frangos (6,67%) e em outros três frangos (2,86%) havia espessamento, opacidade, exsudato caseoso e aderência dos sacos aéreos a outros órgãos.

Diferentes graus de comprometimento de sacos aéreos em frangos caquéticos estão ilustrados nas Figuras 16 e 17. Em alguns animais ele foi detectado como o único órgão afetado.

Tabela 5: Tipos de lesões em sacos aéreos de 105 dos 400 frangos separados da linha de abate em abatedouro frigorífico na região Centro-Oeste do Brasil por apresentarem caquexia.

	Tipo de lesão em sacos aéreos	no. animais	%
EO	Espessamento e opacidade	57	54,29
EOEx	Espessamento, opacidade e exsudato caseoso	38	36,19
EOA	Espessamento, opacidade e aderência	7	6,67
EOExA	Espessamento, opacidade, exsudato e aderência	3	2,86
	Total	105	

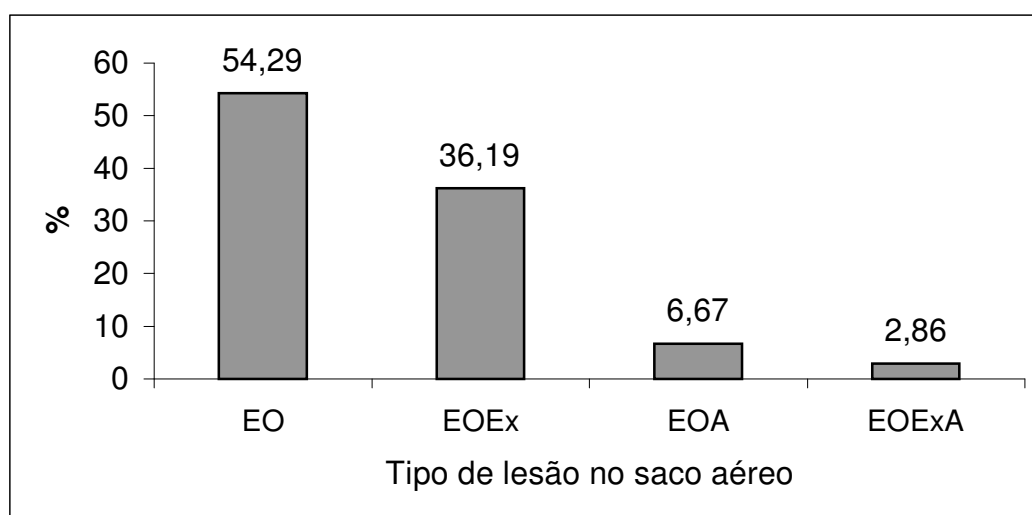


Figura 15: Distribuição das lesões em sacos aéreos de frangos caquéticos abatidos. Espessamento e opacidade (EO); espessamento, opacidade e exsudato caseoso (EOEX); espessamento, opacidade e aderência (EOA); espessamento, opacidade, exsudato caseoso e aderência (EOExA).

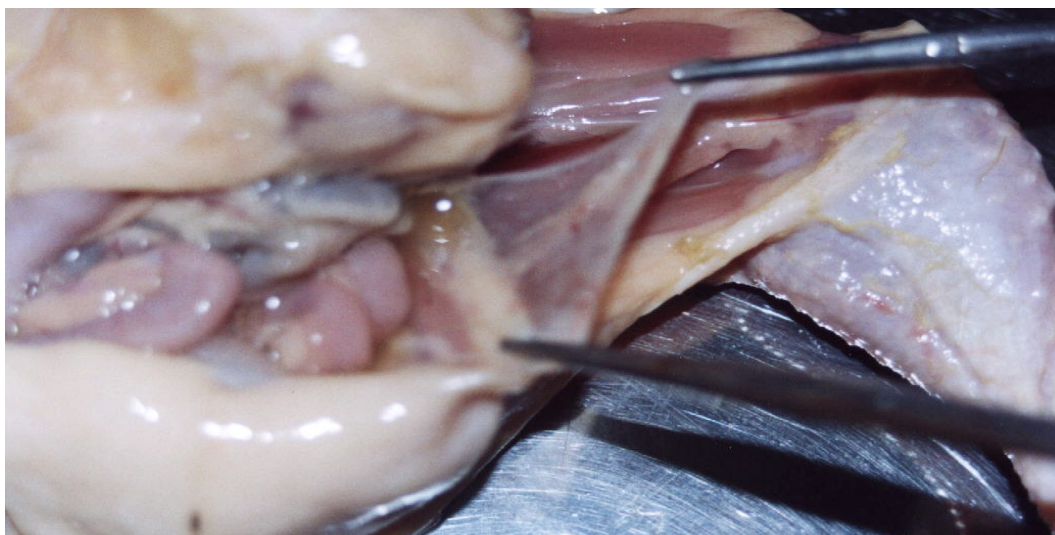


Figura 16: Grau leve de lesão no saco aéreo caudal esquerdo: espessamento e opacidade.

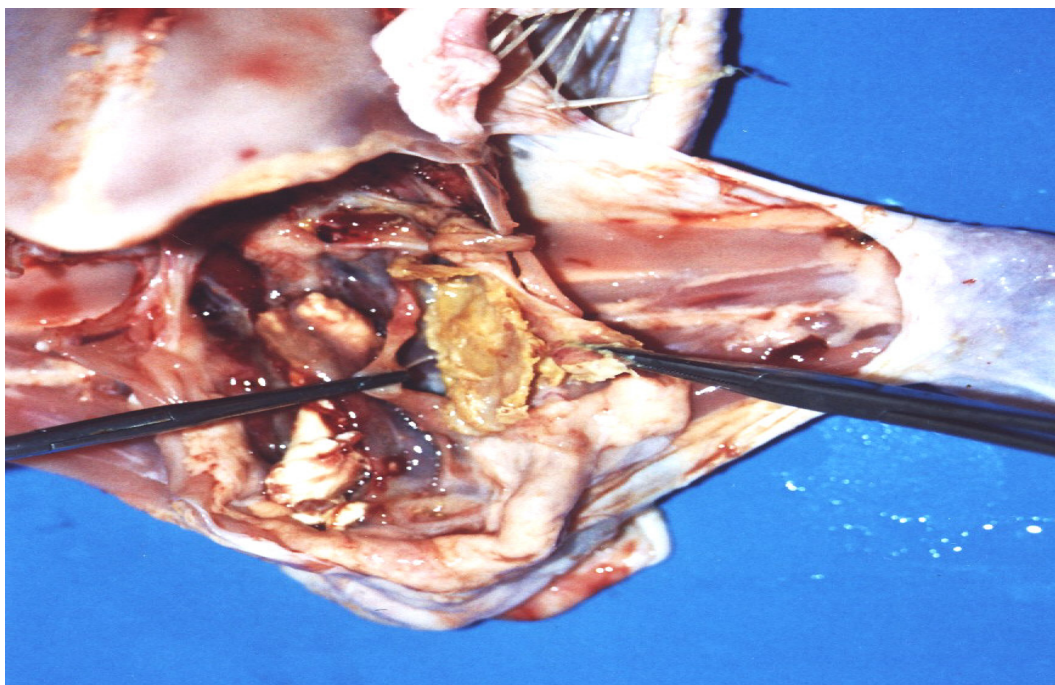


Figura 17: Grau severo de comprometimento do saco aéreo. Espessamento, opacidade e exsudato caseoso amarelado no interior do saco aéreo.

De acordo com MACARI & GIVISIEZ (2002) os sacos aéreos são os órgãos do sistema respiratório mais suscetíveis a enfermidades. Esse dado também foi observado neste estudo visto que, enquanto 26,3% dos animais revelou alteração macroscópica em sacos aéreos, apenas 5,3% apresentou lesão nos pulmões e nenhuma ave apresentou alteração na traquéia. Além disso, demonstra-se que há uma forte associação entre lesão no saco aéreo e lesão no pulmão. Dos 21 animais que apresentam lesões pulmonares apenas três (14,3%) não possuem lesões em sacos aéreos.

O teste do Qui-quadrado permitiu a verificação de que houve associação ($p < 0,001$) com 99,9% de confiabilidade entre a presença de lesão nos sacos aéreos e alterações pulmonares. A Tabela 6 apresenta esta associação.

Tabela 6: Associação entre a presença de lesão no saco aéreo e pulmão em aves retiradas da linha de matança de abatedouro frigorífico localizado na região Centro-Oeste do Brasil por apresentarem caquexia.

		Lesão no pulmão		χ^2	P-valor*
		Ausente	Presente		
Lesão nos sacos aéreos	Ausente	77,0% (n=292)	14,3% (n=3)	40,5	< 0,001
	Presente	23,0% (n=87)	85,7% (n=18)		

* $p < 0,001$ representa a associação entre as duas variáveis. Foi aplicado o teste do Qui-Quadrado.

HUQ (2002) menciona a infecção do trato respiratório, especificamente dos sacos aéreos, como sendo um complexo que envolve a infecção secundária por *Escherichia coli*, que está presente nas fezes, e em situações normais não determina enfermidade. Se houver infecção

concomitante com o vírus da doença de New Castle, vírus da bronquite infecciosa, *Mycoplasma gallisepticum* ou associação destes, o microorganismo pode se estabelecer e causar lesões consideráveis (HUQ, 2002). Além disso, condições ambientais estressantes, incluindo altos níveis de amônia, ou outras que destruam os cílios do epitélio respiratório predis põem à invasão por bactérias oportunistas (NAGARAJA et al., 1984).

Nos casos apresentados, a semelhança dos exsudatos encontrados com aqueles relatados por outros autores leva a crer que a infecção tenha sido causada por *E. coli.*, entretanto, para o diagnóstico correto do agente causal, há necessidade da colheita e isolamento da bactéria. Segundo FISCHER et al. (1998) infecções experimentais com *E. coli* e *Pasteurella multocida* determinam lesões em sacos aéreos bastante similares entre si.

FISCHER et al. (1998) explicam que nas infecções por *E. coli*, as lesões em sacos aéreos são as que primeiramente aparecem e pode-se relacionar o grau da lesão no saco aéreo ao tempo de infecção. Portanto, acredita-se que os animais do experimento que apresentaram lesões leves de opacidade tenham sido muito recentemente infectados ou tenham tido aerossaculite química, desenvolvida por altos níveis de amônia, por exemplo, e ainda não tiveram proliferação de microorganismos oportunistas.

A dificuldade da colheita para exame histopatológico de sacos aéreos que ainda não foram fortemente alterados implica numa pior qualidade do diagnóstico microscópico. Experimentalmente, até 12 horas após a inoculação de *E. coli*, microscopicamente, são visualizados heterófilos, colônias de bactérias, fibrina e edema. Somente após 48 horas são detectados os granulomas com células gigantes e centro necrótico. O exsudato está no interior do saco aéreo e só pode ser visto se este for aberto (FISCHER et al., 1998).

Como a infecção inicial pode dar origem à disseminação da bactéria para outros órgãos (HUQ, 2002), naqueles casos onde o grau de

comprometimento do saco aéreo foi considerado severo já havia alterações de diferentes graus em vários órgãos.

Das aves caquéticas examinadas, 21 (5,3%) apresentaram lesões pulmonares detectáveis à macroscopia. Destas lesões, 12 (57,14%) eram a presença de exsudato caseoso; cinco (23,81%) eram casos de espessamento e opacidade; em três frangos (14,28%) os pulmões estavam enrijecidos e em um caso (4,76%) havia espessamento, opacidade, presença de exsudato caseoso e aderência a outros órgãos. A presença de exsudato caseoso pode ser evidenciada na Figura 18.

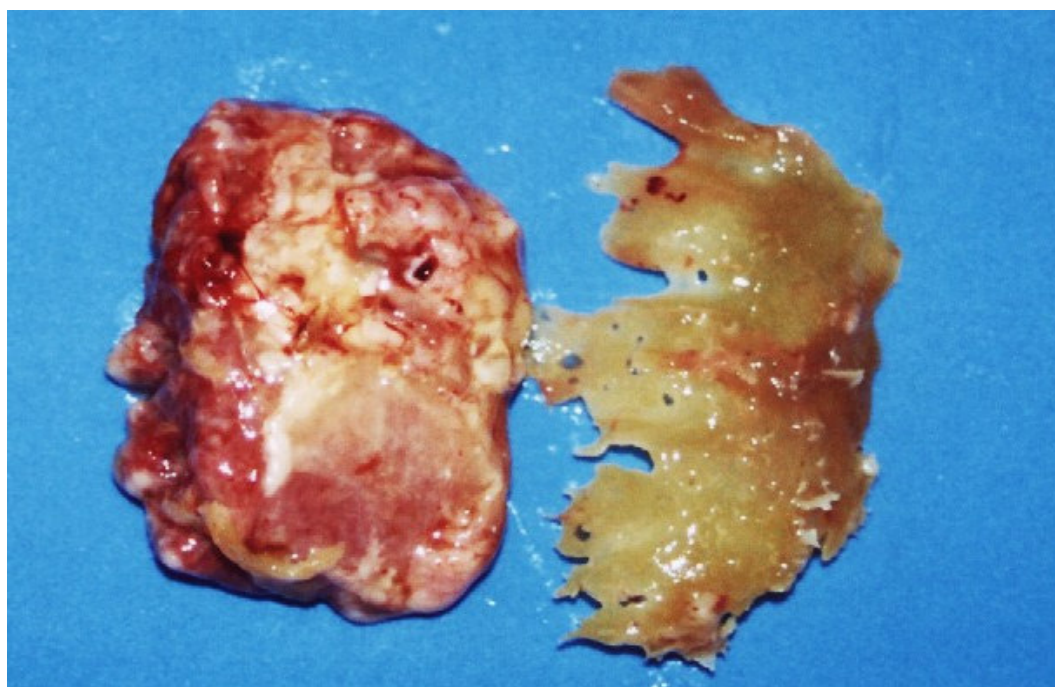


Figura 18: Pulmão de ave caquética abatida. À direita material caseoso amarelo estava aderido ao órgão e às costelas.

A imagem microscópica dos pulmões com presença de exsudato caseoso demonstrou granulomas de centro necrótico, circundado por infiltrado inflamatório heterofílico e células gigantes. Havia também áreas de

edema pulmonar, espessamento de septos alveolares, granulomas circundados por células gigantes e infiltrado inflamatório no interior de parabrônquios. Alguns destes aspectos estão presentes na Figura 19.

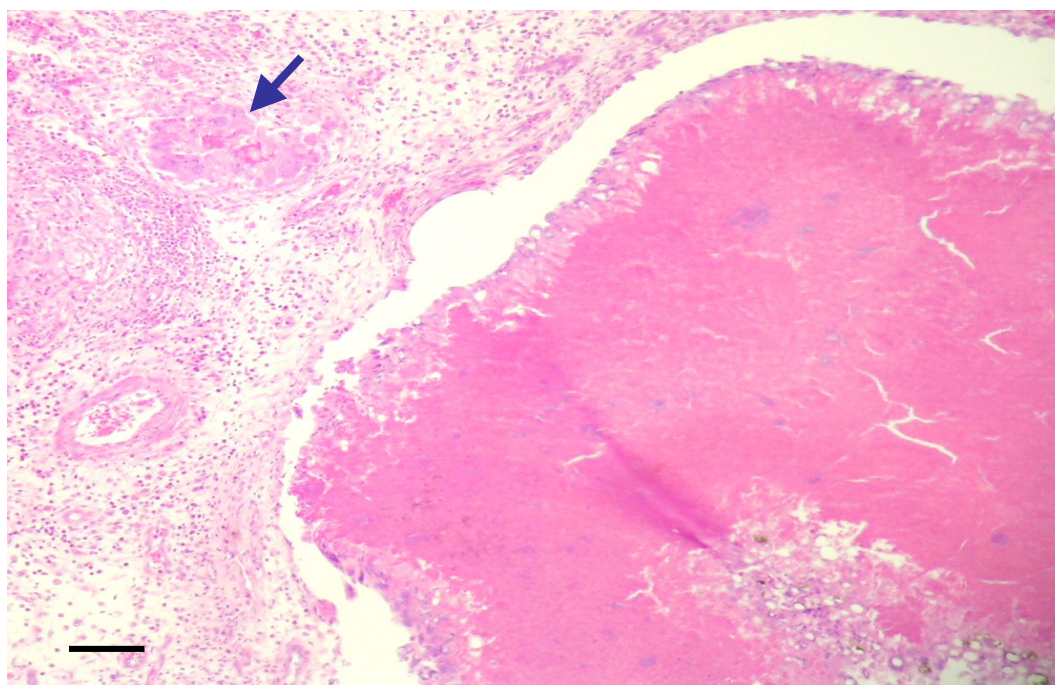


Figura 19: Fotomicrografia de pulmão de ave caquética abatida. À direita massa rósea que representa necrose caseosa, circundada por heterófilos e células gigantes. À esquerda, parênquima pulmonar repleto de células inflamatórias. Pequeno granuloma com centro necrótico circundado por células gigantes também pode ser visto (seta). HE, barra: 10 μ m.

6.2.3. Lesões na pele e no tecido celular subcutâneo

Com igual importância de aparecimento que as lesões de sacos aéreos, as lesões da pele e subcutâneo foram encontradas em 102 aves

(25,5%). Em 61 frangos (59,8%) foram identificadas dermatoses associadas a celulites. Lesões de subcutâneo demonstrando placas de exsudato caseoso amarelo ou amarelo-esbranquiçado foram vistas em 18 frangos (17,65%) e foram classificadas como celulite. Lesões restritas à pele, disseminadas, amarronzadas, de aspecto crostoso e com descamação da epiderme foram visualizadas em 12 animais (11,76%) e categorizadas como dermatites de contato. Lesões restritas à pele, de diâmetro acentuado, ulceradas, de fundo enegrecido ou avermelhado foram classificadas como dermatoses (10 casos; 9,8%). Apenas um frango (0,98%) apresentou lesão constituída por acúmulo de sangue no subcutâneo e classificado como hematoma. O panorama do aparecimento das lesões de pele e subcutâneo encontra-se na Figura 20 e são explicitadas na Tabela 7. Alguns dos aspectos macroscópicos e respectivas microscopias das lesões de pele e subcutâneo são apresentados nas Figuras de 21 a 25.

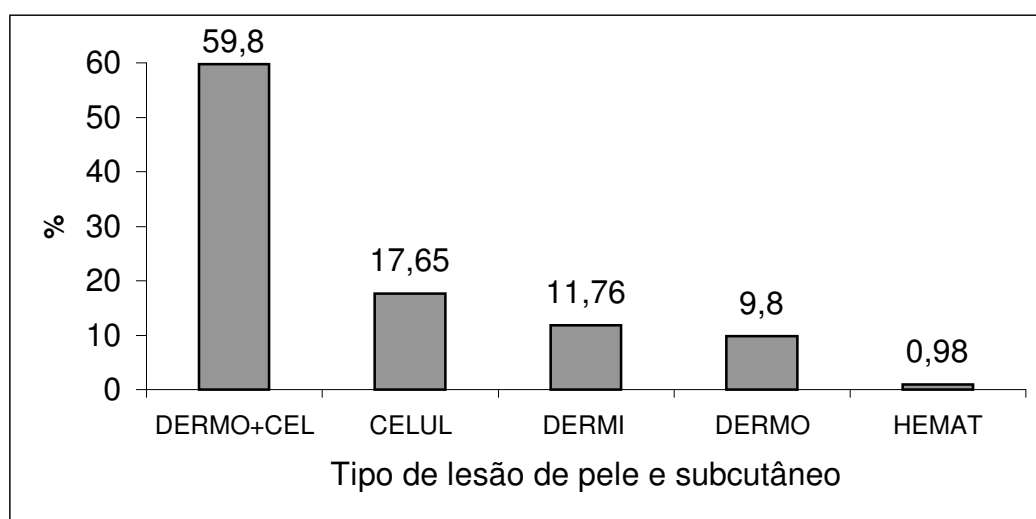


Figura 20: Distribuição das lesões em pele e subcutâneo de frangos caquéticos abatidos. Dermatose e celulite (DERMO+CEL); celulite (CELUL); dermatite de contato (DERMI); dermatose (DERMO); hematoma (HEMAT).

Tabela 7: Tipos de lesões na pele de 102 dos 400 frangos separados da linha de abate em abatedouro frigorífico na região Centro-Oeste do Brasil por apresentarem caquexia.

Tipo de lesão da pele/ subcutâneo		no. animais	%
DERMO+CEL	Dermatose e celulite	61	59,8
CELUL	Celulite	18	17,65
DERMI	Dermatite de contato	12	11,76
DERMO	Dermatose	10	9,8
HEMAT	Hematoma	1	0,98
Total		102	

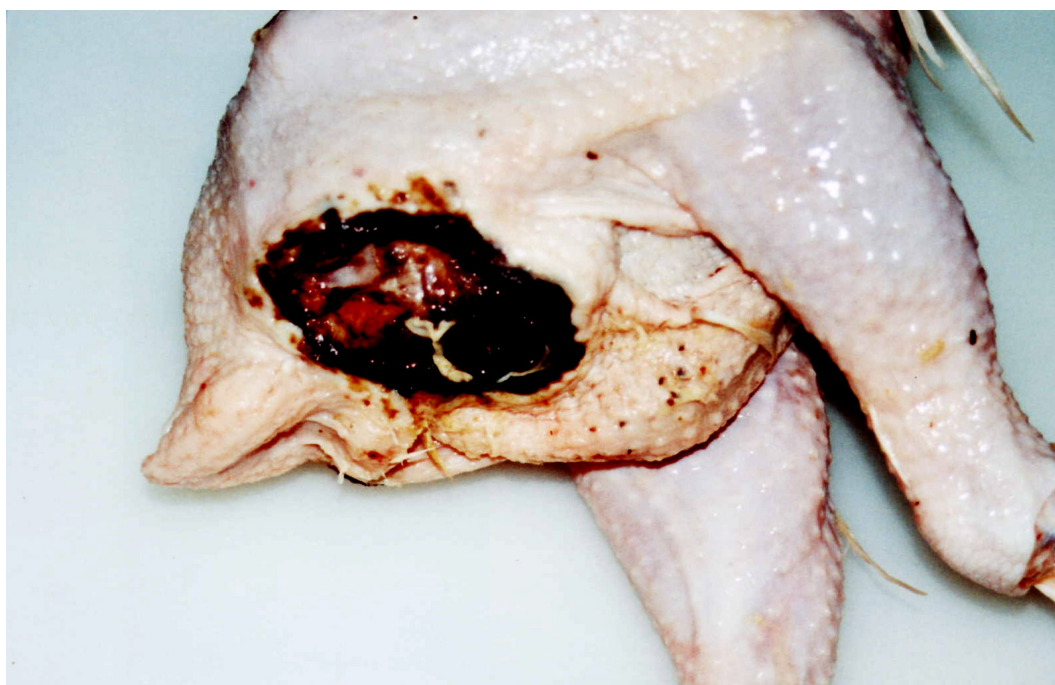

Figura 21: Macroscopia de lesão em frango caquético abatido, de diâmetro acentuado, ulcerada, de fundo vermelho enegrecido, classificada como dermatose.

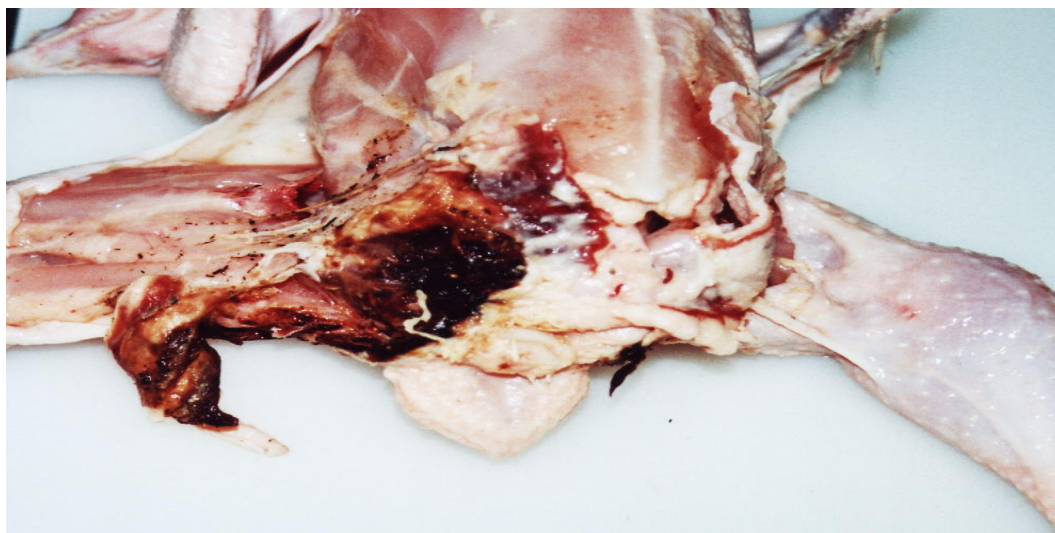


Figura 22: Macroscopia de lesão em frango caquético. Abertura da lesão da foto anterior, exsudato caseo-hemorrágico estende-se pelo tecido celular subcutâneo. A lesão foi classificada como dermatose associada à celulite.

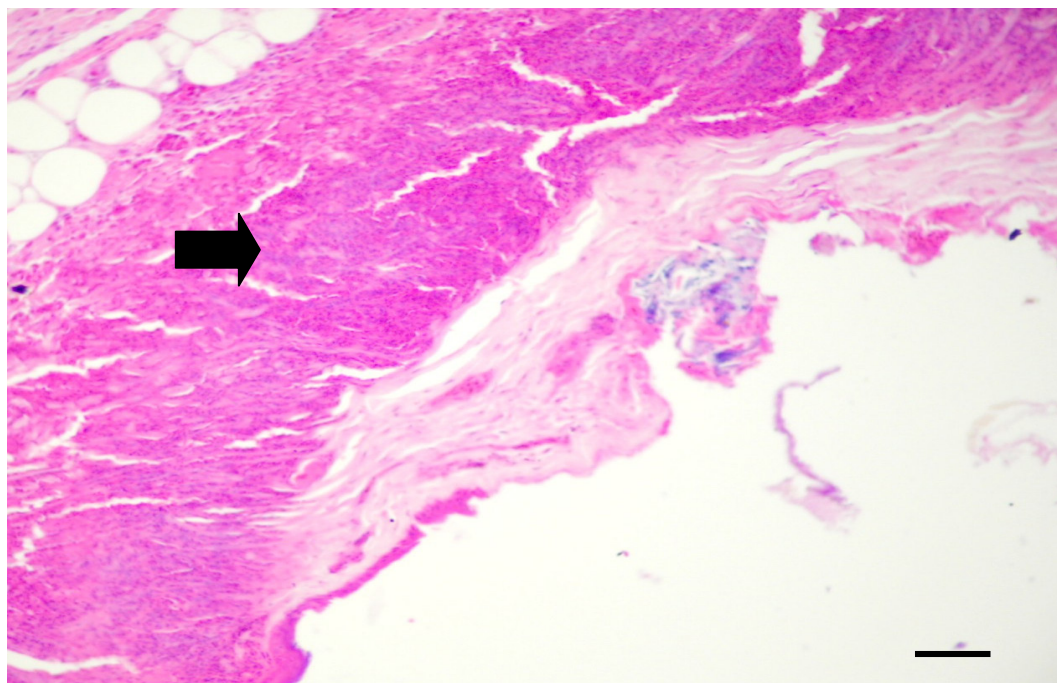


Figura 23: Fotomicrografia de pele de ave caquética abatida que evidencia úlcera epitelial e presença de profuso infiltrado inflamatório (seta). HE, barra: 10 μ m.

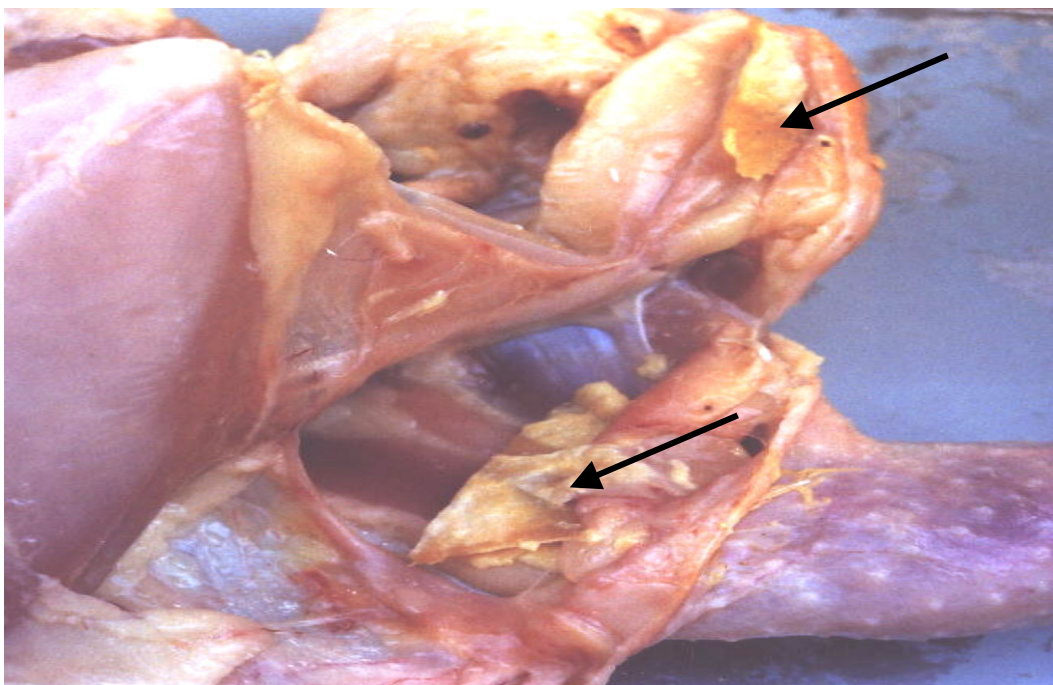


Figura 24: Macroscopia de lesão em frango caquético abatido, restrita ao subcutâneo, amarelada, caseosa, endurecida, do formato do espaço celular subcutâneo (setas), classificada como celulite.

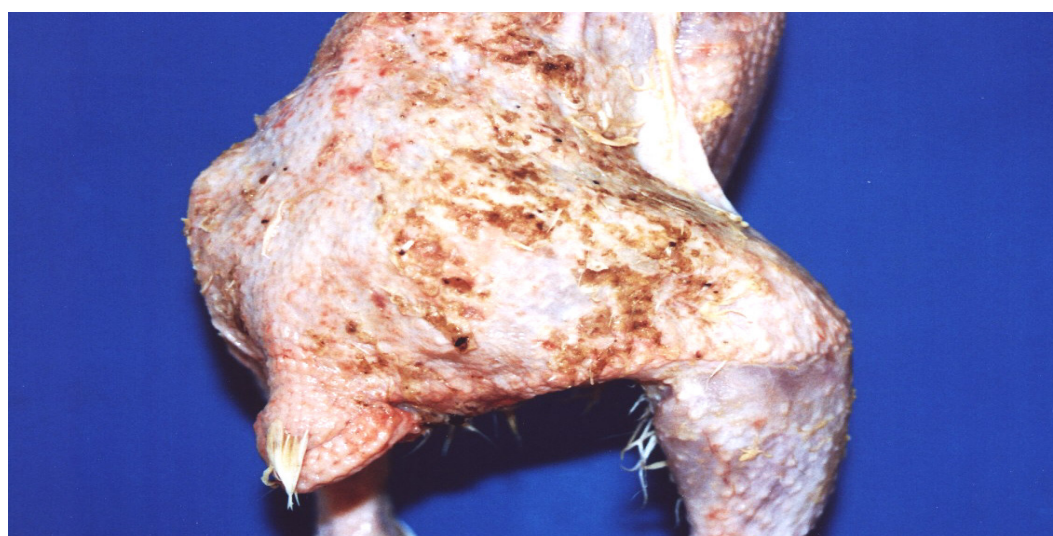


Figura 25: Macroscopia de lesão em pele de frango caquético abatido, restrita à pele, disseminada, crostosa, classificada como dermatite de contato.

Em frangos de corte a celulite é considerada uma das maiores causas de condenação parcial em abatedouros frigoríficos avícolas no Brasil (FALLAVENA, 2002) e em outros países (MESSIER et al., 1993; PEIGHAMBARI et al., 1995; GOMIS et al., 2002), mas dependendo do estado geral da carcaça que apresente celulite a condenação pode ser total (BILGILI, 2004).

O quadro de celulite não precisa estar necessariamente acompanhado de lesão traumática na pele, embora, conforme observado por este estudo, aconteça mais facilmente se há essa combinação. Isto porque, uma alteração traumática inicial da pele pode predispor ao aparecimento de microorganismos oportunistas e ao desenvolvimento de lesões no subcutâneo.

Como principais causas de lesões traumáticas na pele são apontados: densidade elevada (CAMPOS, 2000) e mau empenamento das aves (GARCIA et al., 2002). Embora a densidade empregada pelo estabelecimento onde foi conduzido o experimento (12 aves/m²) seja aceita como ideal, pôde-se perceber vários lotes com problemas de mau empenamento e sugere-se que este aspecto possa ter ligação com o índice de aparecimento deste tipo de lesão .

E. coli é a bactéria mais comumente isolada de lesões de pele (ELFADIL et al., 1996) e a injeção subcutânea de *E. coli* é capaz de reproduzir uma lesão serossanguinolenta alaranjada (com seis horas) que se transforma em fluido purulento (12 horas) e dá origem a lesão fibrinocaseosa em placa característica da celulite (com 18 horas) (NORTON et al., 1997). Como as lesões encontradas no subcutâneo foram descritas como uma placa caseosa consistente de exsudato amarelado e que tomava a forma do espaço celular subcutâneo, concluiu-se que eram alterações antigas.

Durante o abate tende-se a agrupar as alterações cutâneas na categoria de dermatoses, uma denominação bastante ampla, que pode caracterizar desde pequenas lesões traumáticas até a varíola aviária, este é um aspecto negativo conforme ressaltado por FALLAVENA (2002). Naqueles casos onde a celulite acompanha a dermatose, a marcação durante o abate se faz apenas ou para uma lesão ou para outra e é possível que os dados estejam subestimados.

A dermatite de contato, que no estudo teve uma classificação à parte, nas linhas de inspeção também é enquadrada na categoria das dermatoses. Ela é caracterizada por uma lesão superficial, erosiva, crostosa, cuja histopatologia não demonstra a presença de bactérias. Segundo GOMIS et al. (2002) seu aparecimento está associado a erros de manejo como utilização de camas úmidas e compactadas.

6.2.4. Lesões no coração e pericárdio

Dos animais estudados 97 (24,3%) possuíam alterações no coração. As lesões cardíacas foram classificadas em espessamento, opacidade e exsudato caseoso (EOEx) em 32,99% dos animais; em espessamento, opacidade e aderência (EOA) em 25,77% dos casos; em espessamento e opacidade (EO) em 20,62%; em dilatação das câmaras cardíacas e hidropericárdio (DH) em 12,37%; em espessamento, opacidade, exsudato caseoso e aderência (EOExA) em 6,19% das carcaças e apenas aderência (A) em 2,06%.

A distribuição das lesões do coração e do pericárdio podem ser vistas na Figura 26 e na Tabela 8. Algumas das lesões cardíacas podem ser visualizadas nas Figuras de 27 a 30.

Tabela 8: Tipos de lesões no coração de 97 dos 400 frangos separados da linha de abate em abatedouro frigorífico na região Centro-Oeste do Brasil por apresentarem caquexia.

	Tipo de lesão do coração	no. animais	%
EOEx	Espessamento, opacidade e exsudato caseoso	32	32,99
EOA	Espessamento, opacidade e aderência	25	25,77
EO	Espessamento e opacidade	20	20,62
DH	Dilatação e hidropericárdio	12	12,37
EOExA	Espessamento, opacidade, exsudato e aderência	6	6,19
A	Aderência	2	2,06
	Total	97	

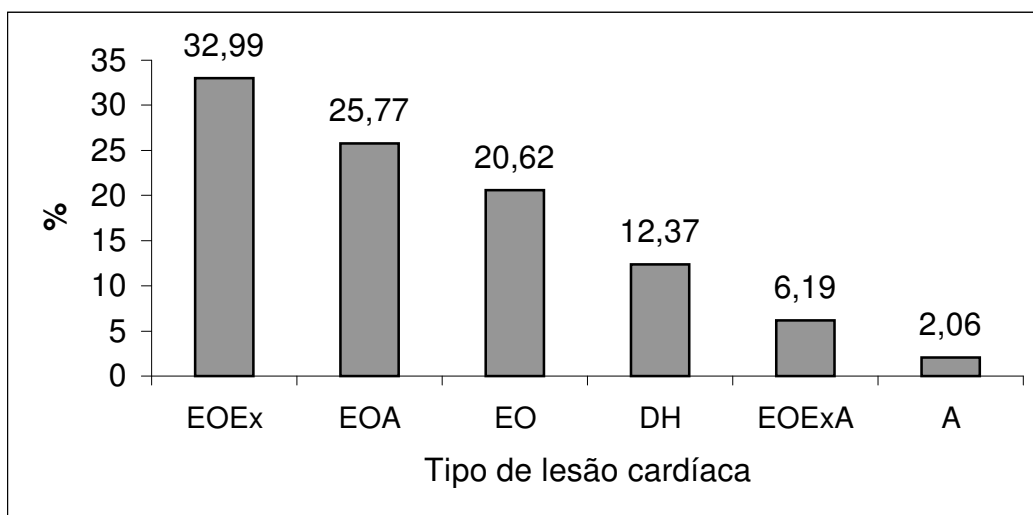


Figura 26: Distribuição das lesões cardíacas em frangos caquéticos abatidos. Espessamento, opacidade e exsudato caseoso (EOEx); espessamento, opacidade e aderência (EOA); espessamento e opacidade (EO); dilatação e hidropericárdio (DH); espessamento, opacidade, exsudato caseoso e aderência (EOExA); aderência (A).

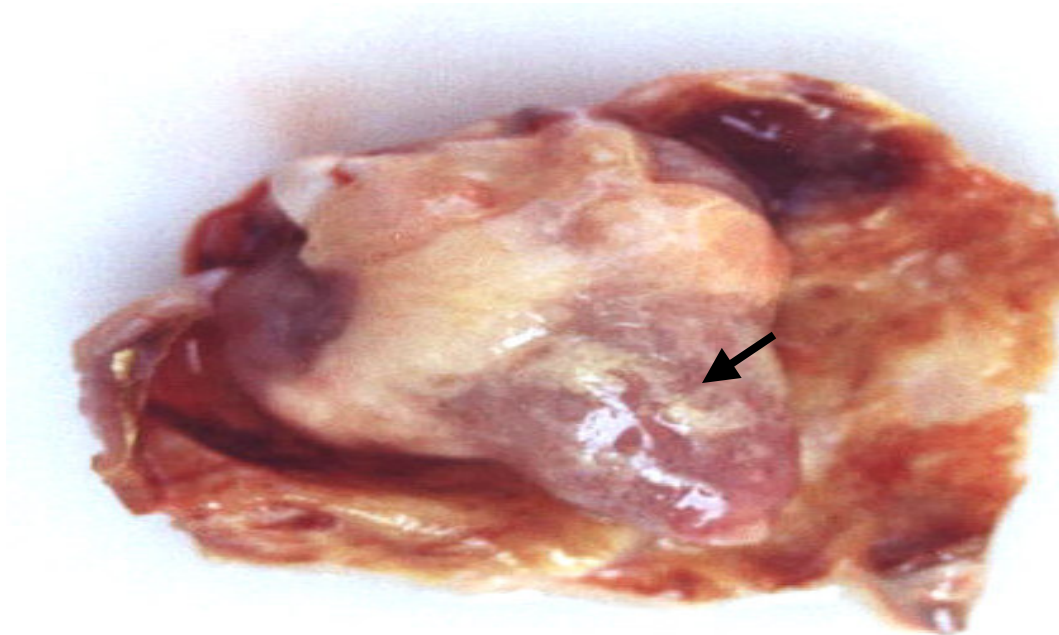


Figura 27: Grau moderado de lesão. Espessamento e opacidade do pericárdio com exsudato caseoso (seta).

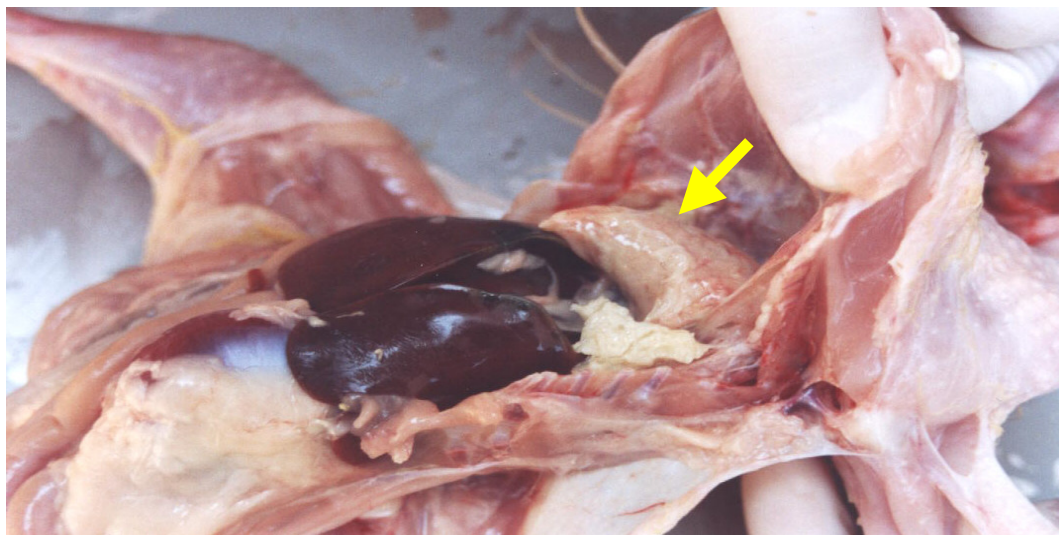


Figura 28: Grau severo de lesão cardíaca. Espessamento, opacidade e aderência do coração ao fígado.

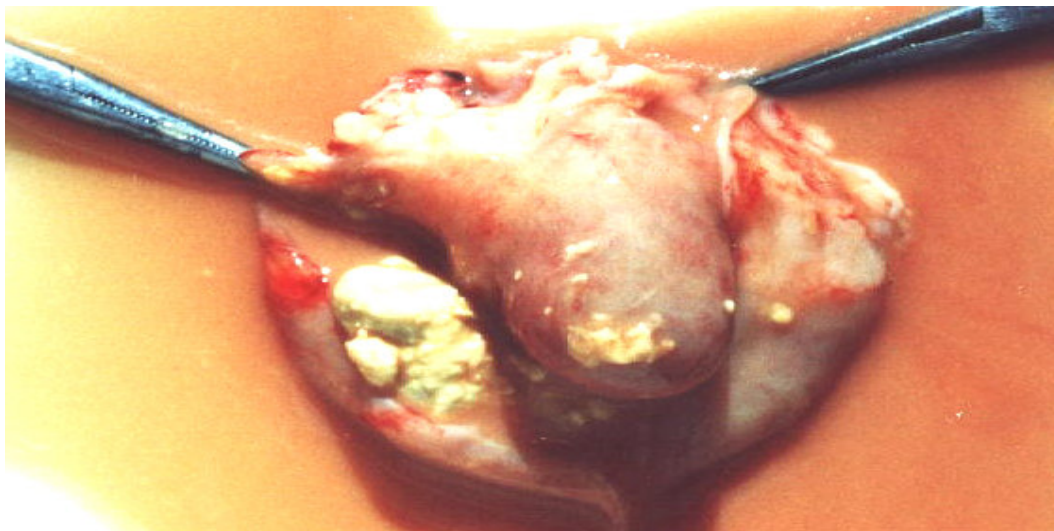


Figura 29: Grau severo de lesão cardíaca. Espessamento, opacidade, exsudato caseoso amarelado e aderência do pericárdio ao miocárdio.

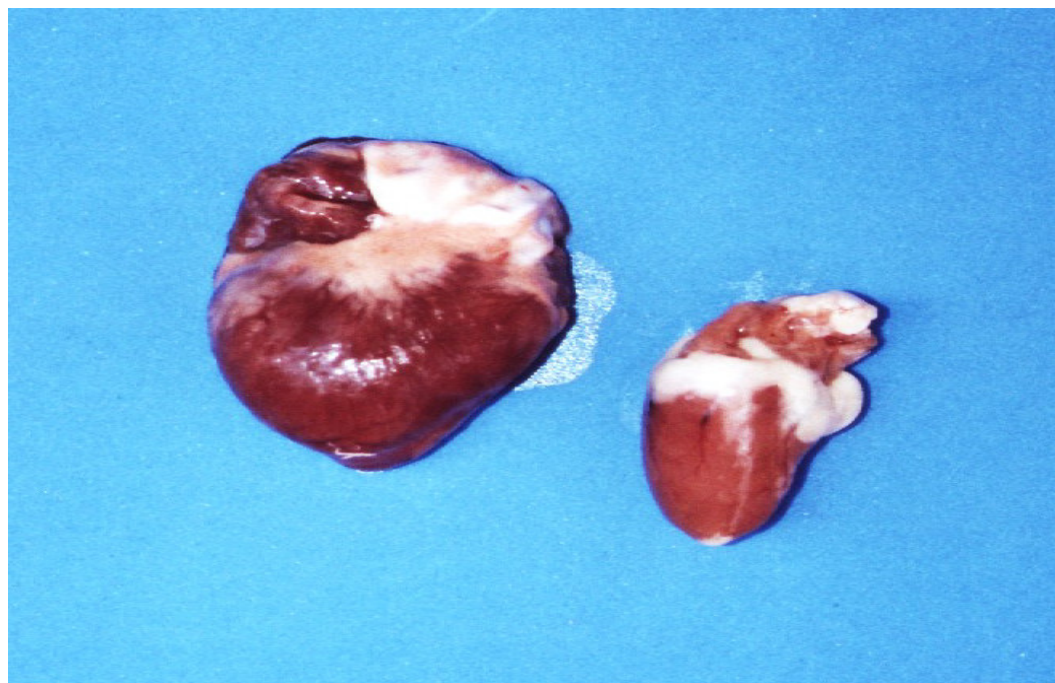


Figura 30: Coração à esquerda com acentuada dilatação do ventrículo e átrio direitos. À direita coração de frango normal para comparação.

Todas as diferentes alterações evidenciadas no coração e pericárdio interferem no funcionamento da bomba cardíaca em menor ou maior grau porque mesmo nas condições onde não se percebia comprometimento macroscópico do miocárdio era possível a observação microscópica de infiltrados inflamatórios. Microscopicamente as lesões mais severas se caracterizaram por espessamento pericárdico com infiltração de células inflamatórias heterofílicas que invadiam a musculatura cardíaca. Em relação à etiologia deste tipo de lesão, sabe-se que a infecção não controlada por *E. coli* em quadros de aerossaculite pode significar a posterior invasão do pericárdio e do miocárdio com produção de pericardite fibrinosa (HUQ, 2002).

Um tipo não inflamatório de alteração cardíaca visualizado foi a dilatação das câmaras direitas, acompanhada de quantidades variadas de transudato no interior do saco pericárdio. Este tipo de lesão foi notado em 12,37% das aves caquéticas examinadas. Animais portadores de quadros como estes exibiram grande presença de líquido ascítico na cavidade celomática. Segundo AENGWANICH & SIMARAKS (2004) estas alterações cardíacas são geralmente as primeiras a serem visualizadas em animais com síndrome ascítica. No estudo foram encontrados 15 animais com síndrome ascítica e destes, 12 possuíam dilatação do coração direito, isto demonstra que nem sempre o coração será o primeiro órgão afetado. Microscopicamente, descreve-se degeneração miofibrilar com hemorragia e vacuolização de fibras (AENGWANICH & SIMARAKS, 2004).

6.2.5. Lesões intestinais

6.2.5.1. Lesões de intestino delgado

Dos frangos caquéticos examinados, 64 (16,0%) permitiram a identificação de lesões no intestino delgado. A lesão mais freqüentemente detectada neste órgão foi vista em 44 dos frangos caquéticos (68,75%) e macroscopicamente foi descrita como pontos avermelhados na mucosa. Estas lesões tendiam a ser arredondadas de 1mm de diâmetro e foram graduadas em leves, moderadas e severas. Microscopicamente foi possível observar a presença de inúmeros oocistos de *Eimeira* sp. em vários estágios do desenvolvimento nas vilosidades e na luz do intestino nem sempre acompanhados de infiltrado inflamatório.

Aderência da serosa do intestino delgado a outros órgãos foi visualizada em 13 animais (20,31%). Aderências acompanhadas de ulcerações foram vistas em três casos (4,69%). Em dois animais foi possível detectar estenose (3,12%), uma extensa área de hemorragia duodenal foi vista em um caso (1,56%) e um frango apresentou deformidade da porção do duodeno próximo à moela (1,56%). As alterações encontradas no intestino delgado estão explicitadas na Tabela 9 e na Figura 31.

Tabela 9: Tipos de lesões do intestino delgado de 64 dos 400 frangos separados da linha de abate em abatedouro frigorífico na região Centro-Oeste do Brasil por apresentarem caquexia.

	Tipo de lesão intestinal	no. animais	percentual
PA	Pontos avermelhados	44	68,75
A	Aderência	13	20,31
AU	Aderência e ulceração	3	4,69
E	Estenose	2	3,13
D	Deformidade do duodeno	1	1,56
H	Hemorragia duodenal	1	1,56
	Total	64	

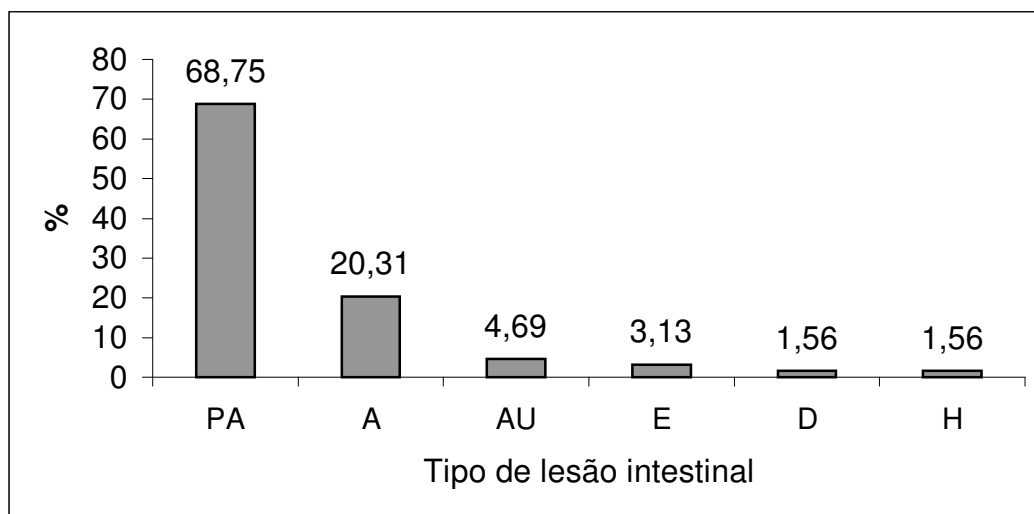


Figura 31: Distribuição das lesões no intestino delgado. Pontos avermelhados (PA); aderência (A); aderência e ulceração (AU); estenose (E); deformidade (D) e hemorragia (H).

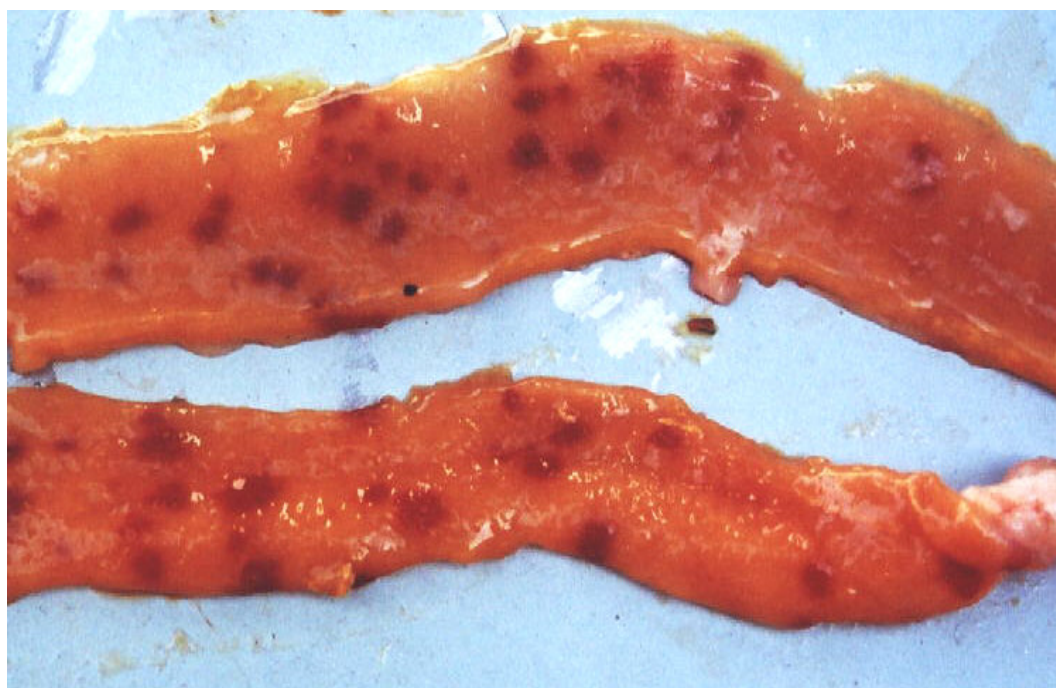


Figura 32: Lesão no intestino delgado de frango caquético abatido. Percebem-se pontos avermelhados difusamente distribuídos na mucosa do órgão.

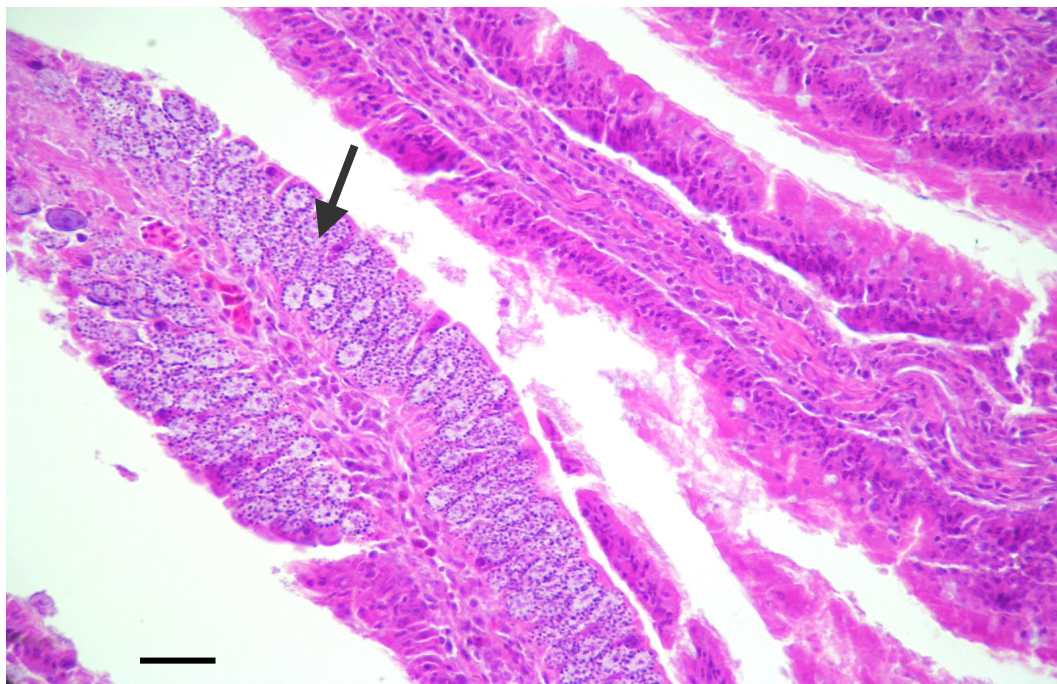


Figura 33: Fotomicrografia do intestino delgado de frango caquético abatido, da Figura 32. A seta mostra oocistos de *Eimeria* sp em vários estágios do desenvolvimento. HE, barra: 50 μ m.

MAIORKA (2004) explica que as principais injúrias capazes de atingir a mucosa intestinal são: a duodenite com hiperemia (desencadeada por micotoxinas), a enterite ulcerativa e necrótica (associada a *Clostridium perfringens*), as verminoses (*Ascaridia galli* e *Capillaria* sp.) e as coccidioses (cujos agentes são a *Eimeria tenella*, *E. maxima*, *E. acervulina* e *E. necatrix*).

ITO (2002) aponta que o clima influencia a incidência de enterite no sul e sudeste do Brasil enquanto que a disponibilidade de milho, erros de manejo e qualidade da água têm papel decisivo nas lesões entéricas de aves no restante do país. A presença de agentes etiológicos nas vilosidades quebra o equilíbrio existente entre perda e renovação de células epiteliais

(MAIORKA et al., 2002). Considerou-se que as lesões intestinais indicativas de eimeriose nos frangos caquéticos eram possivelmente secundárias a estados imunossupressivos. Segundo MAIORKA et al. (2002) como os intestinos estão estreitamente relacionados com a digestão e absorção de nutrientes, alterações nas funções intestinais influenciam diretamente no escore corporal das aves. Em infestações experimentais por *E. tenella* (FETERRER & ALLEN, 2001) e por *E. acervulina* (FERRETER & ALLEN, 2000) foi possível demonstrar uma elevação nos índices séricos e musculares de 3-metilhistidina, uma enzima cuja detecção está intimamente relacionada à degradação muscular. Frente a esses dados não se pode dizer que o baixo ganho de peso destes animais está relacionado apenas à malabsorção, há também anorexia e injúria muscular detectável em virtude da enterite (FERRETER & ALLEN, 2000).

6.2.5.2. Lesões de ceco

No exame do ceco percebeu-se lesão em 11 animais (2,8%) sendo a hemorragia a lesão mais freqüentemente evidenciada (oito casos – 72,72%). Em três frangos (27,27%) percebeu-se grande quantidade de exsudato caseoso consistente amarelo-esbranquiçado, preenchendo a luz do órgão.

As Figura 34 e 35 se referem, respectivamente, à macro e microscopia da lesão hemorrágica do ceco.

A presença de exsudato caseoso na luz do órgão está representada na Figura 36 e a imagem microscópica desta alteração na Figura 37.

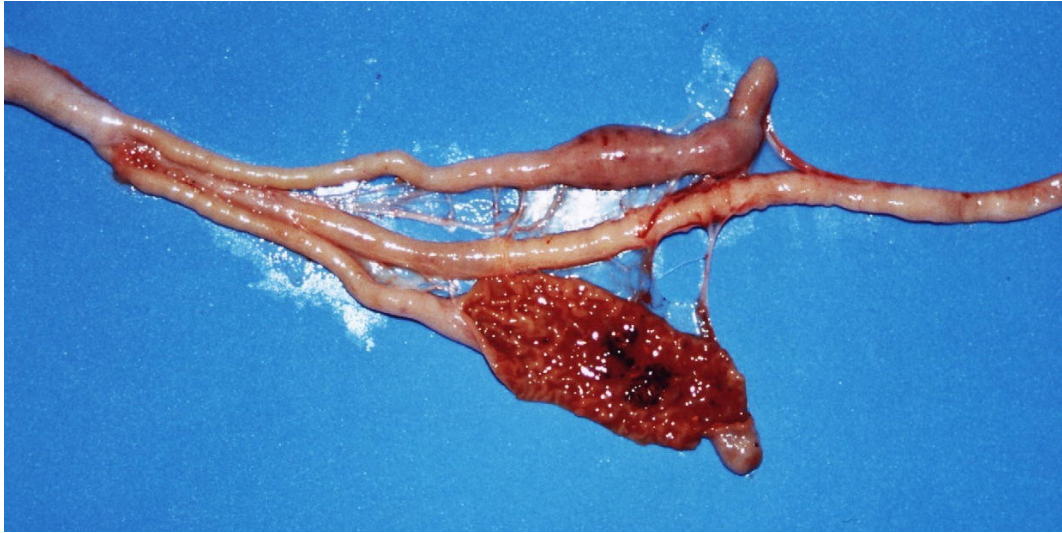


Figura 34: Ceco de ave caquética abatida cuja luz está coberta por exsudato hemorrágico.

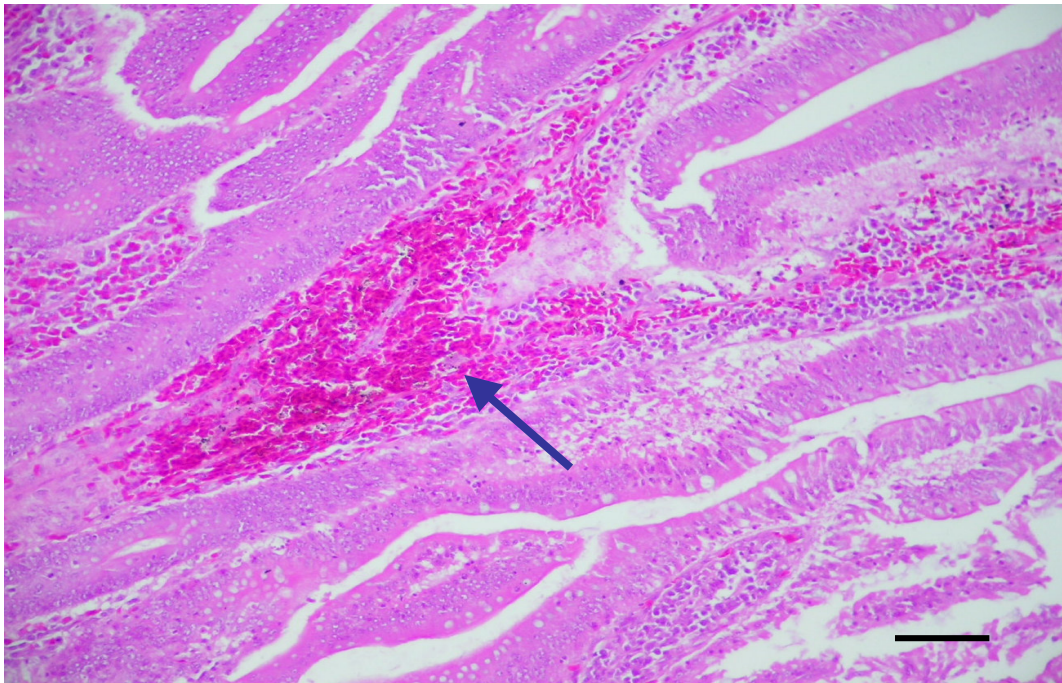


Figura 35: Fotomicrografia de ceco de ave caquética abatida cuja luz está coberta por hemorragia (seta). HE, barra: 5̂ m.

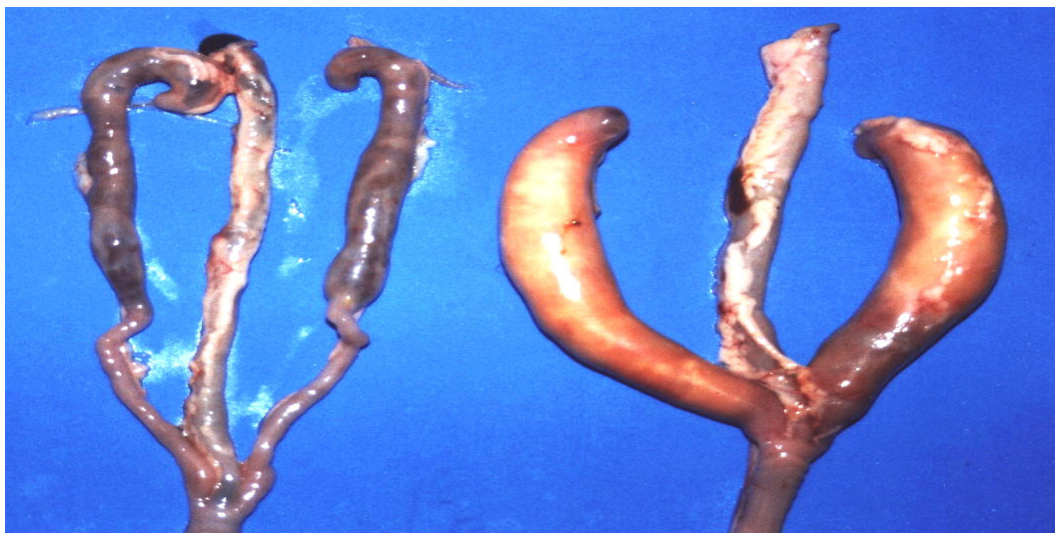

Figura 36: À direita ceco de ave caquética abatida aumentado devido ao preenchimento da luz por material caseoso. À esquerda, ceco de ave normal para comparação.

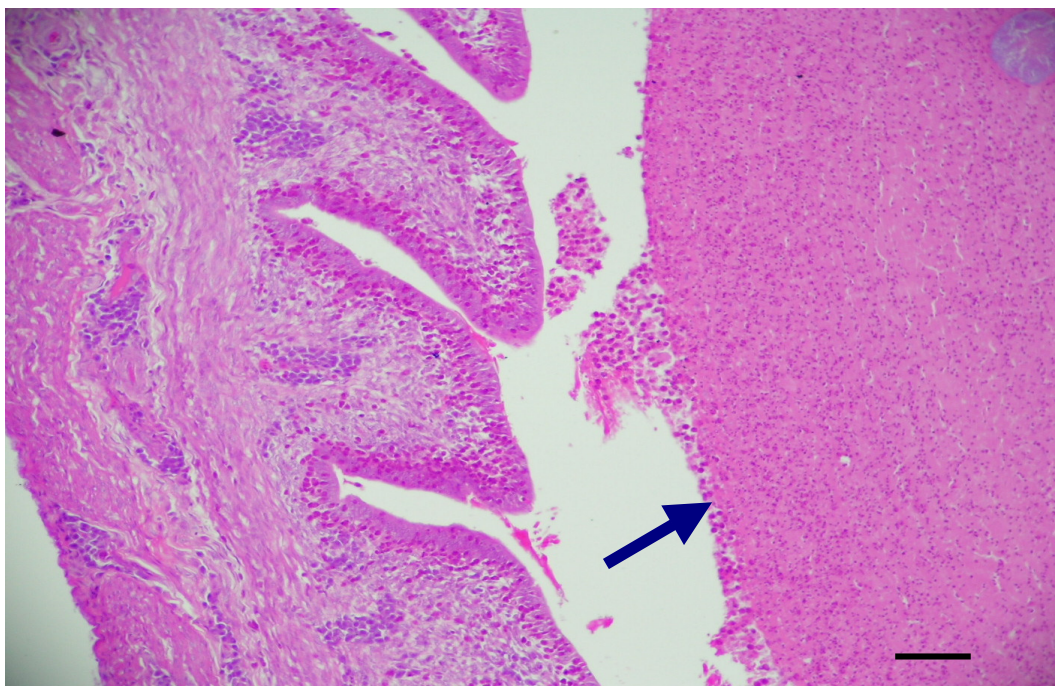


Figura 37: À esquerda fotomicrografia epitélio do ceco de ave caquética abatida. À direita substância rósea amorfa, imagem histológica da massa caseosa (seta). HE, barra: 10 μ m.

De acordo com FETERER & ALLEN (2001) nas infestações por *E. tenella*, cuja localização é preferencialmente o ceco há hemorragia com perda de sangue e perda também de proteínas. Entretanto, nos cortes histológicos dos casos de hemorragia cecal detectados não foi possível visualizar a presença de oocistos de *Eimeria* sp. O exsudato caseoso pode ser resultado do agravamento do quadro provocado pelo protozoário e conforme relatado por NAKAMURA et al. (1999) a enterite pode ser complicada se houver presença concomitante de *Eimeria* sp. e outros microorganismos, como a *E. coli*, que sozinha dificilmente determinaria quadros inflamatórios.

Na lesão que envolveu dilatação e espessamento da parede do órgão com preenchimento completo da luz por material caseoso amarelo esbranquiçado há forte indício de que a etiologia seja bacteriana, provavelmente *Salmonella pullorum*, já que não foram detectados oocistos de protozoários

6.2.5.3. Lesões de intestino grosso

Lesões no intestino grosso puderam ser observadas em cinco animais (1,3%) e todos os casos se referiam à aderência do intestino a outras estruturas na cavidade, como sacos aéreos em virtude de quadros inflamatórios generalizados. A imagem microscópica desta alteração pode ser visualizada na Figura 38.

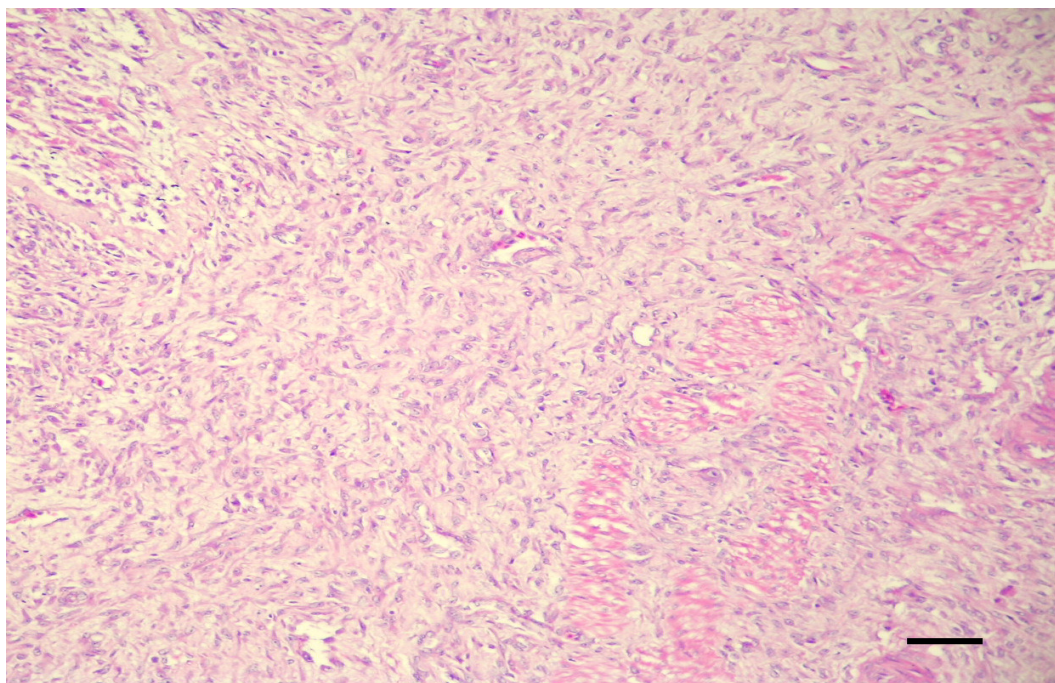


Figura 38: Fotomicrografia de serosa do intestino grosso de ave caquética abatida. Percebe-se intensa fibroplasia e poucas células inflamatórias. HE, barra: 10 μ m.

6.2.6. Lesões musculares

As lesões musculares foram detectadas em 13,5% dos animais caquéticos estudados (54 frangos).

Em 36 animais (66,66%) ficou constatada a presença de exsudato caseoso acompanhado de atrofia severa da musculatura atingida. Em nove casos (16,66%) foi encontrada pequena quantidade de exsudato caseoso sem atrofia e em outras nove carcaças (16,66%) foi possível detectar hemorragia na musculatura.

A Figura 39 demonstra o acúmulo de grumos de exsudato caseoso esbranquiçado na musculatura da coxa de um frango caquético, denotando miosite.

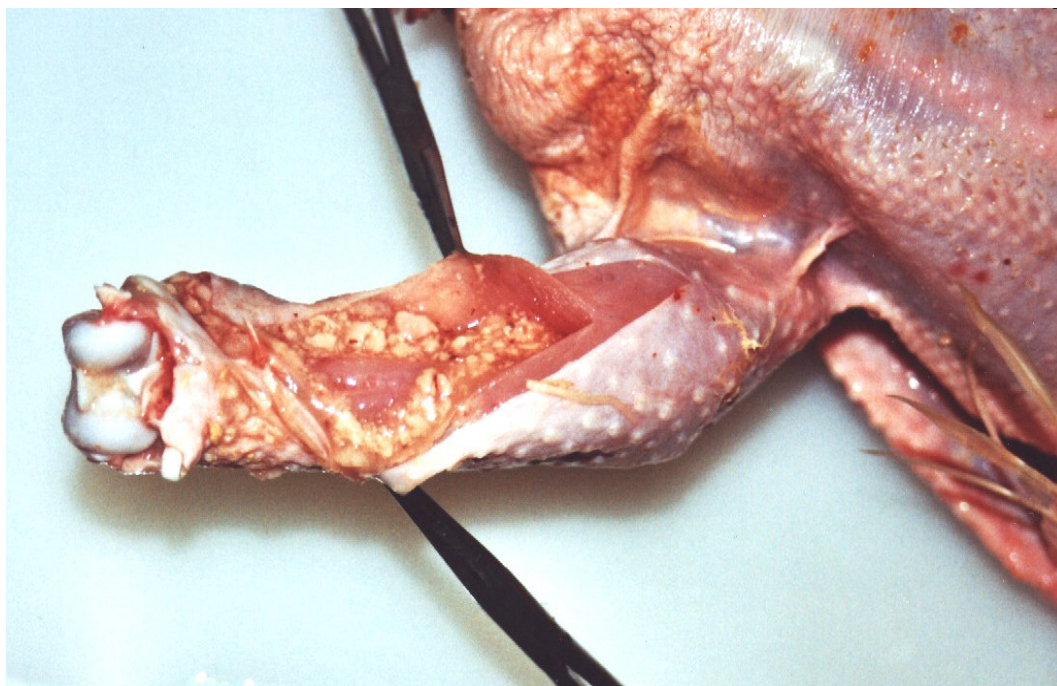


Figura 39: Musculatura da coxa de frango caquético abatido. À abertura das massas musculares percebem-se grumos esbranquiçados de material caseoso. Nota-se também atrofia da referida musculatura.

Todos os frangos caquéticos possuíam atrofia generalizada das massas musculares e para o item lesões musculares foram consideradas quaisquer alterações que não esta. A alteração mais freqüente envolvia a presença de material caseoso também nas articulações próximas à musculatura atingida e a inflamação no músculo sugeria uma continuidade da inflamação articular. A atrofia é um bom parâmetro do tempo de comprometimento da massa muscular, indicando que a musculatura mais atrofiada está há mais tempo alterada e, em se tratando de membros, pode-se concluir, inclusive, que ela também tenha surgido porque o animal tende a poupar o membro afetado. As lesões que envolveram exsudato caseoso apareceram mais freqüentemente nas musculaturas das coxas enquanto

que a hemorragia, detectada em outros nove frangos (16,66%) apareceu preferencialmente na musculatura peitoral. Eram hemorragias pequenas e estavam associadas a calos de peito.

6.2.7. Lesões articulares

Das 51 alterações visualizadas nas articulações, 50 (98,03%) possuíam material caseoso amarelado e uma (1,96%) foi classificada como deformidade.

A Figura 40 exemplifica a artrite caseosa que foi o quadro mais comumente detectado nos frangos caquéticos com lesões articulares. Verifica-se a presença de material caseoso amarelado no interior da articulação intertarsal e também atrofia da musculatura do membro acometido.

Esse tipo de lesão caracteriza artrite caseosa, e conforme mencionado no item anterior sugere relação com a miosite caseosa. Como não foi realizado isolamento não se pode afirmar a natureza do agente etiológico mas a presença de exsudato caseoso é compatível com causas bacterianas primárias ou secundárias. De acordo com HUQ (2002) as artrites em frangos de corte possuem diversas causas incluindo-se *Staphylococcus* sp., *Salmonella* sp., *Mycoplasma* sp. e *Escherichia coli*. Alguns sorovares deste último microorganismo – por exemplo o O15 – têm mais afinidade pelas superfícies articulares e portanto possuem mais facilidade para determinar inflamações nas articulações que em outros órgãos (HUQ, 2002).

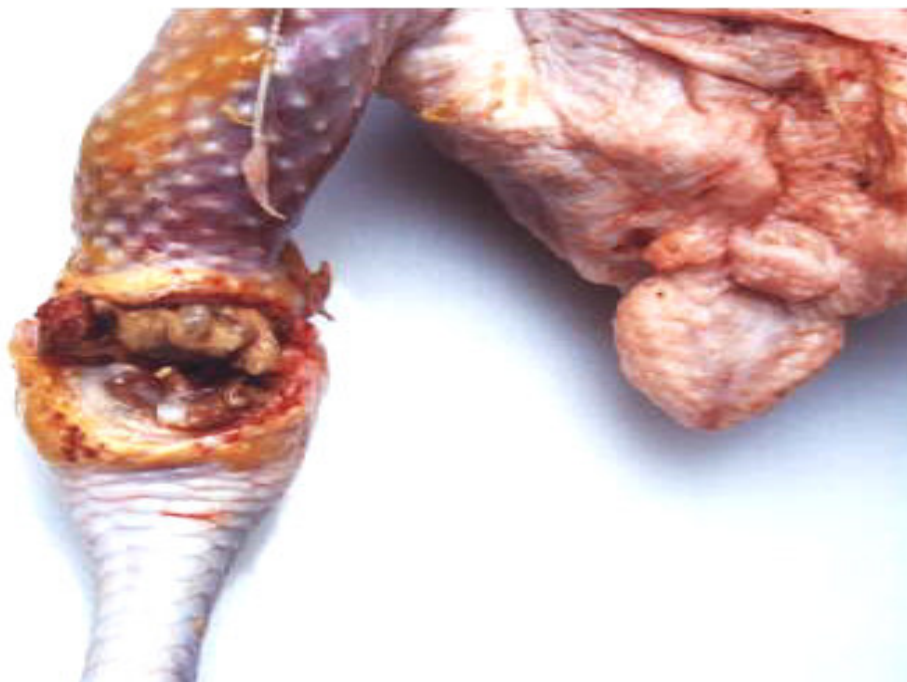

Figura 40: Articulação intertarsal direita de ave caquética abatida. Material caseoso amarelado nas superfícies articulares e atrofia da musculatura.

6.2.8. Lesões ósseas

Os ossos estavam lesados em 51 animais. Destes, 40 casos (78,43%) eram de deformidade; sete (13,72%) de degeneração da cabeça femoral (DECF) e quatro (7,84%) eram fraturas antigas. As alterações ósseas estão graficamente representadas na Figura 41 e a descrição das lesões está exposta na Tabela 10.

Tabela 10: Tipos de lesões ósseas de 51 dos 400 frangos separados da linha de abate em abatedouro frigorífico na região Centro-Oeste do Brasil por apresentarem caquexia.

	Tipo de lesão óssea	no. animais	%
DO	Deformidade óssea	40	78,43
DF	Degeneração da cabeça do fêmur	7	13,72
FR	Fratura	4	7,84
	Total	51	

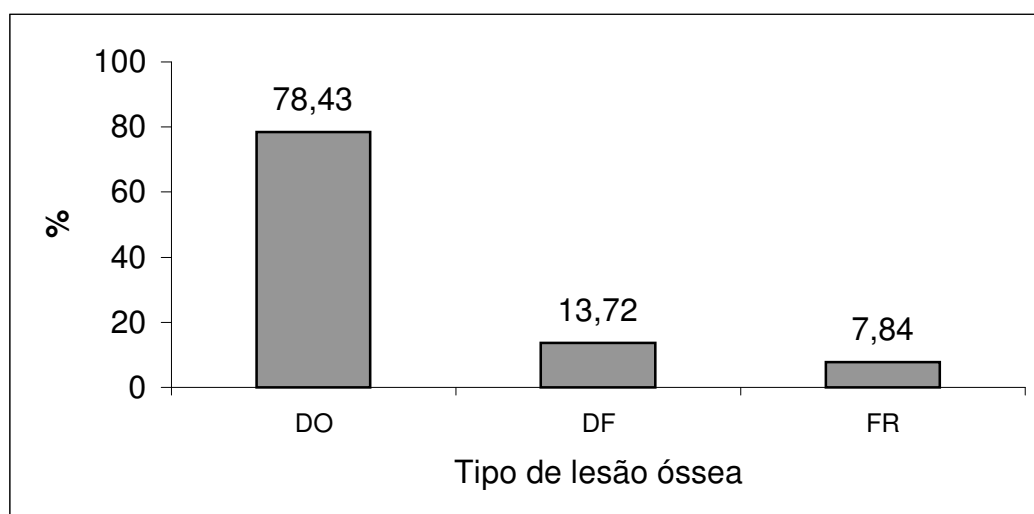


Figura 41: Distribuição das lesões ósseas. Deformidade óssea (DO), degeneração da cabeça femoral (DECF) e fratura antiga (FR).

Na categoria deformidades enquadraram-se os encurvamento laterais do tibiotarso e conseqüentemente do membro, de modo que o animal parecia ter a pata arqueada. A angulação com desvio lateral é denominada “valgus” enquanto que a com desvio medial é conhecida como “varus”

(RIDELL, 1983; MENDONÇA Jr., 2000) e nem sempre a alteração é bilateral. De acordo com MENDONÇA Jr. (2000) as deformidades angulares constituem no defeito esquelético mais comum na idade de 7 a 14 dias em frangos de corte e as causas ainda não estão bem estabelecidas.

A degeneração da cartilagem epifisária femoral (DECF), também denominada de necrose da cabeça femoral (MENDONÇA Jr., 2000) e condronecrose bacteriana com osteomielite (McNAMEE & SMYTH, 2000), é uma enfermidade muito freqüente em criações de frango de corte e ainda maior em perus (MENDONÇA Jr., 2000). Entretanto, dificilmente é diagnosticada em abatedouros frigoríficos porque as articulações não são meticulosamente analisadas e vários casos são sub-clínicos o que faz com que a lesão não se desenvolva totalmente.

De acordo com MENDONÇA (2000) é vista, macroscopicamente, em apenas de 40 a 67% dos casos e o diagnóstico pode ser falso negativo se não houver análise microscópica. Por isso acredita-se que outros casos possam ter passado despercebidos durante o exame macroscópico. McNAMEE & SMYTH (2000) associam seu aparecimento à infecção por *Staphylococcus aureus*, mas vários outros autores acreditam que inicialmente a lesão seja asséptica (MENDONÇA Jr., 2000)

Nos animais portadores desta lesão é possível perceber, durante a necropsia, que há separação da epífise da diáfise femoral ou a permanência da epífise no acetábulo. Pode-se visualizar um exsudato caseoso neste local, caracterizando osteomielite séptica, quadro que ocorre em virtude de infecção secundária bacteriana (MENDONÇA Jr., 2000). Nem sempre a DECF é bilateral e a observação dessa lesão e concomitante aparecimento de exsudato caseoso cobrindo ou substituindo o rim ipsilateral de alguns animais permitiu a associação da DECF à nefrite caseosa secundária. A partir desta verificação e observando-se a possibilidade de infecção secundária ou a infecção por *S. aureus* como indicam alguns autores (McNAMEE & SMYTH, 2000; MENDONÇA Jr., 2000) sugere-se que animais

portadores de nefrite sejam encaminhados ao Departamento de Inspeção Final para pesquisar o comprometimento da epífise proximal do fêmur, evitando assim que musculatura adjacente às partes afetadas sejam liberadas para consumo.

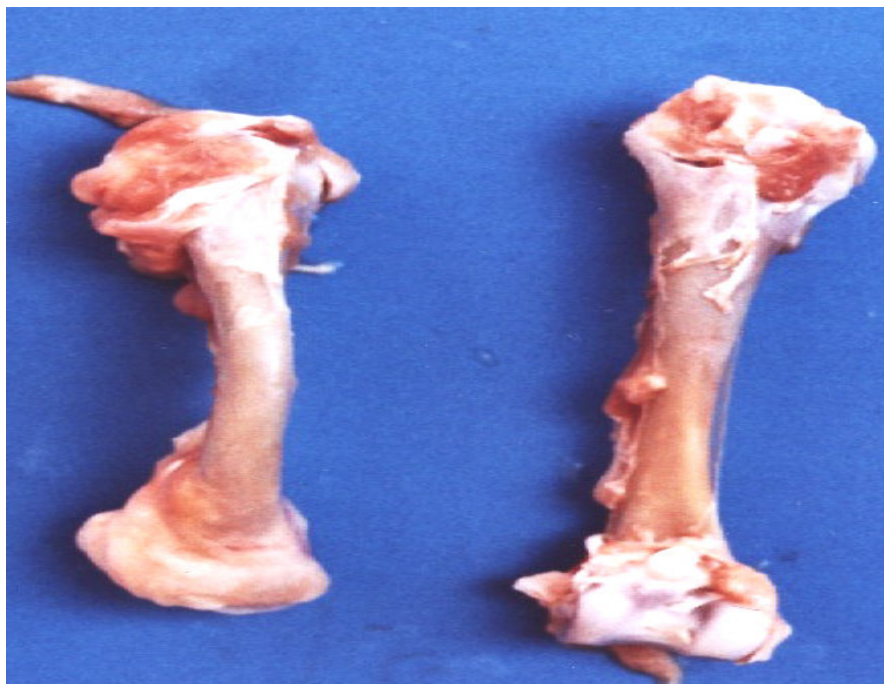


Figura 42: À esquerda deformidade no tibiotarso de frango caquético abatido. O osso apresenta-se curvado. Comparar com o osso à direita, de ave normal.

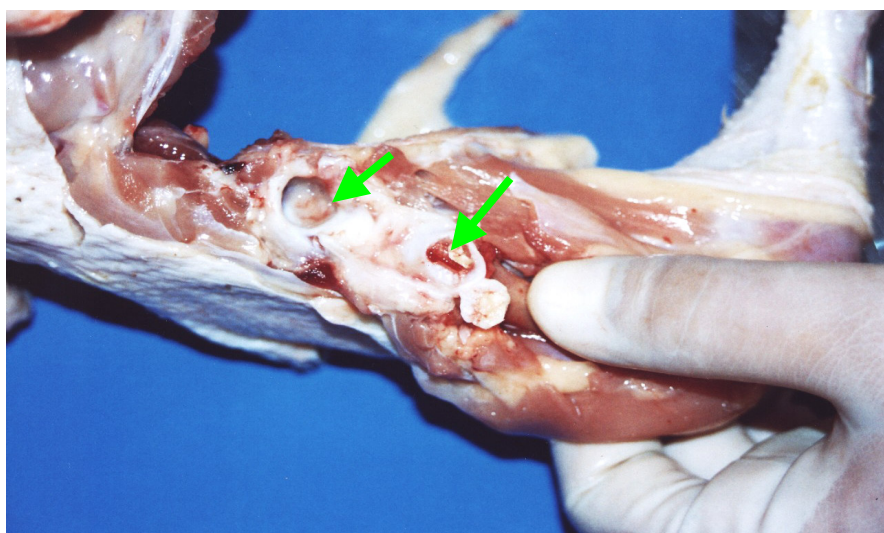


Figura 43: Articulação coxofemoral de frango caquético abatido. Material amarelado na superfície do acetábulo (seta). O mesmo material é visto ao corte da epífise proximal do fêmur. Degeneração da cabeça femoral.

Para avaliar a associação entre a lesão degenerativa da cabeça femoral e presença de exsudato caseoso nos rins foi utilizado o teste exato de Fischer e constatou-se que há tal associação visto que o $p < 0,0001$. A Tabela 11 expõe estes dados.

Tabela 11: Associação entre lesão degenerativa da cabeça femoral e presença de exsudato caseoso nos rins encontrada em aves retiradas da linha de matança de abatedouro frigorífico localizado na região Centro-Oeste do Brasil por apresentarem caquexia.

	Exsudato caseoso renal		P-valor*
	Ausente	Presente	
Ausente	96,7% (n=380)	3,3% (n=13)	
DECF			P < 0,0001
Presente	28,6% (n=2)	71,4% (n=5)	

* $p < 0,0001$ representa a associação entre as duas variáveis. Foi aplicado o teste exato de Fischer.

6.2.9. Lesões podais

Das 47 lesões em coxins plantares, 45 frangos (95,74%) apresentaram pododermatites. Um caso (2,12%) foi de deformidade e outro (21,2%) de fratura antiga. A Figura 44 mostra a alteração podal mais freqüentemente detectada em frangos caquéticos abatidos – a pododermatite ulcerativa, com comprometimento não só dos coxins

plantares, mas também dos dedos, denotando graus bastante severos de lesão.

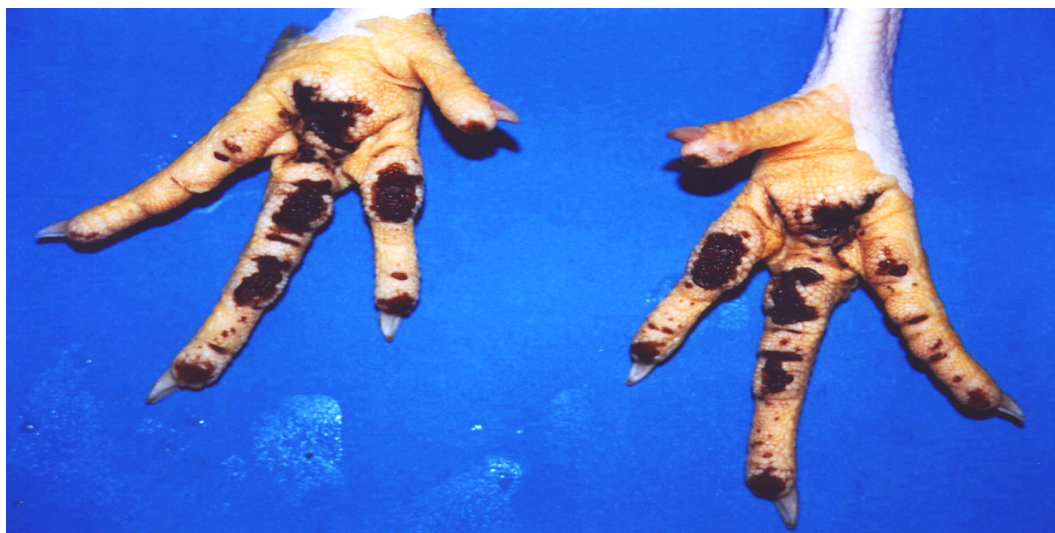

Figura 44: Pés de frango caquético abatido. Severa pododermatite ulcerativa. Lesão enegrecida ulcerada nos coxins plantares e dedos.

Pés de frangos abatidos foram classificados por EKSTRAND et al. (1997) em três graus de acordo com a apresentação macroscópica: pés sem lesões aparentes (62%), pés com lesões moderadas e erosivas (32%) e fissuras profundas e ulceradas (6%).

A pododermatite, vulgarmente conhecida como “calo-de-pé”, é uma lesão comum em frangos de corte pesados criados sobre camas úmidas e compactadas (SANTOS, 2002). Embora frangos portadores de caquexia apresentem baixo peso (em média 808g) quando comparados com frangos não caquéticos, vários graus desta alteração foram encontrados nos pés das aves estudadas. Este dado ressalta a idéia de que o aparecimento da lesão esteja mais associado ao manejo de camas de que com o peso dos animais. Sobre isto sabe-se que os integrados pertencentes ao abatedouro

frigorífico no qual o experimento foi conduzido reaproveitam a cama por até quatro vezes consecutivas e embora a densidade não seja considerada alta, (12 aves/m²) as camas úmidas e compactadas favorecem o aparecimento de pododermatites ulcerativas. No abatedouro frigorífico onde o trabalho foi realizado, os pés das aves são encaminhados à mesa de seleção após a escaldagem e resfriamento mas não são relatadas as perdas diárias de pés que apresentam este tipo de lesão. Por isso a comparação entre o aparecimento de pododermatites em aves caquéticas e não caquéticas não pôde ser realizado. O corte que sempre teve baixo valor comercial recentemente tem tido seus valores aumentados em virtude da boa aceitação de alguns mercados consumidores. Outro fator determinante é que os problemas de bem-estar para frangos de corte estão relacionados entre outros aspectos, ao aparecimento de pododermatite. Atualmente a comprovação do bem-estar animal é exigida pelos países importadores, com especial referência à Comunidade Económica Europeia (DEFRA, 2002). A partir destes conceitos, subentende-se que aos animais portadores de lesões podais, como os analisados no experimento, não são fornecidas condições ideais de bem-estar.

Microscopicamente as alterações encontradas nos coxins plantares das aves estudadas condizem com aquelas descritas por SANTOS et al. (2002). Observam-se degeneração hidrópica das células epiteliais, infiltração heterofílica subcórnea, hiperemia e infiltração monocuclear na derme adjacente, acantose e hiperqueratose. As alterações estarão em maior número e extensão de acordo com o grau da lesão – se leve, moderada ou severa.

6.2.10. Lesões na moela

Na moela foram classificados três tipos de lesão nos 37 casos onde se detectou comprometimento do órgão. Destes, 33 animais (89,18%) possuíam lesão ulcerada. Em outros 3 (8,12%) havia ulceração e hemorragia e em um caso houve dilatação (2,7%). A Figura 45 apresenta a moela de um frango caquético abatido onde é possível visualizar pequenas úlceras enegrecidas ao longo da junção da moela com o proventrículo. A Figura 46 mostra um caso de ulceração da moela acompanhado de hemorragia da mucosa.

A localização das lesões ulcerativas, na região do encontro do proventrículo com a moela, sugere a perda da proteção da mucosa nesta região proporcionando lesão no epitélio. Estudos demonstram que as ulcerações no proventrículo e na moela podem ser reproduzidas experimentalmente com a administração de aminas biogênicas como a cadaverina e a histamina, ambas encontradas em rações com altos níveis de proteína animal (BARNES et al., 2001) e que a gizzerosina – uma potente micotoxina – pode ser uma das etiologias (DIAZ & SUGAHARA, 1995). Sabe-se que há inclusão de farinhas de carne e vísceras na ração destes frangos e existe a possibilidade de ingestão de micotoxinas. Além disso lesões hepáticas compatíveis com micotoxicoses foram encontradas. Entretanto, como os níveis de aminas biogênicas e micotoxinas não foram medidos fica difícil concluir qual seria a origem deste distúrbio.

As erosões na moela podem ter outras causas. ONO et al. (2003) confirmaram a presença do adenovírus tipo-1 na maioria dos casos de erosões de moela no Japão. Estas lesões também foram associadas a síndrome do hidropericárdio por NAKAMURA et al. (2002) mas a histopatologia dos animais analisados não permitiu a identificação de corpúsculos de inclusão e por este motivo não foi possível associar a erosão da moela a enfermidade de causa viral, Para tal, estudos de imunistoquímica ou de biologia molecular deveriam ser realizados.

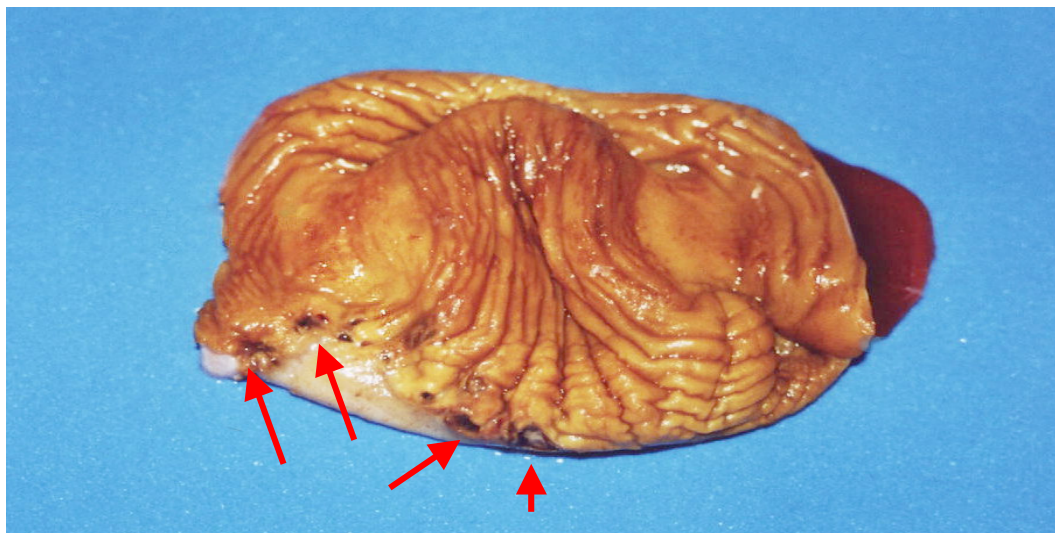


Figura 45: Moela de frango caquético abatido. Úlceras e erosões na junção da moela com o proventrículo (setas).

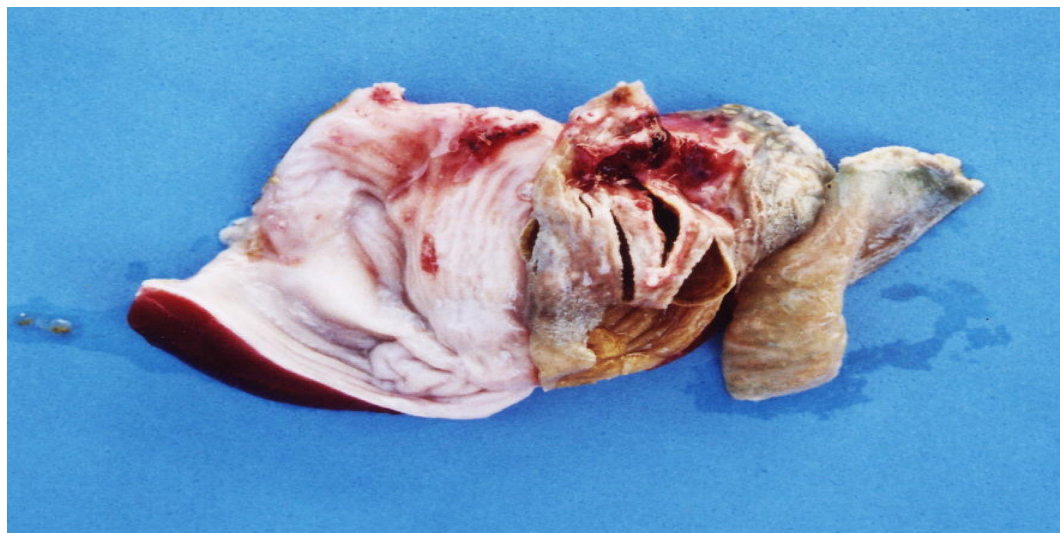


Figura 46: Moela de frango caquético abatido. Ulceração acompanhada de hemorragia, vista também na mucosa do órgão.

6.2.11. Lesões na superfície serosa e na cavidade celomática

As superfícies serosas estavam comprometidas em 34 (8,5%) dos frangos. A presença de material grumoso amarelado foi vista em 14 aves (41,17%). Este material acompanhado de aderências foi observado em outras 14 (41,17%); apenas aderência foi vista em quatro (11,77%) e em duas foi detectado fezes (5,89%). A Figura 47 e a Tabela 8 apresentam estas alterações.

Tabela 12: Tipos de lesões ósseas de 51 dos 400 frangos separados da linha de nória em abatedouro frigorífico na região Centro-Oeste do Brasil por apresentarem caquexia.

Tipo de lesão óssea		no. animais	%
MGA	Material grumoso amarelado	14	41,17
MGA+A	Material grumoso amarelado e aderências	14	41,17
A	Aderências	4	11,77
F	Fezes	2	5,98
Total		34	

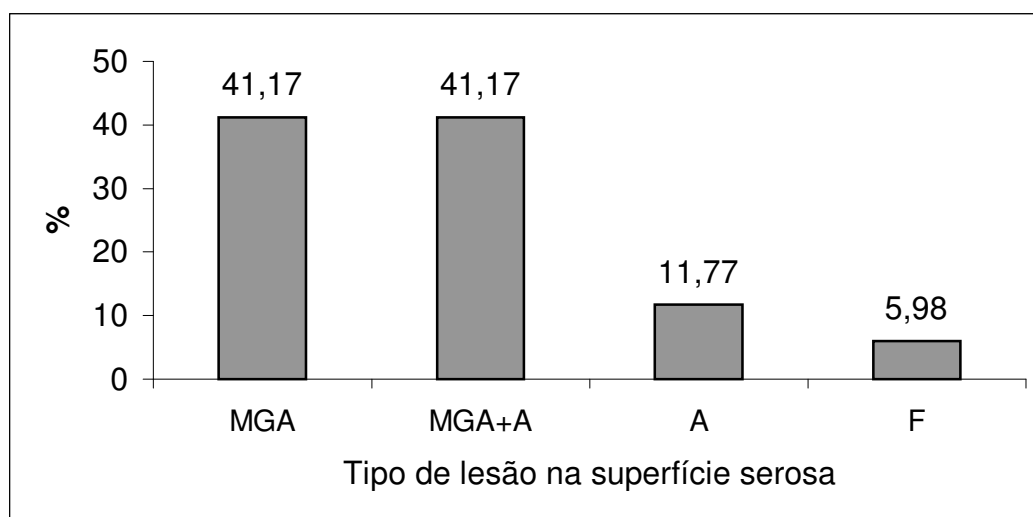


Figura 47: Distribuição das lesões nas superfícies serosas. Material grumoso amarelado (MGA), material grumoso amarelado e aderência de superfícies (MGA+A), aderência (A) e presença de fezes (F).

A Figura 48 mostra uma alteração das superfícies serosas das vísceras de frangos caquéticos. A inflamação das superfícies determinou aderência entre as alças que formaram um bloco único.

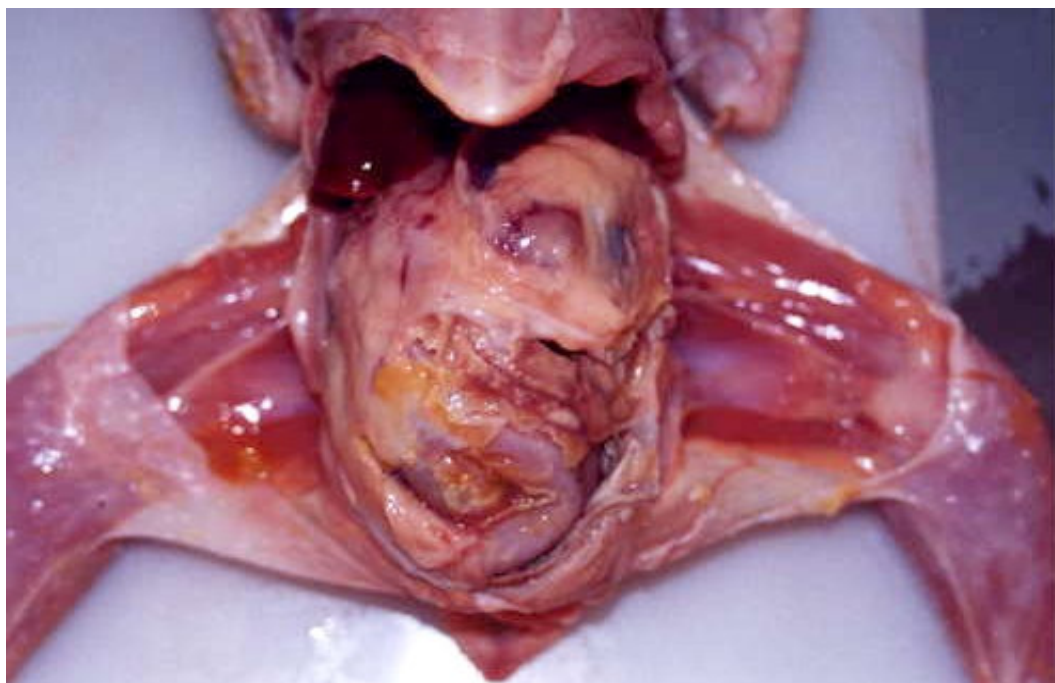


Figura 48: Superfícies serosas denotam presença de material grumoso amarelo esbranquiçado e aderência de alças intestinais.

Vários desses animais apresentavam alterações diversas em outros órgãos e pôde-se concluir que as lesões nas serosas se tratavam de quadros inflamatórios já generalizados. Nos casos onde ficou constatada a aderência, percebeu-se à microscopia, que o infiltrado inflamatório era crônico e havia hiperplasia de fibroblastos e deposição de fibras colágenas, características de processos mais antigos.

De acordo com FISCHER et al. (1998) as lesões esporádicas encontradas nas serosas de órgãos são resultado da extensão de peritonites. Em aves de postura a peritonite é considerada como a generalização da colonização inicial do oviduto na infecção por *E. coli* proveniente da cloaca (HUQ, 2002). Este dado não foi verificado, visto que avaliaram-se machos e fêmeas e nem todas as fêmeas possuíam comprometimento do oviduto

É certo que a proximidade entre as superfícies serosas e a parede da cavidade celomática proporcionam a extensão de processos inflamatórios da serosa para a cavidade, mas nem todos os frangos (28) nos quais as superfícies serosas estavam comprometidas por material caseoso exibiam alteração também na cavidade (11), talvez em decorrência de ainda não serem quadros muito antigos.

Já a cavidade celomática mostrou-se afetada em 29 casos (7,5%). A presença de fluido ascítico amarelado foi visualizada em 15 animais (51,72%), um líquido ascítico esverdeado foi visualizado em um animal (3,45%), foi detectada a presença de líquido grumoso amarelado em 11 carcaças (37,93%) e constatou-se a presença de fezes em dois casos (6,89%).

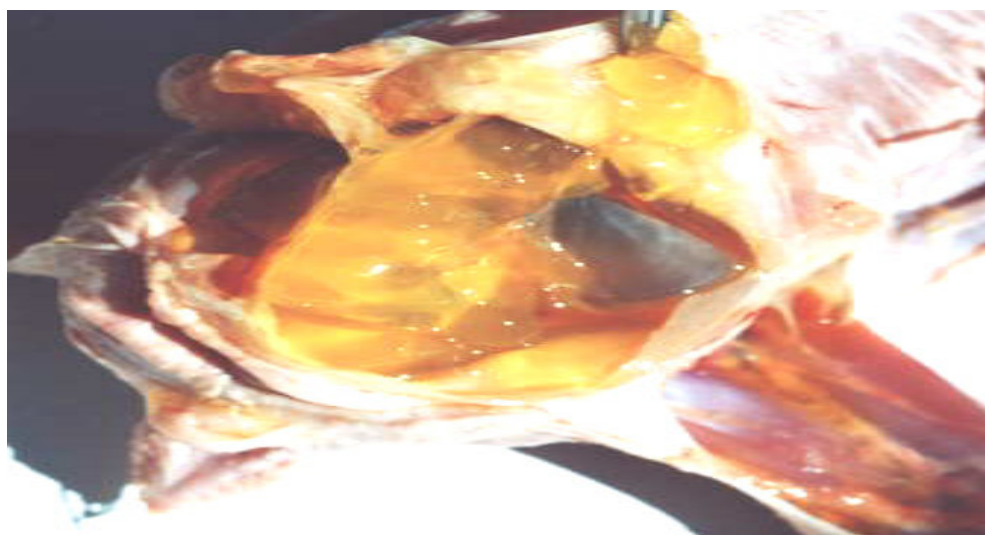


Figura 49: Material amarelo gelatinoso na cavidade celomática de ave caquética portadora de síndrome ascítica.

Nos quatro animais que exibiam apenas aderência de superfícies serosas, concluiu-se que se tratavam de extensão da lesão da mucosa do órgão – todos relacionados aos intestinos – em direção à serosa.

Dois casos atípicos (5,98%) de presença de fezes na cavidade celomática e conseqüentemente na serosa dos órgãos foram detectados. Eles estavam associados ao aparecimento de ulcerações perfuradas de intestino delgado. Curiosamente em um dos animais a coleção de fezes ficou encarcerada por tecido conjuntivo e mesentério e desta maneira o conteúdo fecal não tinha contato com o coração e o pulmão esquerdo.

A presença de líquido ascítico foi percebida em 16 animais. Em 15 deles o líquido era de cor amarela. Em um frango o líquido era de cor esverdeada, tal como a coloração de seu fígado.

A quantificação do líquido foi impossibilitada visto que em alguns casos havia consistência gelatinosa, aspecto também percebido por GARCIA-NETO & CAMPOS (2004). A síndrome ascítica é uma condição metabólica visualizada nas criações avícolas de todo o mundo (MAXWELL & ROBERTSON, 1997). Segundo JULIAN (1987) são as maiores causas de perdas econômicas em frangos de corte e dentro desta categoria incluem-se as enfermidades cardiovasculares, como a síndrome ascítica, e as desordens músculo-esqueléticas. Esta afirmativa não está de acordo com levantamentos realizados no frigorífico estudado (PALMEIRA-BORGES et al., 2003)

As alterações macroscópicas associadas aos casos de ascite são: retenção de líquido na cavidade celomática, hidropericárdio e/ou dilatação cardíaca direita (NAKAMURA et al., 1999). Conforme ressaltado

anteriormente as aves que possuíam dilatação cardíaca direita apresentavam líquido ascítico na cavidade celomática.

Sobre a origem do problema GARCIA-NETO & CAMPOS (2004) afirmam que as lesões mais características da síndrome ascítica são as cardíacas e as hepáticas e a retenção de líquido é consequência destas alterações e NAKAMURA et al. (1999) consideram que as lesões hepáticas geram as alterações cardíacas.

O estudo demonstrou que há forte relação entre a presença de lesões hepáticas e o aparecimento tanto do líquido amarelado verificado na síndrome ascítica quanto do líquido grumoso esbranquiçado verificado nos casos em que já houve invasão secundária do líquido por bactérias oportunistas.

Os animais avaliados – linhagens Cobb e Ross – possuem alta velocidade de crescimento. MACARI & GIVISIEZ (2002) apontam que linhagens com maior velocidade de crescimento apresentam porcentagens mais elevadas de mortalidade por síndrome ascítica, mas as o experimento de GARCIA-NETO & CAMPOS (2004), com linhagens Ross, Cobb e Hubbard, indica que o aparecimento de ascite independe da linhagem comercial de frangos.

Um detalhe interessante é que mesmo que as aves caquéticas sejam, na média, bem menores quando comparadas com aves não caquéticas, a síndrome ascítica, teve maior frequência de aparecimento nos frangos caquéticos (dados de aves não caquéticas foram obtidos do mapa de condenações diárias do abatedouro frigorífico). Este fato talvez se deva a dois fatores: 1) O aparecimento desta síndrome é pouco freqüente em aves não caquéticas em virtude do estado do Mato Grosso do Sul não apresentar elevadas altitudes e inverno rigoroso com baixas temperaturas, condições que induzem o aparecimento da lesão; 2) outras alterações que não apenas aquelas relacionadas com a pobre oxigenação do tecido muscular durante o

crescimento acelerado ou o estresse térmico estão implicadas no desenvolvimento desta lesão.

Para o entendimento da síndrome ascítica GREGORY & ROBBINS (1998) explica que a gênese do problema é a liberação de catecolaminas. São elas que desencadeiam taquicardia e taquipnéia, em virtude de calor ou frio excessivos. Por possuírem pouca distensibilidade, os pulmões de aves não toleram aumentos do débito cardíaco (MACARI & GIVISIEZ, 2002). A combinação destes eventos levam ao quadro de hipóxia tissular. (AENGWANICH & SIMARAKS, 2004).

Hipóxia também é o que acontece com as massas musculares dos animais de crescimento rápido. O maior trabalho cardíaco imprime hipertrofia do ventrículo esquerdo e dilatação das câmaras direitas, com acúmulo retrógrado de sangue e conseqüente aumento da pressão hidrostática no interior da veia porta, provendo a saída de líquido do espaço intravascular para a cavidade e dando origem à ascite (MACARI & LUQUETTI, 2002).

A explicação para as outras alterações comentadas no item 2 reside no fato de que a liberação de catecolaminas não é exclusividade dos eventos mencionados, mas ocorrem em diversas situações de estresse agudo, como a hipoglicemia (CUNNINGHAM, 2004) e enfermidades (AUGUSTINE & DENBOW, 1991).

MACARI & GIVISIEZ (2002) e GARCIA-NETO & CAMPOS (2004) concluem que a ascite tende a aparecer mais na faixa etária entre sete e 21 dias. Não é possível avaliar o exato início do aparecimento da enfermidade já que as aves não foram acompanhadas antes do abate, mas em virtude da observação de dilatação cardíaca bastante evidente e da grande quantidade de líquido na cavidade pôde-se inferir que não sejam quadros recentes.

Como os machos são mais precoces a incidência é maior nesse sexo (BARBOSA, 1992; GARCIA-NETO & CAMPOS, 2004), mas neste estudo

conduzido com aves caquéticas não foi possível constatar diferença significativa entre os sexos.

6.2.12. Lesões renais

Dos 32 animais (8%) com lesões renais, 18 deles (56,25%) apresentaram exsudato caseoso na superfície renal ou substituindo parte do parênquima. Outros 13 casos (40,62%) apresentaram coloração amarelada nos rins e um frango (3,12%) apresentou atrofia renal.

A imagem histológica dos casos de nefrite caseosa (Figura 50) permitiu a visualização de presença de infiltrado inflamatório heterofílico profuso no interstício renal, presença de granulomas, degeneração hidrópica de túbulos renais, tofo gotoso e cilindros hialinos na luz tubular (Figura 51 e 52).

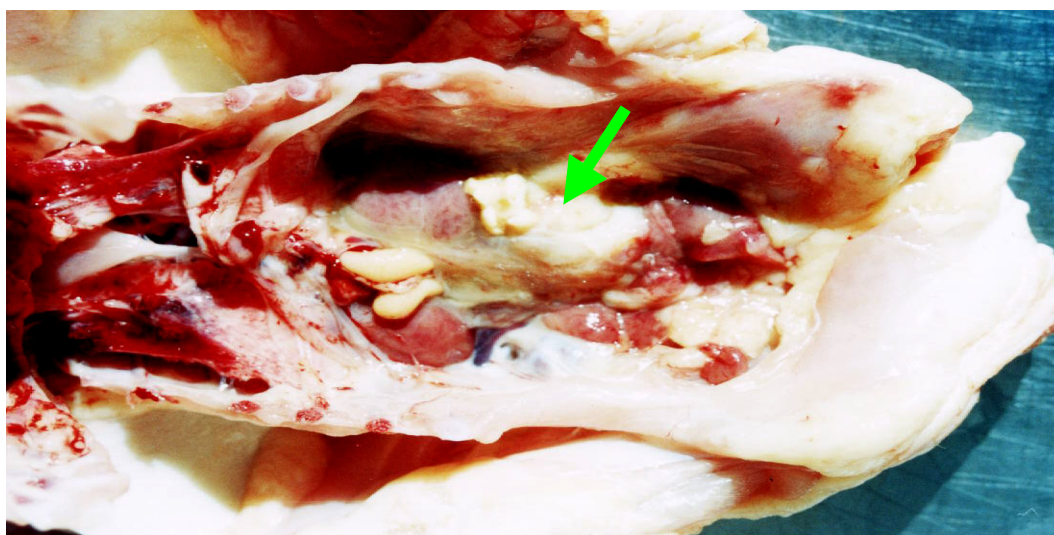


Figura 50: Porção medial do rim esquerdo foi substituída por massa caseosa esbranquiçada (seta), que denota nefrite.

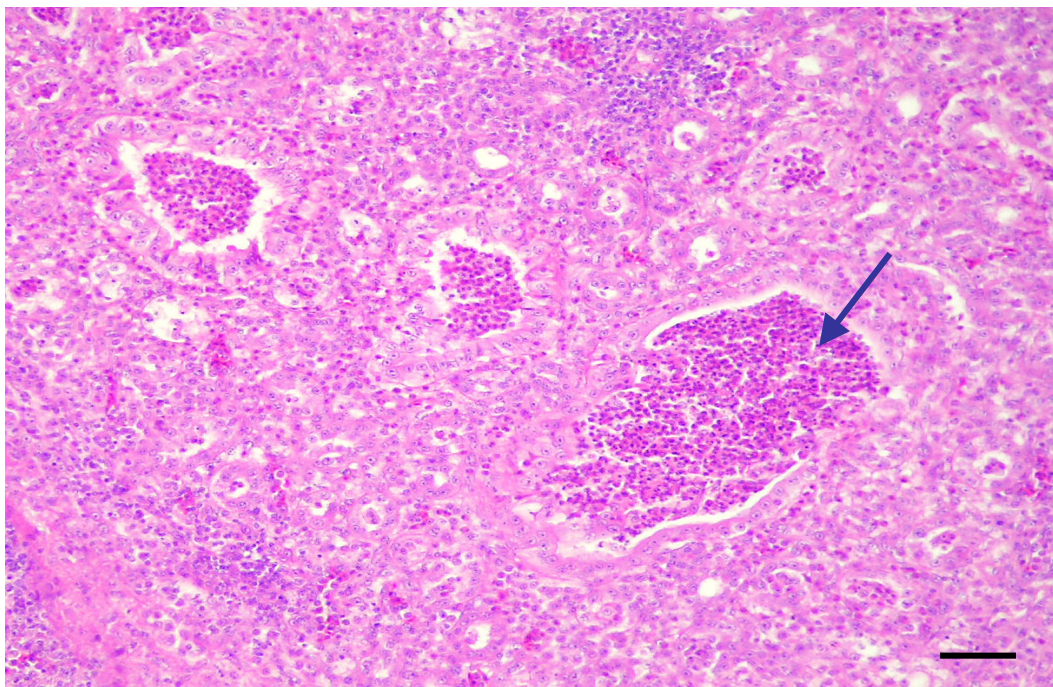


Figura 51: Fotomicrografia de rim de ave caquética abatida portadora de nefrite caseosa. Luz de túbulo renal repleta de heterófilos (seta). HE, barra: 10µm.

Durante as operações de matança, as lesões renais são genericamente enquadradas sob a denominação de nefrite. É bastante difícil fazer este tipo de diagnóstico macroscopicamente, sendo o diagnóstico microscópico mais acurado. A nefrite, caracterizada pelo acúmulo de exsudato caseoso foi confirmada pelo exame histopatológico, com a identificação de granulomas cujo centro apresentava necrose caseosa acompanhada de intenso infiltrado heterofílico, tofo gotoso, além de cilindros e células inflamatórias presentes também no interior de túbulos.

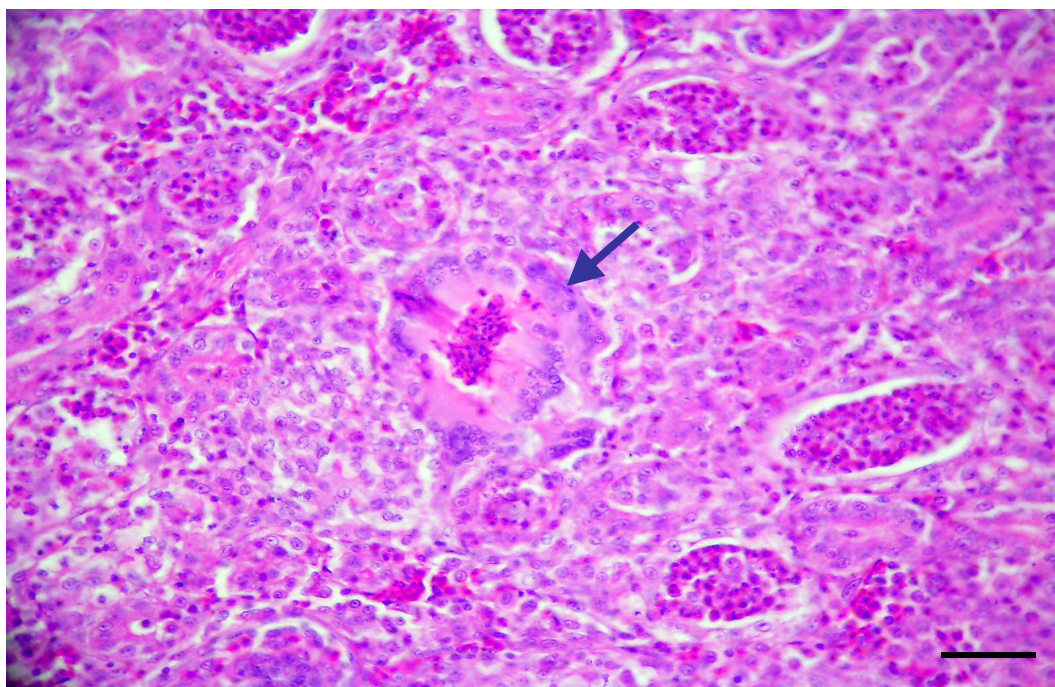


Figura 52: Fotomicrografia de rim de ave caquética portadora de nefrite caseosa. Severo infiltrado inflamatório no interstício, acúmulo de heterófilos no interior de túbulos e tofo gotoso (seta). HE, barra: 5µm.

As alterações microscópicas permitem correlacionar estes quadros de nefrite, com etiologias bacterianas, especialmente com *E. coli*, muito embora KUMAR et al. (2004) descrevam que animais inoculados com *E. coli* não desenvolvam lesões renais consideráveis. Sorotipos do vírus da bronquite infecciosa também são incriminados nas nefropatias (MEIR et al., 2004) mas nestes casos, os animais apresentam edema e acúmulo de uratos em túbulos, degeneração epitelial, infiltrado inflamatório linfoplasmocitário na microscopia óptica (ZIEGLER et al., 2002) e urolitíase (ASSAYAG, 2004), detalhes não observados nos animais estudados. Além disso a correlação entre a nefrite e o vírus da bronquite infecciosa é dificultada uma vez que existem registros de surtos da enfermidade (WOAH, 2004) mas não foram feitos inquéritos sorológicos para o coronavírus nestas aves.

Nos frangos que apresentaram coloração amarelada no rins, microscopicamente, não foram detectadas alterações dignas de nota e não foi possível estabelecer relação entre essa lesão e alterações em outros órgãos.

6.2.13. Lesões no oviduto

Lesões no oviduto foram macroscopicamente visíveis em 29 animais (7,3%). Todas foram classificadas como salpingites caseosas. Macroscopicamente eram caracterizadas pela presença de material esbranquiçado em quantidade variável, de consistência firme e que ocupava a luz do órgão.

As Figuras 53 e 54 representam, respectivamente, as imagens macro e microscópicas do material observado nos animais portadores destes tipo de lesão.

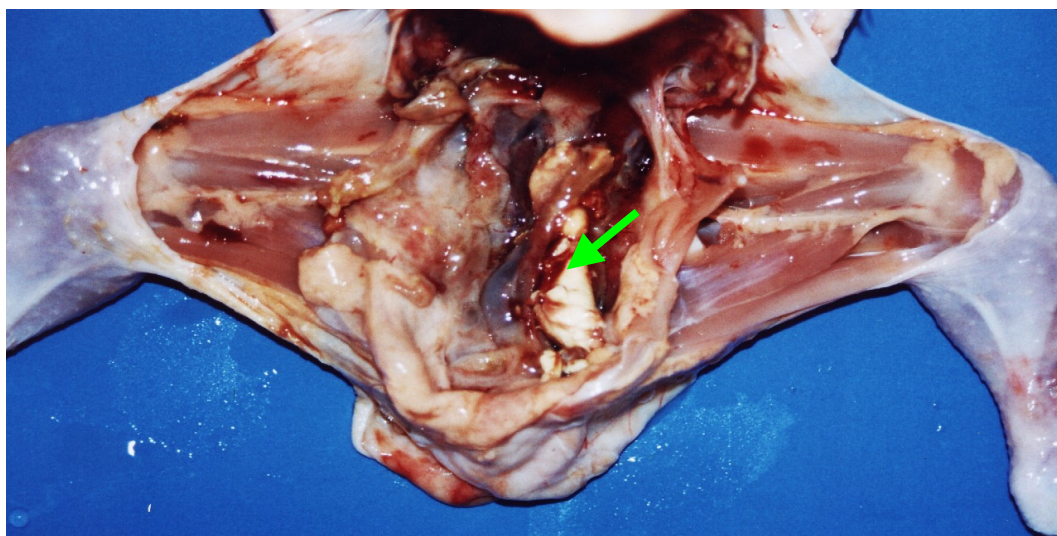


Figura 53: Oviduto de ave caquética abatida. Material amarelo-esbranquiçado preenche a luz do órgão (seta).

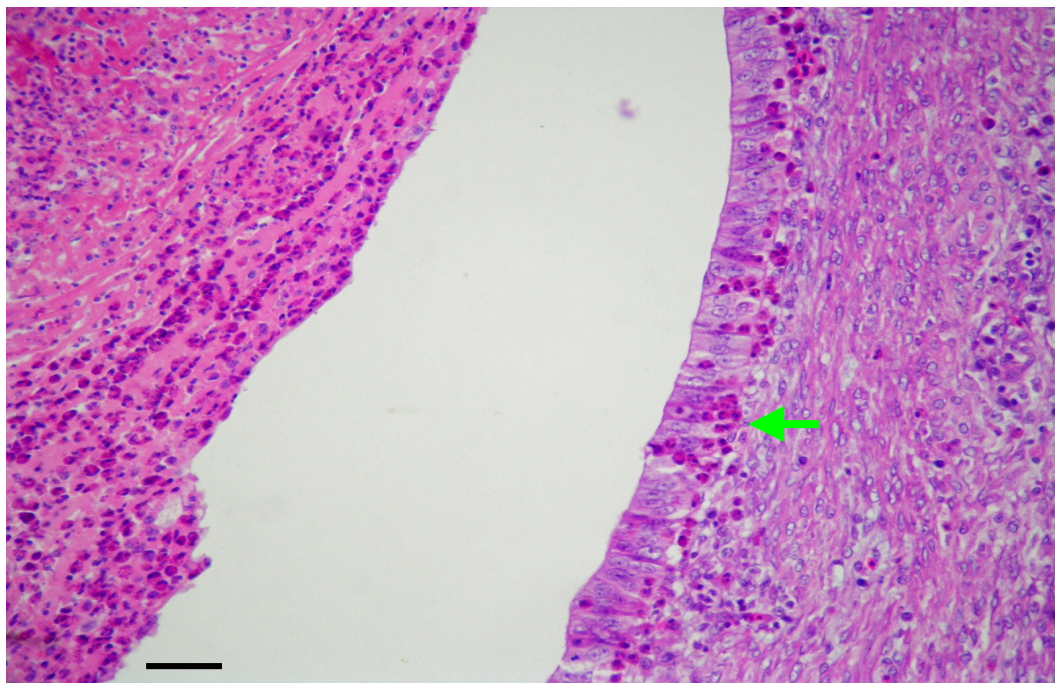


Figura 54: Fotomicrografia de oviduto de ave caquética abatida. À esquerda necrose caseosa. À direita, epitélio do oviduto com alguns heterófilos na mucosa e submucosa (seta). HE, barra: 10 μ m.

A presença de exsudato caseoso na luz com espessamento da parede são, segundo BISGAARD (1985), as características macroscópicas mais comuns da salpingite.

A salpingite é mais freqüentemente observada em galinhas poedeiras que em frangos de corte (VIEIRA-PINTO et al., 2003) e nestas aves a infecção se dá pela ascensão da *E. coli* da cloaca ao oviduto (BISGAARD, 1995). Nos frangos de corte pode ocorrer em associação com lesões sistêmicas determinadas por este microorganismo (HUQ, 2002) mas a infecção do órgão estaria associada ao comprometimento inicial dos sacos aéreos abdominais pela bactéria (BISGAARD, 1995). BISGAARD & DAM (1980) constataram que a prevalência de salpingite em frangos de corte parece ser constante e em seu experimento houve crescimento de culturas puras de *E. coli* em todos os casos de salpingite examinados, enquanto que

em galinhas poedeiras também houve crescimento de outras bactérias como a *Pasteurella haemolytica*, *Proteus miriabilis* e *Pasteurella gallinarum* (BISGAARD & DAM, 1981). As lesões macroscópicas são muito similares, independente do microorganismo envolvido e é impossível correlacionar os achados macroscópicos ao agente etiológico (BISGAARD & DAM, 1981). Como o material não foi colhido para identificação e isolamento da bactéria envolvida, não foi possível determinar o agente agressor, mas a suspeita recai na infecção oportunista por *E. coli*. Microscopicamente, na parede do órgão, foi possível perceber hiperemia, edema da parede do oviduto e presença de heterófilos. Na luz havia uma massa composta por tecido necrótico e profuso infiltrado inflamatório predominantemente heterofílico. Estas alterações também foram descritas por BISGAARD (1995).

6.2.14. Outras lesões

Os tendões estavam macroscopicamente afetados em 13 animais (3,3%). Pôde-se detectar espessamento em 11 animais (84,61%) e presença de líquido amarelo esbranquiçado envolvendo o tendão em dois frangos (15,38%).

Dos sete frangos (1,8%) com lesões proventriculares, cinco (71,42%) apresentaram espessamento difuso ou nodular da parede do órgão com dilatação, um (14,28%) apresentou hemorragia e um aderência do proventrículo a outros órgãos (14,28%).

A Figura 55 demonstra hemorragia proventricular de um dos frangos caquéticos com alteração neste órgão.

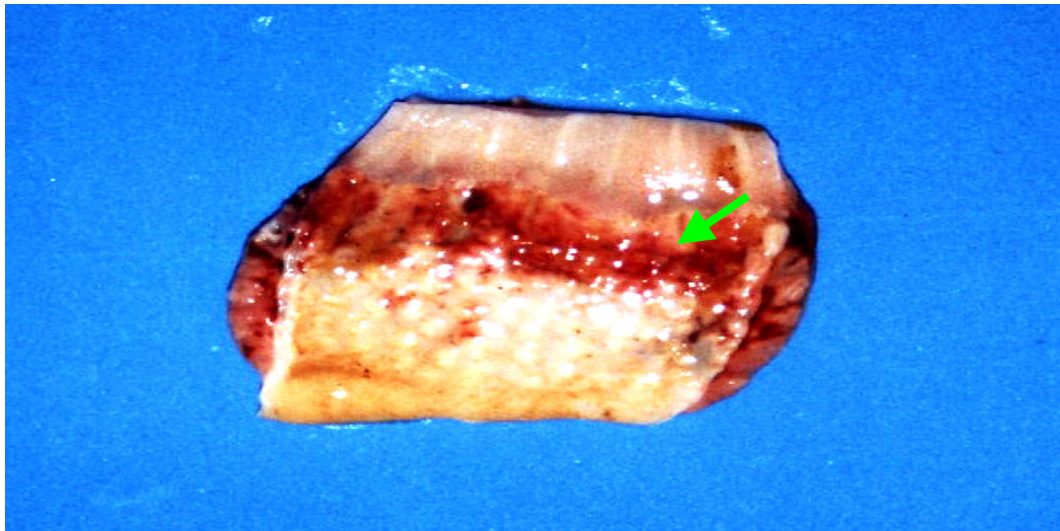


Figura 55: Proventrículo de ave caquética abatida. Percebe-se faixa de hemorragia na mucosa do órgão (seta).

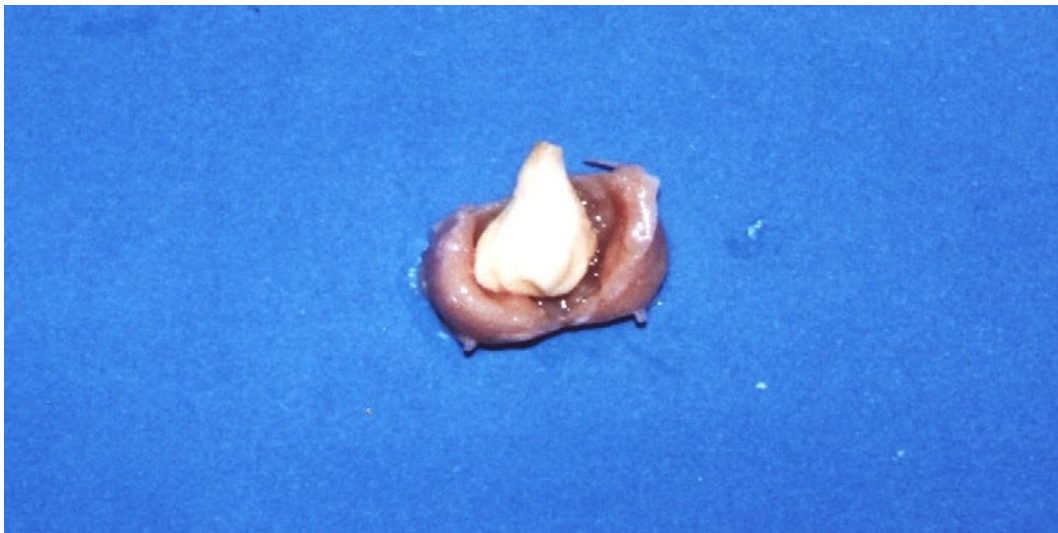


Figura 56: Bolsa cloacal de frango caquético preenchida por material caseoso consistente e esbranquiçado.

Metade dos seis animais (1,5%) com lesões na bolsa cloacal apresentou pontos avermelhados na mucosa do órgão, a outra metade apresentou exsudato caseoso denotando bursite, alteração mostrada pela Figura 56.

Dos seis animais (1,5%) com lesões macroscopicamente detectáveis no baço, quatro deles (66,67%) apresentaram aumento do órgão, um animal (16,66%) demonstrou atrofia e em um animal (16,66%) foi possível verificar aderência do baço a outros órgãos.

Detectou-se dois casos de deformidades pancreáticas (0,5%) e foram as únicas alterações observadas neste órgão.

No esôfago, papo e traquéia não foram encontradas lesões macroscopicamente detectáveis.

6.3. Comparação entre aves caquéticas e não caquéticas

Algumas alterações consideradas pela portaria nº 210 (MAPA, 1998) foram escolhidas e foi analisada a distribuição percentual destas, em aves caquéticas e não caquéticas. Para as aves não caquéticas foi utilizado o relatório diário de ocorrência de lesões.

Os casos de celulite e dermatose foram considerados juntos por serem várias vezes encontrados em um mesmo animal caquético e por ser a informação da associação ausente nos animais não caquéticos. Estas duas lesões foram encontradas em 25,26% dos caquéticos e em 3,59% dos não caquéticos.

As artrites foram encontradas em 12,75% nos caquéticos e 0,5% de não caquéticos.

Nos frangos caquéticos a aerossaculite foi encontrada em 26,25% das aves e não foi detectada nos animais não caquéticos.

Para a classificação de colibacilose foram considerados os animais que possuíam alteração em pelo menos três órgãos: pericárdio, fígado e sacos aéreos. Nos animais caquéticos a enfermidade apareceu em 16,25% das aves examinadas e nos não caquéticos, em 0,00245% delas.

Casos de hepatite, nos frangos caquéticos, eram assim classificados sempre que havia: presença de fibrina sobre a cápsula hepática, fígado esverdeado, aderência do fígado ao pericárdio ou a sacos aéreos; fígado amarelado ou nodulações endurecidas, puntiformes e difusamente distribuídas no parênquima hepático. As hepatites foram detectadas em 32,0% dos animais caquéticos e em 0,00245% das aves não caquéticas.

O quadro de pericardite pode ser macroscopicamente observado em 21,5% dos animais caquéticos e em 0,0926% dos não caquéticos.

O diagnóstico de salpingite foi dado em 7,5% das aves caquéticas e em 0,052% das aves não caquéticas.

Quadros de síndrome ascítica foram detectados em 7% das carcaças caquéticas e em 0,0975% das não caquéticas.

Os resultados são apresentados na Tabela 13, com um intervalo de confiança de 95% para o percentual de aves acometidas por cada uma das lesões consideradas. São relatados os percentuais de aves caquéticas e não caquéticas que apresentaram a doença na amostra e uma estimativa por intervalo do percentual de aves que devem apresentar a doença entre estas aves. A presença de todas estas lesões foi significativamente maior em aves caquéticas quando em comparação com as aves não caquéticas, o que corrobora para a afirmação de que quadros de caquexia estejam relacionados ao aparecimento de enfermidades inflamatórias primárias.

Tabela 13: Percentual de aves que apresentaram determinada lesão – comparação entre frangos caquéticas e não caquéticas.

Lesão ou alteração	Percentual de aves que apresentaram a doença			
	Aves Caquéticas		Aves não Caquéticas	
	%	I.C. de 95%	%	I.C. de 95%
Celulite + Dermatose	25,26	[22,14 a 28,38]	3,59	[3,55 a 3,63]
Artrite	12,75	[10,35 a 15,15]	0,5	[0,49 a 0,52]
Aerossaculite	26,25	[23,08 a 29,42]	0	Zero
Colibacilose	16,25	[13,59 a 18,91]	0,00245	[0,0015 a 0,0034]
Hepatite	32,0	[28,64 a 35,36]	0,00245	[0,0015 a 0,0034]
Pericardite	21,25	[18,30 a 24,20]	0,0926	[0,0866 a 0,0986]
Salpingite	7,25	[5,38 a 9,12]	0,05235	[0,0478 a 0,0569]
Síndrome ascítica	7,0	[5,16 a 8,84]	0,0975	[0,0913 a 0,1037]
Total	400		Total	983.635

Aponta-se o item colibacilose com elevada freqüência de aparecimento nas aves caquéticas como sendo um dado importante. A portaria nº 210 do MAPA (1998) considera que as lesões que envolvem pericardite, peri-hepatite e aerossaculite são lesões septicêmicas causadas por *Escherichia coli* e que além de determinarem mau aspecto da carcaça também são fontes de enfermidades para consumidores e devem ser completamente condenadas. Este quadro foi classificado como tríade de condenação de carcaças (FERREIRA & KNOBL, 2000), muito embora, macro e microscopicamente, FISCHER et al. (1998) tenham encontrado lesões bastante similares em aves inoculadas experimentalmente com *E. coli* e *Pasteurella multocida*. Tais lesões incluíam aerossaculite, hepatite e

peri-hepatite, pericardite e artrite e, além dessas, aos três dias pós-infecção pôde ser observado perda de peso, desidratação e atrofia da bolsa cloacal. Então, esse tipo de diagnóstico embora feito corriqueiramente na linha de abate pode estar equivocado.

Na maioria das vezes as alterações generalizadas enquadradas como colibacilose são resultado da proliferação oportunista da *E. coli* subsequente à uma infecção primária, mas NAKAMURA et al. (1999) relataram casos de colibacilose primária, o que não pode ser totalmente descartado nos frangos caquéticos porque a imunossupressão desencadeada pelos fatores estressantes, permite o desenvolvimento de caquexia e favoreceria a infecção por *E. coli* também.

FISCHER et al. (1998) consideram que a generalização de quadros de colibacilose pode acontecer antes mesmo da repercussão na carcaça, por isso alguns animais portadores desta enfermidade não são condenados por caquexia. Este estudo demonstrou, entretanto, que enquanto a frequência de aparecimento desta doença em aves caquéticas é de 16,25% ela aparece em 0,0025% das aves não caquéticas, um percentual significativamente menor.

A orientação do MAPA é a de notificação mensal desta enfermidade no demonstrativo 2 e como as aves são condenadas antes da evisceração, essa doença não seria declarada.

6.4. Distribuição das lesões em aves caquéticas segundo o sexo

De posse das lesões macroscópicas evidenciadas, fêmeas e machos foram testados quanto ao aparecimento destas lesões. A Tabela 14 mostra a distribuição das aves caquéticas segundo o sexo.

Tabela 14: Distribuição das lesões de acordo com o sexo das 400 aves retiradas da linha de matança em abatedouro frigorífico na região Centro-Oeste do Brasil por apresentarem caquexia.

Alteração	Sexo em %		Significância P – valor*
	M	F	
Aerossaculite	26,9	25,2	0,708
Colibacilose	16,6	15,7	0,803
Hepatite	30,8	34,0	0,433
Pericardite	21,0	21,8	0,847
Síndrome Ascítica	7,9	5,4	0,352
Celulite + Dermatose	26,9	22,5	0,326
Artrite	15,0	8,8	0,074

* $p > 0,05$ representa que não há diferenças significativas nas alterações detectadas em machos e fêmeas. Foi aplicado o teste t-Student.

Foi aplicado o teste t-Student para cada uma das comparações e não foram encontradas diferenças significativas ($p > 0,05$) para o aparecimento das alterações. Isto demonstra que as lesões podem aparecer indistintamente em machos ou fêmeas, com ligeira tendência para que a artrite ($p = 0,074$) seja apresentada mais por machos que fêmeas.

6.5. Peso das aves de acordo com o sexo

O teste t-Student demonstrou que pode-se afirmar com 99,99% de confiabilidade ($p < 0,0001$) que as aves caquéticas do sexo masculino são em média mais pesadas que as do sexo feminino. A diferença estimada a um nível de 95% de confiança está entre 45g a 122g. Estes dados estão representados na Tabela 15. Este fato também pode ser observado em aves não caquéticas (STRINGHINI et al., 2003; MORO et al., 2005). A diferença entre os pesos dos dois sexos pode ser explicada em parte pela presença de hormônios andrógenos, estimulantes indiretos do hormônio do crescimento (MACARI & LUCHETTI, 2002).

Tabela 15: Comparação do peso por sexo de 400 aves retiradas da linha de matança de abatedouro frigorífico da região Centro-Oeste do Brasil por apresentarem caquexia.

Sexo	Estatísticas do Peso		
	Nº	Média (g)	D.P.
Feminino	147	755 ±	172
Masculino	253	830 ±	213
Total	400	808 ±	202,5

$p < 0,0001$. Há diferenças significativas nos pesos de machos e fêmeas. Foi aplicado o teste t-Student. DP= Desvio padrão.

6.6. Lesões de acordo com o grau de caquexia

A Tabela 16 demonstra a distribuição percentual da presença de determinadas lesões em aves caquéticas, subdividas nos três graus de caquexia. Para a avaliação deste dado foi aplicado o teste Qui-Quadrado.

As alterações articulares apresentaram-se mais em animais com grau 3 de caquexia ($p < 0,05$). Embora saiba-se que animais com elevado ganho de peso são mais propensos a distúrbios ósseos e articulares (EUROPEAN COMMISSION, 2000), em virtude da pressão do peso sobre estas estruturas. Vale ressaltar que as aves classificadas como grau 3 não possuíam apenas lesões articulares e que o envolvimento das articulações faz parte de um quadro sistêmico. Essas lesões poderiam ser ainda agravadas pela dificuldade dos portadores em alcançarem os comedouros, assim, a diminuição da ingestão de ração levaria à imunossupressão e esta agravaria o quadro inicial.

A salpingite foi mais detectada em animais com grau 2 de caquexia ($p < 0,05$) e não há explicação para este fato.

Nas demais alterações macroscópicas não foram encontradas diferenças significativas nos animais de acordo com os graus de caquexia.

Tabela 16: Distribuição percentual da presença de determinadas doenças em 400 frangos retirados da linha de matança de um abatedouro frigorífico da região Centro-Oeste do Brasil por apresentarem caquexia

Alteração	Distribuição percentual das doenças por grau de caquexia e número total de frangos				Significância p –valor*
	1	2	3	Total	
Celulite + Dermatose	24,07	25,89	29,79	25,25	0,699
Artrite	9,13	16,96	21,28 *	12,75	0,021
Aerossaculite	24,07	29,46	29,79	26,25	0,474

Colibacilose	14,52	17,86	21,28	16,25	0,446
Hepatite	31,95	33,93	27,66	32,00	0,741
Pericardite	21,99	21,43	17,02	21,25	0,747
Salpingite	5,39	12,50*	4,26	7,25	0,040
Síndrome ascítica	5,39	9,82	8,51	7,00	0,288

Percentuais seguidos de * diferem dos demais. (* $p \leq 0,05$; teste Qui-quadrado)

Por meio de uma análise de variância comparou-se o peso das aves caquéticas subdividas nos três graus de caquexia e encontrou-se diferença significativa ($p < 0,01$) entre as aves de grau 3 e as demais. A representação está na Tabela 17.

Tabela 17: Comparação do peso segundo o grau de caquexia de 400 aves retiradas da linha de matança de abatedouro frigorífico na região Centro-Oeste do Brasil por estarem caquéticas.

Grau de Caquexia	Estatísticas do Peso			
	Nº	Média	D.P.	I.C. 95%
1	241	827,7a	208,7	801,4 a 854,0
2	112	819,7a	195,3	783,5 a 855,9
3	47	679,4b	131,3	641,9 a 716,9

$p < 0,01$. Valores seguidos de letras diferentes diferem entre si. Foi aplicado uma análise de variância. D.P.= desvio padrão; I.C.= intervalo de confiança.

A idade média dos frangos caquéticos examinados foi de 42 dias e o peso médio de 808g, valor que contrasta com o peso médio obtido das aves abatidas aos 42 dias pela empresa onde o estudo foi conduzido – 2.250g. Estes dados estão de acordo com os de MELLO (2002) cujo estudo também demonstrou tal discrepância.

Embora a proeminência do esterno, e não o peso, tenha sido utilizada como parâmetro para a divisão das aves caquéticas nos três graus, as carcaças classificadas com o grau 3 de caquexia (maior proeminência do esterno), foram as menos pesadas (média de 679,4g). Entre as aves caquéticas classificadas com o grau 1 e 2 não houve diferença. Inicialmente, com a divisão em três graus suspeitava-se que as aves com maior proeminência do esterno e maior depleção de massas musculares também seriam aquelas com as alterações mais marcantes. A suspeita não se confirmou.

6.7. Associação entre aves caquéticas e falta de ração no lote

A partir da informação contida nas fichas de avaliação dos lotes de que alguns destes tiveram falta de ração por um ou mais dias, testou-se por meio do teste de Qui-quadrado a associação entre o grau de caquexia e a falta de ração. O resultado exposto na Tabela 18, aponta que a falta de ração por um ou dois dias não influencia no aparecimento de graus mais severos de caquexia ($p\text{-valor} < 0,136$).

Tabela 18: Relação entre grau de caquexia e a falta de ração observado em 400 aves retiradas da linha de matança de abatedouro frigorífico da região Centro-Oeste do Brasil.

Grau de Caquexia	Faltou ração ?		χ^2	P-Valor
	Não	Sim		
1	88,8	11,2		
2	92,1	17,9	3,98	NS
3	80,9	19,1		

NS= não significativo; p-valor (0,136). Foi aplicado o teste Qui-Quadrado.

Não foi possível detectar relação entre caquexia e falta de ração sofrida pelo lote no decorrer do seu desenvolvimento e isto corrobora com KOTLER (2000) que explica que um dos paradigmas da nutrição é fazer a distinção de estados de fome daqueles de caquexia. Em ambos há perda de massa muscular, gordura e diminuição do consumo calórico mas enquanto os estados de fome geram diminuição da síntese protéica, da degradação de proteína e não há modificações no cortisol sérico, nos quadros de caquexia há ligeiro aumento da síntese de proteínas (principalmente as da fase aguda da inflamação), aumento da degradação de proteínas (miofibrilares) e elevação dos níveis séricos de cortisol.

Uma parcela das aves classificadas como caquéticas (13,75%) não revelou alterações internas detectáveis macroscopicamente, embora a atrofia muscular e o aspecto repugnante por elas apresentados tenham sido motivos suficientes para sua condenação total.

7. CONCLUSÕES

Variadas lesões e por conseguinte várias causas estão associadas ao aparecimento de caquexia, deste modo, o diagnóstico de caquexia, embora preconizado pelas normas do Serviço de Inspeção Federal, não apontam as alterações que a determinam.

Nos animais caquéticos o órgão mais afetado é o fígado, o que deve contribuir significativamente para o déficit de aminoácidos e para a depleção muscular.

A freqüência de aparecimento de celulite associada à dermatose, artrite, aerossaculite, colibacilose, hepatite, pericardite, salpingite e síndrome ascítica é maior para frangos caquéticos que não caquéticos.

Há relação positiva entre a degeneração da cabeça femoral e nefrite, fato que indica pesquisa para a primeira, na existência da segunda, para os animais não caquéticos, na linha de inspeção.

REFERÊNCIAS

ACLAND, H.M.; SILVERMAN-BACHIN, L.A.; ECKROADE, R.J. Lesions in broiler and layer chickens in an outbreak of highly pathogenic avian influenza virus infection. **Vet Pathol.** v.21, n.6, p.564-569, 1984.

AENGWANICH, W.; SIMARAKS, S. Pathology of heart, lung, liver and kidney in broilers under chronic heat stress. **Songklanakarín J. Sci. Technol.**, v.26, n.3, p.417-424, 2004.

ANTUNES, R. **Alojamento superado**, 2004. Disponível em: http://www.aviculturaindustrial.com.br/site/dinamica.asp?id=12056&tipo_tabela=produtos&categoria=frango_de_corte. Acesso em 14 de mai 2005.

ASSAYAG, M.S. Bronquite infecciosa das galinhas. In: V SIMPÓSIO BRASIL SUL DE AVICULTURA, 2004, Chapecó. *Anais...* Chapecó: V Simpósio Brasil Sul de Avicultura, 2004, p. 42-46p.

BARBOSA, M.J.B. **Efeitos de níveis de energia metabolizável e da forma física da ração sobre o desempenho de frangos de corte criados com separação de sexo**. 1992. Dissertação (Mestrado em Zootecnia). Universidade Federal de Minas Gerais, Belo Horizonte, 1992.

BARNES, D.M.; KIRBY, Y.K.; OLIVER, K.G. Effects of biogenic amines on growth and incidence of proventricular lesions in broiler chickens. **Poult Sci.**, v. 80; n. 7, p. 906-911, 2001.

BEUTLER, B. et al. Purification of cachectin, a lipoprotein lipase-suppressing hormone secreted by endotoxin-induced RAW 2647 cells. **Exp Med. May**, v.161, n.5, p.984-995, 1985.

BILGILI, S.F. Problemas de pele em frangos: celulite e pododermite. In: V SIMPÓSIO BRASIL SUL DE AVICULTURA, 2004, Chapecó. *Anais...* Chapecó: V Simpósio Brasil Sul de Avicultura, 2004. p.1-6.

BISGAARD, M. Salpingitis in web-footed birds: Prevalence, aetiology and significance. **Avian Pathol.**, v. 24, n. 1, p. 443-452, 1995.

BISGAARD, M.; DAM, A. Salpingitis in poultry. I. Prevalence, bacteriology, and possible pathogenesis in broilers. **Nord. Vet. Med.**, v. 32, n. 9, p. 361-368, 1980.

BLAKESLEE, D. et al. Isolation of a factor with toxohormone properties from mouse tumor cells in culture. **J. Cancer Lett.**, v.5, n.1, p.49-54, 1978.

BRASIL. Ministério da Agricultura Pecuária e Abastecimento. Lei n.º 1283 de 18 de dezembro de 1950. Aprova o Regulamento de Inspeção Industrial e Sanitária de Produtos de Origem Animal. Diário Oficial da República Federativa do Brasil, Brasília, DF, 7 julho 1952.

BRASIL. Ministério da Agricultura Pecuária e Abastecimento. Portaria n.º 210, de 10 de novembro de 1998. Aprova o Regulamento Técnico da Inspeção Tecnológica e Higiênico-Sanitária de carne de aves. Diário Oficial da República Federativa do Brasil, DF, p.226, 26 nov.1998. Seção 1.

BUSSAB, W.O. **Análise de variância e de regressão atual**. São Paulo: Atual, 2 ed., 1986.

BUTCHER, G. D., NILIPOUR, A.H. Broiler Management - The First 24 Hours- VM124, EDIS. **Florida Cooperative Extension Service**, Institute of Food and Agricultural Sciences, University of Florida., v.1, 2002. Disponível em: <http://edis.ifas.ufl.edu>. Acesso em: 18 de fev 2004.

- BUTOLO, J.E. **Qualidade de Ingredientes na Alimentação Animal**. Campinas: Editora do Colégio Brasileiro de Alimentação Animal, 2002. 17p.
- CAMPOS, E.J. Poultry Behavior. **Rev. Bras. Cienc. Avic.**, v.2, n.2, p.93-113, 2000.
- CASTANEDA-SCEPPA, C.: Muscle Wasting and Protein Metabolism. **Anais ASAS Triennial Growth Symposium: Current Concepts of Animal Growth x Metabolic and Cellular Regulation of Protein Deposition**, 2001. Disponível em: <http://www.fass.org/fass01/grow01.htm>. Acesso em: 20 de jan 2004.
- CUNNINGHAM, J.G. **Tratado de Fisiologia Veterinária**. Rio de Janeiro: Guanabara Koogan, 3ed., 2004, p. 350-368.
- D'AVILA, Z.S. **UBA Informa – Criador de Galinhas**. 2005. Avicultura industrial. Disponível em: <http://www.aviculturaindustrial.com.br/site/Dinamica.asp?id=12283&tipo=Tabela=negocios&categoria=mercadointern>. Acesso em: 14 de mai. 2005.
- DANIEL, W.W. **Biostatistics: a foundation for analysis in the health sciences**. New York: John Wiley & Sons Inc., 7 ed., 1996.
- DEFRA. Department For Environment Food And Rural Affairs. **Code of recommendations for welfare of livestock: Meat chickens and breeding chickens**. UK. PB7275, p.25, 2002.
- DIAZ, G.J.; SUGAHARA, M. Individual and combined effects of aflatoxin and gizzerosine in broiler chickens. **Br. Poult. Sci.**, v. 6, n. 5, p. 729-736, 1995.
- ELFADIL, A.A. et al. Description of cellulitis lesions and associations between cellulitis and other categories of condemnation. **Avian Dis.**, v.40, n.3, p.690-698, 1996.

ELROM, K. Handling and Transportation of broilers welfare, stress, fear and meat quality. Part II: Stress. **Israel J. Vet. Med.**, v. 55, n.2, 2000. Disponível em: http://www.isrvma.org/article/55_2_0.htm. Acesso em: 14 de mai 2005.

ELROM, K. Handling and Transportation of broilers welfare, stress, fear and meat quality. Part VI: The consequences of handling and transportation of chickens (*Gallus gallus domesticus*). **Israel J. Vet. Med.**, v.56, n.2, 2001. Disponível em http://www.isrvma.org/article/56_2_1.htm. Acesso em: 14 de mai 2005.

EUROPEAN COMMISSION. Health & consumer protection directorate-general. Directorate B - Scientific Health Opinions. Unit B3 - Management of scientific committees II. The welfare of chickens kept for meat production (broilers). **Report of the scientific committee on animal health and animal welfare**, 2000. Disponível em: http://europa.eu.int/comm/food/fs/sc/scah/out39_en.pdf. Acesso em: 29 de jul 2005.

FALLAVENA, L.C.B. Lesões cutâneas em frangos de corte: características morfológicas e moleculares. **Acta Scie. Vet.**. Resumo de tese., v.30, n.1, p. 63-64, 2002.

FERREIRA, A.J.P.; KNOBL, T. Colibacilose. In: BERCHIERI Jr., A.; MACARI, M.: **Doenças das Aves**. Campinas: FACTA. 2 ed., 2000.

FERRETER, R.H.; ALLEN, P.C. *Eimeria acervulina* infection elevate plasma and muscle 3-methylhistidine levels in chicken. **J. Parasitol.**, v.86, n.4, p.783-791, 2000.

FINCK, B.N.; JOHNSON, R.W. Intracerebroventricular injection of lipopolysaccharide increases plasma leptin levels. **Neuroreport.**, v. 10, n.1, p.153-156, 1999.

FISCHER, M.E.; TRAMPEL, D.W.; GRIFFITH, R.W. Postmortem detection of acute septicemia in broilers. **Avian Dis.**, v. 42, n.3, p.452-461, 1998.

FRANCHINI, A.A. **Indicadores de competitividade da carne de frango brasileira e o comércio internacional**. 2001. Dissertação (Mestrado em Economia) – Universidade Federal de Viçosa, Minas Gerais. 2001.

FURLAN, R.L. et al. Efeito da restrição alimentar inicial e da temperatura ambiente sobre o desenvolvimento de vísceras e ganho compensatório em frangos de corte. **Arq. Bras. Med. Vet. Zootec.**, v.53, n.4, p. 1-7, 2001.

GARCIA, R.G. et al. Efeito da densidade de criação e do sexo sobre o empenamento, incidência de lesões na carcaça e qualidade da carne de peito de frangos de corte. **Rev. Bras. Ciên. Avíc.** v.4, n.1, 2002.

GARCIA-NETO, M.; CAMPOS, E. J. Suscetibilidade de linhagens de frangos de corte à síndrome ascítica. **Pesq. agropec.bras.**, v.39, n.8, p.803-808, 2004.

GOMIS, S.; AMOAKO, K.; NGELEKA, M.; BELANGER, L.; ALTHOUSE, B., KUMOR, E.; WATERS, E.; STEPHENS, S.; RIDDELL, C.; POTTER, A.; ALLAN, B. Histopathologic and bacteriologic evaluations of cellulitis detected in legs and caudal and abdominal regions of turkeys. **Avian Dis.**, v.46, n.1, p. 192-197, 2002.

GREGORY, N.G.; ROBINS, J.K. A body condition scoring system for layers hens. **New Zealand J. Agric. Res.**, v.41, n.1, p. 555-559, 1998.

GRIFFITHS, G.L.; PURCELL, D.A.: A survey of slaughter procedures used in chicken processing plants. **Aust. Vet J.**, v. 61, n. 12, p.399-401, 1984.

GUIMARÃES, E.B. et al. Porcentagem de parênquima e índice apoptótico da bolsa cloacal em frangos de corte em ambiente de conforto e estresse térmico. **Arq. Bras. Med. Vet. Zootec.**, v. 55, n.2, p.178-186, 2003.

HASSELGREN, P.O.; FISCHER, J.E. Muscle cachexia: current concepts of intracellular mechanisms and molecular regulation. **Ann Surg.**, v. 233, n.1, p.9-17, 2001.

HOWARD, J.; SENIOR, D.F. Cachexia and Nutritional issues in Animals with Cancer. **J. Am. Vet. Med. Assoc.**, v.214, n. 5, p. 632-637, 1999.

HUQ, R. **Longitudinal Study of the Causes of Mortality of Chickens in Parent Stock Flocks of the Department of Livestock Services (DLS) of Bangladesh with a Special Emphasis on *Esherichia coli* Infection.** 2002. Tese (Mestrado em Microbiologia Veterinária) – The Royal Veterinary and Agricultural University, Frederiksberg. 2002.

ITO, N.M.K. Enteric diseases and its linkage with liver lesions in brazilian broiler industry. In: THE ELANCO GLOBAL ENTERITIS SYMPOSIUM, 2002, São Paulo. *Resumos...* São Paulo: Elanco, 2002. Disponível em: <http://www.poultry-health.com/fora/inthelth/ito02.pdf>. Acesso em: 17 de jan 2006.

JULIAN, R.J.; FRIARS, G.W.; FRENCH, H.; QUINTON, M. The relationship of righth ventricular failure, and ascites to weight gain in broiler and roaster chickens. **Avian Dis.**, v.31, n.1, p.130-135, 1987.

KOTLER, D.P. Cachexia. **Ann. Intern. Med.** v.133 p. 622-634, 2000.

LAMOSOVÁ, D.; ZEMAN, M. Effect of leptin and insulin on chick embryonic muscle cells and hepatocytes. **Physiol. Res.**, v.50, n.1. p.183-189, 2001.

MACARI, M.; GIVISIEZ, P.E.N. Fisiologia respiratória. In: MACARI, M.; FURLAN, R.L.; GONZALES, E. **Fisiologia aviária aplicada a frangos de corte**. São Paulo: FACTA. 2 ed., 2002. p.37-49.

MACARI, M.; LUQUETTI, B.C. Fisiologia cardiovascular. In: MACARI, M.; FURLAN, R.L.; GONZALES, E. **Fisiologia aviária aplicada a frangos de corte**. Campinas: FACTA. 2 ed., 2002, p. 37-49.

MACLACHLAN, N.J.; CULLEN, J.M. Fígado, sistema biliar e pâncreas exócrino,. In: CARLTON, W.W.; MCGAVIN, M.D. **Patologia Veterinária Especial de Thomson**. Porto Alegre: Artes Médicas. 2 ed., p. 95-131, 1998.

MAIORKA, A. Impacto da saúde intestinal na produtividade avícola. In: V SIMPÓSIO BRASIL SUL DE AVICULTURA, 2004, Chapecó. *Anais...* Chapecó: V Simpósio Brasil Sul de Avicultura, 2004. p. 119-129.

MAIORKA, A; BOLELI, I.C.; MACARI, M. Desenvolvimento e reparo na mucosa intestinal. In: MACARI, M.; FURLAN, R.L.; GONZALES, E. **Fisiologia aviária aplicada a frangos de corte**. São Paulo: FACTA. 2 ed., 2002, p. 37-49.

MAXWELL, M.H.; ROBERTSON, G.W. World broiler ascites survey 1996. **Poult. Int.**, v. 36, n.1, p.16-22, 1997.

McMULLIN, P. Diagnosis, Management and Control of Avian Pneumovirus infection in broiler parent chickens. In: FACTA: FUNDAÇÃO APINCO DE CIÊNCIA E TECNOLOGIA AVÍCOLAS SYMPOSIUM, 1998, Campinas, Brazil, *Anais...* Campinas: FACTA, 1998.

McNAMEE, P.T.; SMYTH, J.A. Bacterial chondronecrosis with osteomyelitis ("femoral head necrosis") of broiler chickens: a review. **Avian Pathol.**, v.29, n.4, p. 477-495, 2000.

MELLO, C.A.: **Caquexia em frangos de corte: Avaliação dos aspectos anatomopatológicos, bioquímicos séricos e da inspeção sanitária**. 2001. 60f. Dissertação (Mestrado em Medicina Veterinária – Higiene Veterinária e Processamento Tecnológico de Produtos de Origem Animal). Instituto de Veterinária, Universidade Federal Fluminense, Niterói, 2002.

MENDONÇA Jr., C.X. Enfermidades do sistema locomotor. In: BERCHIERI Jr., A.; MACARI, M.: **Doenças das Aves**. Campinas: FACTA. 2 ed., 2000,

MESSIER, S. et al. Focal dermatitis and cellulitis in broiler chickens. Bacteriological and pathological findings. **Avian Dis.**, v. 37, n.3, p. 839-844, 1993.

MITCH, W.E.; GOLDBERG, A.L. Mechanisms of muscle wasting; the role of ubiquitin proteasome pathway. **N. Engl. J. Med.**, v.335, n. 25, p.1897-1905, 1996.

MORÉS, N.; SOBESTIANSKY; J.; LOPES, A. **Avaliação patológica de suínos no abate – Manual de identificação**. Ed. Embrapa, Brasília, 2000.

MORO, D. N. et al. Desempenho produtivo de quatro linhagens de frangos de corte. **Ciênc. Rural**, v.35, n.2, p.446-449, 2005.

NAGARAJA., K.V. et al. Effect of ammonia on the quantitative clearance of *Escherichia coli* from lungs, air sacs, and livers of turkeys aerosol vaccinated against *Escherichia coli*. **Am. J. Vet. Res.**, v. 45, n. 2, p.392-395, 1984.

NAKAMURA, K. et al. Comparative pathology of heart and liver lesions of broiler chicken that died of ascites, heart failure e others. **Avian Dis.**, v. 43, n.3, p. 526-532, 1999.

NORTON, R.A.; BILGILI, S.F.; McMURTRY, B.C. A reproducible model for the induction of avian cellulitis in broiler chickens. **Avian Dis.**, v. 41, n.2, p.422-428, 1997.

OLIVEIRA, S.P. Changes in food consumption in Brazil. **Arch Latinoam. Nutr. Suppl.**, v. 47, n.2, (Suppl.1), p. 22-24, 1997.

ONO, M.; OKUDA, Y.; YAZAWA, S.; SHIBATA, I.; SATO, S.; OKADA, K. Outbreaks of adenoviral gizzard erosion in slaughtered broiler chickens in Japan. **Vet. Rec.**, v. 153, n. 25, p. 775-779, 2003.

PALMEIRA-BORGES, V. et al., Principais enfermidades em abatedouro frigorífico de aves no Mato Grosso do Sul – importância do diagnóstico macroscópico. In: XI ENCONTRO NACIONAL DE PATOLOGIA VETERINÁRIA, 2003, Botucatu. *Anais...* Botucatu: XI Encontro Nacional de Patologia Veterinária, 2003, p.89.

PEIGHAMBARI, S.M. et al. *Escherichia coli* isolates from avian cellulitis. **Avian Dis.**, v. 39, n.1, p.125-134, 1995.

PINHEIRO, C.C. et al. Indicadores sanguíneos de estresse por calor e restrição alimentar em frangos de corte. In: XV SALÃO DE INICIAÇÃO CIENTÍFICA DA UNIVERSIDADE FEDERAL DO RIO GRANDE DO SUL, 2003, Porto Alegre. *Resumos...* Porto Alegre: Universidade Federal do Rio Grande do Sul, 2003. Disponível em: www.seberi.propesq.ufgrs.br/cdsalao2003/CA2003.pdf. Acesso em: 28 de mai 2005.

POINTON, A..M. et al. Disease Surveillance at Slaughter. In: LEMAN, A.D. et al. **Diseases of Swine**. Iowa: Iowa State University Press. 7 ed., 1992, p. 968-985.

QURESHI, M.A.; GORE, A.B. Vitamin E exposure modulates prostaglandin and thromboxane production by avian cells of the mononuclear phagocytic system. **Immunopharm. Immunotoxicol.**, v.19, n.1, p. 473-87, 1997.

RADKOWSKI, M.; URADZINSKI, J.; SZTEYN, J. The occurrence of infectious and parasitic diseases in poultry slaughtered in the district of Olsztyn, Poland, 1986-91. **Avian Dis.**, v. 40, n. 2, p. 285-289, 1996.

RIDELL, C. Pathology of the skeleton and tendons of broiler chickens reared to roaster weights. I – Crippled chickens. **Avian Dis.**, v. 27, n. 4., p. 950-962, 1983.

ROSARIO, M.F. et al. Síndrome ascítica em frangos de corte: uma revisão sobre a fisiologia, avaliação e perspectivas. **Ciênc. Rural.**, v. 34, n.6, 2004.

RUBIN, H. Cancer cachexia: Its correlations and causes. **Proc. Natl. Acad. Sci.**, v.100, n.9, p.5384–5389, 2003.

SALLE, C.T.P.; SILVA, A.B.: Prevenção de doenças/manejo profilático/monitoração. In BERCHIERI Jr., A.; MACARI, M.: **Doenças das Aves**. Campinas: FACTA. 2 ed., 2000.

SANTOS, R.L.; NUNES, V.A.; BAIÃO, N.C. Pododermatite de contato em frangos de corte. **Arq. Bras. Med. Vet. Zootec.** v.54 n.6, 2002.

SCHWARTZ, L.D.; BICKFORD, A.A.: Necropsy of chickens, turkeys, and other poultry. **Vet. Clin. North. Am. Food Anim. Pract.**, v. 2, n. 1, p. 43-60, 1986.

SHARMA, V.; McNEILL, J.H. The emerging role of leptin and ghrelin in cardiovascular physiology and pathophysiology. **Curr. Vasc. Pharmacol.**, v. 3, n. 2, p. 169-180, 2005.

SIEGEL, S. **Estatística não-paramétrica (para as ciências do conhecimento)**. Rio de Janeiro: McGraw-Hill do Brasil Ltda. 1 ed., 1975.

SKEELES, J.K. Staphylococcosis. In: CALNEK, B.W. et al. **Diseases of poultry**. Iowa: Iowa State University Pres. 9 ed., 1991, p. 293-299.

SONCINI, R.A. Barreiras sanitárias na avicultura. In: V SIMPÓSIO BRASIL SUL DE AVICULTURA, 2004, Chapecó. *Anais...* Chapecó: V Simpósio Brasil Sul de Avicultura, 2004, p. 9-18.

STRINGHINI, J.H. et al. Avaliação do desempenho e rendimento de carcaça de quatro linhagens de frangos de corte criadas em Goiás. **R. Bras. Zootec.**, v.32, n.1, p.183-190, 2003.

SUN, X.; MAMMEN, J.M.; TIAN, X.: Sepsis induces the transcription of the glucocorticoid receptor in skeletal muscle cells. **Clin. Sci.**, v. 105, n. 3, p. 383-391, 2003.

TAOUI, M. et al. Cloning the chicken leptin gene. **Gene.**, v. 208, n.2, p. 239-242, 1998.

THOMSON, R.G. **Patologia Geral Veterinária**. Rio de Janeiro: Guanabara Koogan S.A. 1 ed., 1983.

TISDALE, M.J.: Biochemical mechanisms of cellular catabolism. **Curr. Opin. Clin. Nutr. Metab. Care.**, v. 5, n. 4, p.401-405, 2002.

TORTI, F.M. et al. A macrophage factor inhibits adipocyte gene expression: an in vitro model of cachexia. **Science**, v. 229, n. 4716, p. 867-869, 1985.

VIEIRA-PINTO, M. et al. O papel da inspeção sanitária *post mortem* em matadouro na detecção de lesões e processos patológicos em aves. Quatro casos de lesões compatíveis com a doença de Marek em carcaças de aves rejeitadas. **Rev. Port. Ciênc. Vet.**, v. 98, n. 547, p.145-148, 2003.

WATKINS, B., LU, Y.C. E CHEN, Y. R. Economic feasibility analysis for an automated on-line poultry inspection technology. **Poult. Scie.**, v. 79, n. 2, p. 265-274, 2000.

WOAH. World Organization for Animal Health. Americas/ Avian infectious bronchitis. Animal Health Status. Disponível em: http://www.oie.int/hs2/sit_maldcont.asp?c_mald=84&c_cont=2, 2004. Acesso em: 01 de ago 2005.

YOGARATNAM, V. Analysis of the causes of high rates of carcass rejection at a poultry processing plant. **Vet Rec.**, v. 137, n. 9, p. 215-217, 1995.

Livros Grátis

(<http://www.livrosgratis.com.br>)

Milhares de Livros para Download:

[Baixar livros de Administração](#)

[Baixar livros de Agronomia](#)

[Baixar livros de Arquitetura](#)

[Baixar livros de Artes](#)

[Baixar livros de Astronomia](#)

[Baixar livros de Biologia Geral](#)

[Baixar livros de Ciência da Computação](#)

[Baixar livros de Ciência da Informação](#)

[Baixar livros de Ciência Política](#)

[Baixar livros de Ciências da Saúde](#)

[Baixar livros de Comunicação](#)

[Baixar livros do Conselho Nacional de Educação - CNE](#)

[Baixar livros de Defesa civil](#)

[Baixar livros de Direito](#)

[Baixar livros de Direitos humanos](#)

[Baixar livros de Economia](#)

[Baixar livros de Economia Doméstica](#)

[Baixar livros de Educação](#)

[Baixar livros de Educação - Trânsito](#)

[Baixar livros de Educação Física](#)

[Baixar livros de Engenharia Aeroespacial](#)

[Baixar livros de Farmácia](#)

[Baixar livros de Filosofia](#)

[Baixar livros de Física](#)

[Baixar livros de Geociências](#)

[Baixar livros de Geografia](#)

[Baixar livros de História](#)

[Baixar livros de Línguas](#)

[Baixar livros de Literatura](#)
[Baixar livros de Literatura de Cordel](#)
[Baixar livros de Literatura Infantil](#)
[Baixar livros de Matemática](#)
[Baixar livros de Medicina](#)
[Baixar livros de Medicina Veterinária](#)
[Baixar livros de Meio Ambiente](#)
[Baixar livros de Meteorologia](#)
[Baixar Monografias e TCC](#)
[Baixar livros Multidisciplinar](#)
[Baixar livros de Música](#)
[Baixar livros de Psicologia](#)
[Baixar livros de Química](#)
[Baixar livros de Saúde Coletiva](#)
[Baixar livros de Serviço Social](#)
[Baixar livros de Sociologia](#)
[Baixar livros de Teologia](#)
[Baixar livros de Trabalho](#)
[Baixar livros de Turismo](#)