UNIVERSIDADE DE SÃO PAULO
FACULDADE DE MEDICINA DE RIBEIRÃO PRETO

VANCOMICINA LIPOSSOMAL PARA TRATAMENTO DE ENDOFTALMITE EXPERIMENTAL EM COELHOS

LUCIANA DE SÁ QUIRINO MAKARCZYK

Ribeirão Preto
2006

Livros Grátis

http://www.livrosgratis.com.br

Milhares de livros grátis para download.

UNIVERSIDADE DE SÃO PAULO
FACULDADE DE MEDICINA DE RIBEIRÃO PRETO

VANCOMICINA LIPOSSOMAL PARA TRATAMENTO DE ENDOFTALMITE EXPERIMENTAL EM COELHOS

Aluna: ***Luciana de Sá Quirino Makarczyk***

Orientador: ***Prof. Dr. Rodrigo Jorge***

Tese apresentada à Faculdade de Medicina de Ribeirão Preto da Universidade de São Paulo, para a obtenção do título de Doutor em Medicina, Área de Mecanismos Fisiopatológicos nos Sistemas Visual e Audio-Vestibular.

Ribeirão Preto
2006

Makarczyk, Luciana de Sá Quirino

Vancomicina lipossomal para tratamento de endoftalmite experimental em coelhos.

Ribeirão Preto, 2006.

78p.: il.; 30cm

Tese de Doutorado, apresentada à Faculdade de Medicina de Ribeirão Preto/USP – Programa: Oftalmologia, Otorrinolaringologia e Cirurgia de Cabeça e Pescoço – Depto. de Oftalmologia, Otorrinolaringologia e Cirurgia de Cabeça e Pescoço.

Orientador: Jorge, Rodrigo.

1. Vancomicina, 2. endoftalmite, 3. lipossomos, 4. Retina

RESUMO

Os antibióticos utilizados para o tratamento de endoftalmites possuem curto tempo de meia-vida e alguns pacientes necessitam de re-injeções. Lipossomos como carreadores de antibióticos são uma recente aplicação em oftalmologia e estudos farmacocinéticos apontam um efeito de liberação prolongado das drogas encapsuladas após injeção intravítrea. No presente trabalho, estudamos a eficácia clínica, microbiológica e toxicidade da vancomicina lipossomal. Para as análises clínica (n=30 olhos) e microbiológica (n=54 olhos), os coelhos previamente infectados com inóculo intravítreo de Staphylococcus epidermidis (1,0 x 10^7 unidades formadoras de colônias [UFCs]/ 0,1 mL), foram divididos em três grupos: 1. tratado com vancomicina lipossomal (1,0 mg/0,1mL) 24 horas após inoculação, 2. tratado com a forma aquosa do antibiótico (1,0 mg/0,1mL) 24 horas após inoculação e 3. grupo controle. A análise clínica foi realizada por meio de análise comparativa dos sinais inflamatórios e infecciosos oculares e a eficácia microbiológica foi avaliada de forma quantitativa (número de UFC / 0.1mL) utilizando-se materiais vítreos obtidos. A toxicidade ocular foi estudada por meio de análises histopatológica (n=8 olhos) e eletroretinográfica (n=10 olhos). Para ambos estudos, nos olhos direitos de coelhos não infectados foi administrado 1,0 mg/0,1mL de vancomicina lipossomal e os olhos esquerdos foram utilizados como controle. Vancomicina encapsulada em lipossomos mostrou efeitos clínicos similares comparando-se com a forma aquosa. A formulação lipossomal levou a uma mais rápida esterilização das culturas vítreas em relação à aquosa. A vancomicina lipossomal não é tóxica às estruturas oculares, o que foi demonstrado pelos estudos histopatológicos e eletroretinográficos, apesar do encapsulamento do antibiótico

aumentar sua permanência intravítrea. A vancomicina encapsulada em lipossomos pode, portanto, no cenário clínico, servir para tratar as endoftalmites bacterianas agudas e diminuir o número de re-injeções deste antibiótico.

ABSTRACT

Intravitreous antibiotics for endophthalmitis treatment are rapidly cleared following injection therefore requiring repeated injections. Liposomes use as drug carrier is a recent application in ophthalmology. Pharmacokinetics studies support the hypothesis that the liposomes can provide a sustained release effect after intravitreal injection. In this research, we studied clinical and microbiological effectiveness and ocular toxicity of the liposomal vancomycin. For clinical (n=30 eyes) and microbiological (n=54 eyes) experiments, the rabbits, previously infected with intravitreous Staphylococcus epidermidis inoculum (1,0 x 10^7 colony-forming units [CFU]/ 0,1 mL), were divided in three groups: 1. treated with liposomal vancomycin (1,0 mg/0,1mL) 24 hours after inoculation, 2. treated with the aqueous form of the antibiotic (1,0 mg/0,1mL) 24 hours after inoculation and 3. control group. Clinical analysis was conducted by the comparative analysis of inflammation and infectious features and microbiological effectiveness was evaluated in a quantitative way (number of CFU/ 0.1mL) using vitreous samples. Ocular toxicity was studied by histopathological (n=8 eyes) and electroretinographic analysis (n=10 eyes): right eyes were used to the administration of liposomal vancomycin (1,0 mg/0,1mL) and left eyes were used as controls. Vancomycin encapsulated in liposomes showed similar clinical effects comparing to its aqueous formulation. The liposomal vancomycin reached faster sterilization of vitreous cultures comparing to the aqueous one. Liposomal vancomycin was not toxic to eye structures, as it was shown by histopathological and electroretinographic experiments. Liposome-encapsulated vancomycin can, therefore, in the clinical scenario, be useful to treat acute bacterial endophthalmitis and decrease the number of reinjections of this antibiotic.

1. Introdução

1. 1. Definição de Endoftalmite

Endoftalmite é um termo empregado para se referir à inflamação intraocular predominantemente localizada na cavidade vítrea e / ou na câmara anterior. A causa da inflamação pode ser por microrganismos infectantes tais como bactérias ou fungos (endoftalmite infecciosa). Com menor freqüência, um estímulo não-infeccioso, tais como material cristaliniano retido ou substância tóxica introduzida no olho durante cirurgia podem ser responsáveis por resposta inflamatória (endoftalmite estéril). Quando o agente etiológico está situado na retina ou na coróide, os termos apropriados são retinite e coroidite, respectivamente. Na endoftalmite não há reação inflamatória da esclera. A endoftalmite constitui uma das complicações mais graves e de pior resultado funcional entre as afecções oftalmológicas.

Na endoftalmite infecciosa, os microrganismos podem ganhar acesso intraocular hematogenicamente (endoftalmite endógena), entretanto, mais comumente, os microrganismos são provenientes do meio externo (endoftalmite exógena), seja por meio de uma incisão cirúrgica (endoftalmite pós-operatória), uma laceração traumática com ou sem corpo estranho intra-ocular (endoftalmite traumática) ou por bolha filtrante conjuntival (endoftalmite associada à bolha filtrante). Todos esses subgrupos de endoftalmites são tipicamente causados por grupos específicos de microrganismos.

O estudo de Mayalath e Leopold (Mayalath et al, 1955), é um dos primeiros trabalhos sobre endoftalmite microbiana no qual foi demonstrado que

bactérias introduzidas na câmara anterior são mais facilmente eliminadas do que as introduzidas na câmara posterior.

No passado, o diagnóstico de endoftalmite era baseado no exame clínico e acreditava-se que uma infecção intra-ocular poderia ser diagnosticada a partir de cultura da conjuntiva. Em 1964, foi enfatizada pela primeira vez, a possibilidade da infecção intra-ocular ser causada por microorganismos completamente diferentes daqueles isolados na conjuntiva (Theodore, 1978), recomendando a paracentese da câmara anterior para a correta investigação da etiologia do processo inflamatório intra-ocular.

As culturas de amostras aspiradas do vítreo, em pacientes portadores de endoftalmite infecciosa, foram pela primeira vez descritas em 1974 e apresentavam crescimento bacteriano para amostras vítreas, mas não para aquelas do humor aquoso (Forster, 1974).

O quadro clínico clássico de endoftalmite consiste em: diminuição de visão, hipópio e vitreíte. Outros sinais e sintomas incluem: dor (a qual pode ser muito variável), hiperemia conjuntival, quemose conjuntival, edema corneano, edema palpebral. Perda de visão na endoftalmite resulta de danos causados por ação direta dos microrganismos por meio de toxinas e proteases, como também por resposta inflamatória induzida pela infecção. Em geral os organismos capazes de produzir exotoxinas, endotoxinas e proteases como S. aureus, espécies de Streptococcus, espécies de Bacillus, e gram-negativos (Pseudomonas, Serratia marcesens, Proteus) causam uma patologia mais rapidamente progressiva e fulminante e levam a um pior prognóstico visual. Em contraste, os cursos clínicos mais indolentes e de melhor prognóstico visual são associados a microrganismos menos virulentos como o Staphylococcus epidermidis e Propionibacterium acnes.

O diagnóstico e a instituição imediata do tratamento são de mister importância para um melhor prognóstico. Quando da suspeita, a coleta de material da câmara anterior e do vítreo, e concomitante aplicação de antibiótico intravítreo devem ser feitos imediatamente. Os materiais obtidos devem ser estudados através de exame bacterioscópico e semeados em meios de cultura. De acordo com o estudo norte-americano multicêntrico de endoftalmite (Endophthalmitis Vitrectomy Study Group, 1995), o uso de antibióticos sistêmicos não influencia o resultado final. A reavaliação do paciente deverá ser realizada 12 horas após a injeção intravítrea. Nesta reavaliação, o resultado do exame bacterioscópico já deve ser conhecido e uma eventual mudança de antibiótico pode ser realizada.

Nos casos em que a acuidade visual é de percepção luminosa ou clinicamente não está havendo resposta ao tratamento, está indicada a vitrectomia via pars plana, imediatamente.

1. 2. Endoftalmite Endógena

Endoftalmite endógena resulta de carreamento via hematogênica de bactérias piogênicas ou de fungos na septicemia ou de um local remoto para o olho, tais como, válvula cardíaca, doença renal pielonefrótica, doença óssea osteomielítica. Predispõe principalmente pacientes com doenças crônicas (como o diabetes mellitus), história de cirurgia recente, hemodiálise ou diálise peritoneal, estados de imunodepressão, usuários de drogas endovenosas, alimentação parenteral. Ocasionalmente, ambos os olhos são afetados. Caracterizada, por início agudo com dor, baixa de visão, hipópio e vitreíte. Uma grande variedade de microrganismos têm sido reportados. Os organismos gram-positivos mais

frequentes são: espécies de Streptococcus (endocardites), S.aureus (infecções cutâneas) e Bacillus cereus (usuários de drogas endovenosas). Os microrganismos gram-negativos mais comuns são meningococcus, Haemophilus influenzae, E.coli e Klebsiella. Os fungos assumem uma posição de destaque nesses casos, sendo que, o Candida albicans é o mais encontrado.

Em uma revisão de setenta e dois casos, dezoito dos quais foram bilaterais, meningite estava presente em dezenove, endocardite e infecções do trato urinário, dez casos cada, e uma bacteremia de origem desconhecida foi encontrada em dezenove pacientes (Greenwald, 1986).

Endoftalmite fúngica endógena desenvolve-se lentamente como áreas focais ou multifocais de corioretinite. Inflamação granulomatosa ou não-granulomatosa é observada com precipitados ceráticos, hipópio e vitreíte com agregados celulares no vítreo. A infecção pode se estender através da retina ao vítreo, produzindo abcessos localizados.

Quando endoftalmite endógena fúngica é fortemente suspeitada, muitos autores relatam que vitrectomia é o tratamento de escolha se há envolvimento significativo do vítreo, embora terapia sistêmica possa ser suficiente na doença inicial, diagnosticada precocemente. Vitrectomia tem sido empregada também em desordens inflamatórias progressivas que se provou serem causadas por fungos, tais como Cryptococcus (Henderly, 1987); nessas circunstâncias as indicações são diagnóstica e também terapêutica.

Agentes parasitários podem causar uma endoftalmite crônica. Nessas circunstâncias, os estágios ativos da infecção têm sido as indicações para intervenção cirúrgica para alguns autores. Entretanto, suas seqüelas são as

indicações mais comuns para cirurgia nas endoftalmites causadas por Toxocara canis e Toxoplasma gondii.

As espécies de Bacillus, antigamente raras, foram os organismos mais comumente encontrados de 1976 a 1985, seguidos pelos estreptococos. Neisseria meningitis, uma vez a causa mais comum, é o terceiro em freqüência em estudos recentes, com o S. aureus e o H. influenzae, ambos produzindo números similares de infecções.

As mortes reportadas em pacientes com essa patologia constituem, aproximadamente, 15% dos casos.

1. 3. Endoftalmite Bacteriana Exógena

A endoftalmite exógena é usualmente caracterizada por uma inflamação aguda supurativa não granulomatosa. Pela natureza aguda do processo, as células predominantes no aspirado são leucócitos polimorfonucleares. Microorganismos, células, restos necróticos estarão na câmara anterior e na cavidade vítrea. O infiltrado inflamatório celular pode envolver córnea, íris, corpo ciliar, retina, coróide, câmara anterior, além da cavidade vítrea. A gravidade da inflamação intra-ocular está relacionada à virulência do microorganismo causador, ao estágio da infecção e à resposta ao tratamento que tenha sido instituído.

O quadro clínico varia de acordo com o tipo de agente infectante, com o tempo decorrido até o início do tratamento, com os fatores de defesa do organismo. A endoftalmite aguda pós-operatória usualmente está presente do primeiro ao sétimo dia após o procedimento cirúrgico. Em geral, o paciente apresenta intensa dor, acuidade visual reduzida, edemas corneano, conjuntival e

palpebral, hiperemia da conjuntiva. A endoftalmite crônica pós-operatória desenvolve-se duas semanas a dois anos após cirurgia.

Bactérias gram-positivas aeróbicas são responsáveis por 76% a 90% dos casos de endoftalmites com cultura positiva (Endophthalmitis Vitrectomy Study Group, 1995; Han et al, 1996).

Endoftalmite por estafilococos coagulase negativos, particularmente S. epidermidis, representa 20 a 50% dos casos (Han et al, 1996; Kunimoto et al, 1999). Assim, o microorganismo mais comumente implicado em endoftalmites pós-operatórias é o S. epidermidis e em geral, acredita-se que esse agente provém da própria conjuntiva ou flora microbiológica da pálpebra (Vitrectomy Study Group, 1996).

A endoftalmite bacteriana é uma condição propiciada de maneira mais importante após cirurgias. Sessenta e dois por cento dos casos de endoftalmite bacteriana ocorre após cirurgia intra-ocular (D'Amico DJ, 1994).

Desde que cirurgia de catarata é o procedimento cirúrgico mais comum em oftalmologia, a patologia após esse procedimento lidera outras causas de endoftalmite pós-cirúrgica. A incidência de endoftalmite após catarata é de 0,07% a 0,33% (Kattan et al, 1991; Fisch et al, 1991; Koul et al, 1989; Endophthalmitis Vitrectomy Study, 1995), tanto na formas aguda ou crônica, reportadas após implante primário ou secundário de lente intra-ocular (Aaberg et al, 1998; Fox et al, 1991).

A incidência de endoftalmite após vitrectomia via pars plana é de 0,05% (Kattan et al, 1991). O diagnóstico é mais difícil devido à dor pós-operatória e a inflamação intra-ocular que podem mascarar os sintomas. Em um caso com

silicone intra-ocular, os achados foram limitados a um material esbranquiçado coletado entre o silicone e a retina (Chong et al, 1986).

Na técnica de retinopexia convencional, a maioria das infecções é confinada ao implante escleral. Entretanto, microorganismos podem ser introduzidos no olho após perfuração inadvertida da esclera durante uma sutura ou durante o procedimento de injeção intra-ocular de gás por retinopexia pneumática.

Desde que, endoftalmite após transplante de córnea é relativamente raro, suas características são menos bem definidas. Em duas grandes séries de transplantes corneanos, uma incidência de 0,11% a 0,2% de endoftalmite pós-operatória foi reportada. O processo de endoftalmite pode ser devido a úlceras infecciosas no botão doador, formação de abscessos na sutura, ou devido acesso bacteriano à câmara anterior associada à perda de sutura. Nos processos ulcerativos da córnea, pode ocorrer o acesso bacteriano por disrupção corneana ou a bactéria pode invadir através da córnea intacta, porém com sua espessura diminuída. Diferente da endoftalmite após cirurgia de catarata, o início da doença pode ser relativamente sem dor. As bactérias envolvidas, usualmente, nesses casos, são gram-positivas, como o Staphylococcus spp. e o Streptococcus spp. Sendo igualmente representados, casos de fungos e bactérias gram-negativas são menos comuns.

A endoftalmite após cirurgia filtrante ocorre, tipicamente, longo período após a cirurgia inicial e é precedida por um período de hiperemia ocular. O achado clássico inicial é o “white on red”, devido à bolha branca preenchida por material inflamatório sobre a hiperemia conjuntival.

Endoftalmites associadas a bolhas filtrantes intencionalmente criadas para tratamento do glaucoma ou que se desenvolvem inadvertidamente após

extração de catarata, são frequentemente causadas por Streptococcus pneumoniae e Haemophilus influezae (Mandelbaum et al, 1985). A maior parte dos casos de endoftalmite, em olhos com bolhas filtrantes, as apresenta de forma intacta, levando a crer que ocorreu penetração transconjuntival de microorganismos, embora algumas possam ter o sinal de Seidel positivo (Mandelbaum et al, 1985). O risco de desenvolvimento de endoftalmite após cirurgia filtrante é similar ao risco após extração de catarata. A maioria dos casos de endoftalmite ocorre meses a anos após o procedimento original.

Situações que alteram a quantidade ou a virulência dos microorganismos, que fazem parte da microbiota, podem aumentar o risco de endoftalmite bacteriana. Assim, pacientes com blefarites, obstruções parciais ou totais do ducto nasolacrimal e infecções nas vias aéreas superiores serão os de maior risco para infecção intra-ocular. Outras fontes em potencial para contaminação incluem instrumentos cirúrgicos, lentes intra-oculares, sistemas de aquecimento, o próprio cirurgião e seus auxiliares.

A incidência de endoftalmite pós-operatória tem diminuído ao longo das décadas como resultado de melhoras nas técnicas cirúrgicas, na instrumentação, na esterilização, na desinfecção e de uso de antibióticos profiláticos. Entretanto, a endoftalmite é uma complicação ainda muito temida e que ainda ocorre em aproximadamente 1 em 1000 a 1500 casos (Kattan et al, 1991).

Staphylococcus aureus (agente causador em 10% dos casos) e espécies de estreptococos são menos freqüentemente implicados (Vitrectomy Study Group, 1996).

O tratamento de endoftalmite exógena através da injeção de antibióticos intravítreos foi pela primeira vez discutido por Peyman (Peyman, 1974) e

por Forster (Forster, 1974). Após essas primeiras publicações, sucederam-se vários estudos com descrições de tratamentos bem sucedidos de pacientes com endoftalmite, por meio da administração intravítrea de antibióticos. Esses estudos demonstraram que essa modalidade de tratamento era a mais apropriada para o tratamento dessa infecção.

Na endoftalmite pós-operatória aguda, as indicações para vitrectomia incluem: perda do reflexo vermelho, perda da percepção luminosa, perda do reflexo aferente pupilar, anel de infiltrado corneano e piora clínica entre vinte e quatro e quarenta e oito horas após injeção de antibióticos intravítreos; todos os casos demonstrando bacilos gram-negativos; todos os casos onde a infecção vítrea torna impossível o exame; abscesso vítreo.

Estudos demonstram vantagens da vitrectomia e antibióticos intra-oculares comparados com o tratamento antibiótico intravítreo apenas (McGetrick et al, 1979; Meredith, 1990b).

Vitrectomia sem injeção de antibióticos intra-oculares não é eficaz na cura de endoftalmites experimentais (Cottingham, 1976).

Os microorganismos envolvidos na patogenia da endoftalmite crônica pós-operatória incluem, principalmente, P. acnes, fungos (particularmente Candida parapsilosis) (Fox et al, 1991) e formas não virulentas de S. epidermidis (Ficker et al, 1987; Fox et al, 1991). O início é usualmente de dias a semanas após a cirurgia, e as manifestações clínicas são de uma inflamação crônica indolente, frequentemente respondendo à supressão por terapia corticosteróide tópico inicialmente.

O P. acnes, frequentemente, produz uma inflamação granulomatosa usualmente iniciando-se de quatro a oito semanas após a cirurgia. À

biomicroscopia, manifesta-se, caracteristicamente, com um material de coloração clara na cápsula cristaliniana. Casos fúngicos têm achados menos específicos e o diagnóstico é frequentemente feito por coloração por Gram ou Giemsa e cultura.

As culturas devem ser mantidas por pelo menos duas semanas, particularmente para P. acnes, porque esses organismos crescem lentamente. Cirurgia é recomendada nessas condições, porque o lento crescimento do organismo favorece a uma esterilização mais provável após a remoção cirúrgica do vítreo. No caso de endoftalmites por P. acnes é necessário a remoção do material depositado na cápsula e, em alguns casos, também da lente intra-ocular.

Inflamação recorrente e infecção persistente não são incomuns, e procedimentos secundários são frequentemente necessários algumas semanas após a cirurgia inicial (Fox et al, 1991).

Terapia antimicrobiana é recomendada e inclui vancomicina para P. acnes e anfotericina intra-ocular para fungos; imidazoles, incluindo cetoconazol e fluconazol.

A incidência de casos de endoftalmite após acidentes oculares varia de 2% a 3% após traumas penetrantes, 11% a 17% quando da presença de corpos estranhos em ambientes urbanos (Brinton et al, 1984; Williams et al, 1988), a 30% em injúrias que ocorrem em meios rurais (Bold et al, 1989). Esses casos criam difíceis problemas terapêuticos devido aos efeitos da injúria e do espectro mais virulento de bactérias que estão envolvidas.

Nos casos de endoftalmites por trauma com presença de corpo estranho intra-ocular, deve-se suspeitar da presença do Bacillus cereus, que é um organismo de alta virulência. Bacillus ssp. são comumente identificados após

traumas envolvendo materiais de meio rural e pode ser o microorganismo causador em 25% dos casos, dependendo do local onde a injúria ocorreu (O'Day et al, 1981).

Vitrectomia tem sido recomendada nesses casos, pois permite tratamento das consequências do trauma, tais como, córtex de cristalino retido, hemorragia vítrea, roturas retinianas, como também remoção de vítreo infectado (bactérias e toxinas).

1. 4. Staphylococcus

São microorganismos gram-positivos, os quais podem crescer isolados, em pares, em cadeias ou em cachos. Eles são membros da família Micrococcaceae e os possuem de 0,2 a 1,2 µm de diâmetro. Os principais grupos de estafilococos que produzem endoftalmites são o S. aureus e os estafilococos coagulase negativos.

Os estafilococos coagulase negativos têm pelo menos onze diferentes subespécies, incluindo S. epidermidis, S. capitis, S. Haemolyticus e S. hominis. Somente o S. epidermidis é consistentemente patogênico para humanos, sendo uma espécie prevalente e persistente da pele e mucosa humanas. O S. epidermidis vêm sendo identificado de maneira crescente como causa de infecções humanas frequentemente associadas a corpos estranhos, tais como cateteres, e é a causa mais comum de endoftalmites pós-operatórias.

A produção de um exopolissacarídeo pode ser um fator que possibilita a aderência do S. epidermidis em superfícies plásticas, permitindo a resistência à fagocitose e causando a falha da terapia antimicrobiana. Aparentemente, todas as infecções por S. epidermidis são adquiridas em meio hospitalar; em contraposição

às infecções causadas por S. saprophyticus que quase sempre envolvem o trato urinário e são adquiridas em meio extra-hospitar. O S. epidermidis são frequentemente resistentes a vários antibióticos, particularmente à metacilina, e deve ser considerada a resistência cruzada com os antibióticos ß-lactâmicos. Quase todos, entretanto, são susceptíveis, à vancomicina, à rifampicina e à ciprofloxacina.

1. 5. Cloridrato de Vancomicina

Vancomicina é um antibiótico produzido pelo Streptococcus orientalis. É um antibiótico glicopeptídico tricíclico complexo, com peso molecular de aproximadamente 1500 D (Dáltons) (Figura 1). Na forma de cloridrato é altamente solúvel em água (na concentração de 100 mg/mL) e insolúvel em éter e em clorofórmio. Apresenta pH de 2,5 - 4,5 em solução aquosa a 5%. As soluções são mais estáveis em pH de 3,0 a 5,0.

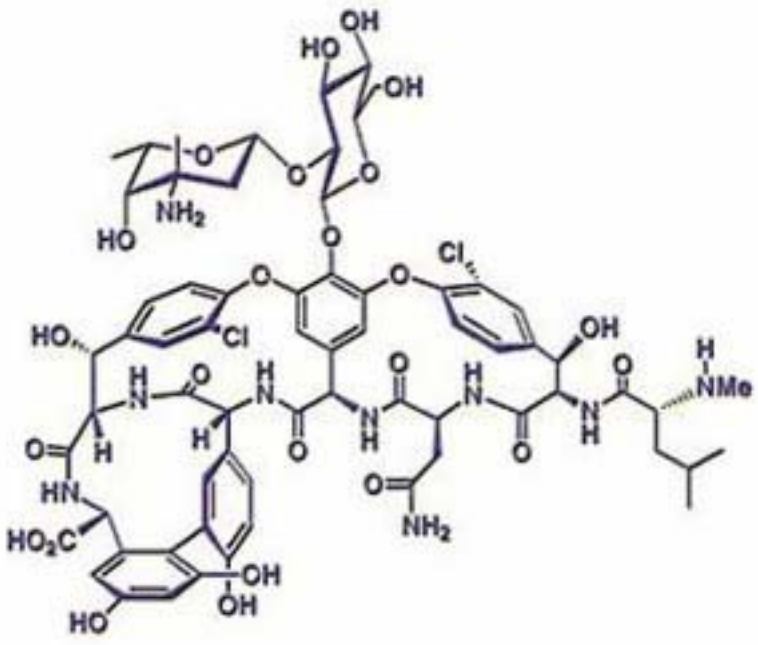

Figura 1. Estrutura molecular do cloridrato de vancomicina

É absorvida pobremente no trato gastro-intestinal. Para terapia parenteral, a droga deve ser administrada via endovenosa, nunca intramuscular. Uma única dose endovenosa de 1,0 g em adultos produz concentrações plasmáticas de 15 a 30 μg/ml, 01 hora após infusão de 1 a 2 horas. A droga possui tempo de meia-vida plasmática de cerca de 6 horas. Aproximadamente, 30% do antibiótico liga-se a proteínas plasmáticas. A vancomicina pode ser evidenciada em diversos fluidos corporais, tais como: fluido cérebro-espinhal quando da inflamação de meninges (7 a 30%), bile, fluidos pleural, pericárdico, sinovial. Cerca de 80 a 90% da dose é eliminada por filtração glomerular em 24 horas. Seu tempo de meia-vida plasmático é de seis horas em pacientes com função renal normal (Geraci et al, 1977).

A vancomicina é primariamente ativa contra bactérias gram-positivas. É um bactericida anti-estafilocócico de limitado espectro que foi introduzido em 1956 devido à sua eficácia contra estafilococos resistentes produtores de penicilinase, sendo altamente eficaz contra Staphylococcus aureus e Staphylococcus epidermidis (Roth et al, 1997). Atua, também, contra Streptococcus sp (S. pyogenes, S. pneumoniae, S. viridans e S. bovis), Enterococcus sp (Enterococcus faecalis), Clostridium difficile e Corynebacterium sp. Essencialmente, todas as espécies de micobactérais são resistentes à vancomicina.

Cêpas de bactérias gram-positivas são consideradas susceptíveis a concentrações inibitórias mínimas (CIM) $\leq$ 4,0 μg/ml. S.aureus e S. epidermidis, inclusive cêpas resistentes à metacilina, usualmente são inibidas por concentrações de 1,0 a 4,0 μg/ml. A maioria dos estafilococos patogênicos, incluindo os produtores

de beta-lactamase e os resistentes a nafcilina são destruídos com concentrações de 10µg/mL ou menos. Cêpas de S. aureus e estafilococos coagulase negativos com reduzida ou susceptibilidade intermediária à vancomicina (CIM = 8,0 µg/ml) têm sido isolados. Infecções causadas por tais cêpas não responderam clinicamente ao tratamento com vancomicina. Estas cêpas também são resistentes à metacilina e a outros antibióticos. S.pyogenes, S.pneumoniae, e Streptococcus viridans são altamente susceptíveis á vancomicina. Corynebacterium ssp são inibidos por 0,04 a 3,1 µg/ml de vancomicina; muitas espécies de Actinomyces por 5,0 a 10,0 µg/ml; e clostridium spp. por 0,39 a 6,0 µg/ml (The Pharmacological Basis of Therapeutics, 2001).

O mecanismo de ação desse antibiótico é complexo e a sua ação mais importante consiste em inibir a síntese da parede celular por ligar-se com grande afinidade às unidades precursoras de D-alanil-D-alanina localizadas na parede celular, interferindo na utilização desse complexo pentapeptídeo-fosfodisacarídeo-lipídeo na síntese glicopeptídica - processo que ocorre antes daquele produzido pela penicilina. Portanto, não há competição entre a vancomicina e a penicilina pelos locais de atuação, e a resistência cruzada não é observada (Cook et al, 1978). A vancomicina também elimina bactérias protoplasmáticas, atuando na destruição da membrana citoplasmática. Atua também inibindo a síntese do RNA bacteriano (Jordan et al, 1959).

A resistência dos enterococos à vancomicina deve-se á alteração da D-alanil-D-alanina a D-alanil-D-lactato ou a D-alanil-D-serina, as quais se ligam pobremente ao antibiótico, devido a perda de um local crítico de ligação para hidrogênio. Muitas enzimas são necessárias para essa alteração ocorrer a nível de gens. Muitos fenótipos de resistência à vancomicina têm sido descritos. O fenótipo

Van A confere resistência tanto à vancomicina quanto à teicoplanina. O fenótipo Van B, o qual tende a possuir menor resistência, é resistente à vancomicina mas não à teicoplanina. Ambos fenótipos têm sido identificados nos E. faecium e no E. faecalis. O fenótipo Van C, o de menor importância clinicamente e bem menos caracterizado, é constitutivo, e não está presente em nenhuma espécie de enterococos exceto no E. faecalis e no E. faecium. Os genes Van D e Van E também têm sido identificados. A genética e a base bioquímica da reduzida susceptibilidade dos Staphylococcus à vancomicina não é bem entendida. Muitos elementos genéticos e múltiplas mutações são requeridas. Muitos dos genes que têm sido implicados codificam enzimas do processo biosintético da parede celular (The Pharmacological Basis of Therapeutics, 2001).

O maior efeito adverso da vancomicina é a neurotoxicidade (nervo auditivo). Também pode provocar nefrotoxicidade, reações alérgicas, tromboflebite, neutropenia, superinfecções por bactérias gram-negativas (Geraci, 1977).

A vancomicina, através de injeções intravítreas, é um dos antibióticos mais utilizados no tratamento da endoftalmite (Roth et al, 1997), pois a administração inicial de antibióticos é usualmente feita sem resultado de cultura para identificação do organismo, sendo então necessário injeção de um antibiótico de amplo espectro.

A vancomicina possui características de uma droga ideal para tratamento de endoftalmite bacteriana:

1. Propriedades bactericidas: sendo o olho um local imunologicamente privilegiado, como o sistema nervoso central, uma droga bactericida em relação à uma bacteriostática é preferida.

2. Amplo espectro de ação: deve atuar em microorganismos gram-positivos, especialmente estafilococos resistentes à metacilina e em espécies de Bacillus em casos de trauma.
3. Excelente relação atividade terapêutica / toxicidade após injeção intravítrea: toxicidade é frequentemente definida por estudos histológicos, estudos de microscopia eletrônica, e testes de eletroretinografia (ERG).

Assim, a limitada penetração quando da administração local de drogas, a reduzida meia-vida intravítrea, os efeitos secundários quando administradas de forma sistêmica, levam a estudos de métodos e técnicas mais eficientes de administração local. Dessa forma, estudaremos um sistema de liberação sustentada da vancomicina a partir de lipossomos.

1. 6. Lipossomos

Lipossomos são sistemas lipídicos vesiculares, com diâmetro entre 50nm a poucos µm (Figuras 2 e 3), compostos por uma bicamada lipídica (constituída principalmente por fosfolipídeos) que delimita um compartimento hidrofílico.

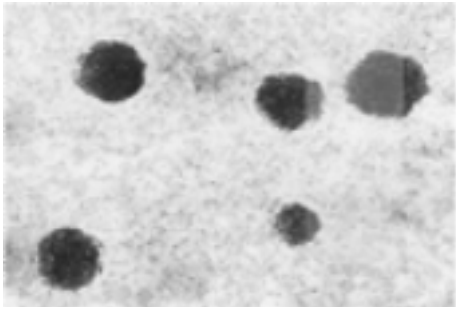

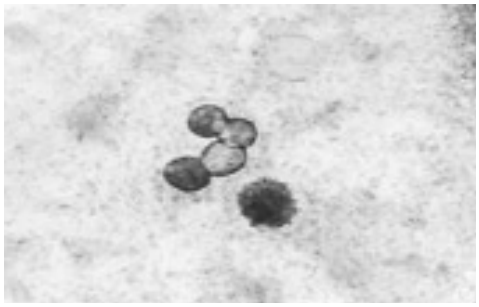

Figuras 2 e 3. Lipossomos - Microscopia Eletrônica

Eles permitem o encapsulamento de drogas hidrofílicas, na cavidade aquosa, ou de lipofílicas, dentro da bicamada lipídica (Figura 4), sendo que as últimas são incluídas com mais eficiência (Meisner; Mezei, 1995). Consequentemente, têm sido estudados como carreadores sistêmicos de drogas em várias vias de administração. Uma das mais recentes aplicações é o seu emprego em oftalmologia.

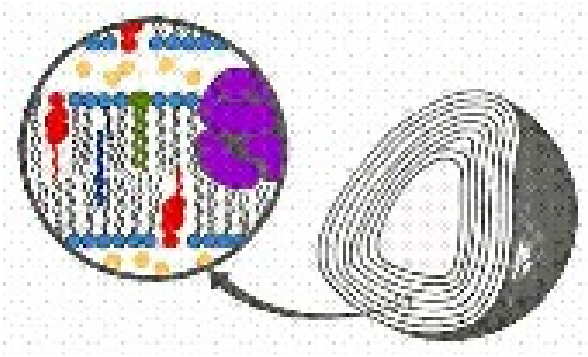

Figura 4. Desenho esquemático, ilustrando uma vesícula de lipossomo multilamelar contendo moléculas hidrofílicas (vermelhas) e molécula hidrofóbica (azul escuro).

Os lipossomos são constituídos, principalmente, por lipídeos, água, droga encapsulada e possíveis eletrólitos. Os componentes lipídicos principais das membranas dos lipossomos são fosfolipídeos (geralmente fosfatidilcolina) e colesterol. O colesterol é usualmente incluído na fórmula para estabilizar a membrana lipossomal e minimizar o vazamento de drogas hidrofílicas encapsuladas. Em alguns casos, esfingolipídeos podem ser usados (exemplos: fosfatidilserina, fosfatidilglicerol, esterilamina). Muitos lipossomos são preparados utilizando lecitina de ovo ou de origem vegetal. Eletrólitos são utilizados para aumentar a formação da bicamada lipídica e promover isotonicidade. Outros agentes auxiliares como antioxidantes e preservativos podem ser incluídos nos casos de lipossomos para uso tópico (Meisner; Mezei,1995).

Desde que lipossomos são sintetizados utilizando substâncias similares às membranas celulares, é esperado que sejam biocompatíveis e biodegradáveis.

De acordo com suas dimensões, os lipídeos são classificados como *small unilamellar vesicles* (SUV) ou *large unimellar vesicles* (LUV) se apenas uma bicamada está presente. Se mais de uma bicamada está presente eles são denominados como *multilamellar vesicles* (MLV). Dependendo de sua composição, os lipídeos podem possuir superfície com cargas positiva, negativa ou neutra. Lecitina pode fornecer aos lipossomos uma superfície neutra. Estearilamina e ácido fosfatídico fornecem superfícies de cargas positiva e negativa, respectivamente. Dependendo da composição lipídica, métodos de preparações e da natureza dos agentes encapsulados, vários tipos de produtos lipossomais podem ser formulados.

Os lisossomos podem ser preparados de diferentes maneiras dependendo do tipo de estrutura vesícula. MLV são sintetizados por método de

hidratação lipídica (Bangham et al, 1965), enquanto LUV são geralmente fabricados por método de fase reversa de evaporação, descrita por Szoka et al (1980).

Finalmente, SUV pode ser preparado por submissão de suspensões de MLV ou de LUV à sonicação (Saunders et al, 1962), ou à extrusão através de policarbonato (Szoka et al, 1980) ou à microfluidização (Willemard, 1991).

Algumas técnicas interessantes que levam a alta eficiência de encapsulamento foram descritas tais como *freeze thawing* de suspensões de MLV (Mayer et al, 1985) ou como desidratação-reidratação (Kirby; Gregoriadis, 1984).

Os lipossomos têm sido administrados por praticamente todas as vias para uso medicamentoso ocular: sistêmica, tópica, subconjuntival, intravítrea.

O uso de lipossomos pode diminuir alguns problemas associados ao uso de drogas administradas por injeção intravítrea. Por exemplo, muitos compostos são rapidamente eliminados do local da administração e requerem repetidas injeções, enquanto outros compostos têm toxicidade que limita seu uso. Centenas de estudos farmacocinéticos, publicados nas últimas duas décadas, demonstram que lipossomos têm o potencial de manter o efeito de liberação da droga após injeção intravítrea.

A efetividade dos lipossomos como sistema carreador de antibióticos é relacionada a sua adsorção à membrana celular da bactéria onde constituem um reservatório de droga, do qual podem, subseqüentemente, se difundir dentro da célula (Jones et al, 1994).

O carreamento da droga é, então, dependente da efetividade de adsorção, a qual pode ser manipulada por escolha do lipídeo ou de moléculas como lecitinas (Kazuba, et al, 1995) ou anticorpos (Jones, 1996; Allen, 1996) na superfície da bicamada.

Além disso, os lipossomos podem proteger a droga encapsulada da degradação metabólica, possibilitando a liberação gradual das drogas (Meisner et al, 1995), diminuindo seus efeitos tóxicos.

Estudos prévios demonstraram que lipossomos são efetivos para o carreamento de antibióticos ao S. epidermidis (Sanderson et al, 1996; Jones et al, 1997; Jones et al, 1994; Onyeji et al, 1994) e ao MRSA (Onyeji et al, 1994).

Dessa forma, os lipossomos são veículos importantes para carreamento sustentado de drogas no olho por algumas razões:

a) são biocompatíveis e biodegradáveis: compostos de lipídeos similares àqueles presentes em membranas biológicas;
b) podem aumentar a absorção das drogas neles encapsuladas;
c) suas membranas são estáveis e podem ser submetidas a deformações severas sem disrrupção;
d) neles podem ser encapsuladas drogas hidrofílicas, lipofílicas ou anfifílicas;
e) podem incorporar quantidades precisas de drogas de uma ampla extensão de concentrações desejadas;
f) quantidades maiores de drogas por unidade de volume podem ser incorporadas;
g) tempo de trânsito de drogas prolongado alcançado como resultado de difusão da droga através de membranas fosfolipídicas numerosas;
h) suas dimensões ajudam a assegurar que eles permaneçam localizados no local de injeção;
i) podem proteger a droga encapsulada da degradação metabólica;
j) são sintetizadas utilizando técnicas estáveis;

k) sua preparação pode ser injetada sob uma forma de dosagem líquida, então, agulha de 27 a 30 Gauge (G), pode ser usada para administração, mesmo, no entanto, se o diâmetro lipossomal for maior do que o lúmen da agulha;

l) podem fornecer um caminho conveniente de obtenção de liberação lenta de drogas a partir de um depósito relativamente inerte, sem mudança nas características dos agentes encapsulados.

1. 7. Antibióticos Associados a Lipossomos

Várias drogas já tiveram seus níveis intravítreos avaliados após o encapsulamento em lipossomas e todos os estudos demonstraram um prolongamento dos tempos de meia-vida: gentamicina (Fishman et al, 1986), clindamicina (Fiscella et al, 1987), ganciclovir (Peyman et al, 1987), trifluorotimidina (Liu et al, 1987), anfotericina B (Alghadyan et al, 1988), tobramicina (Kim et al, 1990).

Foi demonstrado um menor efeito tóxico da anfotericina B quando encapsulada em lipossomos (Tremblay et al, 1985) embora também devido à sua inclusão em lipossomas tenha diminuído seu efeito terapêutico (Liu et al, 1989), levando à conclusão que nesse caso a dose da droga encapsulada devesse ser aumentada para obtenção do mesmo efeito da droga quando livre.

Injeções intravítreas de clindamicina e gentamicina encapsulada em lipossomos e antivirais como ganciclovir foram administradas em pacientes com endoftalmite causada por P. acnes após cirurgia de Catarata e retinite por CMV

associada a AIDS. Essas patologias foram tratadas com sucesso com uma injeção intravítrea (Peyman et al, 1988).

Clindamicina encapsulada em lipossomos se mostrou efetiva no tratamento de endoftalmite experimental em coelhos causada por S. aureus (Rao et al, 1989).

1. 8. Composição e Características Farmacodinâmicas do Vítreo

O vítreo é um hidrogel, no qual existem três zonas: a camada cortical, a zona intermediária e o canal central. O vítreo cortical é constituído de fibrilas de colágeno (concentração de 286 µg/mL) e ácido hialurônico (concentração de 240 µg/mL).

O vítreo possui uma grande quantidade de água (98-99,7%). O *turnover* da água no vítreo foi reportado em torno de 10-15 min. O pH do vítreo é de aproximadamente 7,5. Não há corrente através do vítreo, apenas difusão (Stfernschantz et al, 1993).

O vítreo adulto contém um pequeno número de células: os hialócitos e os fibrócitos. Os hialócitos localizam-se principalmente na zona cortical do vítreo, com maior concentração na base vítrea. Seu número decresce em direção ao vítreo posterior para aumentar, novamente, na região pré-óptica. Acredita-se que os hialócitos, além de produzirem o ácido hialurônico, tenham ação fagocitária e participem, também, da síntese do ácido ascórbico e da glicose. Os fibrócitos localizam-se principalmente no disco óptico e representam em torno de 10% da população de células do vítreo.

Além da água, do colágeno, dos hialócitos, dos fibrócitos, do ácido hialurônico, do ácido ascórbico (12 a 15 mg/mL) e dos açúcares (glicose, galactose, manose, frutose, ácido glicurônico e glicosamina), integram ainda o corpo vítreo: proteínas solúveis (albumina, globulina, na concentração de 0,4 a 0,8 mg/mL) e eletrólitos (sódio, potássio, cloreto, bicarbonato, cálcio, fosfato, ácido lático, oxigênio, uréia).

As injeções intravítreas são feitas através da pars plana, uma região através da qual a agulha pode penetrar o vítreo sem causar descolamento de retina ou disrrupção. Injeções são tipicamente administradas em quadrante inferotemporal, aproximadamente a 4 mm do limbo em olhos humanos.

A posição e o volume da injeção intravítrea afeta a distribuição e eliminação da droga do humor vítreo. Conseqüentemente, o controle das condições das injeções intravítreas pode reduzir variabilidade do tratamento, assim como, a possibilidade de toxicidade retiniana (Friedrich et al, 1997).

A principal rota de eliminação para moléculas grandes injetadas no corpo vítreo, é a região anular entre o cristalino e o corpo ciliar. Para moléculas pequenas e altamente hidrofílicas, entretanto, a retina-coróide-esclera atuam como maior rota de eliminação.

A concentração dos compostos na superfície da retina é afetada apreciavelmente pelo local de injeção ou perfis de distribuição inicial, enquanto o gradiente de concentração na superfície do cristalino é quase independente do local da injeção.

Para manter a concentração terapêutica da droga no vítreo ou na retina por um período mais prolongado de tempo, a droga deve ser injetada na área posterior do corpo vítreo. Quando a droga é injetada no segmento anterior do corpo

vítreo, as moléculas rapidamente escapam da câmara posterior através da rota principal de eliminação (Tojo; Ohtori, 1994).

Um modelo matemático dinâmico foi desenvolvido por Tojo e Ohtori (1994) para descrever a distribuição e eliminação da droga no vítreo após injeção intravítrea.

Em condições patológicas, parâmetros farmacocinéticos podem ser modificados. Assim, durante processo inflamatório, aumenta a eliminação de todos os fármacos, diminuindo suas efetividades.

Coco et al (Coco et al, 1998) determinaram a farmacocinética da distribuição e da eliminação da vancomicina injetada intravítreo em olhos de coelhos normais e infectados. A meia-vida foi de 69 horas em coelhos normais e 14,53 horas nos vítreos infectados. Níveis terapêuticos de drogas estiveram presentes no vítreo oitenta e quatro horas após a injeção em todos os olhos; eles foram detectados de 2 a 48 horas em vítreo normal, mas em níveis mais baixos nos olhos infectados.

Há uma limitação do uso de terapia intravítrea: muitos agentes efetivos são rapidamente eliminados do vítreo, então para manter a efetividade, repetidas injeções são necessárias. Atualmente, a terapia intravítrea é limitada por uma ou duas injeções por semana (Henry et al, 1987).

Injeções intravítreas repetidas aumentam o risco de endoftalmites, danos ao cristalino, hemorragias vítreas, descolamento de retina e pode ser pobremente tolerada por pacientes em estágio final (Zeng et al, 1993).

Então, o *delivery* sustentado de medicações oftálmicas é necessário urgentemente para tratar doenças oculares crônicas em condições onde a terapia sistêmica pode ser acompanhada de efeitos colaterais indesejáveis e onde administração repetida de drogas intravítreas pode levar a riscos significativos.

Na terapia intravítrea, encapsulamento lipossomal foi principalmente estudado em ordem a aumentar a concentração de drogas, confinando a ação terapêutica ao local de injeção.

Resultados de diversos estudos mostram claramente que os sistemas lipossomais administrados intravítreos são capazes de aumentar significativamente a meia-vida das drogas e minimizar efeitos colaterais, desde que drogas encapsuladas em lipossomos foram menos tóxicas do que as de forma livre.

A diminuição da toxicidade pode ser explicada pela quantidade limitada da droga em forma livre, diretamente em contato próximo aos tecidos. Este efeito benéfico resulta de uma liberação sustentada das moléculas de lipossomos.

Composição lipossomal e tamanho são dois importantes parâmetros a serem considerados por modificar a farmacocinética das drogas encapsuladas em lipossomos comparadas às formas livres após administração intravítrea.

1. 9. Vancomicina Lipossomal

A vancomicina lipossomal, foi desenvolvida e estudada no trabalho de mestrado de Bruna Wanczinski (2004), pela faculdade de Ciências Farmacêuticas da Universidade Estadual Paulista de Araraquara.

Neste estudo preliminar de determinação *in vitro* da quantidade de cloridrato de vancomicina após a administração intravítrea em coelhos, houve colaboração do Setor de Retina e Vítreo do Departamento de Oftalmologia da Faculdade de Medicina de Ribeirão Preto da Universidade de São Paulo, onde foram realizados: injeção dos antibióticos (vancomicina aquosa e vancomicina lipossomal) intraoculares, sacrifício dos coelhos, enucleação dos mesmos,

dissecação dos vítreos e armazenamento das amostras a -70ºC (Dra Luciana de Sá Quirino Makarczyk). Para este estudo foi realizada a injeção de 0,1 mL de lipossomas contendo cloridrato de vancomicina (10 mg/mL em gel de Pluronic 10%, equivalente a 1,0 mg de fármaco) em olhos direitos de dezoito coelhos e injeção de 0,1 mL de suspensão aquosa de vancomicina (contendo também 1,0 mg do fármaco), em olhos direitos de outros dezoito coelhos.

A administração intravítrea de fármaco encapsulado em SUVs e veiculado em PLU proporcionou uma maior concentração de fármaco no vítreo em função do tempo (Figura 6) quando comparado à administração intravítrea do antibiótico livre (Figura 5). Observa-se também que o tempo de meia-vida de eliminação ($t_{1/2}$) da vancomicina no vítreo é de aproximadamente 7,2 h para o fármaco livre e de 43,2 h para o fármaco encapsulado em SUVs e veiculado em PLU (aumento do $t_{1/2}$ em cerca de seis vezes).

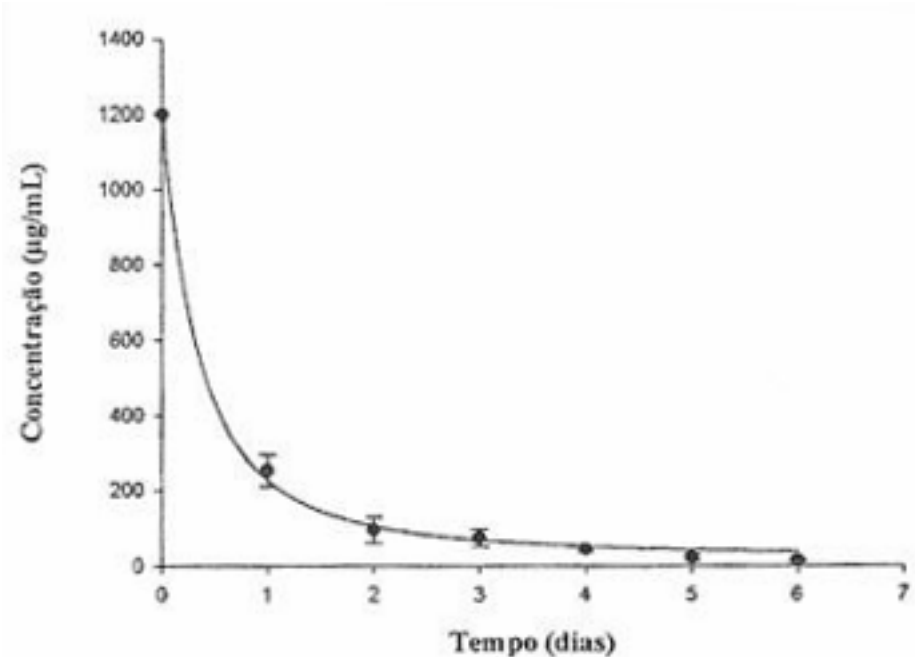

Figura 5. Variação dos níveis de concentração (µg/mL) de cloridrato de vancomicina livre no corpo vítreo em função do tempo (dias).

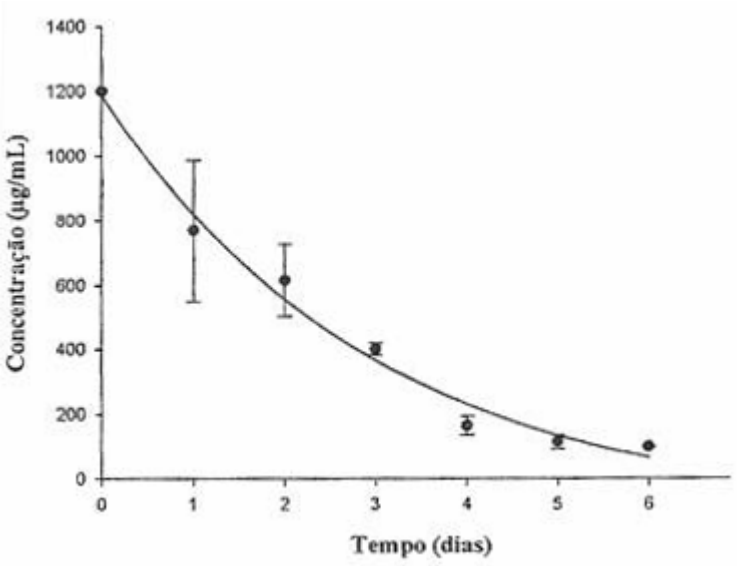

Figura 6. Variação dos níveis de concentração (µg/mL) de cloridrato de vancomicina encapsulado em lipossomos no corpo vítreo em função do tempo (dias).

O aumento na concentração de vancomicina no vítreo, estando encapsulada em SUVs, é justificado pois, quando o fármaco livre é administrado no vítreo tem-se uma concentração inicial de fármaco muito elevada, entretanto a concentração posterior, irá depender da velocidade de eliminação do fármaco. O fármaco livre, por estar em solução, é rapidamente distribuído e eliminado, acarretando uma diminuição da concentração de vancomicina em um menor espaço de tempo e, conseqüentemente, levando a um $t_{1/2}$ menor. Entretanto, para o fármaco encapsulado em SUVs e veiculado em PLU tem-se uma velocidade de distribuição e eliminação menor pois uma fração deste encontra-se aprisionado no interior da vesícula, o que favorece a uma concentração maior de vancomicina no vítreo. O fármaco estando compartimentalizado terá que se difundir pela bicamada lipídica atingindo um meio dispersante de elevada viscosidade o que colabora para um maior tempo de retenção da vancomicina no vítreo. Observa-se ainda que após seis dias da administração do fármaco encapsulado em SUVs, os níveis de antibiótico no vítreo permanecem maiores quando comparado aos níveis obtidos com a

administração intravítrea da forma livre do antibiótico e bem acima da concentração inibitória mínima (CIM).

Os resultados da concentração de vancomicina em função do tempo encontrados com a fórmula lipossomal no vítreo estão de acordo com Bochot et al (Bochot et al, 2000; Bochot et al, 2002), que descrevem um aumento do tempo de retenção de fármacos após administração intravítrea de lipossomas. Além do maior tempo de retenção proporcionado por estas vesículas, os lipossomas protegem o fármaco da ação das enzimas metabólicas presentes no epitélio ocular (Kaur et al, 2004). O uso de polímeros termosensíveis favorece ao aumento da viscosidade do meio dispersante e, conseqüente, do tempo de retenção do fármaco no globo ocular, assim como implementam a liberação de fármacos a partir de lipossomas (Chandaroy et al, 2001).

O aumento da meia-vida da vancomicina lipossomal era o dado necessário para se proceder ao próximo passo da pesquisa: teste da vancomicina lipossomal em modelo de endoftalmite animal e comparação da sua eficácia com a vancomicina aquosa para o tratamento desta doença ocular, motivo do presente estudo.

2. OBJETIVOS

Comparar a eficácia da vancomicina lipossomal com a da vancomicina aquosa para o tratamento da endoftalmite experimental por Staphylococcus epidermidis em coelhos.

Objetivos específicos

1) Avaliar a toxicidade da vancomicina lipossomal por meio das análises histopatológica e eletroretinográfica;

2) Avaliar comparativamente os sinais inflamatórios e infecciosos das córneas, das conjuntivas, das íris e dos vítreos dos coelhos tratados com vancomicina aquosa,dos tratados com a forma lipossomal e daqueles utilizados para controle;

3) Avaliar comparativamente o número de unidades formadoras de por meio dos vítreos obtidos dos coelhos do grupo tratado com vancomicina lipossomal, dos tratados com vancomicina aquosa e daqueles utilizados para controle.

3. MATERIAIS E MÉTODOS

3. 1. Staphylococcus epidermidis (S. epidermidis)

A cêpa patogênica de S. epidermidis utilizada foi obtida de um paciente com endoftalmite pós-operatória.

Os microorganismos foram bem caracterizados, sendo analisados quanto susceptibilidade a antibióticos, após terem sido estudados a fim de garantir que fossem provenientes de uma mesma cêpa.

Os microorganismos foram estocados a -70ºC em solução de glicerol a 5M e rotineiramente cultivados em placas contendo ágar sangue a 36º C.

As células, após um período de 24 horas em crescimento em placas, foram resuspendidas em 5 mL de caldo de Brain Heart Infusion (BHI), Oxoid, estéril. A solução contendo bactérias permaneceu por vinte e quatro horas em estufa (Fanem®, modelo Orion 502) a 37ºC.

Posteriormente, o caldo de bactérias foi adicionado a 50 mL de BHI estéril, e a solução final mantida em agitador (Tecnal, TE422) por 37ºC até a obtenção da densidade óptica (D.O.) apropriada para a bactéria utilizada.

A densidade óptica foi analisada, periodicamente, em curtos intervalos de tempo, em Espetrofotômetro (Ultrospec® modelo 3000 Pro Amersham Pharmacia Biotech) através de comprimento de onda de 600 nm, até a obtenção de $D.O._{600}$ de 0.9.

O caldo de crescimento bacteriano final foi, então, diluído, seqüencialmente, em solução estéril de NaCl a 0,9%, até a obtenção da concentração de 10^8 unidades formadoras de colônias [UFC] / 1,0 mL de bactérias.

Essa concentração foi escolhida, devido a resultados de estudos anteriores, feitos pela mesma orientanda, os quais demonstraram que o inóculo de 1,0 x 10^7 UFC /0,1 mL intravítreo produzia endoftalmite de intensidade apropriada para as avaliações.

3. 2. Animais

3. 2. 1. Avaliação Clínica

Trinta coelhos albinos Nova Zelândia, pesando entre 1,5 a 2,5 Kg foram utilizados, de acordo com a resolução da ARVO (Association for Research in Vision and Ophthalmology) para o uso de animais em pesquisa. Os coelhos foram anestesiados utilizando-se uma injeção intramuscular contendo 50 mg/Kg de hidrocloreto de ketamina (Ketalar^R) e 5mg/Kg de hidrocloreto de xilasina (Ropum^R) durante todos os procedimentos, com doses adicionais de ketamina conforme necessário. A dilatação pupilar foi realizada com colírio de tropicamida 1,0% e fenilefrina 2,5%.

Para a indução da endoftalmite, foi realizada a injeção intravítrea de solução fisiológica (0,1 mL) contendo Staphylococcus epidermidis em uma concentração de 1,0 x 10^7 UFC/ 0,1 mL. A injeção intravítrea, utilizando-se agulha de 30 G acoplada a seringa de tuberculina, foi procedida a 2 mm posteriores ao limbo em região superotemporal dos olhos direitos de cada coelho. A agulha permaneceu orientada, durante a injeção, em direção ao centro da cavidade vítrea. Antes de cada injeção intravítrea foi realizada paracentese da câmara anterior (0,1 mL), também utilizando-se agulha de 30 G.

Vinte e quatro horas após inoculação, os coelhos, foram examinados através de biomicroscopia e oftalmoscopia binocular indireta a fim de confirmar o desenvolvimento de endoftalmite. Os seguintes critérios foram usados para determinar a presença de endoftalmite: presença de injeção conjuntival e quemose associada à moderada ou à severa turvação vítrea, dificultando a observação de 50% ou mais da vasculatura retiniana e coroideana. Todos os coelhos, possuindo sinais semelhantes de endoftalmite, foram divididos em três grupos. Dez coelhos receberam tratamento antibiótico intravítreo através de cloridrato de vancomicina aquosa, outros dez de cloridrato de vancomicina lipossomal e os restantes permaneceram como controles.

Os olhos foram analisados diariamente através de oftalmoscopia indireta, biomicroscopia. Retinografias (Topcon TRC50X) e fotografias digitais (Nikon CoolPix 995) foram procedidas durante todos os exames.

Os sinais oculares de endoftalmite foram quantificados durante a avaliação clínica de acordo como um esquema elaborado por Park e colaboradores (Park et al, 1995). A escala de sinais de comprometimento ocular, elaborada por Park e colaboradores encontra-se em anexo (Anexo 1).

A análise estatística foi realizada através dos testes de Dunnet e de Tukey.

3. 2. 2. Avaliação Microbiológica

Cinqüenta e quatro coelhos foram utilizados, e os procedimentos para indução de endoftalmite foram os mesmos. Os olhos direitos, infectados, de cada um dos coelhos, foram enucleados e o vítreo de cada um dos olhos foi dissecado de

maneira estéril. Os coelhos infectados foram divididos nos três grupos determinados no estudo clínico.

Todos os vítreos foram agitados para obter amostras homogêneas (Daigger Vótex GNIE 2), para posterior plaqueamento.

As placas contendo BHI como meio de cultivo, foram preparadas no dia anterior e mantidas em estufa (Fanem®, modelo Orion 502) por cerca de vinte e quatro horas para garantir o uso de materiais estéreis para o estudo.

O plaqueamento foi procedido com alíquotas de 0,1 mL de amostras vítreas não diluídas e do mesmo volume de amostras diluídas a 10^{-2} e a 10^{-4}, para cada olho dissecado. A diluição foi realizada utilizando-se solução estéril de NaCl a 0,9%.

As placas foram mantidas em estufa (Fanem®, modelo Orion 502) a 36ºC por vinte e quatro horas antes da contagem de colônias. A análise quantitativa das placas foi expressa como UFC/mL – unidades formadoras de colônias por mL.

A esterilidade das amostras foi definida como o não crescimento de colônias nas placas contendo espécimes não diluídos de vítreo, após incubação por quarenta e oito horas em estufa a 37ºC.

As análises estatísticas foram realizadas através dos testes de Dunnet e de Tukey.

3. 2. 3. Avaliação Histológica

Quatro coelhos não infectados foram utilizados para a análise histológica. Em olhos direitos dos coelhos foi injetada a droga lipossomal e os olhos esquerdos foram utilizados para controle. Dois coelhos tiveram seus olhos

enucleados após uma semana da injeção da droga e os outros dois, duas semanas após.

Os olhos enucleados foram mantidos em paraformaldeído a 4% por vinte e quatro horas. Após serem tamponados com tampão fosfato de Sorensen a 0,1M e pH 7,2, os globos oculares foram seccionados. Primeiramente, separou-se o segmento anterior do posterior a cerca de 1 mm do limbo. Os fragmentos dos segmentos anterior e posterior foram, posteriormente, divididos, para que metade deles fossem processados por microscopia óptica e o restante por microscopia eletrônica.

a) Microscopia Óptica

Os fragmentos que foram processados para análise por microscopia óptica, permaneceram no mesmo fixador (paraformaldeído) por mais quarenta e oito horas. Em seguida, foram desidratados em álcoois de concentrações crescentes até o teor absoluto. Do álcool absoluto, foram transferidos para xilol, e a seguir para uma mistura de xilol / parafina. Posteriormente, foram submetidos a vários banhos de parafina a 60°C, precedendo o banho final, realizado em estufa a vácuo, durante 2 horas.

Os blocos de parafina produzidos foram submetidos a cortes de 5,0μm micrômetros de espessura, em micrótomo Reichert- Jung, modelo RM 2065. A partir da observação dos cortes foram obtidos registros fotográficos da retina e coróide utilizando-se o fotomicroscópio Axiophot (Carl Zeiss).

b) Microscopia Eletrônica de Transmissão

Dos espécimes dos segmentos anterior e posterior, foram produzidos fragmentos menores, com aproximadamente 1 mm de espessura, que foram tamponados em tampão fosfato de Sorensen a 0,1M e pH 7,2, a partir de lavagens sucessivas. A seguir, foram colocados imersos em solução fixadora de glutaraldeído 2,0% , por 24 horas, em 4ºC.

Os fragmentos foram refixados em tetróxido de ósmio a 1,0%, por 2 horas. Posteriormente, foram desidratados com uma série crescente de álcoois a 4°C, iniciando pelo de concentração a 70 % (onde permaneceram por 90 minutos), a seguir, 80% e 90% (por 60 minutos), e dois banhos em álcool absoluto (2 horas).

Os fragmentos, então, foram tratados com óxido de propileno e incluídos em resina LX 112 (Ladd Research, Ind.). Cortes semi-finos de 0,5μm foram obtidos com ultramicrótomo Leica Ultracut UCT e colhidos em lâminas de vidro. Os cortes semifinos foram corados a frio com azul de toluidina a 1,0 % e analisados em microscópio de luz. Os blocos foram conservados em recipiente com agente dessecante e a vácuo.

Secções finas, obtidas em ultramicrótomo MT 6.000 (RMC, Inc.), foram contrastadas com acetato de uranila a 4,0%, em álcool a 50% e citrato de chumbo a 0,3%, em NaOH a 0,1 M. As lâminas foram examinadas e fotografadas em microscópio eletrônico Philips, modelo 208.

3. 2. 4. Avaliação da Eletrofisiologia Retiniana

A avaliação funcional retiniana através de eletroretinograma (ERG) foi realizada em cinco coelhos. Nos olhos direitos dos cinco coelhos foram administrados 0,1 mL de vancomicina lipossomal. Os olhos esquerdos foram utilizados como controles.

O ERG foi realizado em todos os olhos antes da administração do fármaco e foi procedido novamente, em ambos o olho dos coelhos, uma semana após da injeção intravítrea.

Os coelhos antes de serem submetidos ao ERG foram anestesiados com cloridratos de xilasina e ketamina, conforme descrito anteriormente.

Antes do início dos exames, os coelhos foram mantidos sob midríase medicamentosa (colírios tropicamida e fenilefrina) e adaptados ao escuro durante trinta minutos.

A atividade elétrica retiniana foi captada através de eletrodos corneanos. Os eletrodos de referência foram colocados em contato com a parte frontal das cabeças dos coelhos (região previamente tricotomizada) e os eletrodos terra foram clampeados às orelhas. Os sinais elétricos foram amplificados e filtrados.

A atividade elétrica retiniana foi analisada em cinco fases do ERG - três fases escotópicas e duas fotópicas, de acordo com a normatização internacional para estudos de ERG (LKC Technologies EPIC-XL):

Estímulo I: amplitude de onda b para *flash* escotópico de 24 dB.

Estímulo II: escotópico 0 dB.

Estímulo III: potenciais oscilatórios.

Estímulo IV: fotópico, 0 dB.

Estímulo V: *flicker* fotópico, 30 Hz.

A análise eletroretinográfica foi baseada nas medidas dos vales aos picos das ondas a e b. O índice de função retiniana foi determinado pela avaliação das amplitudes das ondas a e b dos olhos onde foi injetado o antibiótico e dos olhos utilizados para controle. A análise estatística foi realizada utilizando-se os testes de Kruskal-Wallis e de Wilcoxon, na segunda e na quarta fases do exame.

3. 3. Métodos Estatísticos

Para a avaliação estatística da eficiência microbiológica e clínica e dos resultados eletroretinográficos foram utilizados testes de t Student (pareado, de duas caudas), Dunnett, Tukey, Kruskal-Wallis e Wilcoxon. Os valores de p menores que 0,05 (para análise dos resultados microbiológicos e clínicos) e 0,01 (para análise dos resultados eletroretinográficos) foram considerados como estatisticamente significativos. O programa SAS System 8.2 (EUA) foi utilizado para a análise estatística.

4. RESULTADOS

4. 1. Avaliação Clínica

Quando examinados, nas primeiras 24 horas, após a administração de antibióticos, todos os olhos correspondiam aos critérios para inclusão no estudo.

Os resultados dos sinais clínicos dos olhos dos animais em cada dia, encontram-se nas Tabelas 1, 2, 3 e 4.

Nas primeiras 12 horas após a inoculação bacteriana, todos os olhos já apresentavam sinais de endoftalmite, que incluíam injeção conjuntival, quemose, celularidade e fibrina em câmara anterior, vitreíte, e diminuição do reflexo vermelho.

Todos os olhos, tanto os tratados, quanto aqueles não tratados, apresentaram desde o primeiro dia, intensa vitreíte, a qual progrediu para uma intensa opacificação vítrea e intensa diminuição do reflexo vermelho. A opacificação vítrea permaneceu até o último dia de análise em todos os olhos examinados. A opacidade vítrea no primeiros dia do estudo apresentou-se mais intensa nos olhos tratados com o antibiótico lipossomal. A intensidade dessa maior opacidade observada diminuiu no segundo dia, obtendo *scores* iguais aos dois outros grupos.

Durante os dias um a seis, os olhos-controle apresentaram inflamação progressiva do segmento anterior, com uma maior opacificação corneana devido a edema, ao final do estudo. Essa opacidade intensificou-se a partir do terceiro dia de análise. A média da pontuação baseada nos sinais corneanos encontrados, foi de 0,55 com desvio padrão de 0,47. Os olhos tratados com vancomicina na forma aquosa obtiveram, ao final dos seis dias, 0,2 com desvio padrão de 0,05. Os

tratados com vancomicina lipossomal, a média foi de 0,1 com desvio padrão de 0,08.

Os olhos tratados demonstraram progressiva melhora conjuntival, principalmente após o quinto dia. Durante o estudo, a vancomicina aquosa obteve média de 1,3 ± 0,82 e a vancomicina lipossomal, média de 1,3 ± 0,86. As conjuntivas dos olhos controles apresentaram progressiva piora clínica, principalmente a partir do segundo dia de observação (2,7 ± 0,59).

Os sinais inflamatórios irianos tiveram também progressiva piora clínica nos olhos controles, com média de 2,5 ± 0,65. Uma maior progressão nos *scores* clínicos foi observada do primeiro ao segundo dias e do terceiro ao quarto dias. Nos olhos tratados a melhora clínica foi observada, principalmente a partir do quinto dia. A média foi de 1,1 ± 0,66 em olhos tratados com vancomicina aquosa e de 1,2 ± 0,67 naqueles tratados com a forma lipossomal do antibiótico (Figuras 7, 8 e 9).

A opacificação vítrea foi progressiva e se mostrou irreversível em todos os olhos. A partir do segundo dia, houve perda do reflexo vermelho tanto nos olhos submetidos a tratamento, quanto naqueles mantidos para controle. A média dos olhos foi de 2,9 ± 0,44.

Em relação aos resultados corneanos, conjuntivais e irianos, a análise estatística demonstrou que a diferença média do tratamento com a vancomicina lipossomal, em relação ao grupo controle, é maior que a diferença média do tratamento com a vancomicina livre em relação ao grupo controle. As diferenças em relação ao grupo controle foram consideradas significativas visto que p-valor é menor que 0,05.

Em relação aos resultados vítreos, a análise estatística demonstrou que não houve diferença significativa dos grupos tratados com antibiótico em relação ao grupo controle (p>0,05).

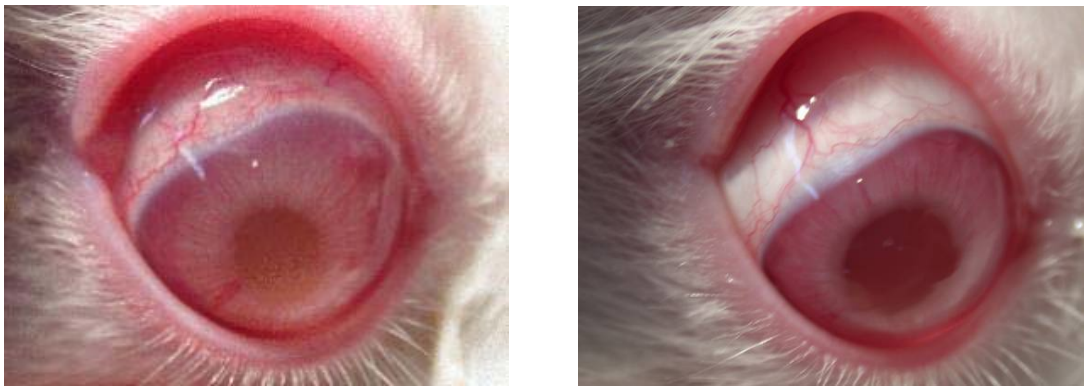

a b

Figura 7. Olho direito de coelho 24 horas após injeção de inóculo (a) e 5 dias após tratamento por vancomicina lipossomal (b).

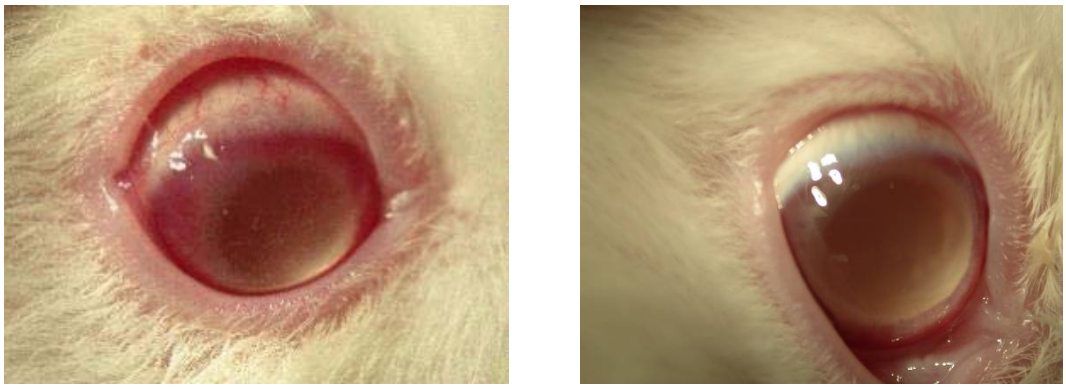

a b

Figura 8. Olho direito de coelho 24 horas após injeção de inóculo (a) e 5 dias após tratamento por vancomicina aquosa (b).

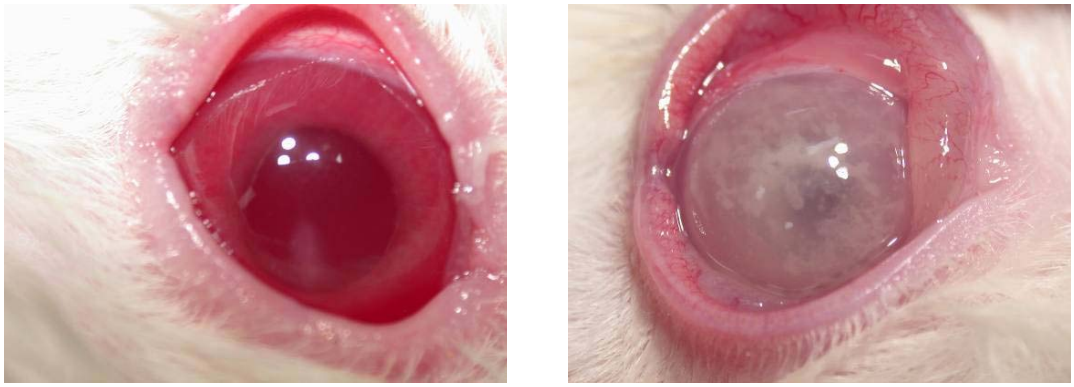

a b

Figura 9. Olho direito de coelho 24 horas após injeção de inóculo (a) e 5 dias após observação inicial (b).

Tabela 1 - *Scores* dos Sinais Clínicos das Córneas*

	Dia 1	Dia 2	Dia 3	Dia 4	Dia 5	Dia 6
Controle	0,1	0,1	0,3	0,8	1,1	1,1
Vancom. Aquosa	0,1	0,1	0,1	0,2	0,2	0,2
Vancom. Lipossomal	0,0	0,0	0,1	0,1	0,2	0,2

*de acordo com a classificação proposta por Park et al (Anexo 1)

Tabela 2 - *Scores* dos Sinais Clínicos das Conjunctivas*

	Dia 1	Dia 2	Dia 3	Dia 4	Dia 5	Dia 6
Controle	2,3	2,3	2,9	3,0	3,0	3,0
Vancom. Aquosa	2,0	2,1	1,6	1,4	0,6	0,5
Vancom. Lipossomal	2,0	2,0	1,7	1,3	0,5	0,3

*de acordo com a classificação proposta por Park et al (Anexo 1)

Tabela 3 - *Scores* dos Sinais Clínicos das Iris*

	Dia 1	Dia 2	Dia 3	Dia 4	Dia 5	Dia 6
Controle	1,9	2,3	2,2	2,6	2,9	3,0
Vancom. Aquosa	1,3	1,5	1,5	1,3	0,8	0,4
Vancom. Lipossomal	1,2	1,6	1,6	1,6	0,9	0,5

*de acordo com a classificação proposta por Park et al (Anexo1)

Tabela 4 - *Scores* dos Sinais Clínicos dos Vítreos*

	Dia 1	Dia 2	Dia 3	Dia 4	Dia 5	Dia 6
Controle	2,5	3,0	3,0	3,0	3,0	3,0
Vancom. Aquosa	2,5	3,0	3,0	3,0	3,0	3,0
Vancom. Lipossomal	2,6	3,0	3,0	3,0	3,0	3,0

*de acordo com a classificação proposta por Park et al (Anexo 1)

4. 2. Avaliação Microbiológica

O antibiograma para culturas dessa cêpa, revelou resistência das bactérias à rifampicina, oxacilina, penicilina G, clindamicina, amicacina, ampicilina, cefalotina, cefoxitina, cloranfenicol, eritromicina, aztreonam, gentamicina, ceftriaxona, sulfa+trimetropim, tetraciclina, tobramicina, ceftazidima, ciprofloxacina e sensibilidade à vancomicina e à levofloxacina.

A tabela 5 sumariza os números absolutos de colônias obtidas em culturas vítreas para cada grupo. As tabelas 6, 7 e 8 demonstram as médias, as variâncias e os desvios padrões de cada grupo. Os gráficos 1 e 2 demonstram o padrão das curvas de crescimento de UFCs nos grupos estudados.

As quantificações das culturas demonstraram que a partir do segundo dia de estudo, o número de UFC das amostras vítreas que continham a vancomicina encapsulada, foi menor do que naquelas contendo o antibiótico na forma livre.

A partir do terceiro dia, todas as placas que continham amostras de vítreo nos quais foi administrado o antibiótico em sua forma encapsulada, estavam estéreis. Essa esterilidade foi observada mesmo nas placas que continham amostras não diluídas do vítreo, as quais permaneceram em estufa a 37ºC, por um período de 48 horas.

No quarto dia, das três placas contendo amostras de vítreo onde foi injetado o antibiótico na forma livre, duas apresentaram-se estéreis, mesmo quando possuíam espécimes não diluídos e permaneceram por quarenta e oito horas em estufa a 37ºC.

Os números de UFCs das amostras que continham vítreo proveniente de olhos controles, foram maiores em todos os dias do estudo comparados àqueles

dos olhos que receberam antibiótico. Observou-se o decréscimo do número de UFC ao longo do período de análise.

Ao analisar estatisticamente cada tratamento em relação ao grupo controle, conforme número de UFCs, observou-se que a diferença média do tratamento com a vancomicina lipossomal, em relação ao grupo controle, foi maior que a diferença média do tratamento com a vancomicina aquosa. De acordo com os resultados pode-se dizer que as diferenças em relação ao grupo controle foram consideradas significativas ao nível de 5%.

Comparando-se estatisticamente os grupos tratados com o grupo controle em relação ao número de UFCs, no primeiro dia observa-se que a diferença média do tratamento com a vancomicina aquosa, em relação ao grupo controle, foi maior que a diferença média do tratamento com a vancomicina lipossomal. Ou seja, em média, o tratamento com a vancomicina aquosa apresenta menores quantidades de UFCs do que o tratamento com a vancomicina lipossomal, em relação ao grupo controle, no primeiro dia do estudo ($p<0,05$). Do segundo ao quarto dia, observou-se que a diferença média do tratamento com a vancomicina lipossomal, em relação ao grupo controle, foi maior que a diferença média daquele com a vancomicina aquosa ($p<0,005$). No quinto e no sexto dias, observou-se que as diferenças médias dos tratamentos da vancomicina aquosa e da vancomicinal lipossomal em relação ao grupo controle não diferem ($p<0,005$).

Ao comparar os tratamentos (vancomicina lipossomal e vancomicina aquosa) entre si em relação ao número de UFCs, observou-se que a média do tratamento com a vancomicina lipossomal é menor que a média do tratamento com a vancomicina livre ($p<0,005$).

Ao comparar os tratamentos entre si em relação ao número de UFCs, no primeiro dia, observou-se que a média do tratamento com a vancomicina livre é menor que a média do tratamento com a vancomicina lipossomal ($p<0,005$). Do segundo ao quarto dias, observou-se que a média do tratamento com a vancomicina lipossomal é menor que a média do tratamento com a vancomicina livre ($p<0,005$). Do quinto ao sexto dia, as médias dos grupos tratados não foram consideradas diferentes significativamente ao nível de 5%.

Tabela 5 - Números de UFCs em função do tempo (dias) relacionados a cada grupo de estudo.

	Números de UFCs		
	Vancomicina Aquosa	Vancomicina Lipossomal	Controle
Dia 1	$3,5x10^2$; $2,2x10^3$ $3,2x10^3$	$1,4x10^3$; $3,8x10^3$ $1,1x10^3$	$4,6x10^6$; $5,8x10^6$ $2,8x10^6$
Dia 2	$8,1x10^2$; $1,9x10^3$ $5,4x10^2$	0; $2,7x10^1$ $0,8x10^1$	$1,8x10^6$; $6,2x10^5$ $2,1x10^6$
Dia 3	$8,6\ x10^1$; $2,9x10^2$ $1,6x10^1$	0; 0; 0	$1,7x10^6$; $2,0x10^5$ $4,1x10^4$
Dia 4	$2,0x10^1$; 0; 0	0; 0; 0	$2,9x10^4$; $1,4x10^3$ $9,4x10^3$
Dia 5	0; 0; 0	0; 0; 0	$2,0x10^4$; $8,2x10^4$ $5,2x10^4$
Dia 6	0; 0; 0	0; 0; 0	$4,7x10^3$; $3,0x10^3$ $1,0x10^4$

Tabela 6 - Média, variância e desvio padrão dos números de UFCs em função do tempo (dias) em relação ao grupo tratado com vancomicina aquosa.

	Média	Variância	SD
Dia 01	$1,92 \times 10^3$	$1,44 \times 10^3$	$3,8 \times 10^1$
Dia 02	$1,08 \times 10^3$	$7,20 \times 10^2$	$2,68 \times 10^1$
Dia 03	$1,31 \times 10^2$	$1,42 \times 10^2$	$1,19 \times 10^1$
Dia 04	$0,67 \times 10^1$	$1,15 \times 10^1$	$0,34 \times 10^1$
Dia 05	0.00	0.00	0.00
Dia 06	0.00	0.00	0.00

Tabela 7 - Média, variância e desvio padrão dos números de UFCs em função do tempo (dias) em relação ao grupo tratado com vancomicina lipossomal.

	Média	Variância	SD
Dia 01	$2,10 \times 10^3$	$1,48 \times 10^3$	$3,85 \times 10^1$
Dia 02	$1,17 \times 10^1$	$1,39 \times 10^1$	$0,37 \times 10^1$
Dia 03	0.00	0.00	0.00
Dia 04	0.00	0.00	0.00
Dia 05	0.00	0.00	0.00
Dia 06	0.00	0.00	0.00

Tabela 8 - Média, variância e desvio padrão dos números de UFCs em função do tempo (dias) em relação ao grupo controle.

	Média	Variância	SD
Dia 01	$4,40 \times 10^{6}$	$1,51 \times 10^{6}$	$1,23 \times 10^{3}$
Dia 02	$1,51 \times 10^{6}$	$7,82 \times 10^{5}$	$8,85 \times 10^{2}$
Dia 03	$6,47 \times 10^{5}$	$9,15 \times 10^{5}$	$9,57 \times 10^{2}$
Dia 04	$1,33 \times 10^{4}$	$1,42 \times 10^{4}$	$1,19 \times 10^{2}$
Dia 05	$5,13 \times 10^{4}$	$3,10 \times 10^{4}$	$1,76 \times 10^{2}$
Dia 06	$5,90 \times 10^{3}$	$3,65 \times 10^{3}$	$6,04 \times 10^{1}$

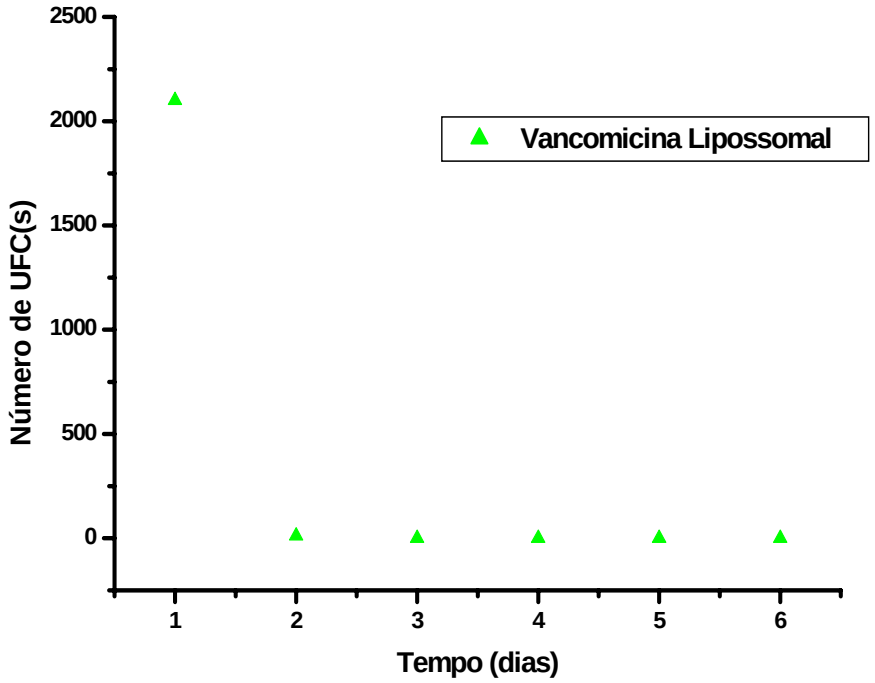

Gráfico 1. Número de UFCs em função do tempo (dias) do grupo tratado com vancomicina lipossomal.

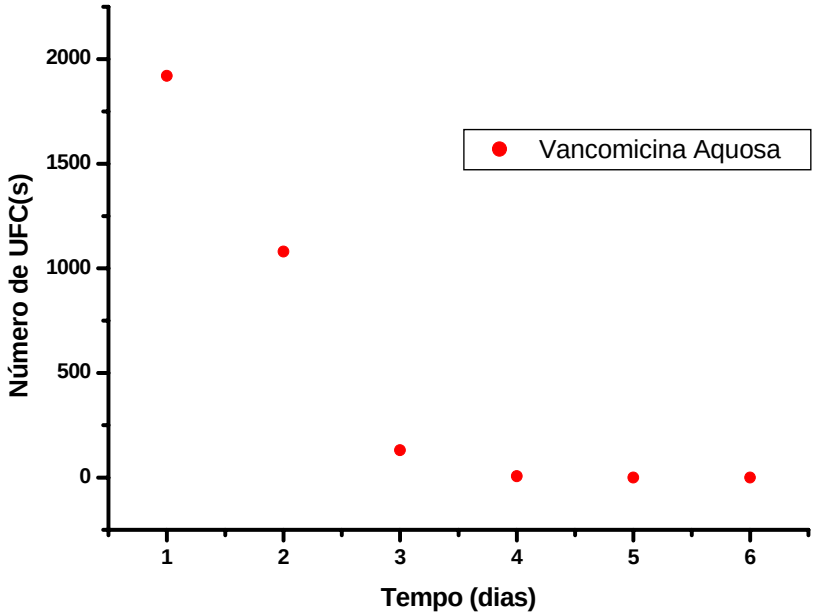

Gráfico 2. Número de UFCs em função do tempo (dias) do grupo tratado com vancomicina aquosa.

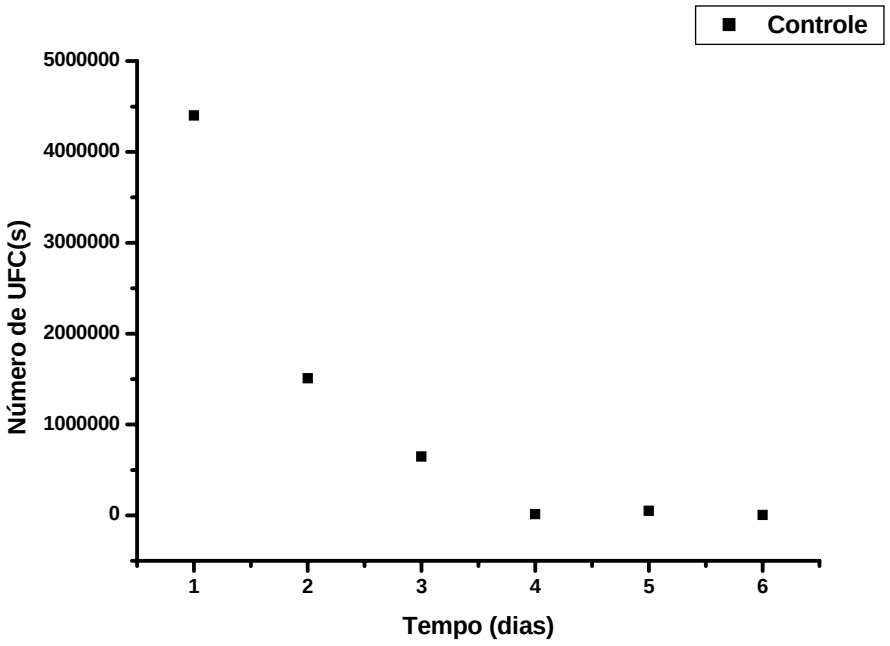

Gráfico 3. Número de UFCs em função do tempo (dias) do grupo controle.

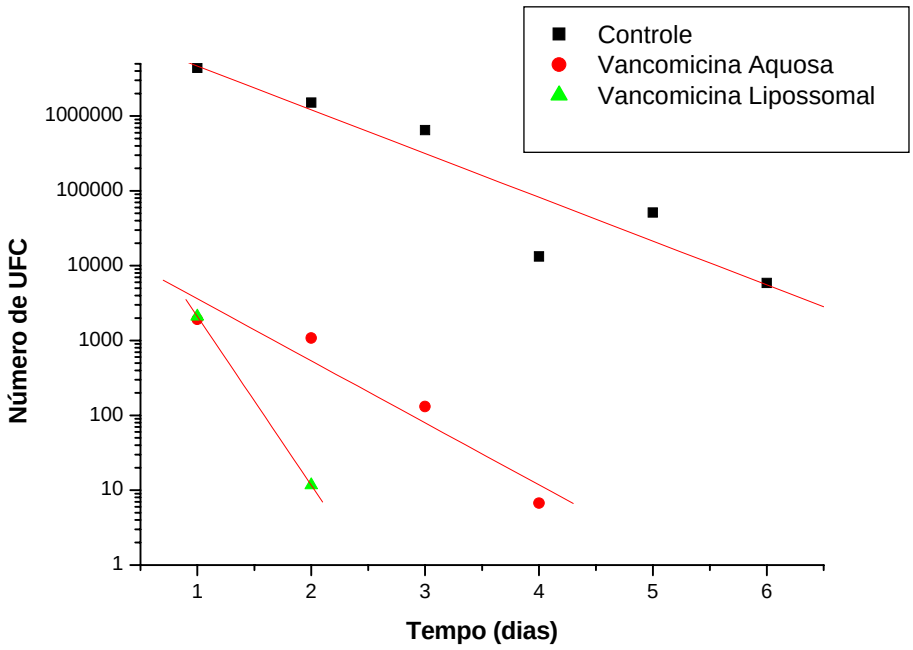

Gráfico 4. Número de UFCs em função do tempo (dias) do grupo controle e dos grupos tratados com antibiótico.

4. 3. Avaliação da Eletrofisiologia Retiniana

O ERG não demonstrou sinais de toxicidade retiniana causados pela vancomicina lipossomal intravítrea. As amplitudes das ondas a e b permaneceram sem alterações após quatro semanas da injeção do fármaco nos animais avaliados. No Anexo 2 encontram-se gráficos de antes e depois da injeção do fármaco. Não foram observadas diferenças estatísticas entre os valores pré-operatórios e os da quarta semana correspondentes às amplitudes das ondas a e b, na segunda e na quarta fase dos exames de eletroretinografia(Tabelas 9, 10, 11, 12).

Tabela 9 – Onda a (segunda fase)

	Estatística	P-valor
Wilcoxon	0,5	1,0000
Kruskal-Wallis	0,0109	0,9168

Tabela 10 - Onda a (quarta fase)

	Estatística	P-valor
Wilcoxon	-0,5	1,0000
Kruskal-Wallis	0,0982	0,7540

Tabela 11 - Onda b (segunda fase)

	Estatística	P-valor
Wilcoxon	-0,5	1,0000
Kruskal-Wallis	0,0982	0,7540

Tabela 12 - Onda b (quarta fase)

	Estatística	P-valor
Wilcoxon	-0,5	1,0000
Kruskal-Wallis	0,0982	0,7540

4. 4. Avaliação Histológica

As análises da microscopia óptica e da microscopia eletrônica não demonstraram nenhuma alteração estrutural da retina, do vítreo, da coróide, da córnea ou dos processos ciliares, em relação aos olhos controle, nos quais não houve a injeção do fármaco (Figuras 10, 11, 12 e 13). Na região das células ganglionares e base das células de Muller observou-se aumento dos espaços intercelulares causados pelo fixador (paraformaldeído) utilizado na metodologia.



Figura 10. Corte histológico semifino da retina de olho controle exibindo todas as suas camadas corado com azul de toluidina. A cabeça de seta aponta a membrana limitante interna. Observa-se ao nível do epitélio pigmentado da retina, estruturas esféricas de coloração escura, que se devem à fixação pelo ósmio de corpúsculos de gordura (seta).

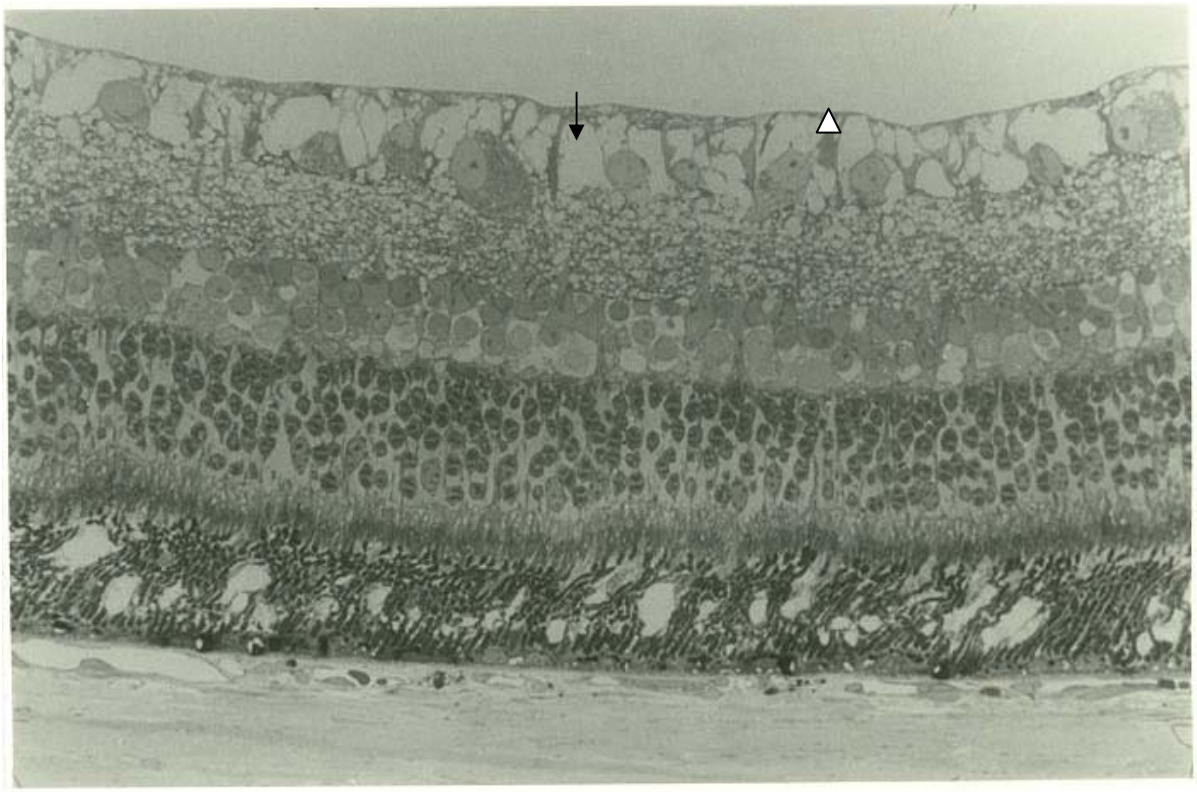

Figura 11. Corte histológico semifino de olho onde foi injetado antibiótico corado com azul de toluidina, onde podem ser observadas todas as camadas da retina. A A cabeça da seta aponta para a membrana limitante interna. Exceto pelos espaços intercelulares aumentados (seta), na região de células ganglionares, causados pela fixação com formaldeído, todos os demais componentes da retina não apresentam alterações morfológicas dignas de nota.



Figura 12. Corte histológico semifino da retina de olho controle corado com azul de toluidina, onde podem ser observadas todas as suas camadas. A cabeça de seta aponta a membrana limitante interna. A seta aponta para estruturas esféricas de coloração escura ao nível do epitélio pigmentado da retina, que se devem à fixação de corpúsculos de gordura pelo ósmio.



Figura 13. Corte histológico semifino da retina de olho onde foi injetado antibiótico corado com azul de toluidina, onde podem ser observadas todas as suas camadas. A seta aponta para estruturas esféricas de coloração escura ao nível do epitélio pigmentado da retina, que se devem à fixação de corpúsculos de gordura pelo ósmio.

5. Discussão

No presente estudo, foi observado que 24 horas após a inoculação das bactérias, todos os olhos apresentaram sinais clínicos da infecção. Os parâmetros utilizados para o diagnóstico de endoftalmite - presença de injeção conjuntival e quemose associada à turvação vítrea moderada a severa com opacificação completa ou parcial da observação de mais de 50% da vasculatura retiniana ou coroideana pela oftalmoscopia binocular indireta -, foram os mesmos parâmetros considerados para a inclusão dos coelhos infectados no estudo de Eugene et al em 1998. O modelo de endoftalmite experimental por S. epidermidis de Kaspar et al (Kaspar et al, 2001) utilizou os parâmetros de inflamação do segmento anterior e opacidade vítrea ocasionando grande dificuldade de observação dos vasos retinianos e do disco óptico pela oftalmoscopia binocular indireta, para inclusão dos olhos no estudo (parâmetros semelhantes ao nosso estudo). Sinais clínicos de infecção incluindo hipópio e perda do reflexo vermelho e que tiveram uma cultura positiva antes ou crescimento bacteriano em uma de duas culturas após tratamento foram utilizados no estudo de Aguilar H E et al, que utilizou o S. aureus como inóculo (Aguilar et al, 1996). Em nossa avaliação, para inclusão dos olhos no estudo, não foi realizada cultura bacteriana de material vítreo. Consideramos esse procedimento desnecessário pois foram realisados estudos anteriores onde foi clinicamente identificada endoftalmite utilizando diversas concentrações dessa cêpa. Además, a punção intravítrea para tal procedimento, acarretaria em certa inflamação ocular, mascarando, eventualmente, àquela causada pela endoftalmite.

Todos os olhos analisados, por terem neles sido injetada a mesma quantidade do inóculo, possuíam sinais clínicos semelhantes de endoftalmite. O

total aproveitamento dos coelhos no estudo descrito deve-se ao fato de terem sido realizados vários estudos anteriores a fim quantificarmos o número mais apropriado de bactérias para o inóculo. Nos estudos anteriores, onde os coelhos utilizados foram divididos nos grupos já previamente descritos, foi observado que utilizando concentrações menores de bactérias para o inóculo, o curso clínico da infecção se dava de maneira mais variável e que alguns coelhos tendiam a uma rápida auto-esterilização. Ao se utilizar concentrações mais altas, foi constatado uma grande dificuldade no tratamento daqueles que receberam antibiótico e curso clínico muito grave da doença naqueles coelhos que não o receberam. O número de UFCs utilizado para o nosso modelo (1,0 x 10^7 UFC) de endoftalmite é semelhante ao utilizado por Kaspar H M et al (2001) e Eugene W M et al (1998), que utilizaram respectivamente 2,0 x 10^6 UFCs / 0,1mL e 1,0 x 10^8 UFCs / 0.1mL.

A auto-esterilização não ocorre quando o inóculo de S. epidermidis injetado é suficiente para superar os limites infecciosos impostos pelo sistema imune do hospedeiro. Maxwell et al (Maxwell et al, 1993), demonstraram que a injeção de inóculo maior ou igual a 3,0 x 10^5 UFCs de S.epidermidis produziu endoftalmite com culturas positivas que se mantiveram estáveis até o final do período do estudo (9 dias). Esta quantidade foi menor do que a utilizada em nosso modelo, assim como também em modelo realizado por Smith et al em 1997 (3,8 x 10^4 UFCs), e isso reflete as variedades de cêpas bacterianas. Em relação ao o curso clínico mais variável observado quando se injetava um número menor de UFCs, foi constatado por Meredith et al, (Meredith et al, 1990a) que a variabilidade clínica da endoftalmite é maior quando um número menor de bactérias é injetado.

O S. aureus parece provocar endoftalmites de maiores intensidades. No modelo de endoftalmite experimental por S. aureus proposto por Aguilar et al

(Aguilar et al, 1996), o inóculo injetado foi de 1,0 x10^4 UFCs, e mesmo após o 48 horas de início de tratamento com vancomicina aquosa, as culturas apresentavam positividade de 21%. Em outro estudo de endoftalmite experimental, porém causada por S. epidermidis, utilizando-se inoculo semelhante (3,8 x 10^4 UFCs), observou-se que 48 horas após tratamento com vancomicina, houve esterilização das culturas (Smith et al, 1997). Esses dados podem nos indicar que o S. aureus é mais agressivo em infecções intraoculares em relação ao S. epidermidis.

Realizou-se paracentese da câmara anterior antes da administração tanto do inóculo quanto dos antibióticos, a fim de manter a pressão intraocular em níveis adequados, evitando tanto os danos oculares causados pela hipertensão ocular, quanto o retorno do conteúdo da injeção para a seringa. Os estudos de Kaspar H M et al (2001), Eugene W M et al (1998), Smith M A et al (1997) também descrevem esse procedimento.

Para o estudo microbiológico, dissecou-se totalmente (de maneira estéril) o vítreo a fim de que o número total de bactérias em crescimento intraocular fosse quantificado de maneira mais precisa o possível. O mesmo procedimento foi realizado por Eugene et al (Eugene et al, 1998). Nos estudos de Smith et al (Smith et al, 1997; Smith et al, 1986) e Aguilar et al (Aguilar et al, 1996), para a análise microbiológica, foi realizada aspiração vítrea para determinação do número de UFCs. Porém, por meio dessa metodologia, pelo reduzido volume aspirado, o número de colônias pode não ser avaliado precisamente. Em nosso estudo, a esterilidade das culturas foi considerada quando nenhum crescimento foi observado nas placas contendo culturas não-diluídas de vítreo após 48 horas de incubação em estufa a 37ºC, mesmo critério utilizado por Eugene et al (1998).

Evidenciamos uma diminuição progressiva do número de UFCs das culturas dos olhos controles ao longo do período de estudo. Essa característica de crescimento do S. epidermidis injetado intravítreo é corroborada por dois estudos realizados por Meredith et al, ambos de 1990 e por dois outros de Smith et al (1986 e 1997). Em nossa análise, ocorreu esterilização das culturas 48 horas após tratamento por vancomicina lipossomal, enquanto que nos tratados com o antibiótico aquoso, a esterilização foi observada a partir de 96 horas. Em nosso modelo de endoftalmite, obtivemos a esterilidade dos olhos tratados por vancomicina aquosa mais tardiamente em relação a dois estudos de Smith et al que utilizaram uma mesma cêpa de S. epidermidis: em 1986 (7,0 x 10^4 UFCs/mL), a fim de avaliar a toxicidade, clearance e eficácia da vancomicina no tratamento de endoftalmite e em 1997 (3,8 x 10^4 UFCs/mL), para comparação do tratamento com vancomicina e dexametasona intravítrea. No primeiro estudo observaram que 72 horas após tratamento com vancomicina aquosa, os olhos não apresentavam crescimento bacteriano e no segundo, evidenciaram esterilização das culturas 48 horas após tratamento com o antibiótico. Essas diferenças nos resultados do tratamento com o antibiótico em sua forma livre nos demonstram variabilidade de resistência de diferentes cêpas a um mesmo antibiótico.

A vancomicina lipossomal se mostrou superior no tratamento da endoftalmite experimental causada por S. epidermidis; tendência evidenciada a partir do segundo dia de análise. No primeiro dia do estudo, embora o número de UFCs das culturas provenientes de olhos tratados com vancomicina aquosa fossem menores do que aqueles dos olhos tratados com o antibiótico em sua forma lipossomal, essa diferença não possuiu significância estatística. Esse esboço de melhor atuação da vancomicina lipossomal no primeiro dia pode dever-se ao fato de

que quando já livre, a droga atua de maneira mais eficaz nas primeiras horas que sua forma encapsulada. Por outro lado, o antibiótico lipossomal, estando no interior de sistemas vesiculares, leva mais tempo para exteriorizar-se e iniciar sua ação antimicrobiana.

Os *scores* clínicos (corneanos, conjuntivais, irianos e vítreos) dos olhos controles pioraram progressivamente até o último dia do estudo. Os achados corneanos do grupo controle pioraram progressivamente principalmente a partir do terceiro dia. Esses achados também foram demonstrados pelos estudos de Eugene et al (Eugene et al, 1998) e Smith et al (Smith et al, 1997), que utilizaram cêpas de S. epidermidis, e onde o edema e a hiperemia conjuntivais, o edema corneano, a hiperemia e as sinéquias irianas, a irregularidade pupilar e a vitreíte progrediram ao longo do período de análise. Resultado também semelhante apresenta o estudo de Aguilar et al (Aguilar et al, 1996), que utilizou cêpa de S. aureus.

Por outro lado, os olhos tratados com antibiótico apresentaram melhora progressiva dos parâmetros clínicos, principalmente, conjuntival e iriana, de forma mais pronunciada a partir do terceiro dia. Esses resultados foram corroborados por Eugene et al (Eugene et al, 1998), que utilizou os mesmos parâmetros para avaliação. A melhora dos achados irianos foi maior nos olhos tratados com antibióticos principalmente a partir do quarto dia de análise. Certo grau de opacidade corneana foi observado ao final do estudo nos olhos tratados. Opacidade corneana ao final do estudo também foi observada ao final da avaliação de grupos tratados com antibióticos em estudo de Aguilar et al (Aguilar et al, 1996).

Embora tenha ocorrido variabilidade dos achados clínicos dos olhos tratados com antibióticos, essa não foi estatisticamente significante. Essa pequena variabilidade dos dados clínicos obtidos sugere a atuação de fatores orgânicos do

hospedeiro interferindo no crescimento bacteriano, o que já foi proposto por outro estudo (Meredith et al, 1990a).

A vitreíte progressiva e a perda do reflexo vermelho observados, tanto nos olhos controles, quanto naqueles tratados pelas formas lipossomal e aquosa da vancomicina, também foram constatados em outros estudos (Eugene et al, 1998; Aguilar et al, 1996). Os estudos de Smith et al (1986), demonstraram reação vítrea mesmo após duas semanas de tratamento intravítreo com vancomicina.

Os resultados clínicos do presente estudo demonstram que mesmo após a esterilização das culturas após o segundo dia no grupo tratado pela vancomicina lipossomal e após o quarto dia do grupo tratado pela vancomicina aquosa, ainda persistiram sinais de inflamação ocular. Estes achados sugerem que alguns componentes do processo inflamatório ou produtos tóxicos produzidos por morte bacteriana são capazes de manter e aumentar a inflamação. Esses resultados também foram observados por outro estudo, no qual significante grau de inflamação foi encontrado mesmo em olhos que estavam estéreis (Meredith et al, 1990b).

A quantidade de dias de análise para a realização dos experimentos clínicos é semelhante à de outros estudos (Eugene et al, 1998; Kaspar et al, 2001). Utilizamos coelhos diferentes para cada tipo de estudo proposto, enquanto Eugene et al (Eugene et al, 1998) - 72 coelhos, Smith et al (Smith et al, 1997) - 24 coelhos e Aguilar et al (Aguilar et al, 1996) - 120 coelhos utilizaram os mesmos coelhos para a realização das análises clínicas, microbiológicas e histológicas e Kaspar et al (Kaspar et al, 2001) - 36 coelhos para realização dos estudos clínicos e eletroretinográficos. Ao utilizarmos coelhos diferentes para cada análise, aumentamos o número de amostras e diminuímos a possibilidade de erros na

análise. O número de coelhos utilizados na análise histológica está de acordo com Oum et al (Oum et al, 1989) que utilizaram cinco coelhos para estudo de toxicidade após a administração intravítrea de vancomicina e amicacina.

Numerosas drogas já possuem sua eficácia em sistemas encapsulados para tratamento de infecções comprovada e/ou seus níveis intravítreos avaliados após o encapsulamento em lipossomas, demonstrando um prolongamento dos tempos de meia-vida: ganciclovir (Cheng et al, 2000; Peyman et al, 1987), gentamicina (Fishman et al, 1986), clindamicina (Rao et al, 1989; Fiscella et al, 1987), trifluorotimidina (Liu et al, 1987), anfotericina B (Alghadyan et al, 1988), tobramicina (Kim et al, 1990), foscarnet (Cheng et al, 1999). Todavia, em relação à anfotericina B, embora, tenha sido demonstrado um menor efeito tóxico quando encapsulada em lipossomos (Tremblay et al, 1985), a sua inclusão em sistemas vesiculares determinou uma diminuição do seu efeito terapêutico (Liu et al, 1989), levando à conclusão que, nesse caso, a dose da droga encapsulada devesse ser aumentada para obtenção do mesmo efeito da droga quando livre. O estudo de Gupta et al (Gupta et al, 2000) também não demonstrou o mesmo resultado positivo para fluconazol em relação à sua forma não encapsulada em lipossomos, cuja eficácia terapêutica foi diminuída quando em sistema vesicular.

A vancomicina utilizada neste trabalho foi estudada quanto à sua liberação prolongada de acordo com dissertação de mestrado de Bruna Waczinky (2004). Esse estudo demonstrou que o encapsulamento da vancomicina proporcionou uma maior concentração do fármaco no corpo vítreo em função do tempo quando comparado à sua forma livre. O fármaco encapsulado tem seu tempo de meia-vida de eliminação cerca de seis vezes maior que o do antibiótico livre. A concentração máxima de vancomicina obtida nesse estudo permaneceu muito

abaixo daquela considerada capaz de determinar efeitos tóxicos retinianos (750µg/mL no primeiro dia após a administração do fármaco).

Segundo Kattan e Pflugfelder (1989), somente a administração intravítrea de 5,0 mg ou mais de vancomicina estão associadas à toxicidade. Homer et al foram os primeiros pesquisadores a estudarem a toxicidade da vancomicina intravítrea em coelhos e concluíram que a administração de 1,0 mg ou menos desse fármaco não está relacionada a anormalidades no eletroretinograma como alterações histológicas características de toxicidade. Entretanto a administração de 2,0 a 5,0 mg está associada com degeneração dos segmentos fotorreceptores, sendo que acima de 10 mg há total destruição da retina (Homer et al, 1975; Kattan e Pflugfelder, 1989).

Os estudos eletroretinográficos e histopatológicos de nosso estudo, onde se utilizou 1,0 mg do cloridrato de vancomicina, corroboram os resultados desses autores quanto à concentração segura desse antibiótico para uso intravítreo e demonstram que o sistema vesicular proposto não é tóxico às estruturas oculares. Ao aumentar a permanência de uma maior concentração intravítrea do fármaco, melhorando os resultados microbiológicos, possivelmente, essa forma de veículo proporcione uma menor toxicidade intraocular em relação à sua forma aquosa por liberar gradativamente o medicamento.

Deve-se salientar, entretanto, que a maioria dos testes para análise de toxicidade retiniana dos antibióticos, como aqueles utilizados em nosso estudo, é realizada em coelhos, os quais são modelos limitados devido à diferenças anatômicas em relação à retina humana. Uma das principais diferenças é a vascularização da retina limitada aos raios medulares, fato que pode ter contribuído

para o retardo no reconhecimento do potencial de oclusão vascular dos aminoglicosídeos intravítreos (Conway et al, 1986).

Dessa forma, o estudo de sistemas de liberação gradativa de medicamentos intravítreos possui grande importância para o tratamento de infecções ou inflamações oculares, pois além de tentarem garantir por mais tempo maiores concentrações intraoculares, podem possuir a vantagem de diminuir as possibilidades de toxicidade para a retina. Essas características desses sistemas possuem ainda mais importância em patologias onde as re-injeções de medicamentos são freqüentes, como no caso da endoftalmite. A vancomicina encapsulada em lipossomos pode, portanto, no cenário clínico, servir para tratar as endoftalmites bacterianas agudas e diminuir o número de re-injeções deste antibiótico.

6. CONCLUSÃO

1) Ambas as formulações do antibiótico vancomicina são eficazes no tratamento clínico de endoftalmite provocada por S. epidermidis.

2) Tanto a vancomicina aquosa, quanto a lipossomal foram eficazes no tratamento microbiológico da endoftalmite provocada por S. epidermidis.

3) A formulação lipossomal levou a uma mais rápida esterilização das culturas vítreas em relação à aquosa. Enquanto no terceiro e quarto dias, as culturas do material vítreo colhido do grupo tratado com vancomicina aquosa, continuavam positivas, àquelas tratadas com vancomicina lipossomal não apresentavam crescimento de colônias. No quinto e no sexto dias ambas as formulações do antibiótico levam à esterilização vítrea.

4) A vancomicina lipossomal não é tóxica às estruturas oculares, o que foi demonstrado pelos estudos histopatológicos e eletroretinográficos, apesar do encapsulamento do antibiótico aumentar sua permanência intravítrea.

REFERÊNCIAS BIBLIOGRÁFICAS

Aaberg T.M. Jr., Flynn H.W. Jr., Schiffman J., Newton J. Nosocomial acute-onset postoperative endophthalmitis survey; a ten year review of incidence and outcomes. Ophthalmology, 105: 1004-1010, 1998.

Aguilar H.E. et al. Comparative treatment of experimental Staphylococcus aureus endophthalmitis. Am J Ophthalmol, 121: 310-317, 1996.

Alghadyan A.A., Peyman G.A., Khoobehi B., Milner S., Liu K.R. Liposome-bound cyclosporine: clearance after intravitreal injection. Int. Ophthalmol, 12, 109-112, 1988.

Allen T.M. Liposomal drug delivery. Curr. Opin. Colloid Interface Sci 1, 645-651, 1996.

Ariyasu R.G., Nakamura T., Trousdale M.D., Smith R.E. Intraoperative bacterial contamination of the aqueous humor. Ophthalmic Surg, 24: 367-73, discussion 373-374, 1993.

Bangham A.D., Standish M.M. e Watkins J.C. Diffusion of univalent ions across the lamellae of swollen phospholipids. J Mol Biol, 13, 238-252, 1965

Bochot A., Couvreur P., Fattal E. Intravitreal administration of antisense oligonucleotides: Potential of liposomal delivery. Prog Retin Eye Res., v. 19, p.131-147, 2000.

Bochot S., Fattal E., Bouted V., Deverre JR., Jeanny JC., Chacun H., Couvreur P. Intravitreal delivery of olinucleotides by sterically stabilized liposomes. Invest Ophthalmol Visual Sci., v. 43, p. 253-259, 2002.

Boldt H.C., Pulico J.S., Blodi C.S., Folk J.C., and Weingeist T.A. Rural endophthalmitis. Ophthalmology, 96: 1722-1726, 1989.

Brinton G.S., Topping T.M., Hyndiuk R.A., Aaberg T.M., Reeser F.H., and Abrams G.W. Posttraumatic endophthalmitis. Arch Ophthalmol, 102:547-550, 1984.

Campochiaro P.A., and Conway B.P. Aminoglycoside toxicity: a survey of retinal specialists. Arch Ophthalmol, 109: 946-950, 1991.

Chandaroy P., Sem A., Hui S.W. Temperature-controlled content release from liposomes encapsulating Pluronic F127. J Control Release, v. 76, p. 27-37, 2001.

Cheng L. et al. Intravitreal toxicology and duration of efficacy of a novel antiviral lipid prodrug of ganciclovir in liposome formulation. Invest Ophthalomol Vis Sci, 41: 1523-1532, 2000.

Cheng L. et al. Intravitreal toxicology in rabbits of two preparations of 1-*O*-octadecyl-*sn*-glycerol-3-phosphonoformate, a sustained-delivery anti-CMV drug. Invest Ophthalmol Vis Sci, 40: 1487-1495, 1999.

Chong L.P., de Juan, E.J., McCuen B.W., and Landers M.B. Endophthalmitis in a silicone oil-filled eye. Am J Ophthalmol, 102:660-661, 1986.

Coco R.M., Lopes M.I., Pastor J.C. and Nozal M.J. Pharmacokinetics of intravitreal vancomycin in normal and infected rabbit eyes. J Ocul Pharmacol Ther, 14, 555-563, 1998.

Conway B.P., and Campochiaro P.A. Macular infarction after endophthalmitis treated with vitrectomy and intravitreal gentamicin. Arch Ophthalmol, 104:367-371, 1986.

Cook F.V. and Farrar W.E. Vancomycin Revisited. Annals of Internal Medicine, v. 88, number 6, 813-818, 1978.

Cottingham A.J. Jr. and Forster R.K. Vitrectomy in endophthalmitis: results of study using vitrectomy, intraocular antibiotics or a combination of both. Arch Ophthalmol, 94, 2078-2081, 1976.

D'Amico D.J., Noorily S.W. Postoperative endophthalmitis. In: Albert D., Jakobiec F.A. Principles and practice of ophthalmology. Philadelphia: Ed. Saunders, 1994: 1159-1169.

Eugene W.M. et al. Treatment of experimental Staphylococcus epidermidis endophthalmitis with oral trovafloxacin. Am J Ophthalmol, 126: 278-287, 1998.

Endophthalmitis Vitrectomy Study Group Results of the endophthalmitis vitrectomy study: a randomized trial of immediate vitrectomy and intravenous antibiotics for the treatment of postoperative bacterial endophthalmitis. Arch Ophthalmol, 113: 1479-1496, 1995.

Endophthalmitis Vitrectomy Study Group. Am J Ophthalmol, 122: 1-17; correction 920, 1996.

Ficker L.A., Meredith T.A., Wilson L.A., Kaplan H.J., and Kozarsky A.M. Chronic bacterial endophthalmitis, Am J Ophthalmol 103:745, 1987.

Fiscella R., Peyman G.A., Fishman P.H. Duration of therapeutic levels of intravitreally-injected liposome-encapsulated clindamycin in the rabbit. Can. J. Ophthalmol, 22, 307-309, 1987.

Fisch A., Salvanet A., Prazuck T, et al. Epidemiology of infective endophthalmitis in France; The French Collaborative Study Group on Endophthalmitis. Lancet; 338, 1373-1376, 1991.

Fishman, P.H. Peyman, GA, Lesar T. Intravitreal liposome-encapsulated gentamicin in a rabbit model. Invest. Ophthalmol. Vis. Sci., 27, 1103-1106, 1986.

Fox G.M., Jooneph B.C., Flynn H.W. Delayed-onset pseudophakic endophthalmitis, Am J Ophthalmol 111:163-173, 1991.

Forster R.K. Endophthalmitis: diagnostic cultures and visual results. Arch. Ophthalmol, 92, 387-392, 1974.

Friedrich S., Cheng Y.L., Saville B. Finite element modeling of drug distribution in the vitreous humor of the rabbit eye. Ann Biomed Eng, 25, 303-314. 1997.

Geraci J.E. Vancomycin. Mayo Clin Proc, 52, 631-634, 1977.

Goodman & Gilman's. The Pharmacological Basis of Therapeutics. Tenth Edition. Section VIII. The McGraw-Hill Companies Inc, 2001. Cap. 47. Pg 1262-1266.

Greenwald M.J., Wohl L.G., Sell C.H. Metastatic bacterial endophthalmitis: a contemporary reappraisal, Surv Ophthalmol, 31, 81-101, 1986.

Gupta S.K. et al. Efficacy of fluconazole and liposome entrapped fluconazole for C. albicans induced experimental mycotic endophthalmitis in rabbit eyes. Acta Ophthalmol Scand, 78, 448-450, 2000.

Han D.P., Wisniewski S.R., Wilson L.A. et al. Spectrum and susceptibilities of microbiologic isolates in the Endophthalmitis Vitrectomy Study; the Endophthalmitis Vitrectomy Study Group. Am J Ophthalmol, 122, 1-17, correction 920, 1996.

Henderly, D.E., Liggett, P.E., Rao, N.A. Cryptococcal chorioretinitis endophthalmitis, Retina, 7, 75-79, 1987.

Henry K., Cantrill H., Fletcher C., Chinnock B.J., Balfour Jr. H.H. Use of intravitreal ganciclovir (dihydroxy propoxymethyl guanine) for cytomegalovirus retinitis in a patient with AIDS. Am J Ophthalmol, 103, 17-23, 1987.

Homer P., Peyman G.A., Koziol J., Sanders D. Intravitreal injection of vancomycin in experimental staphylococcal endophthalmitis. Acta Ophthalmol, v 53, 311-320, 1975.

Jones M.N. Surface properties and interactions of vesicles. Curr. Opin. Colloid Interface Sci, 1, 91-100, 1996.

Jones M.N., Kaszuba M., Reiboras M.D., Lyle I.G., Hill K.J., Song Y-H, Wilmot S.W. The targeting of phospholipid liposomes to bacteria. Biochim. Biophys. Acta, 1196, 57-64,1994.

Jones M.N., Song Y.H., Kaszuba M., Reboiras M.D. The interaction of phospholipid liposomes with bacteria and their use in the delivery of bactericides. J. Drug Targeting, 5 (1), 25-34, 1997.

Jordan D.C., Inniss W.E. Selective inhibition of ribonucleic acid synthesis in Staphylococcus aureus by vancomycin. Nature, 184, 1894-1895, 1959.

Kaszuba M., Lyle I.G., Jones M.N. The targeting of lectin-bearing liposomes to skin-associated bacteria. Colloids Surf Biointerfaces, 4, 151-158, 1995.

Kaspar H.M. et al. Antibiotic resistance pattern and visual outcome in experimentally-induced Staphylococcus epidermidis endophthalmitis in a rabbit model. Ophthalmology, 108, 470-478, 2001.

Kattan H.M., Flynn H.W. Jr., Pflugfelder S.C., et al. Nosocomial endophthalmitis survey; current incidence of infection after intraocular surgery. Ophthalmology, 98, 227-238, 1991.

Kattan H., Pflugfelder S.C. Complications of intraocular antimicrobial agents. Int Ophthalmic Clin, v. 29, 188-194, 1989.

Kattan H.M., Flynn H.W. Jr., Pflugfelder S.C., et al. Nosocomial endophthalmitis survey; current incidence of infection after intraocular surgery. Ophthalmology, 98, 227-238, 1991.

Kaur I.P., Garg A., Singla A.K., Aggarwal D. Vesicular systems in ocular drug delivery: an overview. Int J Pharm, v. 269, 1-14, 2004.

Kim E.K., Kim H.B. Pharmacokinetics of intravitreally injected liposome-encapsulated tobramycin in normal rabbits. Yonsei Med J, 31, 308-314, 1990.

Kirby C. and Gregoriadis G. Dehydratation-rehydratation vesicles: a simple method for high yield drug entrapment in liposomes. Biotechnology, 186, 979-984, 1984.

Koul S, Philipson A, Philipson BT. Incidence of endophthalmitis in Sweden. Acta Ophthalmol , 67, 499-503, 1989.

Kunimoto D.Y., Das T., Sharma S., et al. Microbiologic Spectrum and susceptibility of isolates: Part I. Postoperative endophthalmitis. Am J Ophthalmol, 128, 240-242, 1999.

Liu K.R., Peyman G.A., Khoobehi, B. Efficacy of liposome-bound amphotericin B for the treatment of experimental fungal endophthalmitis in rabbits. Invest. Ophthalmol. Vis Sci, 30, 1527-1534, 1989.

Liu K.R., Peyman G.A., Khoobehi B., Alkan H., Fiscella R. Intravitreal liposome-encapsulated trifluorothymidine in a rabbit model. Ophthalmology, 94, 1155-1159, 1987.

Mandelbaum S., Forster R.K., Gelender H. Late onset endophthalmitis associated with filtering blebs. Ophthalmology, 92, 964-972, 1985.

Maxwell D.P. Jr., Brent B.D., Orillae R., Baber W.B., Mayeux P.A. A natural history of experimental Staphylococcus epidermidis endophthalmitis. Curr Eye Res, 12(10), 907-12, 1993.

Mayalath F.R., Leopold J.H. Study of experimental ocular infection. Am J Ophthalmol, 40, 86-1001, 1955.

Mayer L.D., Hope M.J., Cullis P.R., Ianoff A.S. Solute distributions and trapping efficiencies observed in freeze-thawed multilamelar vesicles. Biochim Biophys Acta 817, 193-196, 1985.

McGetrick J.J., Peyman G.A. Vitrectomy in experimental endophthalmitis, Part II. Bacterial endophthalmitis. Ophthalmic Surg, 10:87-92, 1979.

Meyers-Elliott R.H., Dethlefs B.A. Experimental Klebsiella-induced endophthalmitis in the rabbit. Arch Ophthalmol, 100, 1959, 1982.

Meisner D., Mezei M. Liposome Ocular Delivery Systems. Advanced Drug Reviews, 16, 75-93, 1995.

a) Meredith T.A., Trabelsi A., Miller M., Aguilar H.E., Wilson L.A. Spontaneous Sterilization in Experimental Staphylococcus epidermidis Endophthalmitis. Investigative Ophthalmology & Visual Science, 31(1):181-6, 1990.

b) Meredith TA, Aguilar HE, Trabelsi A, Miller MJ, Gardner SK and Wilson LA. Comparative treatment of experimental staphylococcus epidermidis endophthalmitis. Arch Ophthalmol, 108, 857-860, 1990.

O'Day DM, Jones DB, Patrinely J, and Elliott JH: Staphylococcus epidermidis endophthalmitis: visual outcome following noninvasive therapy. Ophthalmology, 89, 354-360, 1982.

O'Day DM, Smith RS, Gregg CR, Turnbull PCB, Head WS, Ives JA, and Ho PC. The problem of Bacillus species infection with special emphasis on the virulence of Bacillus cereus. Ophthalmology, 88, 833-838, 1981.

Onyeji C.O., Nightingale C.H., Marangos N.M. Enhanced killing of MRSA in human macrophages by liposome-entrapped vancomycin and teicoplanin. Infection, 22: 338-342, 1994.

Oum B.S., D'Amico D.J., Wong K.W. Intravitreal antibiotic therapy with vancomycin and aminoglycoside. Arch Ophthalmol, 107, 1055-1060, 1989.

Oum BS et al. Intravitreal antibiotic therapy with vancomycin and aminoglycoside: examination of the retinal toxicity of repetitive injections after vitreous and lens surgery. Graefe's Arch Clin Exp Ophthalmol, 230, 56-61, 1992.

Park S.S., Samiy N., Ruoff K. et al. Effects of intravitreal dexamethasone in treatment of pneumococcal endophthalmitis in rabbits. Arch Ophthalmol, 113: 1324-1329, 1995.

Peyman G.A., Charles H.C., Liu K.R., Khoobehi B., Niesman M. Intravitreal liposome encapsulated drugs: a preliminary human report. Int. Ophthalmol, 12, 175-182, 1988.

Peyman G.A., Khoobehi B., Tawakol M.E., Schulman J.A., Mortada H.A., Alkan H., Fiscella R. Intravitreal injection of liposome-encapsulated ganciclovir in a rabbit model. Retina, 7, 227-229, 1987.

Peyman G.A., Vastine D.W., Crouch E.R. Clinical use of intravitreal antibiotics to treat bacterial endophthalmitis. Tr Am Acad Ophth & Oto, 78, 862-875, 1974.

Pflugfelder S.C. et al. Intravitreal vancomycin retinal toxicity, clearance and interaction with gentamicin. Arch Ophthalmol, 105 (6), 831-837, 1987.

Pleyer U., Mondino B.J., Adamu A.S. et al. Immuneresponse to Staphylococcus epidermidis-induced endophthalmitis in a rabbit model. Invest Ophthalmol Vis Sci, 33, 2650-2663, 1992.

Rao V.S., Peyman G.A., Khoobehi B., Vangipuram S. Evaluation of liposome-encapsulated clidamycin in Staphylococcus aureus endophthalmitis. Int. Ophthalmol, 13, 181-185, 1989.

Roth D.R., Flynn H.W. Jr. Antibiotic selection in the treatment of endophthalmitis. The significance of drug combinations and synergy. Surv. Ophthalmol, v. 41, 395-401, 1997.

Sanderson N.M., Guo B., Jacob A.E., Handley O.S., Cunniffe J.G., Jones M.N. The interaction of cationic liposomes with the skin-associated bacterium *Staphylococcus*

epidermidis: effects of ionic strength and temperature. Biochim. Biophys. Acta, 1283, 207-214, 1996.

Sanderson N.M., Jones M.N. Encapsulation of vancomycin and gentamicin within cationic liposomes for inhibition of growth of Staphylococcus epidermidis. J Drug Targeting, 4 (3), 181-189, 1996.

Saunders L.P. and Gammack B.D. Aqueous dispersion of phospholipids by ultrasonic radiations. J. Pharm. Pharmacol, 14, 567-572, 1962.

Smith M.A. et al. Treatment of experimental methicillin-resistent Staphylococcus epidermidis endophthalmitis with intravitreal vancomycin. Ophthalmology, 93, 1328-1335, 1986.

Smith M.A et al. Treatment of experimental methicillin-resistant Staphylococcus epidermidis endophthalmitis with intravitreal vancomycin and intravitreal dexamethasone. The Journal of Infectious Diseases, 175, 462-6, 1997.

Stfernschantz J., Astin M. Anatomy and physiology of the eye. Physiological aspects of ocular drug therapy. In: Biopharmaceutics of ocular drug delivery. CRC Press. Boca Raton. 1-25, 1993.

Szoka F.C., Olson F., Heath T., Vail W., Mayhew E., Papahadjopoulos D. Preparation of unilamellar liposomes of intermediate size (0,1-0,2 µm) by a

combination of reverse phase evaporation and extrusion through polycarbonate membranes. Biochim Biophys Acta, 601, 559-571, 1980.

Theodore F.H. Etiology and diagnosis of fungal postoperative endophthalmitis. Ophthalmology, 85. 327-340, 1978.

Tojo K.J., Ohtori A. Pharmacokinetic model of intravitreal drug injection. Math Biosci, 123, 59-75, 1994.

Tremblay C., Barza M., Szoka F., Lahav M., Baum J. Reduced toxicity of liposome associated amphotericin B injected intravitreally in rabbits. Invest. Ophthalmol. Vis. Sci, 26, 711-718, 1985.

Wanczinski, B. J. Desenvolvimento de lipossomas contendo vancomicina veiculados em copolimero termosensivel (PLURONIC® F127) para aplicacao intraocular. 2004. 107p. Dissertação (Mestrado em Ciências Farmacêuticas) – Área de Pesquisa e Desenvolvimento de Fármacos e Medicamentos, Universidade Estadual Paulista Júlio de Mesquita Filho , Araraquara, 2004.

Willemard J.C. Recent advances in the large-scale prodution of lipid vesicles for use in food products: microfluidization. J Microencapsul, 8, 547-562, 1991.

Williams D.F., Meiler W.F., Abrams G.W., Lewis H. Results and prognosis factors penetrating ocular injuries with retained intraocular foreign bodies. Ophthalmology, 95, 911-916, 1988.

Vitrectomy Study Group. Microbiologic factors and visual outcome in the Endophthalmitis. Am J Ophthalmology, 122, 830-46, 1996.

Zeng S., Hu C., Wei H., Lu Y., Zhang Y., Yang J., Yun G., Zou W., Song. Intravitreal pharmacokinetics of liposome-encapsulated amikacin in a rabbit model. Ophthalmology, 100, 1640 - 1644, 1993.

ANEXO 1

Parâmetros para Avaliação Clínica (Park et al, 1995)

Conjuntiva:

0 Normal

1 Edema suave

2 Edema, hiperemia suave, leve exsudato

3 Edema, hiperemia marcada, muito exsudato

Córnea:

0 Clara

1 Edema focal

2 Edema difuso

3 Opaca

Íris:

0 Normal

1 Hiperemia suave

2 Marcada hiperemia

3 Marcada hiperemia, sinéquias, pupila irregular

Vítreo:

0 Claro

1 Áreas de haze vítreo, detalhes do fundo visíveis, bom reflexo vermelho

2 Moderado haze vítreo, ausência de detalhes do fundo, reflexo vermelho parcial

3 Ausência de reflexo vermelho

ANEXO 2

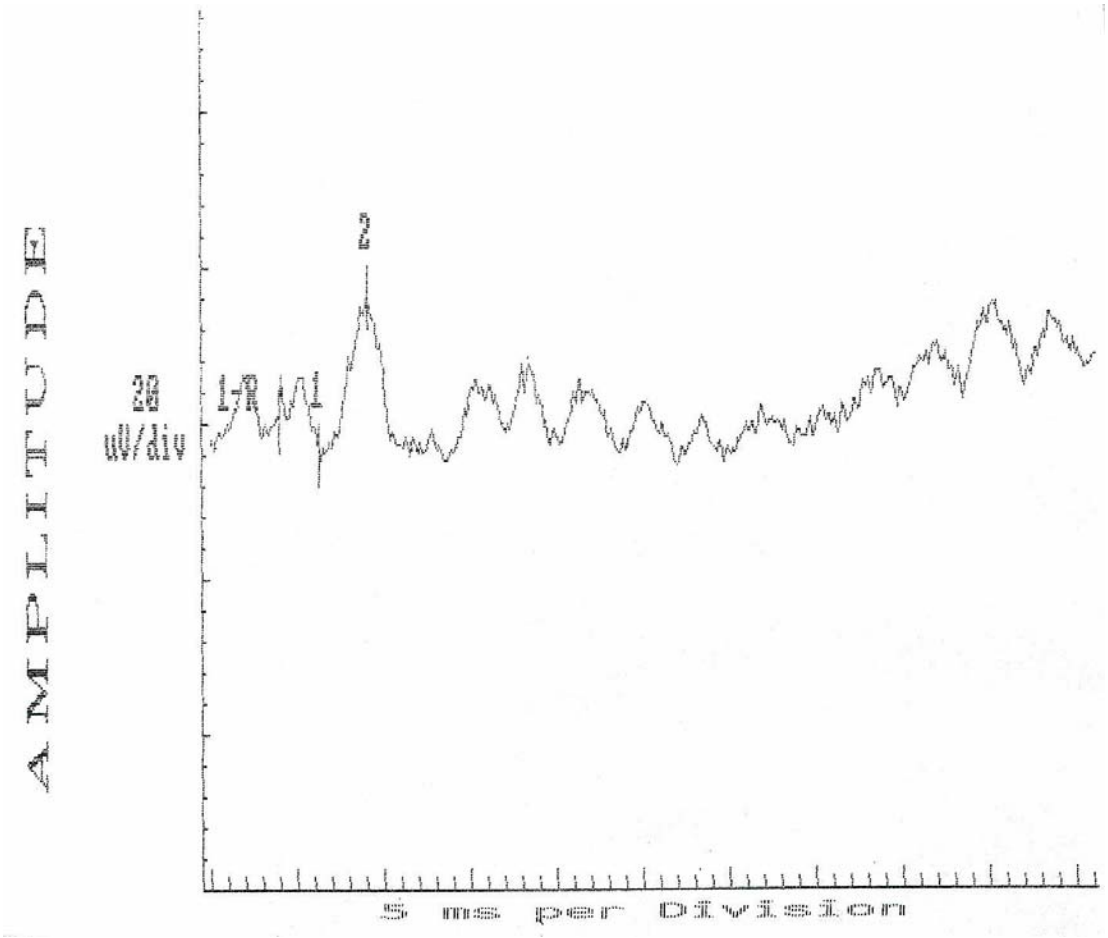

Eletroretinograma (quarta fase) antes da injeção do fármaco lipossomal em coelho número cinco.

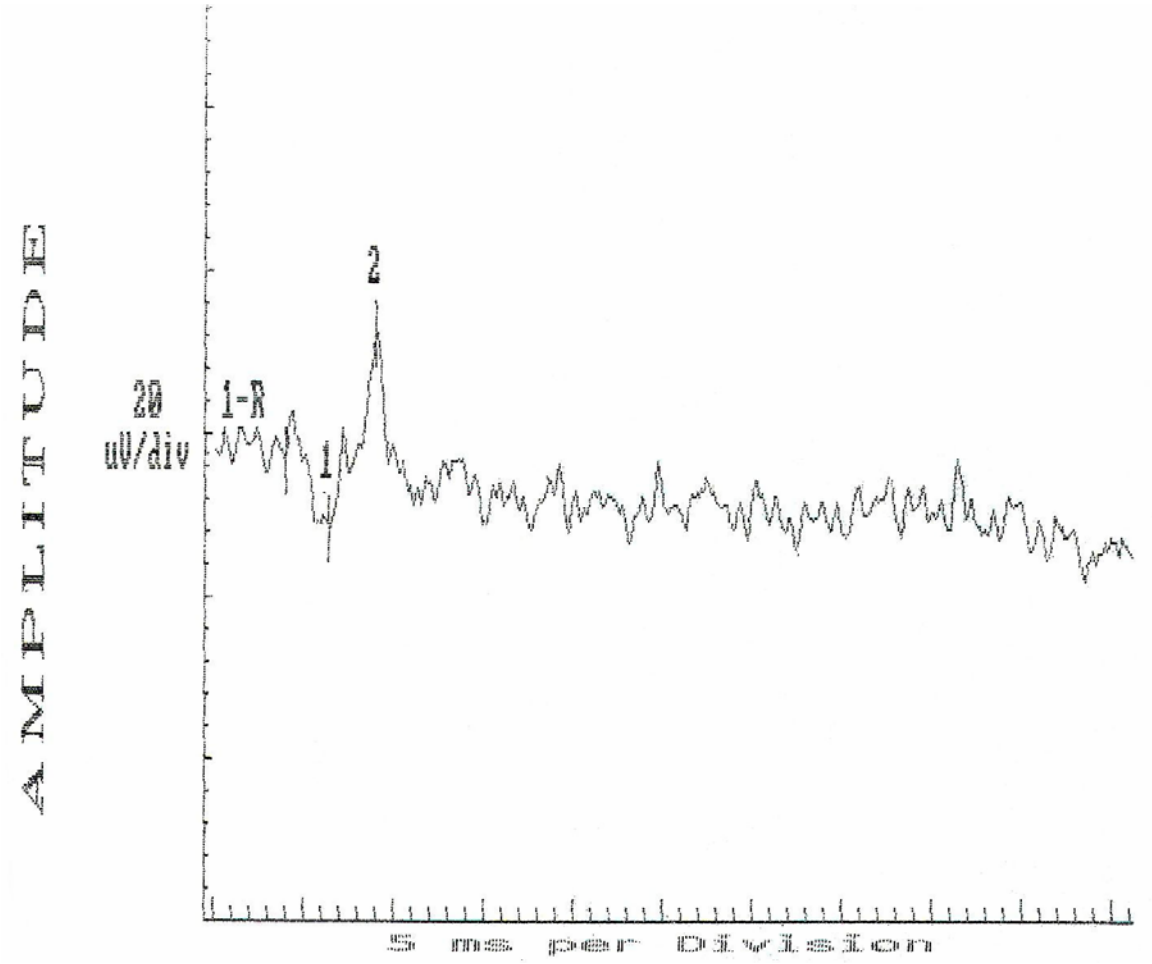

Eletroretinograma (quarta fase) após a injeção do fármaco lipossomal em coelho número cinco.

ANEXO DE PUBLICAÇÃO

Liposome-encapsulated Vancomycin for Endophthalmitis Treatment in Rabbit Eyes

Abstract

Intravitreous antibiotics for endophthalmitis treatment are rapidly cleared following injection therefore requiring repeated injections. Liposomes use as drug carrier is a recent application in ophthalmology. Pharmacokinetics studies support the hypothesis that the liposomes can provide a sustained release effect after intravitreal injection. In this research, we studied clinical and microbiological effectiveness and ocular toxicity of the liposomal vancomycin. For clinical (n=30 eyes) and microbiological (n=54 eyes) experiments, the rabbits, previously infected with intravitreous Staphylococcus epidermidis inoculum (1,0 x 10^7 colony-forming units [CFU]/ 0,1 mL), were divided in three groups: 1. treated with liposomal vancomycin (1,0 mg/0,1mL) 24 hours after inoculation, 2. treated with the aqueous form of the antibiotic (1,0 mg/0,1mL) 24 hours after inoculation and 3. control group. Clinical analysis was conducted by the comparative analysis of inflammation and infectious features and microbiological effectiveness was evaluated in a quantitative way (number of CFU/ 0.1mL) using vitreous samples. Ocular toxicity was studied by histopathological (n=8 eyes) and electroretinographic analysis (n=10 eyes): right eyes were used to the administration of liposomal vancomycin (1,0 mg/0,1mL) and left eyes were used as controls. Vancomycin encapsulated in liposomes showed similar clinical effects comparing to its aqueous formulation. The liposomal vancomycin reached faster sterilization of vitreous cultures comparing to the aqueous one. Liposomal vancomycin was not toxic to eye structures, as it was

shown by histopathological and electroretinographic experiments. Liposome-encapsulated vancomycin can, therefore, in the clinical scenario, be useful to treat acute bacterial endophthalmitis and decrease the number of reinjections of this antibiotic.

1. Introduction

Bacterial endophthalmitis is a sight-threatening condition which most often occurs after intraocular surgery or trauma. Aerobic gram-positive bacteria are responsible for 76% to 90% of cases of endophthalmitis with positive culture[1, 2]. Endophthalmitis caused by coagulase negative Staphylococcus, mainly Staphylococcus epidermidis (S. epidermidis), represents 20 to 50% of the cases[2, 3]. In ophthalmology the cataract surgery is the most common surgical procedure and the leading cause of the post-surgical endophthalmitis with the incidence level of 0,07% to 0,33% [1, 4, 5, 6], reported after primary or secondary implant of intraocular lens [7, 8]. The incidence of endophthalmitis after pars plana vitrectomy is 0,05% [4].

Vancomycin, through intravitreal injections, is one of the most widely used antibiotics in the treatment of endophthalmitis[9], because the initial treatment usually begins without the identification of the organism, being necessary injection of broad-spectrum antibiotic. The mechanism of action of this antibiotic is complex and its most important action is inhibition of cellular wall synthesis.

Liposomes have been studied as drug delivery system. The use of liposomes can decrease some problems related to the intravitreous administration of drugs: liposomes can protect the encapsulated drug to metabolic degradation, permitting the gradual drug release[10], diminishing its toxic effects. Its affectivity as delivery system is related to adsorption to bacteria cell wall where constitutes a

reservatory, from where the drug can subsequently; diffuse into the cell[11]. Previous studies showed their effectiveness for antibiotics delivery to S. epidermidis [11; 12; 13; 14] and to MRSA[14]. Several drugs had their effectiveness proven and/or intravitreal levels evaluated after inclusion in liposomes and most of the studies showed increasing of the half-life time: gentamicin[15], clindamycin[17, 16], ganciclovir[19; 18], trifluorothymidine[20], amphotericin B [21], tobramycin[22], foscarnet[23].

The liposomal vancomycin used in this study was developed at the Pharmaceutical Science School of the Estadual Paulista University. *In vitro* studies to determine the amount of vancomycin chloridrate after intravitreous administration in rabbits showed higher concentration of the drug in each period of analysis.

We, therefore, designed a study to asses the toxicity, clinical and microbiologic efficacy of the liposomal vancomycin in experimentally-induced S. epidermidis endophthalmitis in a rabbit model.

2. Materials and Methods

Staphylococcus epidermidis inoculum

A pathogenic strain of Staphylococcus epidermidis (S. epidermidis) used in this study was isolated from a patient with postoperative endophthalmitis. The microrganisms were characterized and analyzed according their susccebility to antibiotics after being studied to warrant they were from a same strain.

After a 24 hours growth period in plates, the organisms were re-suspended in 5 mL of sterile Brain Heart Infusion (BHI) broth (Oxoid®) and were kept for 24 hours in 37ºC (Fanem®, Orion 502) before being added to 50 mL of sterile BHI. The final solution was kept in shaker (Tecnal, TE422) at 37ºC to obtain the optic density of 0,9 at 600nm ($O.D._{600}$) which was measured by using a spectrophotometer

(Ultrospec® 3000 Pro Amersham Pharmacia Biotech). The bacterial solution was diluted in 0,9% NaCl sterile solution in order to obtain the concentration of 10^8 colony-forming units [CFU] / 1,0 mL. This concentration was chosen to our prior studies due produce desired severity of endophthalmitis for the evaluations.

Clinical Analysis

Thirty rabbits (weight between 1,5 to 2,5 Kg) were used according to the ARVO (Association for Research in Vision and Ophthalmology) for use of animals in research. The rabbits were anesthetized using intramuscular injection of 50 mg/Kg of ketamine hydrochloride and 5mg/Kg of xylasine hydrochloride with additional doses if necessary. Proparacaine 0,5% ophthalmic solution was used for topical anesthesia. Mydriasis was achieved with phenylephrine 2,5% and tropicamide 1% ophthalmic solutions.

Endophthalmitis was induced by intravitreal injection of bacteria. Anterior chamber paracentesis (0,1 mL) was performed prior to bacterial inoculation using a 30G (Gauge) needle. S. epidermidis suspension (1,0 x 10^7 CFU/0,1mL) was injected directly into the midvitreous cavity via pars plana, about 2 mm posterior to the limbus in superotemporal area. Twenty four hours after inoculation, the rabbits were examined through biomicroscopy and binocular indirect ophthalmoscopy to confirm the development of endophthalmitis. Conjunctival injection and chemosis combined with moderate to severe vitreous haze, with partial or complete obscuration (greater than 50%) of the retinal and choroidal vasculature were used as clinical criteria to diagnose the presence of endophthalmitis. The animals (all of them with similar signals of endophthalmitis) were divided in three groups: 1) 10 rabbits received intravitreal aqueous vancomycin chloridrate, 2) 10 rabbits, liposomal

vancomycin chloridrate, 3) and the rest were used as controls. The eyes were analyzed daily using indirect ophthalmoscopy and biomicroscopy and retinography (Topcon TRC50X) and digital photography (Nikon CoolPix 995) were made during all procedures.

Inflammatory ocular signals were quantified during clinical evaluation according with scheme outlined by Park et al [24] (Appendix).

Microbiological Analysis

Fifty four rabbits were used and the same procedures for induction of endophthalmitis were used. The animals were divided in three groups: 1) 18 rabbits received intravitreal aqueous vancomycin chloridrate, 2) 18 rabbits, liposomal vancomycin chloridrate, 3) 18 rabbits were used as controls. The right infected eyes, of each rabbit, were enucleated and the vitreous were dissected in sterile way. All vitreous were mixed to obtain homogeneous samples (Daigger® Vortex GNIE 2), for posteriorly be plated. The plates with BHI, as enriched medium, were prepared the previous day and kept in stove (Fanem®, Orion 502) for 24 hours to guarantee the use of sterile materials. Non diluted and diluted vitreous samples (10^{-2} and 10^{-4}) of each enucleated eye were plated (0,1 mL). The dilution was procedure using 0,9% NaCl sterile solution. The plates were kept in stove (Fanem®, Orion 502) at 36ºC for 24 hours, after which the colonies were counted. The quantitative analysis was expressed as CFU/mL. Sterility was defined as no growth of colonies on the plates containing undiluted vitreous after 48 hours of incubation.

Histological Analysis

Four non-infected rabbits were used: in the right eyes was injected the liposomal drug and the left eyes were used as controls. Enucleated eyes were kept in 4% paraphormaldeide for 24 hours. After the eyes being kept in phosphate buffer (0,1M, pH 7,2), they were divided. Prior, the anterior segment was separated from the posterior around 1 mm of the limbus. The pieces of the anterior and posterior segments were, posteriorly, divided to be processed by optic microscopy and electronic microscopy.

Retinal Electrophysiological Analysis

Five non-infected rabbits were used: in the right eyes was injected the liposomal drug and the left eyes were used as controls. Electrophysiological analyses were done in all eyes before the injection of the liposomal vancomycin and again one week after the drug administration. Retinal function was assessed in dark-adapted (30 minutes) eye rabbits with corneal electrodes after topical administration of phenylephrine 2,5% and tropicamide 1% ophthalmic solutions. The retinal electrical activity was analyzed during three scotopic and two photopic phases (LKC Technologies EPIC-XL). The electroretinographic analysis was based on measurement of the a and b waves.

Statistical Analysis

For the statistical evaluation of the microbiologic and clinical efficiency and electroretinographic results were used tStudent, Dunnett, Tukey, Kruskal-Wallis and Wilcoxon tests. The p values smaller than 0,05 (for microbiologic and clinical analysis) and 0,01 (electroretinographic analysis) were considered significant.

3. Results

Clinical Analysis

At the first 24 hours, after administration of antibiotics, all the eyes corresponded to the criteria for the inclusion in the study. The results of the clinical signs for each day can be found at the table 1. At the first 12 hours after the bacterial inoculation, all eyes showed signals of endophthalmitis that included conjunctival injection, chemosis, vitreitis, and decreasing of the red reflex.

The control eyes showed progressive inflammation of the anterior segment and higher corneal opacification due edema at the end of the study. This opacity was intensified since the third day of analysis. The eyes treated with aqueous vancomycin and liposomal vancomycin had less corneal inflammation signs. The treated eyes showed progressive conjunctival improvement, mainly after the fifth day. Conjunctivas of control eyes presented progressive clinical worsening, mainly since the second day of observation. Control eyes iris showed progressive inflammatory signs. In the treated eyes groups, clinical improvement of the iris was observed, mainly since the fifth day. Since the first day, all eyes showed intense vitreitis, leading to an intense vitreous opacification and decrease of red reflex. The vitreous opacity in the first day of study showed to be more intense in the eyes treated with liposomal antibiotic, however it diminished in the second day, getting same scores of the two others groups. Vitreous opacification was progressive and showed to be irreversible in all eyes.

Although variability of clinical signs between eyes treated with antibiotics was observed, it was statistically not significant ($p>0,05$).

Table 1 – Endophthalmitis Mean Clinical Scores*

	Group	Day 1	Day 2	Day 3	Day 4	Day 5	Dia 6
Cornea	Control	0,1	0,1	0,3	0,8	1,1	1,1
	Aqueous vancom.	0,1	0,1	0,1	0,2	0,2	0,2
	Liposomal vancom.	0,0	0,0	0,1	0,1	0,2	0,2
Conjunctiva	Control	2,3	2,3	2,9	3,0	3,0	3,0
	Aqueous vancom.	2,0	2,1	1,6	1,4	0,6	0,5
	Liposomal vancom.	2,0	2,0	1,7	1,3	0,5	0,3
Iris	Control	1,9	2,3	2,2	2,6	2,9	3,0
	Aqueous vancom.	1,3	1,5	1,5	1,3	0,8	0,4
	Liposomal vancom.	1,2	1,6	1,6	1,6	0,9	0,5
Vitreous	Control	2,5	3,0	3,0	3,0	3,0	3,0
	Aqueous vancom.	2,5	3,0	3,0	3,0	3,0	3,0
	Liposomal vancom.	2,6	3,0	3,0	3,0	3,0	3,0

*Grading scheme by Park et al [24] (Appendix)

Microbiological Analysis

The antibiogram cultures of this strain, showed its resistance to rifampicin, oxacilin, penicilin G, clindamycin, amikacin, ampicilin, cefalotine, cefoxitin, cloranfenicol, eritromycin, aztreonam, gentamicin, ceftriaxone, tetraciclin, tobramycin, ceftazidime, ciprofloxacine and sensibility to vancomycin and to levofloxacin.

The table 2 summarizes the absolute numbers, means and standard deviations of colonies obtained of vitreous cultures for each group. The quantification of cultures showed that at the first day of study, the vitreous treated by aqueous vancomycin had less CFUs than the ones treated with liposomal vancomycin ($p<0,05$). After the second day of study, the number of CFU of the vitreous samples treated with liposomal vancomycin was smaller than ones treated with the aqueous antibiotic. After the third day, all plates that had vitreous treated with liposomal

antibiotic became sterile. This sterility was observed even in plates that had non-diluted vitreous samples and remained in a stove (37ºC) for 48 hours. At the forth day, two plates with vitreous treated with aqueous antibiotic were sterile (even the plates with non-diluted vitreous remained for 48 hours in 37ºC). The numbers of CFUs in the plates that had vitreous from control eyes, were higher in all days compared to that ones that received the antibiotic. Even in the control group, was observed that the number of CFU decreased during the period of analysis.

In summary, analyzing statistically each treatment with respect to the number of CFUs, was observed, since the second day, higher efficacy of the liposomal vancomycin comparing with aqueous vancomycin ($p<0,05$).

Table 2 - Quantitative Vitreous Culture

	CFUs		
	Aqueous Vancomycin	Liposomal Vancomycin	Control
Dia 1	$3,5x10^2$; $2,2x10^3$ $3,2x10^3$ ($1,92 \times 10^3 \pm 3,8 \times 10^1$)	$1,4x10^3$; $3,8x10^3$ $1,1x10^3$ ($2,10 \times 10^3 \pm 3,85 \times 10^1$)	$4,6x10^6$; $5,8x10^6$ $2,8x10^6$ ($4,40 x10^6 \pm 1,23 \times 10^3$)
Dia 2	$8,1x10^2$; $1,9x10^3$ $5,4x10^2$ ($1,08 \times 10^3 \pm 2,68 \times 10^1$)	0; $2,7x10^1$ $0,8x10^1$ ($1,17 \times 10^1 \pm 0,37 \times 10^1$) †	$1,8x10^6$; $6,2x10^5$ $2,1x10^6$ ($1,51 \times 10^6 \pm 8,85 \times 10^2$)
Dia 3	$8,6 x10^1$; $2,9x10^2$ $1,6x10^1$ ($1,31 x10^2 \pm 1,19 \times 10^1$)	0; 0; 0†	$1,7x10^6$; $2,0x10^5$ $4,1x10^4$ ($6,47 x10^5 \pm 9,57 \times 10^2$)
Dia 4	$2,0x10^1$; 0; 0 ($0,67 x10^1 \pm 0,34 \times 10^1$)	0; 0; 0†	$2,9x10^4$; $1,4x10^3$ $9,4x10^3$ ($1,33 \times 10^4 \pm 1,19 x10^2$)
Dia 5	0; 0; 0	0; 0; 0	$2,0x10^4$; $8,2x10^4$ $5,2x10^4$ ($5,13 \times 10^4 \pm 1,76 \times 10^2$)
Dia 6	0; 0; 0	0; 0; 0	$4,7x10^3$; $3,0x10^3$ $1,0x10^4$ ($5,90 \times 10^3 \pm 6,04 \times 10^1$)

†Differences between liposomal vancomycin and aqueous vancomycin groups were statistically significant ($p<0,05$)

Retinal Electrophysiological Analysis

Electrophysiological studies didn't showed retinal toxicity signs caused by intravitreal liposomal vancomycin. The amplitudes of the *a* and *b* waves remained without alterations four weeks after the injection of the drug. Figures 1 and 2 are graphics from before and after the injection of the liposomal vancomycin. No statistical differences were observed between the amplitudes values of *a* and *b* waves (second and forth phases of electroretinographic tests) before and forth week after drug injection.

Histological Analysis

The optical and electronic microscopy analysis didn't show any structural alteration of the retina, of the vitreous, of the choroid, of the cornea or of

Figure 1: Eletroretinograma (quarta fase) antes da injeção do fármaco lipossomal em coelho número cinco.

Figure 2: Eletroretinograma (quarta fase) após a injeção do fármaco lipossomal em coelho número cinco.

spaces caused by paraphormaldeide used in the methodology.

Figure 3: light micrograph of the retina from liposomal vancomycin group stained with Toluidine Blue. Dark spherical structures are visible in the retina pigment epithelium (arrow).

4. Discussion

All analyzed eyes had similar clinical signs of endophthalmitis 24 hours after injection of inoculum. The total exploitation of the rabbits was obtained because we had done several prior studies to quantify the more appropriated number of

bacteria for the inoculum. In the prior studies, we observed that using lower concentrations of bacteria, the infection happened in a variable way and some rabbits tended to a fast auto-sterilization. Using higher concentrations, we observed a severe infection of the disease and a very difficult treatment. Meredith et al [25] showed also bigger variability of endophthalmitis clinical signs when lowest numbers of bacterial were injected.

For the microbiological study, the vitreous was surgically dissected in a sterile manner to try to quantify the number of bacteria more precisely as possible. The same procedure was done by Eugene et al [26]. We observed progressively decreased of the number of CFUs from the plates of the control eyes during the period of study. This growth characteristic of S. epidermidis intravitreous injected is corroborated by Meredith et al [25, 27] and Smith et al [28, 29].

The liposomal vancomycin show to be superior in the treatment of experimental endophthalmitis caused by S. epidermidis; tendency evidenced since the second day of analysis. In the first day of study, although the number of CFUs of the cultures obtained from eyes treated with aqueous vancomycin were lower than the ones treated by the liposomal drug, this difference was not significant statistically. This behavior of best performance of aqueous vancomycin in the first day can explained because when all drug is already free in the volume injected, it acts more efficiently in the first hours than its encapsulated form.

Clinical scores of the control eyes worsened gradually until the last day of study. Treated eyes showed gradual improvement of the clinical parameters, however some corneal opacity was observed at the end of the study. Corneal opacity at the end of the study in the groups treated with antibiotics was also observed by Aguilar et al [29]. The progressive vitreitis and lost of the red reflex

observed, at the control eyes and at the eyes treated with antibiotic, were also evidenced in others studies [30, 31]. The small variability of the clinical data between treated groups (although statistically not significant) suggests action of host organic factors intervening in the bacterial growth, what was proposed by other study [25].

The clinical results of this study showed that even with the sterilization of the cultures after the second day in the group treated by liposomal vancomycin and after the forth day in group treated by aqueous vancomycin, still persisted signs of ocular inflammation. It suggests that some components of the inflammatory process or toxic products produced by bacterial death are able to keep and increase the inflammation. These results were also observed by other study, in which significant signs of inflammation were found even in eyes that were sterile [27].

Several drugs have already their effectiveness evaluated after inclusion in liposomes [15, 16, 17, 18, 19, 20, 21, 22, 23]. However, amphotericin B, although had been showed to has less toxic effect when encapsulated in liposomes [32], its inclusion in vesicular systems determined a decrease in its therapeutic effect [33]. In this case, the doses of the encapsulated amphotericin B should be increased to obtain the same effect of the free drug. The study of Gupta et al [34] showed that fluconazol had also its therapeutic efficacy diminished when inside liposomes.

Homer et al were the first researchers to study the toxicity of intravitreal vancomycin in rabbits and concluded that administration of 1,0 mg or less of this drug is not associated to abnormalities in the electroretinogram. However, the administration of 2,0 to 5,0 mg is associated with degeneration of the photoreceptors segments, and more than 10 mg there is total destruction of the retina [35, 36]. Our electroretinographic and histopathological studies, using 1,0 mg of vancomycin chloridrate, corroborate the results of those authors according the safe concentration

of the antibiotic for intravitreal use and showed that the vesicular system proposed is not toxic to the ocular structures. Increasing the intravitreous permanency of the drug, improving the microbiologic results, possibly, this form of vehicle also provides less intraocular toxicity according its aqueous form for liberate gradually the medicine.

It must be pointed out, however, that for the most of the tests to retina toxicity analysis caused by antibiotics, as in our studies, rabbits eyes are used. The rabbits are limited models because anatomical differences according the human retina. One of the mainly differences is the retina vascularization limited to the medullar rays, fact that could had contributed for the recognition delay of the vascular occlusion potential of intravitreous aminoglycosides [37].

Delivery systems for intravitreous medicines have significant importance for the treatment of ocular infection or inflammation. They guarantee the highest intraocular concentration of the drug for an extended period of time giving an advantage of diminishing the retina toxicity. The liposome-encapsulated vancomycin can, therefore, in the clinical scenario, serve to treat acute bacterial endophthalmitis and diminish the number of re-injections of this antibiotic.

References

1. Endophthalmitis Vitrectomy Study Group Results of the endophthalmitis vitrectomy study: a randomized trial of immediate vitrectomy and intravenous antibiotics for the treatment of postoperative bacterial endophthalmitis. Arch Ophthalmol, 113: 1479-1496, 1995.

2. Han D.P., Wisniewski S.R., Wilson L.A. et al. Spectrum and susceptibilities of microbiologic isolates in the Endophthalmitis Vitrectomy Study; the Endophthalmitis Vitrectomy Study Group. Am J Ophthalmol, 122, 1-17, correction 920, 1996.
3. Kunimoto D.Y., Das T., Sharma S., et al. Microbiologic Spectrum and susceptibility of isolates: Part I. Postoperative endophthalmitis. Am J Ophthalmol, 128, 240-242, 1999.
4. Kattan H.M., Flynn H.W. Jr., Pflugfelder S.C., et al. Nosocomial endophthalmitis survey; current incidence of infection after intraocular surgery. Ophthalmology, 98, 227-238, 1991.
5. Fisch A., Salvanet A., Prazuck T, et al. Epidemiology of infective endophthalmitis in France; The French Collaborative Study Group on Endophthalmitis. Lancet; 338, 1373-1376, 1991.
6. Koul S, Philipson A, Philipson BT. Incidence of endophthalmitis in Sweden. Acta Ophthalmol, 67, 499-503, 1989.
7. Aaberg T.M. Jr., Flynn H.W. Jr., Schiffman J., Newton J. Nosocomial acute-onset postoperative endophthalmitis survey; a ten year review of incidence and outcomes. Ophthalmology, 105: 1004-1010, 1998.
8. Fox G.M., Jooneph B.C., Flynn H.W. Delayed-onset pseudophakic endophthalmitis, Am J Ophthalmol 111:163-173, 1991.
9. Roth D.R., Flynn H.W. Jr. Antibiotic selection in the treatment of endophthalmitis. The significance of drug combinations and synergy. Surv. Ophthalmol, v. 41, 395-401, 1997.
10. Meisner D., Mezei M. Liposome Ocular Delivery Systems. Advanced Drug Reviews, 16, 75-93, 1995.

11. Jones M.N., Kaszuba M., Reiboras M.D., Lyle I.G., Hill K.J., Song Y-H, Wilmot S.W. Biochim. Biophys. Acta, 1196, 57-64, 1994.
12. Sanderson N.M., Guo B., Jacob A.E., Handley O.S., Cunniffe J.G., Jones M.N. Biochim. Biophys. Acta, 1283, 207-214, 1996.
13. Jones M.N., Song Y.H., Kaszuba M., Reboiras M.D. J. Drug Targeting, 5, 25-34, 1997.
14. Onyeji C.O., Nightingale C.H., Marangos N.M., Infection, 22, 1-5, 1994.
15. Fishman, P.H. Peyman, GA, Lesar T. Intravitreal liposome-encapsulated gentamicin in a rabbit model. Invest. Ophthalmol. Vis. Sci., 27, 1103-1106, 1986.
16. Fiscella R., Peyman G.A., Fishman P.H. Duration of therapeutic levels of intravitreally-injected liposome-encapsulated clindamycin in the rabbit. Can. J. Ophthalmol, 22, 307-309, 1987.
17. Rao V.S., Peyman G.A., Khoobehi B., Vangipuram S. Evaluation of liposome-encapsulated clindamycin in Staphylococcus aureus endophthalmitis. Int. Ophthalmol, 13, 181-185, 1989.
18. Peyman G.A., Khoobehi B., Tawakol M.E., Schulman J.A., Mortada H.A., Alkan H., Fiscella R. Intravitreal injection of liposome-encapsulated ganciclovir in a rabbit model. Retina, 7, 227-229, 1987.
19. Cheng L. et al. Intravitreal toxicology and duration of efficacy of a novel antiviral lipid prodrug of ganciclovir in liposome formulation. Invest Ophthalomol Vis Sci, 41: 1523-1532, 2000.
20. Liu K.R., Peyman G.A., Khoobehi B., Alkan H., Fiscella R. Intravitreal liposome-encapsulated trifluorothymidine in a rabbit model. Ophthalmology, 94, 1155-1159, 1987.

21. Alghadyan A.A., Peyman G.A., Khoobehi B., Milner S., Liu K.R. Liposome-bound cyclosporine: clearance after intravitreal injection. Int. Ophthalmol, 12, 109-112, 1988.
22. Kim E.K., Kim H.B. Pharmacokinetics of intravitreally injected liposome-encapsulated tobramycin in normal rabbits. Yonsei Med J, 31, 308-314, 1990.
23. Cheng L et al. Intravitreal toxicology in rabbits of two preparations of 1-*O*-octadecyl-*sn*-glycerol-3-phosphonoformate, a sustained-delivery anti-CMV drug. Invest Ophthalmol Vis Sci, 40: 1487-1495, 1999.
24. Park S.S., Samiy N., Ruoff K., et al. Effects of intravitreal dexamethasone in treatment of pneumococcal endophthalmitis in rabbits. Arch Ophthalmol, 113: 1324-1329, 1995.
25. Meredith T.A., Trabelsi A., Miller M., Aguilar H.E., Wilson L.A. Spontaneous Sterilization in Experimental Staphylococcus epidermidis Endophthalmitis. Investigative Ophthalmology & Visual Science, v. 31 (1), 1990.
26. Eugene W.M. et al. Treatment of experimental Staphylococcus epidermidis endophthalmitis with oral trovafloxacin. Am J Ophthalmol, 126: 278-287, 1998.
27. Meredith TA, Aguilar HE, Trabelsi A, Miller MJ, Gardner SK and Wilson LA. Comparative treatment of experimental staphylococcus epidermidis endophthalmitis. Arch Ophthalmol, 108, 857-860, 1990.
28. Smith et al. Treatment of experimental methicillin-resistent Staphylococcus epidermidis endophthalmitis with intravitreal vancomycin. Ophthalmology, 93, 1328-1335, 1986.
29. Smith et al. Treatment of experimental methicillin-resistant Staphylococcus epidermidis endophthalmitis with intravitreal vancomycin and intravitreal dexamethasone. The Journal of Infectious Diseases, 175, 462-6, 1997.

30. Aguilar H.E. et al. Comparative treatment of experimental Staphylococcus aureus endophthalmitis. Am J Ophthalmol, 121: 310-317, 1996.
31. Eugene W.M. et al. Treatment of experimental Staphylococcus epidermidis endophthalmitis with oral trovafloxacin. Am J Ophthalmol, 126: 278-287, 1998.
32. Tremblay C., Barza M., Szoka F., Lahav M., Baum J. Reduced toxicity of liposome associated amphotericin B injected intravitreally in rabbits. Invest. Ophthalmol. Vis. Sci, 26, 711-718, 1985.
33. Liu K.R., Peyman G.A., Khoobehi, B. Efficacy of liposome-bound amphotericin B for the treatment of experimental fungal endophthalmitis in rabbits. Invest. Ophthalmol. Vis Sci, 30, 1527-1534, 1989.
34. Gupta S.K. et al. Efficacy of fluconazole and liposome entrapped fluconazole for C. albicans induced experimental mycotic endophthalmitis in rabbit eyes. Acta Ophthalmol Scand, 78, 448-450, 2000.
35. Homer P., Peyman G.A., Koziol J., Sanders D. Intravitreal injection of vancomycin in experimental staphylococcal endophthalmitis. Acta Ophthalmol, v 53, 311-320, 1975.
36. Kattan H., Pflugfelder S.C. Complications of intraocular antimicrobial agents. Int Ophthalmic Clin, v. 29, 188-194, 1989.
37. Conway B.P. and Campochiaro P.A. Macular infarction after endophthalmitis treated with vitrectomy and intravitreal gentamicin. Arch Ophthalmol, 104:367-371, 1986.

APPENDIX

Clinical Grading Scheme for Severity of Ocular Inflammation*

Conjunctiva:

0 Normal

1 Mild edema

2 Edema, mild hyperemia, slight exudate

3 Edema, marked hyperemia, heavy exudate

Cornea:

0 Clear

1 Focal edema

2 Diffuse edema

3 Opaque

Iris:

0 Normal

1 Mild Hyperemia

2 Marked hyperemia

3 Marked hyperemia, synechiae, irregular pupil

Vitreous:

0 Clear

1 Areas of vitreous haze, some fundus details

2 Moderate vitreous haze, no fundus details visible, partial red reflex

3 No red reflex

*Grading scheme by Park et al [24]

Livros Grátis

(http://www.livrosgratis.com.br)

Milhares de Livros para Download:

Baixar livros de Administração
Baixar livros de Agronomia
Baixar livros de Arquitetura
Baixar livros de Artes
Baixar livros de Astronomia
Baixar livros de Biologia Geral
Baixar livros de Ciência da Computação
Baixar livros de Ciência da Informação
Baixar livros de Ciência Política
Baixar livros de Ciências da Saúde
Baixar livros de Comunicação
Baixar livros do Conselho Nacional de Educação - CNE
Baixar livros de Defesa civil
Baixar livros de Direito
Baixar livros de Direitos humanos
Baixar livros de Economia
Baixar livros de Economia Doméstica
Baixar livros de Educação
Baixar livros de Educação - Trânsito
Baixar livros de Educação Física
Baixar livros de Engenharia Aeroespacial
Baixar livros de Farmácia
Baixar livros de Filosofia
Baixar livros de Física
Baixar livros de Geociências
Baixar livros de Geografia
Baixar livros de História
Baixar livros de Línguas

Baixar livros de Literatura
Baixar livros de Literatura de Cordel
Baixar livros de Literatura Infantil
Baixar livros de Matemática
Baixar livros de Medicina
Baixar livros de Medicina Veterinária
Baixar livros de Meio Ambiente
Baixar livros de Meteorologia
Baixar Monografias e TCC
Baixar livros Multidisciplinar
Baixar livros de Música
Baixar livros de Psicologia
Baixar livros de Química
Baixar livros de Saúde Coletiva
Baixar livros de Serviço Social
Baixar livros de Sociologia
Baixar livros de Teologia
Baixar livros de Trabalho
Baixar livros de Turismo