

**FACULDADE DE ODONTOLOGIA
PROGRAMA DE PÓS-GRADUAÇÃO
DOUTORADO EM ESTOMATOLOGIA CLÍNICA**

MARIA IVETE BOLZAN ROCKENBACH

**DETECÇÃO DE CÁRIES PROXIMAIS EM
RADIOGRAFIAS CONVENCIONAIS E DIGITAIS:
ESTUDO *IN VITRO***

**Porto Alegre
2006**

Livros Grátis

<http://www.livrosgratis.com.br>

Milhares de livros grátis para download.

MARIA IVETE BOLZAN ROCKENBACH

**DETECÇÃO DE CÁRIES PROXIMAIS EM RADIOGRAFIAS
CONVENCIONAIS E DIGITAIS: ESTUDO *IN VITRO***

Tese apresentada como parte dos requisitos obrigatórios para a obtenção do título de Doutor em Odontologia, área de concentração em Estomatologia Clínica da Pontifícia Universidade Católica do Rio Grande do Sul

Orientadora: Prof^a. Dr^a. Elaine Bauer Veeck

Porto Alegre

2006

Dados Internacionais de Catalogação na Publicação (CIP)

R682d Rockenbach, Maria Ivete Bolzan

Detecção de cáries proximais em radiografias convencionais e digitais: estudo *in vitro* / Maria Ivete Bolzan Rockenbach. – Porto Alegre, 2006.

107 f. : il.

Tese (Doutorado) – Fac. de Odontologia, PUCRS, 2006.

Orientadora: Prof^a. Dr^a. Elaine Bauer Veeck.

1. Cárie Dentária. 2. Dentes – Radiografia. 3. Curva ROC. 4. Sensibilidade. 5. Especificidade. 6. Radiografia Interproximal. 7. Radiografia Digital. 8. Diagnóstico por Imagens. I. Veeck, Elaine Bauer. II. Título.

CDD 617.67

Bibliotecária Responsável
Iara Breda de Azeredo
CRB 10/1379

MARIA IVETE BOLZAN ROCKENBACH

**DETECÇÃO DE CÁRIES PROXIMAIS EM RADIOGRAFIAS
CONVENCIONAIS E DIGITAIS: ESTUDO *IN VITRO***

Tese apresentada como parte dos requisitos obrigatórios para a obtenção do título de Doutor em Odontologia, área de concentração em Estomatologia Clínica da Pontifícia Universidade Católica do Rio Grande do Sul

BANCA EXAMINADORA:

Prof^a. Dr^a. Elaine Bauer Veeck – Or.

Prof. Dr. Mateus Ericson Flores – UPF

Prof. Dr. Paulo Henrique Couto Souza – PUCPR

Prof^a. Dr^a. Liliane Soares Yurgel – PUCRS

Prof^a. Dr^a. Nilza Pereira da Costa – PUCRS

Dedico esta tese aos meus pais, **José e Isilda**, meus primeiros e sempre professores.

A minhas irmãs **Rose, Rosaura e Rosiane**, que estão sempre presentes e fazem parte de todas as minhas conquistas.

Ao **Edson**, meu irmão de coração.

AGRADECIMENTOS

À professora **Elaine Bauer Veeck**, minha orientadora, pela amizade, carinho, dedicação e orientação sempre segura.

À professora **Nilza Pereira da Costa** pelo exemplo de dedicação e competência e por ter me conduzido até aqui.

Às professoras do curso de doutorado **Liliane Soares Yurgel, Maria Antonia Zancanaro de Figueiredo e Karen Cherubini** pela amizade, confiança e pelo exemplo de conduta pessoal e profissional.

Às professoras **Maria Antonieta Lopes de Souza e Fernanda Lopes de Souza** pela ajuda na análise histológica.

Aos professores da disciplina de Materiais Dentários, especialmente à professora **Ana Maria Spohr** pela ajuda e disponibilização de materiais e equipamentos para a realização de parte do experimento.

Aos meus colegas de doutorado **Fabiana Vieira Vier-Pelisser, Flaviana Dornela Verli, João Guilherme Gabriel, José Miguel Amenábar e Sandra Aparecida Marinho** pelo companheirismo, aprendizado e agradável convívio durante a realização do curso.

Às minhas colegas da disciplina de Radiologia **Helena Wilhelm de Oliveira, Márcia Rejane Brücker e Rejane Maria Holderbaum** pelo incentivo constante e pelo apoio incondicional.

À colega e amiga **Rosemary Arai Shinkai** pelo apoio e incentivo durante todo o curso de doutorado e principalmente na elaboração desta tese.

Às funcionárias do Serviço Central de Radiologia Odontológica da Faculdade de Odontologia da PUCRS **Ana Roselaine Strossi de Jesus, Carolina Peronio de Santis e Maria Inês Ludvig Mendel** pelo carinho e companheirismo.

Aos funcionários das secretarias de graduação e pós-graduação da Faculdade de Odontologia da PUCRS pela atenção e disponibilidade.

E a todas as pessoas que, de alguma forma, contribuíram para que este trabalho pudesse ser concluído.

RESUMO

O objetivo do presente estudo foi comparar as imagens digitais com a radiografia convencional no diagnóstico de cáries proximais. A amostra foi composta por 51 molares e 24 pré-molares, distribuídos em grupos de três dentes, montados em blocos de silicone, e radiografados pela técnica interproximal, empregando-se o filme InSight (Kodak) e os sistemas digitais Digora[®] (Soredex), DenOptix[™] (Gendex) e CygnusRay MPS (Progeny). Foram obtidas 25 radiografias em cada método radiográfico e analisadas quatro faces proximais em cada radiografia, totalizando 400 faces. As radiografias foram examinadas individualmente, por um observador, em três diferentes momentos para cada método. As lesões de cárie foram classificadas de acordo com sua profundidade em: (0), ausente; (1), restrita ao esmalte; (2), atingindo a junção amelodentinária e (3), estendendo-se para a dentina. Para a obtenção do padrão-ouro, os dentes foram seccionados e desgastados, sendo examinados histologicamente por estereomicroscopia. Para análise da concordância intra-observador utilizou-se o teste de Kendall, com o qual constatou-se uma boa concordância (0,831) entre as três avaliações realizadas. Foram calculados a acurácia, a sensibilidade, a especificidade, o valor preditivo positivo (VPP), o valor preditivo negativo (VPN) e o índice Kappa, não se observando diferenças estatísticas significativas entre os valores para os quatro métodos estudados (ANOVA, $p \geq 0,05$). Os métodos radiográficos também foram comparados utilizando-se o teste não-paramétrico de Friedman, complementado pelo seu teste de comparações múltiplas, e igualmente, não se observaram diferenças estatísticas significativas entre os quatro métodos. Ainda, para cada método radiográfico calculou-se a curva ROC e, na comparação entre as áreas sob estas curvas, não se verificaram diferenças estatísticas ao nível de significância de 5%. Concluiu-se que a acurácia diagnóstica das imagens digitais na detecção de cáries proximais é similar àquela das radiografias convencionais.

Palavras-chave: Cárie Dentária. Radiografia Interproximal. Radiografia Dentária Digital. Diagnóstico por Imagem. Sensibilidade. Especificidade. Curva ROC.

ABSTRACT

The objective of this study was to compare the digital images to the conventional radiograph in the proximal caries diagnosis. Fifty-one molars and 24 bicuspid were studied and divided into groups with three teeth. They were fixed in silicone and radiographed using the film InSight (Kodak) and the digital systems Digora[®] (Soredex), DenOptix[™] (Gendex) and CygnusRay MPS (Progeny). Twenty-five radiographs were obtained in each modality and four proximal faces were analysed in each radiograph resulting in a total of 400 faces. Radiographs were interpreted individually by one observer at three different points in each imaging modality. The caries lesions were classified according to their depth: (0) absent; (1) restricted to enamel; (2) reaching the enamel dentinary junction; and (3) reaching the dentin. The teeth were sectioned and ground in order to obtain the gold standard and were examined histologically through stereoscopic microscopy. The Kendall test was employed to verify the intra observer agreement. A good agreement was observed (0.831) among the three evaluations implemented. The accuracy, the sensitivity, the specificity, the positive predictive value (PPV), the negative predictive value (PPN) and the Kappa range were all calculated and there were no significant differences observed among the four studied imaging modalities (ANOVA, $p \geq 0.05$). The radiographic methods were also compared using the non-parametric Friedman test followed by multiple comparison tests, and no significant differences were observed. Besides, the ROC curve was calculated to each method and no statistically significant differences were observed when comparing the areas under the ROC curve at the significance level of 5%. The results suggest that the diagnostic accuracy of the digital images and the conventional radiographs used to detect proximal caries is similar.

Key words: Dental caries. Radiography, Bitewing. Radiography, Dental, Digital. Diagnostic, Imaging. Sensitivity. Specificity. ROC curve.

LISTA DE ILUSTRAÇÕES

Figura 1 – Posicionamento do aparelho de raios X, lâminas de cera, bloco com dentes e receptor de imagem.....	62
Figura 2 – Radiografias convencionais.....	63
Figura 3 - Radiografia digital obtida com o sistema DenOptix™	64
Figura 4 - Radiografia digital obtida com o sistema Digora®.....	65
Figura 5 - Radiografia digital obtida com o sistema CygnusRay MPS.....	65
Figura 6 - Dentes incluídos em resina acrílica.....	67
Figura 7 – Dente seccionado em duas partes.....	68
Figura 8 – Dente desgastado com lixa d'água.....	68
Figura 9 – Análise microscópica, escore 0, aumentos de 15X (A) e 30X (B).....	70
Figura 10 – Análise microscópica, escore 1, aumentos de 15X (A) e 30X (B).....	70
Figura 11 – Análise microscópica, escore 2, aumentos de 15X (A) e 30X (B).....	71
Figura 12 – Análise microscópica, escore 3, aumentos de 15X (A) e 30X (B).....	71
Gráfico 1 – Acurácia, sensibilidade e especificidade para radiografias interproximais nos métodos convencional, CygnusRay, DenOptix e Digora, Porto Alegre -2006.....	76

Gráfico 2 - Valor preditivo positivo e valor preditivo negativo para radiografias interproximais nos métodos convencional, CygnusRay, DenOptix e Digora, Porto Alegre - 2006.....	77
Gráfico 3 - Curvas ROC para radiografias interproximais nos métodos convencional, CygnusRay, DenOptix e Digora, Porto Alegre - 2006.....	79

LISTA DE TABELAS

Tabela 1 – Concordância intra-observador nas três avaliações realizadas em cada método, Porto Alegre- 2006.....	75
Tabela 2 – Valores de sensibilidade, especificidade, VPP e VPN para radiografias interproximais nos métodos convencional, CygnusRay, DenOptix e Digora, Porto Alegre - 2006.....	76
Tabela 3 – Valores de acurácia e índice Kappa para radiografias interproximais nos métodos convencional, CygnusRay, DenOptix e Digora, Porto Alegre - 2006.....	76
Tabela 4 – Teste não-paramétrico de Friedman, complementado pelo seu teste de comparações múltiplas, para padrão-ouro, método convencional, CygnusRay, DenOptix e Digora, Porto Alegre - 2006.....	78
Tabela 5 – Áreas sob as curvas ROC para radiografias interproximais nos métodos convencional, CygnusRay, DenOptix e Digora, Porto Alegre - 2006.....	78
Tabela 6 – Comparações entre as áreas sob as curvas ROC dos métodos convencional, CygnusRay, DenOptix e Digora, Porto Alegre - 2006.....	79

SUMÁRIO

1 INTRODUÇÃO	13
2 REVISÃO DA LITERATURA.....	16
2.1 A IMAGEM RADIOGRÁFICA.....	16
2.2 DIAGNÓSTICO RADIOGRÁFICO DE CÁRIE.....	17
2.3 RADIOGRAFIA CONVENCIONAL.....	21
2.4 SISTEMAS DIGITAIS.....	22
2.4.1 Radiografia Digital Direta.....	24
2.4.2 Radiografia Digital Indireta.....	27
2.5 BENEFÍCIOS DAS IMAGENS DIGITAIS.....	32
2.6 RADIOGRAFIA CONVENCIONAL X RADIOGRAFIA DIGITAL.....	41
2.7 MÉTODO DE VALIDAÇÃO.....	49
2.8 EXAME HISTOLÓGICO.....	52
2.9 ANÁLISE DOS DADOS.....	54
3 PROPOSIÇÃO.....	58
3.1 HIPÓTESE.....	58
3.2 OBJETIVOS.....	58
4 MATERIAIS E MÉTODOS.....	60
4.1 DELINEAMENTO DO ESTUDO.....	60
4.2 DEFINIÇÃO DAS VARIÁVEIS.....	60
4.3 CARACTERIZAÇÃO DA AMOSTRA.....	60
4.4 PROCEDIMENTOS.....	61
4.4.1 Obtenção das Radiografias Convencionais.....	62
4.4.2 Obtenção das Radiografias Digitais.....	63
4.4.3 Interpretação das Imagens Radiográficas.....	66
4.4.4 Método de Validação.....	67
4.5 MÉTODOS ESTATÍSTICOS.....	72
5 RESULTADOS.....	75

6 DISCUSSÃO.....	81
7 CONCLUSÕES.....	89
REFERÊNCIAS.....	91
APÊNDICE A - Quadro elaborado para as análises radiográficas.....	103
APÊNDICE B - Tabela cruzada (2 X 2) com resultado das avaliações.....	104
ANEXO A - Parecer da Comissão Científica da FO-PUCRS.....	106
ANEXO B - Parecer do Comitê de Ética em Pesquisa – PUCRS.....	107



PUCRS

1 INTRODUÇÃO

1 INTRODUÇÃO

A radiografia é um exame complementar de diagnóstico indispensável na detecção de cáries pois apenas a avaliação clínica poderia deixar muitas lesões sem serem diagnosticadas, principalmente aquelas de tamanho reduzido. A técnica radiográfica intrabucal mais utilizada no diagnóstico de cáries proximais é a interproximal.

Um grande avanço na área do diagnóstico por imagens foi a introdução das radiografias digitais, pelas diversas possibilidades de se manipular a imagem radiográfica e pela facilidade em se obter, armazenar e transmitir a imagem. Com a utilização dos sistemas digitais é possível realizar medidas lineares e angulares sobre a imagem, alterar brilho e contraste, ampliar, aplicar cores, examinar a imagem em relevo, determinar a densidade óptica de áreas selecionadas e corrigir, dentro de determinados limites, super ou subexposições. Segundo Sarmiento, Pretto e Costa (1999), pelas inúmeras aplicações dos sistemas digitais, é essencial que novas pesquisas sejam realizadas sobre a utilidade dos mesmos nas diferentes especialidades odontológicas.

Atualmente existem vários sistemas de imagens digitais disponíveis para uso em Odontologia. Os sistemas radiográficos digitais usam um dispositivo acoplado de carga (*Charge Coupled Device* - CCD) ou uma placa fósforo-ativa que substituem os filmes radiográficos. O sistema com CCD possui um sensor conectado ao computador que tem tamanho reduzido em relação ao filme periapical padrão, porém possui maior volume externo, o que pode dificultar sua introdução na cavidade bucal. Já os sistemas de armazenamento de fósforo usam uma placa óptica com sais de fósforo que é similar em tamanho e espessura com o filme periapical número dois. Esse último sistema necessita de um escâner próprio para o processamento da imagem após a exposição da placa aos raios X (OLIVEIRA et al., 2000).

Os estudos encontrados na literatura são divergentes em relação à qualidade das imagens quando sistemas digitais e radiografias convencionais são comparados. Existem trabalhos que consideraram a qualidade da imagem dos filmes

radiográficos comparável à dos sistemas que utilizam dispositivos acoplados de carga (FARMAN et al., 1995; WHITE e YOON, 1997; NAIR e NAIR, 2001) e à qualidade dos sistemas que utilizam placas de fósforo fotossensíveis (CONOVER; HILDEBOLT; YOKOYAMA-CROTHERS, 1996; SVANÆS et al., 1996; TOVO et al., 1999). Outros estudos relataram a superioridade dos sistemas com placa fósforativa sobre as radiografias convencionais e sobre os sistemas com dispositivo acoplado de carga (BORG e GRÖNDAHL, 1996; MØYSTAD et al., 1996; HUDA et al., 1997; SVANÆS; MØYSTAD; LARHEIM, 2000). E, ainda, trabalhos que demonstraram uma maior acurácia diagnóstica da radiografia convencional em relação aos sistemas digitais (VERSTEEG et al., 1997).

Para White e Yoon (1997), o diagnóstico de lesões cariosas é uma tarefa muito difícil, mesmo com a utilização de radiografias. E, segundo Wenzel e Hintze (1999b), a radiografia está bastante distante de ser um método acurado para o diagnóstico de cáries, principalmente para pequenas cáries proximais. Por outro lado, Møystad et al. (2003) enfatizam a necessidade do desenvolvimento de métodos que possam diferenciar corretamente superfícies saudáveis daquelas que possuem lesões de cárie, especialmente na porção externa do esmalte.

Portanto, diante da necessidade de melhores métodos para o diagnóstico de cáries proximais, principalmente visando à detecção precoce das lesões, é preciso verificar se a introdução dos sistemas digitais trouxe uma contribuição significativa para o diagnóstico radiográfico de cárie.

E, ainda, uma vez que os sistemas radiográficos digitais estão se tornando mais disponíveis para a prática clínica diária e os trabalhos publicados são contraditórios em relação à qualidade dessas imagens, existe a necessidade de mais pesquisas nessa área, em função da notável contribuição que as imagens representam tanto para a elaboração do diagnóstico como para o tratamento e posterior acompanhamento dos pacientes.



PUCRS

2 REVISÃO DA LITERATURA

2 REVISÃO DA LITERATURA

2.1 A IMAGEM RADIOGRÁFICA

Os filmes radiográficos possuem uma emulsão composta por cristais de brometo ou iodeto de prata que, quando sensibilizados pelos raios X, formam uma imagem latente que somente será visível após o processamento radiográfico realizado com substâncias químicas. As estruturas mais espessas, mais densas ou de maior número atômico dificultam a passagem dos raios X, fazendo com que menor quantidade de radiação atinja os cristais da emulsão. Ao contrário, as estruturas de menor espessura, densidade e número atômico são facilmente atravessadas pelos raios X e então mais cristais serão sensibilizados. Assim, o número de cristais atingidos pelos raios X determina a variação dos tons de cinza exibidos na imagem radiográfica. Portanto, a imagem final é composta por várias nuances de cinza que variam do branco absoluto ao preto absoluto (SARMENTO; PRETTO; COSTA, 1999).

Na linguagem digital a imagem é escrita como elementos binários (*binary digits* - bits). Esse sistema é composto pelos elementos 0 e 1, em que 0 corresponde à ausência, enquanto 1 significa a presença de corrente elétrica. A quantidade de informação presente em cada pixel (*picture element*) depende do número de bits para cada byte (*binary term* - unidade de memória do computador). Quanto maior o número de bits, mais detalhada a informação, mas também maior é o espaço necessário para armazenar a imagem, e maior é o tempo gasto para seu processamento (FARMAN e SCARFE, 1994).

Um pixel é o equivalente digital do cristal de prata e tem sua localização e nível de cinza representados por um número no computador. Números podem ser somados, subtraídos, multiplicados, divididos, comparados, impressos e enviados pelo computador por via telefônica. Isso permite que o operador faça ajustes nas imagens. O número de nuances de cinza encontrado nos sistemas digitais de 8 bits

é de 256. O cinza mais escuro ou preto recebe o valor zero e o mais claro ou branco, o valor 255 (KHADEMI, 1996).

Dessa forma, a radiografia digital pode ser conceituada como uma imagem radiográfica composta por uma matriz de pontos dispostos de forma ordenada em linhas e colunas. Esses pontos são os pixels que representam a unidade de informação básica na composição da imagem digital (SOUZA, 2002).

As imagens digitais podem ser processadas de maneira a mostrar detalhes que não são visíveis em filmes não digitalizados. A imagem radiográfica convencional geralmente mostra cerca de 16 a 24 níveis de cinza que podem ser percebidos pelo olho humano. Na melhor das hipóteses, o olho humano pode detectar separadamente cerca de 30 a 40 níveis de cinza. Nas imagens digitais, usando um sistema de 8 bits, estarão presentes 256 diferentes tons (FARMAN e SCARFE, 1994).

2.2 DIAGNÓSTICO RADIOGRÁFICO DE CÁRIE

Embora atualmente existam muitos métodos de diagnóstico para lesões de cárie que estejam sob avaliação, o exame radiográfico e o exame clínico continuam sendo os métodos de escolha para o diagnóstico das mesmas na prática clínica (WENZEL, 2000; SANDEN et al., 2003).

A radiografia é considerada como sendo um método mais sensível que a inspeção clínica na detecção de cáries proximais e oclusais na dentina, para estimar a profundidade e monitorar o comportamento das lesões (WENZEL, 2004). Porém, é preciso lembrar que as imagens radiográficas tendem a subestimar a real extensão das áreas desmineralizadas (SANDEN et al., 2003).

De acordo com Wenzel (2000), sempre que for possível, um novo método de diagnóstico deve ser testado em laboratório antes de ser testado na clínica ou de ser colocado em uso. Nos experimentos laboratoriais pode ser testada a acurácia, que mostra em que extensão o método mede o que ele se propõe a medir. Para avaliar a

acurácia, os resultados do novo método devem ser comparados ao diagnóstico verdadeiro, que é obtido com o padrão-ouro, sendo este o método de validação ou de referência.

Nos experimentos para avaliação do diagnóstico de cárie, o método de validação deve ser obtido com uma medida real da desmineralização. A melhor maneira de visualizar essa desmineralização é cortando-se o dente em secções para observá-lo ao microscópio. Esse método de validação não pode ser utilizado em estudos clínicos, pois os dentes não podem ser cortados. Infelizmente, não existe, até agora, um método de diagnóstico para cárie acurado o suficiente que possa ser utilizado como padrão-ouro na avaliação clínica de novos métodos. Os estudos clínicos devem investigar outros parâmetros, como por exemplo, a precisão, por meio de reprodutibilidade, repetibilidade, replicabilidade ou variação intra e interobservadores (WENZEL, 2000).

Conforme Bader, Shugars e Bonito (2001), alguns métodos alternativos de diagnóstico, tais como transiluminação com fibra óptica e imagem digital direta ainda dependem da interpretação de sinais visuais pelo cirurgião-dentista, enquanto que outros métodos emergentes, como a condutância elétrica e a análise computadorizada das imagens radiográficas digitalizadas proporcionam uma avaliação objetiva onde os sinais visuais e táteis são suplementados por medidas quantitativas.

No diagnóstico radiográfico de cáries dentárias, o padrão é que a imagem deverá mostrar as áreas de desmineralização nos tecidos duros dentários que ocorrem como resultado da atividade microbiana. Essas áreas de desmineralização são vistas radiograficamente como áreas radiolúcidas, no entanto podem representar tanto uma lesão paralisada como uma lesão ativa. Essa é uma questão importante em relação às decisões de tratamento que poderão ser baseadas na presença de cavidades ou no grau de desmineralização dos tecidos. Ainda assim é preciso saber a extensão da desmineralização no esmalte e na dentina para identificar as superfícies em risco de lesão (WENZEL e HINTZE, 1999b).

Um bom diagnóstico radiográfico depende da qualidade da imagem. Os fatores que afetam a qualidade incluem densidade, contraste, detalhe, tamanho e

forma do objeto radiografado. Uma boa densidade e um bom contraste são necessários para que a imagem seja vista claramente e o detalhe é essencial no delineamento das margens entre os objetos e dentro dos mesmos. E ainda, uma radiografia ideal deveria reproduzir a imagem exatamente do mesmo tamanho e forma do objeto radiografado. Alguns fatores técnicos podem afetar a qualidade, entre eles quilovoltagem, tempo de exposição, processamento e fatores geométricos (CHADWICK e DUMMER, 1998).

As condições em que as radiografias são analisadas também podem afetar o diagnóstico de cárie. Arnold (1987b) em um estudo sobre a influência das condições de visualização concluiu que a iluminação é um fator tão importante quanto os fatores técnicos de exposição. No entanto, também verificou que os examinadores preferem diferentes condições de visualização.

Para Wenzel et al. (1993), o diagnóstico de lesões de cárie enfrenta três problemas principais. O primeiro deles é o valor preditivo positivo dos testes que diminuirá devido ao declínio na prevalência da doença. Outro problema são as lesões que poderão estar ocultas e serem imperceptíveis aos métodos tradicionais de diagnóstico e, por último, a modificação no comportamento das lesões, ou seja, a progressão está ocorrendo mais lentamente e, ainda, pequenas lesões podem ser interrompidas ou mesmo remineralizadas. Por outro lado, conforme Benn (1994), a cárie é uma doença adequada para avaliar testes de alta sensibilidade, pois lesões com um resultado falso-positivo não irão progredir e lesões incipientes no esmalte com um atraso de 6 a 12 meses no diagnóstico provavelmente não terão um progresso significativo. Esta situação é totalmente diferente do que ocorre, por exemplo, com uma paciente que está sendo avaliada para o diagnóstico de um câncer de mama, onde um atraso no diagnóstico poderá ser fatal. Esse autor sugere um maior monitoramento das áreas radiolúcidas ao invés da realização de restaurações precoces.

Já no diagnóstico radiográfico de cáries proximais, o principal problema operacional é a sobreposição das faces proximais. Outro problema é a representação geométrica do dente na radiografia, onde uma desmineralização nas faces vestibular ou lingual pode ser visualizada na radiografia como uma lesão proximal com extensão para dentina, resultando em um diagnóstico falso-positivo.

Este problema está relacionado à imagem bidimensional de uma estrutura que é tridimensional (WENZEL et al., 1993).

Um exame radiográfico interproximal deverá conter todas as superfícies proximais dos dentes posteriores, incluindo a face distal do canino e a face distal do molar mais posterior. Ainda, em uma mesma radiografia, deverão aparecer as coroas dentárias superiores e inferiores assim como as cristas ósseas alveolares (MAURIELLO; OVERMAN; PLATIN, 1995; BAHRAMI; HAGSTRØM; WENZEL, 2003).

Para a realização da técnica interproximal o cabeçote do aparelho de raios X deve ser posicionado com uma angulação positiva de 5° a 8° para compensar o direcionamento superior da curva de Monson (WHAITES, 2003). E, no plano horizontal, o feixe de raios X deverá incidir paralelamente às faces proximais dos dentes a serem radiografados. Dentes posteriores e filme devem estar em contato ou o mais próximo possível (MAURIELLO; OVERMAN; PLATIN, 1995).

A técnica interproximal implica no uso de uma aleta para mordida da qual provém seu nome “bitewing”. O uso de um dispositivo para direcionar o feixe de raios X também poderá reduzir o número de sobreposições e melhorar a qualidade da imagem (WENZEL, 2004).

Para abranger a área recomendada em um paciente adulto com os terceiros molares erupcionados, o exame radiográfico interproximal deverá ser realizado com dois filmes periapicais número dois ou com um filme interproximal número três em ambos os lados da boca. A vantagem de utilizar um filme número três é que o paciente recebe menos radiação, no entanto, ocorrem mais sobreposições de faces proximais e mais interferências do diafragma (KAFFE et al., 1984; JENSEN; HANDELMAN; IKER, 1987).

Conforme Hintze e Wenzel (1999), o declínio na prevalência de cárie observado nas últimas décadas, assim como a mudança no padrão e na distribuição da doença e as modificações nas estratégias de tratamento, justificam uma reavaliação e adaptação dos critérios e métodos usados para a descrição e detecção dessa doença. Estas autoras avaliaram a utilização de dois ou de quatro filmes em exames radiográficos interproximais de pacientes adultos e verificaram

que o pequeno acréscimo no diagnóstico de cáries, obtido com o uso de quatro filmes, não justifica o custo adicional em termos de tempo gasto, filmes utilizados e dose de radiação para o paciente. Assim, recomendaram que o exame interproximal de rotina para pacientes adultos jovens seja realizado com dois filmes, um em cada lado, posicionados por lingual dos pré-molares e do primeiro e segundo molares.

2.3 RADIOGRAFIA CONVENCIONAL

Embora tenham ocorrido muitos avanços em relação aos sistemas de imagem digital, os filmes radiográficos continuam sendo os principais receptores de imagem utilizados na radiologia odontológica. Nos anos 90 a introdução dos filmes com sensibilidade E resultou numa redução de 40 a 50% da dose de radiação para o paciente. Já o filme InSight foi introduzido no mercado como sendo 25% mais rápido que o filme Ektaspeed Plus e descrito como um filme de sensibilidade F (SYRIOPOULOS et al., 2001). O processamento automático aumenta a sensibilidade da emulsão do filme InSight mas, na ausência da compressão obtida com o mecanismo de transporte por rolos, utilizado nas processadoras automáticas, sua sensibilidade torna-se comparável ao filme Ektaspeed Plus (LUDLOW; ABREU JÚNIOR; MOL, 2001).

As propriedades sensitométricas, a eficácia diagnóstica e a qualidade da imagem dos filmes InSight e Ektaspeed Plus foram avaliadas em uma pesquisa realizada por Syriopoulos et al. (2001). Nesse estudo, o filme InSight foi mais rápido que o Ektaspeed Plus, comportando-se como um filme de sensibilidade E, quando processado manualmente, e como um filme de sensibilidade F quando processado automaticamente. Na eficácia diagnóstica não foi encontrada diferença significativa entre os dois filmes. De acordo com os autores, os resultados com o filme InSight são promissores, pois o tempo de exposição pode ser reduzido em 20% sem prejuízos ao diagnóstico.

A curva de perceptibilidade é um teste psicofísico que combina propriedades físicas e desempenho visual subjetivo e pode ser utilizada para comparar diferentes

métodos radiográficos. Para construir uma curva, um bloco de alumínio com pequenos orifícios de várias profundidades é exposto com diferentes tempos de exposição. Os observadores deverão indicar o número total de orifícios que podem ser percebidos em cada imagem. Nesta curva a altura do pico indica o contraste mínimo perceptível registrado pelo método radiográfico e a largura da curva mostra sua latitude. A posição do pico no eixo X (abscissa), por sua vez, indica a sensibilidade do método (YOSHIURA et al., 2004).

Mastoris et al. (2004) compararam as propriedades psicofísicas dos filmes InSight e Ektaspeed Plus utilizando a curva de perceptibilidade. A curva do filme InSight mostrou maior pico, indicando que os observadores perceberam melhor as pequenas diferenças de exposição nesse filme. Outra diferença foi a posição ao longo do eixo de exposições. A curva do filme InSight foi deslocada para a esquerda indicando que ele é mais sensível. Os autores concluíram que o filme InSight tem propriedades psicofísicas superiores ao Ektaspeed Plus e, dessa forma, também deverá ser superior na prática clínica.

2.4 SISTEMAS DIGITAIS

Conforme SYRIOPOULOS et al. (2000), o primeiro sistema digital direto tornou-se comercialmente disponível em 1987 como uma alternativa à radiografia convencional. Esse primeiro sistema foi o Radio VisioGraphy (RVG), criado pelo Dr. Frances Mouyens e fabricado pela Trophy Radiologie (Vincennes, França) em 1984. Desde então, vários sistemas digitais foram introduzidos no mercado.

Para Wenzel (1998, 2000), existe uma série de vantagens na utilização de radiografias digitais quando comparadas com a radiografia convencional. Entre essas vantagens pode ser citado o fato de que a imagem digital é uma imagem dinâmica, isto é, contraste e densidade podem ser alterados de acordo com a tarefa diagnóstica a ser realizada. Nas radiografias digitais, o processamento químico utilizando soluções processadoras foi eliminado o que deveria reduzir o número de repetições, assim como, os problemas ambientais. Adicionalmente, foi eliminado o

custo do filme e das soluções processadoras. A dose para o paciente foi reduzida, uma vez que é utilizada entre 5 a 50% da dose necessária para a radiografia convencional. Isto também fará com que os aparelhos de raios X tenham uma maior durabilidade. O tempo de trabalho, incluindo exposição até o aparecimento da imagem, foi reduzido consideravelmente. Além disso, o armazenamento da imagem e a comunicação entre profissionais foram facilitados pela rede digital.

Porém, nas radiografias digitais intrabucais o receptor de imagem é reutilizado, o que significa que poderá ocorrer contaminação cruzada, sendo esta uma questão bastante preocupante que precisa ser avaliada. Um estudo realizado por Wenzel, Frandsen e Hintze (1999) testou a eficácia de um método de controle da contaminação cruzada em exames radiográficos interproximais, no qual foram utilizados sistemas digitais com sensor CCD (*Charge Coupled Device*) e com placa fósforo-ativa. Este método consistiu no uso de luvas durante todo o exame e entre os pacientes. O sensor CCD e seu fio, assim como a entrada do escâner para a placa fósforo-ativa, foram desinfetados com álcool e, para remover a placa do envoltório protetor foi utilizada uma pinça. As superfícies que seriam tocadas pelo operador durante os exames radiográficos foram cobertas por barreiras plásticas. Amostras foram coletadas antes e após a exposição do sensor e da placa. Nesse estudo foi demonstrado que, em ambos os sistemas, a contaminação bacteriana não representou um problema maior quando procedimentos simples, como os empregados durante o estudo, foram seguidos corretamente.

A classificação das imagens em radiologia odontológica digital é polêmica e controversa. Os sistemas digitais para imagens radiográficas intrabucais foram classificados primeiramente como sendo: 1- sistema digital direto (Direct Digital Radiography – DDR), tendo como exemplo o RVG, o Sens-A-Ray, o Sidexis, o Visualix, o AcuRay; 2- radiografia computadorizada (CR) como o Digora e o DenOptix e 3- radiografia digital indireta como o TigerScan, o DentalLink e o DentScan DentView (KHADEMI, 1996; SARMENTO et al., 1999).

Para Wenzel (1998, 2000) e Syriopoulos et al. (2000), a radiografia digital direta é referida como técnica de imagem sem o uso de filme, existindo dois diferentes conceitos, ou seja, os sistemas com CCD e os sistemas com placa de fósforo. No sistema com CCD, um cabo conecta o sensor ao computador e a

imagem é exibida quase que imediatamente no monitor após a exposição do sensor. No outro sistema, que utiliza uma placa de fósforo fotossensível, esta é exposta à radiação e ocorre a formação da imagem latente. A informação contida na placa será liberada após sua exposição a um escâner a laser.

Segundo Parks e Williamson (2002), uma imagem digital direta significa que a imagem original foi capturada em um formato digital. Já na imagem digital indireta, a imagem foi primeiramente capturada em um formato analógico ou contínuo e então convertida para o formato digital. A técnica original para adquirir uma imagem digital indireta era escanear uma imagem de um filme radiográfico (analógica) e gerar uma imagem digital. Porém, a imagem obtida com sistemas que utilizam placa de fósforo fotoestimável também pode ser classificada como digital indireta, pois ela é capturada em uma placa de fósforo como uma informação analógica e será convertida para o formato digital quando a placa for processada.

Utilizou-se a classificação de Souza (2002) que conceituou as imagens radiográficas digitais da seguinte forma: 1- radiografia digitalizada: aquela proveniente de uma radiografia convencional que é escaneada, filmada ou fotografada para ser exibida na tela de um computador; 2- radiografia digital indireta: aquela obtida com sistemas que utilizam placas de fósforo fotossensíveis. Essas placas possuem características físicas e dimensionais semelhantes às dos filmes radiográficos e 3- radiografia digital direta: aquela em que a imagem é obtida com sensores denominados dispositivos acoplados de carga (CCD - *Charge Coupled Device*) ou sistemas APS (*Active Pixel Sensor*). Os sensores são conectados diretamente ao computador e transmitem a imagem para a tela quase que instantaneamente após a exposição radiográfica.

2.4.1 Radiografia Digital Direta

Os sistemas de radiografia digital direta são compostos por um sensor, uma unidade de processamento, uma interface digital, um computador e um programa. Alguns sistemas possuem um marcador de tempo eletrônico para sincronizar a

produção de raios X com a aquisição da imagem. Outros sistemas não precisam de conexão com o aparelho de raios X, pois o sensor inicia automaticamente a aquisição da imagem quando detecta um aumento do nível de radiação no ambiente. Porém, a resolução da imagem é menor devido ao número limitado de pixels que pode ser agrupado no sensor, assim como a latitude ou faixa de exposição que também é menor do que a do filme radiográfico. Por outro lado, o sensor é mais sensível à radiação X e alcança a completa saturação com exposições menores do que as utilizadas com filme radiográfico (VERSTEEG; SANDERINK; van der STELT, 1997).

De acordo com Wenzel (1998), na radiografia digital direta, a recepção, a exibição e o armazenamento da imagem são realizados por entidades diferentes. Dessa forma, cada uma das entidades pode ser otimizada separadamente. O receptor de imagem é o componente que mais difere entre os sistemas disponíveis no mercado. Assim, o formato da imagem, a resolução espacial e a variação dinâmica do receptor são fatores que podem variar consideravelmente.

O sensor, empregado como receptor de imagem, é um dispositivo eletrônico ou detector de estado-sólido. Nos sistemas digitais, os sensores são tipo CCD (dispositivo acoplado de carga) ou CMOS-APS (*complementary metal oxide semiconductor - active pixel sensor*). O CCD é composto por uma matriz de pixels sensíveis à luz ou aos raios X em um chip de silício. O processo de carga acoplada ocorre de tal maneira que os elétrons depositados são transferidos em seqüência de um pixel para outro até chegarem a um amplificador de leitura que transmite a imagem para o monitor. Existem dois tipos de arranjo dos pixels nos sensores: o tipo linear, usado em radiografias intrabucais e o tipo área, usado em imagens extra-orais (PARKS e WILLIAMSON, 2002).

O sensor CMOS é externamente muito parecido com o CCD mas, tal sensor usa atualmente a tecnologia dos pixels ativos (APS). Essa tecnologia reduz a energia necessária para processar a imagem e aumenta a confiabilidade e a vida útil do sensor. No entanto, mesmo sendo de menor custo, esses sensores possuem ainda uma menor área ativa e com maior ruído na imagem final que os CCDs (PAURAZAS; GEIST; PINK, 2000; PARKS e WILLIAMSON, 2002).

Os sistemas de imagem digital direta têm como vantagens a redução da dose de radiação para o paciente devido à maior sensibilidade do sensor aos raios X, a redução nas repetições das radiografias devido à facilidade de manipulação no contraste e na densidade da imagem que auxiliam o diagnóstico e a facilidade de transmissão das imagens. Porém, a principal vantagem no trabalho clínico diário está relacionada ao tempo de espera entre a exposição e a exibição da imagem, pois a obtenção da imagem se dá logo após a exposição. E ainda, uma vez que o processamento com soluções químicas foi eliminado, esse método radiográfico também é considerado não poluente (WENZEL et al., 1993; VERSTEEG; SANDERINK; van der STELT, 1997).

Conforme Paurazas, Geist e Pink (2000), as principais desvantagens desses sistemas são a rigidez e a espessura do sensor, a resolução diminuída em relação ao filme radiográfico, o custo inicial alto e o desconhecimento da vida útil do sensor. Além disso, Parks e Williamson (2002) ressaltam que, uma vez que os sensores não podem ser esterilizados, é preciso cobri-los e assegurar que as barreiras utilizadas não sejam rompidas durante a realização dos exames.

Para Versteeg et al. (1998), o desconforto do paciente, causado pela utilização dos sensores, pode resultar em um maior número de repetições. Esses autores verificaram um número substancial de erros de posicionamento horizontal especialmente na região de molares, e de angulação vertical nas regiões anteriores onde as faces incisais eram cortadas e não podiam ser visualizadas.

O sistema de radiografia digital direta CygnusRay MPS utiliza um sensor de alta resolução tipo CCD, com tamanho equivalente ao filme número 1, cujas dimensões são 39,5 X 25 X 5,7 mm. A área ativa do sensor é de 20 X 30 mm e o tamanho do pixel é 40 µm. De acordo com seu fabricante, a resolução do sistema é de 10 a 12 lp/mm (pares de linhas por milímetro). Esse sistema utiliza o programa *Cygnus Imaging*® para *Windows* (CYGNUS, 2002). Atualmente este sistema é comercializado pela Progeny Dental (Buffalo Grove, IL, EUA).

2.4.2 Radiografia Digital Indireta

A placa óptica utilizada nos sistemas de radiografia digital indireta é referida na literatura com os termos: placa de armazenamento de fósforo, placa fósforo-ativa, placa de fósforo fotossensível, placa de fósforo fotoestimulável ou simplesmente placa de fósforo.

O primeiro sistema para radiografia odontológica com placa fósforo-ativa, o sistema Digora, foi introduzido em 1994 (HILDEBOLT, 2000). Já o sistema DenOptix foi introduzido mais tarde, em 1997 (SYRIOPOULOS et al., 2000).

A placa de fósforo tem uma resolução de aproximadamente 6 pl/mm. Esta resolução é significativamente menor que aquela do filme radiográfico, que é de aproximadamente 20 pl/mm, porém não é muito diferente daquela percebida pelo olho sem o auxílio de instrumentos ópticos, que é de 8 a 10 pl/mm (PARKS e WILLIAMSON, 2002).

Um aspecto importante em relação à placa fósforo-ativa é que ela não possui um fio para conectá-la ao computador, o que facilita significativamente sua colocação e posicionamento. Seu tamanho é aproximadamente o mesmo do filme radiográfico, possuindo ainda uma certa flexibilidade. Porém, esta flexibilidade pode afetar sua longevidade, o que não foi ainda confirmado (PARKS e WILLIAMSON, 2002).

A placa de imagem consiste de uma base de poliéster pulverizada e revestida com um halogeneto cristalino composto de európio ativado, bário e halogeneto de flúor (BaFBr:Eu^{2+}). Quando a placa é irradiada, a energia do feixe de raios X é temporariamente armazenada dentro dos cristais de fósforo, formando assim a imagem latente. Para a leitura da informação armazenada, um feixe de laser de Hélio-Neônio é irradiado sobre a placa e a energia armazenada nos cristais é liberada como luz fluorescente azul. Os sinais ópticos fluorescentes são convertidos por um fotomultiplicador em sinais elétricos, que por sua vez são convertidos em sinais digitais por um conversor A/D (análogo/digital). Uma pequena quantidade de energia dos raios X permanece na placa mesmo após a imagem latente ter sido

convertida em luz. Essa energia residual pode facilmente ser eliminada ao expor a placa de fósforo à luz de forte intensidade. Dessa forma a placa poderá ser reutilizada para uma nova exposição (KASHIMA, 1995).

Conforme Hildebolt (2000), o európio é acrescentado como uma impureza, agindo como um ativador para criar os centros de luminescência. O composto $BaFX:Eu^{+2}$, onde X pode ser bromo, cloro ou iodo, é misturado com um polímero, que une os cristais de fósforo à base. O fósforo armazenado é coberto com uma camada protetora, que ajuda a prevenir danos físicos e atmosféricos ao fósforo. Em geral, finas camadas de fósforo obtêm melhor resolução e nitidez que camadas espessas, mas ao custo de um aumento na exposição.

Embora as placas de fósforo possam ser lidas muitos dias após a exposição aos raios X, é melhor lê-las tão logo quanto possível. Uma fração significativa de deterioração ocorre nos primeiros minutos após a exposição. Geralmente essa deterioração não é importante clinicamente, mas poderia ser um fator importante se as densidades da imagem precisassem ser quantificadas. E uma vez que a placa de fósforo é apagada quando exposta à luz de alta intensidade, alguns cuidados deveriam ser tomados para evitar a exposição da mesma a quantidades excessivas de luz ambiente. A radiação ambiente também poderá sensibilizar a placa de fósforo, sendo assim, se esta não for usada dentro de 24 horas, seria conveniente apagá-la novamente antes do seu uso (HILDEBOLT, 2000).

O sistema Digora possui placas fósforo-ativas nos tamanhos 0 e 2 as quais são escaneadas com uma resolução de 360 dpi (*dots per inch*) ou pontos por polegada. A placa padrão do sistema tem uma área ativa de 30 X 40 mm e um pixel de tamanho 71 X 71 μm , que, de acordo com seu fabricante, possui uma resolução de imagem de cerca de 6 pl/mm (SOREDEX, 1995).

Gröndahl et al. (1996), relataram de maneira simplificada o modo de aquisição da imagem no sistema Digora. A placa de imagem consiste de partículas de fósforo incluídas em um polímero aglutinante que utiliza o fenômeno chamado de luminescência fotoestimulável para armazenar parte dos raios X, cerca de 50%, e para produzir uma imagem latente. Quando estimulada com um estreito feixe de laser, a energia armazenada na placa é liberada como luz visível. A intensidade de

luz em uma determinada área é proporcional à quantidade de raios X absorvidos naquela área. Após a exposição, a placa de imagem é colocada no escâner, onde o feixe de laser é defletido através da placa de fósforo e a energia liberada é coletada em um fotomultiplicador e transformada em um sinal analógico que será digitalizado. Cerca de 70% da imagem latente é removida durante o escaneamento e a imagem residual é removida com exposição da placa à luz halógena branca. A vida dessa placa depende mais da degradação mecânica do que do número de exposições a que ela é submetida.

O sistema Digora precisa ser calibrado antes de ser feita a primeira imagem. O objetivo da calibração é assegurar que as imagens tenham uma escala de cinza e brilho apropriados. A calibração envolve o ajuste dos parâmetros de leitura para que eles correspondam à amplitude de exposição utilizada. Durante a calibração é importante determinar a dose máxima a ser empregada (SOREDEX, 1995).

Kashima (1995) descrevendo as características do sistema Digora ressaltou que o mesmo tem um tamanho compacto, é de fácil operação e de manutenção simples. Sua placa de imagem é fina (1,6 mm) trazendo desconforto mínimo para o paciente. Não há necessidade de cabo para conexão com a placa e não é necessário colocar o aparelho de raios X na mesma sala do sistema digital. Diferentemente dos sistemas com CCD, que fornecem imagem em tempo real, no sistema Digora são necessários 20 segundos para a obtenção da imagem e somente uma placa poderá ser escaneada por vez pelo sistema. No entanto, os erros na obtenção das imagens são reduzidos pelo processo de pré-leitura.

Após a exposição, a placa é pré-lida com um intra-processador de laser Hélio-Neônio que estima a quantidade de radiação utilizada. A imagem é então calibrada para a produção de uma ótima qualidade em termos de contraste, densidade e brilho. Com um segundo escaneamento a energia latente liberada da placa é convertida para sinais analógicos e elétricos, digitalizada e transferida para armazenamento no disco rígido do computador. A capacidade desse sistema na manutenção de uma qualidade de imagem consistente é devido a sua habilidade de pré-leitura da energia latente na placa de fósforo. Essa pré-leitura determina o nível de exposição, servindo como um guia para calibrar o processamento e a

digitalização da imagem antes da mesma aparecer na tela do computador (LIM; LOH; HONG, 1996).

Conforme Hayakawa et al. (1998), a calibração adapta a ampla variação dinâmica do sistema com placa de fósforo à amplitude de exposição apropriada para a imagem dos dentes e suas estruturas adjacentes. Em um estudo realizado para investigar os efeitos da calibração nos valores médios dos pixels e na relação sinal/ruído, os autores verificaram que, na amplitude de exposições comumente utilizada na prática clínica odontológica, não foi observada degradação significativa da imagem. Foram obtidas imagens com contraste adequado com exposições de 10 a 100% da exposição máxima calibrada. No entanto, exposições muito baixas calibradas como exposição máxima, deterioraram a relação sinal/ruído. Segundo os autores, a dose de exposição pode ser reduzida para valores menores do que aqueles determinados pelo fabricante.

Outro sistema que utiliza placas fósforo-ativas é o DenOptix que possui placas nos tamanhos 0, 1, 2, 3 e 4, e também em tamanhos maiores para a realização de radiografias extrabucais. Essas placas podem ser escaneadas em diferentes resoluções, sendo elas 150, 300 e 600 dpi ou pontos por polegada. A placa de tamanho 2 tem uma área ativa de 31 X 41 mm. O tamanho do pixel numa imagem escaneada a 300 dpi é de 85 X 85 μm . De acordo com seu fabricante, a resolução é de aproximadamente 6 pl/mm (GENDEX, 1997).

Como já foi mencionado anteriormente, as placas de fósforo trabalham no princípio da emissão de luminescência fotoestimulável, isto é, fotoestimulação da energia armazenada liberando luz (luminescência). As placas passam por um estágio intermediário durante o qual a imagem latente é convertida em imagem digital por meio de escaneamento a laser. Quando a imagem latente é exposta à luz visível, anteriormente a este escaneamento, poderá ocorrer uma diminuição do sinal, essencialmente um apagamento parcial da imagem. Dessa forma, a recomendação do fabricante é manipular as placas sob luz ambiente diminuída (GENDEX, 1997).

Ramamurthy et al. (2004) avaliaram o efeito da intensidade e da duração da luz ambiente na relação sinal/ruído de placas de fósforo e verificaram que esta relação diminuiu com o aumento da intensidade da luz e com a duração da

exposição da placa à luz ambiente. Os autores observaram que não é preciso que a sala permaneça completamente escura para o processamento das placas, no entanto, recomendaram luz ambiente reduzida, para evitar a degradação do sinal. Uma intensidade de luz de 20 lux, aconselhável para placas que foram expostas a baixas doses de radiação, corresponde a uma sala sem iluminação, com janelas fechadas e luz entrando somente pela porta que está aberta.

Existem algumas variações entre os fabricantes dos sistemas digitais que utilizam placas fósforo-ativas em relação à estrutura básica da placa, principalmente se ela é montada de maneira rígida em uma base metálica, como ocorre com o sistema Digora ou se tem a forma de uma lâmina flexível, como é o caso do sistema DenOptix (HILDEBOLT, 2000). Por outro lado, os sistemas digitais Digora e DenOptix usam a mesma tecnologia básica para captura e digitalização das informações radiográficas, mas diferem no modo de escanear as placas de imagem, o que pode afetar a qualidade e a quantidade das informações (BORG; ATTAELMANAN; GRÖNDAHL, 2000a).

Borg, Attaelmanan e Gröndahl (2000a) compararam os sistemas Digora e DenOptix em relação às suas características físicas fundamentais. Quando os dois sistemas foram utilizados com os ajustes fornecidos pelos fabricantes, o sistema DenOptix mostrou um melhor desempenho em exposições mais baixas. Esse sistema também apresentou melhor resposta à dose de exposição, maior índice de contraste e maior função de transferência modulada, no entanto, também expressou maior ruído. Embora ele produza imagens com alto contraste em baixas doses, a relação quantitativa é distorcida, o que pode levar a um diagnóstico incorreto em uma situação clínica. Com doses de radiação mais altas, o sistema Digora produziu resultados semelhantes ao DenOptix. Entretanto, quando são utilizadas baixas doses de radiação, um melhor desempenho do sistema Digora pode ser obtido intensificando os níveis de cinza com o uso de seu programa de processamento de imagens. Porém, esse realce na imagem, que melhora a qualidade, também distorce a informação quantitativa. Dessa forma, é aconselhável salvar a imagem original para que operações quantitativas possam ser realizadas com precisão.

Kitagawa et al. (2000) compararam subjetivamente a qualidade da imagem de três sistemas digitais que utilizam placas fósforo-ativas. Foram comparados os

sistemas DenOptix (Gendex), Digora (Soredex) e CD-Dent (DigiDent). Com o sistema DenOptix foram utilizadas duas placas diferentes (BAS300 e HR300). Os resultados mostraram que a classificação da qualidade da imagem nos três sistemas dependeu da tarefa diagnóstica. Assim, o sistema Digora foi considerado o melhor na visualização dos tecidos gengivais e o DenOptix (placa HR300) o melhor na visibilidade dos instrumentos endodônticos.

Pabla et al. (2003) utilizaram o sistema DenOptix para verificar o efeito da compressão de dados na detecção de cáries proximais. As imagens foram exportadas para o formato TIFF (*Tagged Image File Format*) e comprimidas no formato JFIF (*Joint Photographic Experts Group File Interchange*). As opções de compressão fornecidas pelo sistema eram JFIF 100%, JFIF 75% e JFIF 50%, sendo que as porcentagens referem-se à quantidade de informação que é retida após a compressão. De acordo com seus resultados, a compressão pode ser reduzida até o tamanho de 1:16 (JFIF 50%), sem diminuição da acurácia diagnóstica. A redução no tamanho dos arquivos contribui para diminuir o espaço no armazenamento dos dados e reduzir o tempo de transmissão, mas pode fornecer imagens inadequadas para futuras investigações. Na compressão realizada com perdas, como é o caso do formato JPEG (*Joint Photographic Experts Group*), a imagem é modificada sem a possibilidade de reconstrução da imagem original, o que poderá ser um problema sério em questões médico-legais. Para Wenzel (2000), uma compressão de aproximadamente 1:12 pode ser empregada em imagens digitais que serão utilizadas no diagnóstico de cárie, no entanto, essa compressão é irreversível e poderá impedir o uso subsequente da imagem, como, por exemplo, em uma análise computadorizada.

2.5 BENEFÍCIOS DAS IMAGENS DIGITAIS

O filme radiográfico poderá ter densidade e contraste insuficientes na área sob suspeita de cárie. Se a imagem puder ser alterada, para realçar as características dos tecidos doentes e sadios, as lesões poderão tornar-se mais perceptíveis ao olho humano. Uma das principais vantagens das radiografias digitais

é que a mesma imagem pode ser utilizada para várias tarefas diagnósticas. Por exemplo, na perda óssea marginal, as radiografias deveriam ser mais claras, ou de menor densidade e, para um ótimo diagnóstico de cárie, as radiografias deveriam ser mais escuras do que se utiliza normalmente (WENZEL et al., 1993). Dessa forma, a possibilidade de alterar contraste e densidade nas imagens digitais constitui-se num auxiliar muito importante para a prática clínica, e poderá compensar a menor resolução dos sistemas digitais em relação aos filmes radiográficos (Wenzel et al., 1995).

Møystad et al. (1996) compararam a acurácia de imagens realçadas e não realçadas obtidas com o sistema Digora e de imagens obtidas com filme radiográfico (Ektaspeed) na detecção de cáries proximais. Para esse estudo, utilizaram 50 dentes (molares e pré-molares) que foram avaliados por dez observadores, totalizando 95 faces proximais. Os resultados demonstraram que na imagem realçada do sistema com placa fósforo-ativa houve uma melhora significativa da detecção de cáries proximais. Além disso, para lesões em esmalte e dentina, as imagens digitais tiveram menor variabilidade interobservador que teve o filme radiográfico.

Ludlow e Abreu Júnior (1999) compararam radiografias convencionais e imagens digitalizadas, exibidas em computadores de mesa e em computadores portáteis, e verificaram que a acurácia diagnóstica para cáries de superfícies proximais não foi significativamente diferente nos três modos de exibição das imagens radiográficas, tanto para a detecção de cáries em esmalte, como em dentina. Os autores acreditam que o fato de que os observadores tinham permissão para modificar as imagens, alterando brilho e contraste, possa ter contribuído para o resultado comparável entre imagens digitalizadas e imagens radiográficas convencionais.

Para Pfeiffer et al. (2000), a maioria das imagens digitais precisa ser ajustada para que se obtenha uma imagem nítida e com qualidade e recomendam que as imagens sejam modificadas ajustando-se contraste e brilho para que a visualização das áreas a serem examinadas seja otimizada. Já para Li et al. (2002a,b), as radiografias digitais deveriam ser corrigidas antes de serem

visualizadas para compensar a atenuação exponencial dos raios X e as características do sistema visual humano em relação às intensidades da luz.

Sanden et al. (2003) verificaram que a manipulação digital melhorou a percepção da profundidade de cáries em esmalte, aperfeiçoando o diagnóstico radiográfico de lesões precoces, pois a manipulação dos valores de cinza facilitou as medidas de profundidade das lesões de cárie em esmalte. Møystad et al. (2003) também avaliaram a detecção de cáries proximais com relação à profundidade da lesão. O objetivo do estudo foi o de comparar as imagens que haviam sido realçadas com um programa específico para essa tarefa diagnóstica (*Oslo-enhanced method*) e as imagens realçadas pelos observadores usando as funções brilho e contraste do sistema Digora. A acurácia na detecção das cáries proximais para as imagens pré-realçadas e para aquelas individualmente realçadas foi similar. Porém, a variabilidade inter e intra-observador foi menor nas imagens pré-realçadas.

Existem duas formas para ajustar brilho e contraste na radiografia digital. Uma delas é usar a técnica de processamento digital após a aquisição da imagem. A outra é o pré-processamento no sistema após a aquisição dos dados, mas antes da exibição da imagem na tela do computador. Esta última é chamada de compensação automática de exposição e, geralmente, é obtida com a diminuição dos níveis de cinza de 10 bits ou mais para 8 bits associada à amplitude de exposição. Yoshiura et al. (2005), em um estudo para avaliar o efeito da compensação automática de exposição no diagnóstico de cáries proximais, verificaram que o efeito da variação de exposições foi significativamente maior nos sistemas digitais sem compensação automática. Os autores concluíram que, uma vez que a compensação automática de exposição minimiza a diminuição da acurácia diagnóstica que ocorre devido a exposições inadequadas, ela poderá compensar a estreita faixa de exposição dos sistemas digitais que utilizam sensores.

Por sua vez, o efeito da magnificação da imagem em radiografias interproximais digitalizadas foi avaliado por Møystad et al. (1995). Os autores verificaram que a magnificação das imagens teve uma influência significativa no desempenho dos observadores na detecção de cáries proximais, e ainda, que essa teve um limite superior, além do qual a exatidão diagnóstica foi comprometida, o que ocorreu nos dois maiores aumentos (18X e 30X). Do mesmo modo, Svanæs et al.

(1996) realizaram um estudo para verificar a acurácia do sistema Digora na detecção de cáries proximais com ênfase especial na magnificação das imagens e comparando-o com a radiografia convencional (filme Ektaspeed). Nesse estudo, a acurácia na detecção de cáries proximais, em esmalte e dentina, utilizando o sistema Digora foi comparável àquela da radiografia convencional. No entanto, as imagens digitais analisadas com magnificação mostraram acurácia significativamente maior do que as imagens utilizadas sem aumento. Segundo Wenzel (2000), as imagens digitais podem ser diminuídas em relação ao seu formato original sem efeito para a acurácia diagnóstica, porém, verifica-se que o mesmo não ocorre em relação ao aumento das mesmas o que poderá levar a uma diminuição de sua acurácia diagnóstica.

Outra vantagem na utilização de radiografias digitais é em relação ao tempo de exposição. Dados da literatura mostram que o tempo de exposição é, geralmente, menor na radiografia digital intrabucal do que na radiografia convencional, significando menor dose de radiação para o paciente (BORG e GRÖNDAHL, 1996; VELDERS; SANDERINK; van der STELT, 1996; HUYSMANS; HINTZE; WENZEL, 1997; HINTZE; WENZEL; FRYDENBERG, 2002).

Entretanto, o tempo de exposição também é um fator importante em relação à qualidade diagnóstica, Arnold (1987a) estudou a relação entre as condições técnicas de exposição e a qualidade diagnóstica de radiografias convencionais interproximais, no diagnóstico de cáries proximais incipientes. Nesse estudo foram analisados voltagem do tubo, filtração e tempo de exposição. O tempo de exposição foi o fator que mais influenciou a qualidade da imagem radiográfica. Para esse autor, os cirurgiões-dentistas escolhem tempos de exposição que produzem densidades atrativas para os olhos, mas que são questionáveis quanto à qualidade da imagem. Svenson et al. (1994) também verificaram os efeitos da potência do tubo e da exposição na acurácia diagnóstica. Nesse estudo, o fator que mais influenciou a acurácia na detecção de lesões de cárie foi o tamanho da lesão. A exposição representou 25% da variação na acurácia diagnóstica. Os autores recomendaram um pequeno aumento na exposição para radiografias convencionais que serão utilizadas no diagnóstico de cárie, pois isto aumentará a acurácia e o número de lesões diagnosticadas.

Assim como o tempo de exposição, o processamento radiográfico também é um importante fator na qualidade da imagem radiográfica. Yakoumakis et al. (2001) pesquisaram esses dois aspectos e sua relação com a dose de radiação. Foram investigadas 108 clínicas odontológicas constatando-se que a maioria dos cirurgiões-dentistas processava seus filmes manualmente, com tempos que foram estabelecidos de acordo com suas experiências ou treinamento e não de acordo com as instruções dos fabricantes dos filmes, resultando em filmes inapropriadamente processados. Em alguns casos, os profissionais aumentavam o tempo de exposição para compensar um processamento inadequado, aumentando assim, a dose de radiação recebida pelo paciente. Os pesquisadores enfatizaram que a determinação do tempo de exposição e o processamento radiográfico precisam ser padronizados para melhorar a qualidade da imagem radiográfica e reduzir as doses de radiação para o paciente.

Imagens radiográficas digitais e convencionais foram comparadas em vários estudos e sob vários aspectos. Lim, Loh e Hong (1996) compararam imagens obtidas com o sistema Digora e imagens convencionais com filmes de sensibilidade E, avaliando qualidade de imagem, dose de radiação e valor diagnóstico. O poder de resolução da placa de fósforo foi levemente inferior ao dos filmes. Por outro lado, as imagens digitais foram classificadas como aceitáveis para diagnóstico em todos os tempos de exposição utilizados, mostrando a ampla faixa de exposição da placa. Imagens digitais com qualidade diagnóstica foram obtidas mesmo com 53% de redução da dose de radiação. Este benefício é importante, principalmente, em procedimentos que requerem exposições consecutivas como ocorre na endodontia. O realce computadorizado das imagens digitais, ajustando brilho e contraste, contribuiu para sua boa classificação em relação à qualidade diagnóstica. Velders, Sanderink e van der Stelt (1996) também compararam sistemas digitais e a radiografia convencional relacionando dose de radiação e qualidade da imagem. Estes autores constataram que, para os dois sistemas digitais testados (Sidexis e Digora), uma redução na dose de mais de 90% pôde ser empregada, quando foram medidas limas endodônticas nº 20 ou mais calibrosas, permanecendo a qualidade da imagem semelhante à das radiografias convencionais.

Huysmans, Hintze e Wenzel (1997) avaliaram o desempenho do sistema Digora no diagnóstico de cáries proximais e oclusais em dentina com diferentes

tempos de exposição. Os autores concluíram que tempos de exposição de até 6% daqueles utilizados para filmes com sensibilidade E podem ser utilizados sem prejuízo ao diagnóstico. No entanto, a comparação do desempenho diagnóstico mostrou um melhor resultado para os maiores tempos de exposição.

Para Hildebolt et al. (1997) placas fósforo-ativas são preferíveis aos filmes radiográficos naqueles casos em que pequenas diferenças de contraste precisam ser detectadas, pois eles verificaram que com uma pequena variação no tempo de exposição houve uma relação significativa entre a exposição aos raios X e os valores da escala de cinza nas imagens obtidas com placas de fósforo; o mesmo não ocorreu com os filmes digitalizados.

Pfeiffer et al. (2000), verificaram, em um estudo *in vitro*, os efeitos de diferentes condições de exposição na definição da imagem de três sistemas digitais e do filme radiográfico. Os sistemas Digora, RVG e Sidexis foram comparados com o filme Ektaspeed Plus. Os melhores tempos de exposição para as imagens digitais foram entre 0,02 e 0,13 segundos. A melhor resolução foi obtida com 60 kV e a distância foco-receptor que resultou em melhor contraste e nitidez esteve entre 33 e 40 cm. Nesse estudo, as imagens digitais nem sempre mostraram os detalhes obtidos com as radiografias convencionais, necessitando ser modificadas, ajustando brilho e contraste para otimizar a visualização das áreas a serem analisadas. O tempo de exposição recomendado para as imagens digitais correspondeu aproximadamente à metade daquele necessário para o filme radiográfico.

Hintze, Wenzel e Frydenberg (2002) avaliaram a acurácia na detecção de cáries empregando quatro sistemas digitais que utilizam placa com armazenamento de fósforo e um filme de sensibilidade E, em dois diferentes tempos de exposição. As placas foram expostas com 10% e 25% do tempo necessário para o filme. Com o maior tempo de exposição não foi encontrada diferença significativa entre os sistemas DenOptix, Digora (placas azul e branca) e filme Ektaspeed Plus, que foram significativamente mais acurados que o sistema Cd-dent, no diagnóstico de cáries proximais. O tempo de exposição teve influência na acurácia diagnóstica dos sistemas DenOptix e Digora (placa azul), sendo que a maior exposição resultou em acurácia significativamente maior. A razão para esse resultado no sistema Digora pode ser a espessura da camada de fósforo, que é menor na placa azul. A resolução

da imagem aumenta se a camada de fósforo for mais fina devido à menor dispersão, mas é necessária uma dose maior para obter uma imagem saturada.

De acordo com Abbott (2000), a principal vantagem dos sistemas de imagem digital é a redução na exposição à radiação, que pode chegar a 80%. Entretanto, esse grau de redução é frequentemente superado pela necessidade de realizar mais de uma exposição para obter a mesma quantidade de informação diagnóstica obtida com os filmes radiográficos. A capacidade dos sistemas para alterar as imagens também pode aumentar a utilidade diagnóstica das imagens digitais. Porém, novas tecnologias não podem compensar técnicas realizadas inadequadamente.

Berkhout et al. (2004) avaliaram radiografias digitais e radiografias obtidas com filmes radiográficos visando a relacionar o tempo de exposição com a dose de radiação. Quatro sistemas digitais foram utilizados, sendo eles: Sirona, MPDx, Digora e DenOptix, assim como o filme Ektaspeed Plus. Os autores verificaram que todos os sistemas digitais, quando comparados ao método convencional, necessitaram de menor exposição para produzir radiografias aceitáveis para o diagnóstico de lesões dentárias e ósseas comumente observadas na clínica. No entanto, isso não ocorreu em relação às radiografias preferidas. Nos sistemas com placa de fósforo as radiografias preferidas pelos observadores foram obtidas com altos tempos de exposição (Digora 1,21 s; DenOptix 1,16 s). Para esses autores, é importante salientar que, uma vez que os sistemas com placa de fósforo produzem radiografias de boa qualidade mesmo com altos tempos de exposição, isso poderá resultar no uso de doses altas para o paciente, pois esses sistemas não indicam quando um tempo excessivo de exposição foi utilizado, como ocorre com os sistemas que empregam sensores. Os autores consideraram essencial a utilização de uma tabela de exposições obtida com a calibração do sistema digital ao aparelho de raios X a ser utilizado com este sistema.

A amplitude ou faixa de exposição sobre a qual um sistema de imagem opera é, geralmente, definida como a variação entre uma imagem completamente branca e uma completamente escura (HUDA et al., 1997). Os sistemas com uma ampla faixa de exposição são, usualmente, considerados melhores, uma vez que isto limitaria o risco de super ou subexposição (LIM; LOH; HONG, 1996) e permitiria a detecção de pequenas alterações (YOSHIURA et al., 1999b). Entretanto, para

Borg, Attaelmanan e Gröndahl (2000b), os critérios para definir a amplitude de exposição deveriam estar ligados à qualidade da imagem. E, conforme Berkhout et al. (2004), o tempo de exposição deve ser reduzido para o menor valor possível sem comprometer a qualidade diagnóstica da imagem.

Para Ramamurthy et al. (2004), mesmo que os ajustes na imagem digital, conseguidos com o uso dos programas dos sistemas, permitam o uso de baixas doses de exposição, isso poderá diminuir a detectabilidade de estruturas com baixo contraste em virtude de um relativo aumento no ruído que ocorre com o uso de baixas doses. Por isso, em tarefas diagnósticas envolvendo a detecção de alterações com baixo contraste, como cáries dentárias, não são indicadas reduções extremas nas exposições, pois a dose de exposição à radiação também deve ser avaliada em termos de efeitos no diagnóstico radiográfico.

Entre as principais vantagens das radiografias digitais está a possibilidade de modificar as imagens após sua obtenção. Conforme Wenzel (2000), o contraste é um importante pré-requisito para determinar a acurácia diagnóstica. As radiografias precisam ter um bom contraste para fornecer uma boa base ao diagnóstico de cáries. E, por outro lado, radiografias com densidade insuficiente podem resultar em um menor desempenho diagnóstico. Nos filmes radiográficos, aumentar a densidade sem deteriorar o contraste somente pode ser obtido com o aumento da dose de radiação. Sendo assim, uma radiografia convencional com densidade inadequada deve ser repetida, diferente do que ocorre com a imagem digital, onde o contraste e a densidade podem ser realçados numericamente para melhorar sua qualidade. A vantagem da imagem digital é que ela pode ter seu contraste otimizado.

Por outro lado, já é bem conhecido que a resolução espacial (pares de linhas por milímetro) é menor na maioria dos sistemas digitais quando comparados ao filme radiográfico (HUDA et al., 1997), mas provavelmente, esta não é a medida adequada para prever a visibilidade de cáries (BENN, 1994). O contraste parece ser um requisito mais importante. As radiografias precisam ser mais escuras e com um bom contraste para fornecer uma ótima base para o diagnóstico de cáries (WENZEL, 1998). Para Künzel et al. (2003), uma vez que o diagnóstico de cáries é baseado na avaliação de uma diminuição na densidade radiográfica de áreas

descalcificadas, ele poderá ser mais afetado pela escala de cinza, pelo ruído e pela profundidade de digitalização do que pela resolução.

A qualidade diagnóstica de uma imagem digitalizada depende da amplitude de nuances de cinza que ela exhibe. Mesmo que essa amplitude seja menor nas imagens digitalizadas quando comparadas às radiografias convencionais, que possuem um amplo espectro de tons de cinza, a análise subjetiva das radiografias convencionais limita a percepção das diferenças nesses tons. As imagens digitalizadas podem ser analisadas matematicamente, o que torna sua interpretação mais eficiente do que a das radiografias convencionais, que se baseia na acuidade visual (SARMENTO et al., 2000).

Para a avaliação da qualidade visual da imagem Yoshiura et al. (1999b) compararam dois filmes radiográficos (Ultraspeed e Ektaspeed Plus) e quatro sistemas digitais (CDR, Digora, Dixel e Sens-A-Ray). Em todos os sistemas digitais o número máximo de orifícios perceptíveis, presentes no simulador, utilizado nesse estudo e validado em estudo anterior (YOSHIURA et al., 1999a), foi significativamente menor que nos filmes. No entanto, com realce do contraste, todos os sistemas digitais, exceto o Sens-A-Ray, mostraram maior visibilidade dos orifícios, quando comparados às radiografias convencionais. Para os autores, esses resultados sugerem que os sistemas digitais, se adequadamente utilizados, podem superar as radiografias convencionais na detecção de pequenas mudanças teciduais.

Künzel et al. (2003) avaliaram tanto a resolução visualmente detectável de três filmes intrabucais (Agfa Dentus M2, Kodak Ektaspeed Plus, Kodak InSight) processados em diferentes temperaturas como a resolução obtida após a digitalização desses filmes. De acordo com os resultados do estudo, a melhor resolução detectável foi obtida com a digitalização, chegando a uma média de 16,5 pares de linhas por milímetro (pl/mm). Quando foi utilizado um aumento de duas vezes na imagem, foi obtida uma média de 13,3 pl/mm e uma resolução de somente 11,7 pl/mm foi obtida quando as imagens foram examinadas sem o auxílio de instrumentos ópticos. O filme InSight (Kodak) foi o que teve menos influência das condições de processamento. Os autores concluíram que uma resolução visual superior pode ser obtida quando os filmes forem digitalizados e exibidos em um

monitor, e sugeriram que uma lupa seja utilizada quando filmes não digitalizados forem examinados, especialmente se for necessária uma alta resolução para o diagnóstico ou se a acuidade visual do observador estiver diminuída.

2.6 RADIOGRAFIA CONVENCIONAL X RADIOGRAFIA DIGITAL

Os filmes radiográficos são os detectores de fótons mais utilizados na radiologia odontológica desde a descoberta dos raios X. No entanto, eles possuem algumas desvantagens, tais como: o filme absorve somente uma pequena parte dos fótons que o atingem; ele fornece uma imagem estática, que não pode ser modificada; o filme radiográfico necessita de processamento com soluções químicas, que são alergênicas e poluem o meio ambiente; e ainda, ele requer uma dose relativamente alta de radiação e é sensível a variações nas exposições. Por esses motivos, Borg e Gröndahl (1996) acreditam que precisam existir alternativas nas quais não se utilizem mais os filmes radiográficos.

Uma vez que os sistemas digitais estão sendo desenvolvidos com a intenção de substituir os filmes, a radiografia convencional deverá ser o padrão com o qual os novos sistemas deverão ser comparados. Dessa forma, muitos estudos foram realizados comparando o método convencional com sistemas digitais, sejam eles com sensores ou com placas de fósforo.

Em um estudo *in vitro*, Russell e Pitts (1993) compararam filmes radiográficos (sensibilidades D e E) com a radiovisiografia. Os resultados mostraram que a radiovisiografia apresentou menor sensibilidade no diagnóstico de cáries proximais quando comparada à radiografia interproximal convencional. Para o sistema digital a sensibilidade variou entre 15 e 16 e para as radiografias convencionais variou entre 25 e 30. Porém, a especificidade foi similar nos dois métodos, sendo de 92 a 96 no sistema digital e de 90 a 96 no método convencional. Entretanto, não foram encontradas diferenças estatísticas significativas entre os métodos radiográficos no diagnóstico de cáries oclusais ou proximais. Também não houve diferença significativa entre os filmes D e E.

Wenzel et al. (1995) verificaram a acurácia diagnóstica na detecção de cáries proximais empregando quatro sistemas radiográficos digitais (Digora, RVG, Sens-A-Ray e Visualix), em um estudo *in vitro*, em que utilizaram 116 dentes pré-molares e molares, totalizando 528 imagens, as quais foram avaliadas por seis radiologistas. Os autores também investigaram a influência da compressão da imagem na acurácia diagnóstica. As médias para as áreas abaixo da curva ROC (Operadores Receptores de Características), nas superfícies proximais, foram: Digora (0,611), RVG (0,572), Sens-A-Ray (0,594) e Visualix (0,596). Não houve diferença significativa entre as áreas abaixo das curvas ROC nem entre imagens comprimidas e não comprimidas.

Para Farman et al. (1995), embora sabendo-se que a resolução das imagens digitais é menor do que a das radiografias convencionais e que o tamanho do sensor também é menor que o do filme e, portanto, menos informação será obtida por exposição ainda assim, considerando a quantidade de informação obtida em relação à dose absorvida, a radiografia dentária digital é muito mais eficaz.

Borg e Gröndahl (1996) realizaram um estudo em que utilizaram dois sistemas com dispositivo acoplado de carga (CCD) e um sistema com placa de fósforo fotossensível comparando-os com o filme radiográfico. O filme utilizado foi o Ektaspeed Plus (Kodak) e os sistemas digitais: Sens-A-Ray (Regam Medical Systems AB), Visualix/Vixa II (Gendex) e Digora (Soredex). Os autores concluíram que o sistema com placa de fósforo (Digora) mostrou-se melhor que os sistemas com CCD, em termos de qualidade de imagem, alcance dinâmico e dose de radiação. Comparada à radiografia convencional, a imagem obtida com a placa de fósforo foi similar em qualidade, porém superior em alcance dinâmico e com menores doses de radiação.

White e Yoon (1997) compararam o desempenho, na detecção de cárie nas superfícies proximais, de um sistema com dispositivo acoplado de carga (CCD) e filmes radiográficos de sensibilidade E. Trezentos e vinte dentes humanos extraídos foram radiografados pelo sistema digital (Schick) e pelo método convencional (filme Ektaspeed Plus). De acordo com os resultados do estudo, o sistema digital direto e a radiografia convencional são semelhantes em relação à interpretação de cáries nas superfícies proximais. Nesse estudo, os autores observaram também uma hesitação

constante dos observadores na identificação das cáries com o sistema digital e atribuíram essa relutância à falta de familiaridade com o sistema.

Por sua vez, Ricketts et al. (1997) avaliaram, em uma amostra com baixa prevalência, a acurácia diagnóstica de radiografias interproximais na detecção de pequenas cáries proximais usando filmes com diferentes sensibilidades. A sensibilidade foi baixa, variou entre 8 e 22%, enquanto que, a especificidade foi alta, variando entre 98 e 100%. Nesse estudo também não houve diferença significativa entre os filmes com sensibilidade D e E.

Já Hintze et al. (1998) verificaram a confiabilidade do exame visual, da transiluminação com fibra ótica e da radiografia interproximal na identificação de lesões cavitadas em superfícies proximais. Nas radiografias, usando o critério de que as cáries eram vistas na dentina, a sensibilidade para a identificação das cavidades variou de 0,56 a 0,69. A especificidade e o valor preditivo positivo variaram de 0,90 a 0,96 e de 0,27 a 0,45, respectivamente.

A resolução espacial das imagens obtidas com placas de fósforo fotossensíveis é menor que a dos filmes radiográficos e isso, segundo Versteeg et al. (1997), pode diminuir a visualização de diferenças radiográficas sutis. Os autores avaliaram a profundidade de cáries proximais em um estudo *in vivo* comparando o sistema Digora (Soredex) e o filme Ektaspeed Plus (Kodak). As exposições radiográficas interproximais foram realizadas em aproximadamente 120 pacientes, em um período de cinco meses. Foram escolhidas, de cada paciente, duas faces proximais sem sobreposição para serem analisadas por três radiologistas e um cariologista os quais selecionaram 60 faces para serem incluídas no estudo. Essas faces foram avaliadas tanto nos filmes radiográficos como nas placas fotossensíveis por seis cirurgiões-dentistas. Os autores concluíram que a profundidade das cáries proximais foi subestimada quando eram utilizadas as placas fotossensíveis. As imagens obtidas com placa de fósforo possuem uma alta resolução de contraste, no entanto, a resolução espacial é menor que a do filme radiográfico.

Com o objetivo de avaliar a concordância intra e interobservadores na determinação da profundidade de cáries proximais, Naitoh et al. (1998) compararam um sistema digital com sensor CCD (Dixel, Morita) com um filme radiográfico

(Ektaspeed). Seis observadores avaliaram 93 superfícies proximais em radiografias intrabucais de 28 estudantes de odontologia (22 homens e 6 mulheres) obtidas com os dois métodos. Um observador avaliou as mesmas imagens seis meses após a observação inicial. Os valores foram similares para ambas as modalidades na concordância intra e interobservadores e, embora, somente um observador tenha avaliado as imagens uma segunda vez, a concordância intra-observador foi maior do que a interobservadores e isto, segundo os autores, indica que os critérios de avaliação na observação individual podem ser relativamente estáveis com o passar do tempo. O estudo mostrou que o uso do sistema digital não prejudicou a concordância interobservador, mesmo quando brilho e contraste puderam ser alterados de acordo com a preferência do observador.

Por outro lado, Svanæs, Møystad e Larheim (2000), avaliaram, em um estudo *in vitro*, o desempenho dos observadores na avaliação da profundidade de cáries proximais, comparando um sistema digital com placa fósforo-ativa (Digora) e o filme radiográfico (Ektaspeed Plus). Nesse estudo, as imagens foram otimizadas anteriormente a sua análise e a manipulação das mesmas, pelos observadores, não foi permitida, uma vez que os autores pretendiam obter dados sob condições controladas evitando que as imagens, já otimizadas, fossem danificadas por algum observador. Os resultados demonstraram que o desempenho dos observadores na detecção de cáries proximais, na metade externa do esmalte, em imagens realçadas do sistema Digora, foi superior ao obtido com radiografias convencionais. A acurácia na avaliação da profundidade de cáries foi significativamente maior para cáries localizadas na metade externa do esmalte e a variabilidade interobservador foi significativamente menor.

Filmes radiográficos e sistemas digitais também foram comparados no diagnóstico de dentes decíduos. Tovo et al. (1999) compararam os filmes Agfa M2 e Ektaspeed Plus com o sistema digital Digora. Os autores analisaram molares decíduos que foram radiografados em 50, 70 e 90 kV. Também foram utilizados cinco recursos de edição de imagem (0,5X, 1X, 2X, Negativo e 3D) disponíveis no sistema digital. Nesse estudo, o filme Agfa M2 exposto a 90kV, mostrou os maiores valores de sensibilidade e acurácia. No sistema digital Digora, o maior valor de sensibilidade ocorreu na modalidade de imagem Negativo a 70 e 90 kV. A modalidade 0,5X apresentou-se como a mais específica (70 e 90 kV). Na

comparação entre os métodos, o sistema digital foi mais sensível que os filmes em todas as quilovoltagens utilizadas. Porém, o filme Agfa M2 exposto a 50 kV e o filme Ektaspeed Plus a 50 e 70 kV foram tanto ou mais específicos que o sistema digital. Os autores concluíram que, de acordo com seus resultados, o sistema digital demonstrou-se comparável ao método radiográfico convencional no diagnóstico de cáries proximais de molares decíduos.

Syriopoulos et al. (2000) avaliaram a acurácia diagnóstica na detecção de cáries proximais utilizando os filmes Dentus M2 (Agfa-Gevaert) e Ektaspeed Plus (Kodak), os sistemas digitais Visualix II (Gendex) e Sidexis (Sirona) que utilizam um sensor CCD, e ainda os sistemas Digora (Soredex) e DenOptix (Gendex) que utilizam placa de fósforo. As imagens foram avaliadas por oito observadores, quatro radiologistas e quatro clínicos gerais. Não foi encontrada diferença significativa entre a acurácia diagnóstica dos dois filmes e dos sistemas Sidexis e Digora, porém o sistema DenOptix foi significativamente inferior aos filmes radiográficos. A profundidade da lesão afetou significativamente o desempenho dos observadores, mas não o dos métodos avaliados. Independente da modalidade de imagem, os radiologistas obtiveram um desempenho significativamente melhor que o dos clínicos, embora todos os observadores tenham subestimado a profundidade das lesões. Os clínicos gerais eram relativamente inexperientes em imagem digital, o que pode ter influenciado o seu desempenho. Para os autores, a habilidade dos cirurgiões-dentistas em reconhecer corretamente a cárie é o fator que mais contribuiu para a variação do diagnóstico radiográfico, e não a modalidade de imagem.

Borg, Attaelmanan e Gröndahl (2000b) analisaram subjetivamente a qualidade da imagem de seis sistemas digitais. Foram comparadas duas gerações de dois sistemas que utilizam sensores ou detectores de estado-sólido: Visualix-1 e 2 (Gendex); CDR e CDR-APS (Schick), e dois sistemas com placa de fósforo: Digora (Soredex) e DenOptix (Gendex). Os sistemas com placa de fósforo produziram imagem de qualidade aceitável com doses de exposição maiores e menores do que aquelas utilizadas nos sistemas com sensores. As imagens realçadas foram, geralmente, consideradas inferiores às imagens originais, com exceção daquelas produzidas, com exposições muito baixas, pelos quatro sistemas com detectores de estado-sólido. Para os autores, os critérios para definir a amplitude de exposição deveriam estar ligados à qualidade de informação fornecida, isto é, a faixa de

exposição útil deveria ser a variação sobre a qual um sistema produz imagens de qualidade diagnóstica aceitável. Outro critério importante, para a comparação dos sistemas digitais, é sua sensibilidade, ou seja, a menor quantidade de radiação necessária para produzir imagens aceitáveis.

Também pesquisando subjetivamente a qualidade da imagem, Bóscolo et al. (2001), avaliaram dois sistemas digitais com sensores CCD (Sens-A-Ray 2000 e CDR), um sistema com placa de fósforo (Digora), a radiografia digitalizada e o filme Ektaspeed Plus (Kodak). Os objetos de análise foram três regiões anatômicas de peças maceradas (molares inferiores, pré-molares inferiores e incisivos superiores), uma escala para densidades em alumínio e um bloco de alumínio com orifícios de 0,5 mm de largura, com profundidade variando de 0,5 a 3 mm. Esses objetos foram radiografados com 50, 60 e 70 kVp e tempo de exposição de 0,08; 0,13; 0,2; 0,4 e 0,8 segundos. De acordo com os resultados encontrados, os autores concluíram que, excetuando-se o Sens-A-Ray, todos os outros sistemas estudados podem fornecer imagens em condições ideais de diagnóstico desde que sejam respeitadas suas latitudes.

Abreu Júnior, Mol e Ludlow (2001) comparando o desempenho do sistema digital RVGui (Trophy, França) e do filme Ektaspeed Plus na detecção de cáries proximais, verificaram que o desempenho do sensor RVGui, nos modos alta e baixa resolução, foi comparável à radiografia convencional. Porém, nenhum dos modos de resolução do sistema digital superou a eficácia da radiografia convencional na detecção de cáries proximais.

Já Nair e Nair (2001) compararam a eficácia diagnóstica na detecção de cáries proximais empregando os filmes Ektaspeed Plus (Kodak) e InSight (Kodak) e um sistema digital com sensor CMOS-APS (Schick). Os autores não encontraram diferença de acurácia diagnóstica de cáries proximais ao compararem as áreas sob as curvas ROC (Operadores Receptores de Características) do filme Ektaspeed Plus (0,760), do filme InSight (0,778) e do sistema digital Schick (sensor CMOS) (0,732). No entanto, a sensibilidade e a especificidade do filme InSight foram maiores que das outras modalidades de imagem (sensibilidade=74 e especificidade=86).

As decisões em relação aos tratamentos restauradores de superfícies proximais baseadas na interpretação de imagens radiográficas interproximais foram avaliadas em um estudo *in vitro* no qual foram comparadas radiografias convencionais e digitais. De acordo com os resultados desse estudo, Haak, Wicht e Noack (2001) concluíram que o exame radiográfico não possibilita aos cirurgiões-dentistas correlacionar precisamente o diagnóstico radiográfico com os achados clínicos. E, na comparação entre os dois métodos, verificaram que as radiografias digitais possuem a mesma capacidade de detecção de superfícies proximais cavidades que as radiografias obtidas com filmes radiográficos. Os autores consideraram como vantagem substancial dos sistemas digitais o menor tempo de operação e o menor índice de erros no processamento das imagens.

Jacobsen et al. (2004), também verificaram a acurácia nas medidas de profundidade das lesões proximais em radiografias obtidas com sistemas digitais. Foram utilizados dois sistemas com sensores CCD, Dixi (Planmeca) e Sidexis (Sirona) e dois sistemas com placa fósforo-ativa, Digora (Soredex) e DenOptix (Gendex). De acordo com os resultados do estudo as radiografias obtidas com os sistemas Dixi e Digora, em média, não subestimaram a profundidade das lesões de cárie quando observadores treinados realizaram as medidas. Mesmo assim, existe uma grande possibilidade de que as medidas individuais das lesões superestimem ou subestimem a verdadeira profundidade da lesão. Os autores chamaram a atenção para o resultado dessa análise em termos de tratamento da lesão na clínica, pois se a remoção total dos tecidos desmineralizados não é necessária, a profundidade radiográfica da lesão, geralmente considerada como subestimada em alguns sistemas ao ser comparada ao exame histológico, pode não subestimar a profundidade da restauração final. Porém, isto é algo que ainda precisa ser investigado.

Yoshiura et al. (2004) utilizaram a curva de perceptibilidade para comparar dois filmes radiográficos (Ultraspeed e Ektaspeed Plus) e três sistemas digitais (CDR, Dixel e Digora). Os resultados desse estudo mostraram que todos os três sistemas digitais possuíam propriedades psico-físicas superiores às dos dois filmes radiográficos testados e que o filme Ektaspeed Plus foi mais sensível que o Ultraspeed.

Rocha et al. (2005) avaliaram a concordância interobservadores no diagnóstico de cáries proximais e oclusais utilizando dois sistemas digitais com placa de fósforo fotoestimulável e um filme radiográfico. As radiografias foram analisadas e classificadas com uma escala de quatro pontos considerando a profundidade das lesões. Os resultados desse estudo mostraram não haver diferença significativa entre os métodos radiográficos, entretanto, todos tiveram diferenças significativas quando comparados à microscopia ótica, com exceção do sistema Digora, no diagnóstico de lesões proximais, quando um radiologista foi o observador.

O conforto para o paciente e o controle de infecção no exame radiográfico interproximal foram avaliados por Wenzel, Frandsen e Hintze (1999), que compararam sensores CCD e placas de fósforo. Foram radiografados 130 pacientes utilizando os sistemas Digora e Trophy RVG XL, obtendo-se uma radiografia interproximal de cada lado. Os autores observaram que a placa fósforo-ativa do sistema Digora foi menos desconfortável para o paciente quando comparada ao sensor CCD e a contaminação cruzada não foi um problema quando foram seguidos procedimentos simples e padronizados de higiene.

Bahrami, Hagstrøm e Wenzel (2003), também, avaliaram o conforto para o paciente durante a realização de exames radiográficos interproximais com sistemas digitais. Foram analisados os sistemas Planmeca e Trophy, que utilizam um dispositivo acoplado de carga (CCD), e os sistemas Digora e DenOptix, que empregam placas fósforo-ativas. Os autores encontraram mais erros de posicionamento com os sensores do que com as placas fósforo-ativas. De acordo com esse estudo, foi mais difícil posicionar corretamente os sensores CCD no plano vertical, resultando em maior número de imagens em que não apareceram as cristas ósseas alveolares. Além disso, freqüentemente os sensores não mostravam as superfícies mais anteriores. O filme radiográfico e o sistema digital DenOptix foram os receptores mais confortáveis para os pacientes. Entre os sistemas digitais, o DenOptix foi o preferido pelos pacientes, isso possivelmente, se deve, a sua fina espessura e ao seu envoltório plástico macio.

Para Wenzel (2004), os sensores não são adequados à realização de exames radiográficos interproximais na clínica odontológica, pois neles o campo efetivo de radiação é menor que o do filme radiográfico número 2, e, além disso,

ocorrem problemas devido à sua maior espessura e ao fio que está preso ao sensor e que sai para fora da boca do paciente quando o sensor estiver posicionado. Em contrapartida, as placas de fósforo estão disponíveis no mercado em tamanhos similares aos dos filmes radiográficos, o que também ocorre com os posicionadores para as placas de fósforo, que se assemelham aos utilizados com os filmes radiográficos. Isso, porém, não ocorre com os posicionadores utilizados para os sensores, que ainda precisam ser melhorados.

2.7 MÉTODO DE VALIDAÇÃO

No estabelecimento de um método de validação ou de referência para determinado estudo digno de confiança, três critérios deveriam ser sempre preenchidos, ou seja, o método deve ser preciso; deve refletir a aparência anatomo-patológica da doença e ser independente do método que será avaliado (WENZEL, 1998).

Hintze, Wenzel e Larsen (1995) compararam a estereomicroscopia, a radiografia, a microrradiografia e a inspeção sem auxílio de instrumentos ópticos como métodos de validação para cáries oclusais. Os autores utilizaram 18 terceiros molares não erupcionados que puderam ser classificados como sadios uma vez que nunca haviam sido expostos ao meio bucal. Dessa maneira foi possível calcular a especificidade dos métodos. Também foram utilizados 20 terceiros molares erupcionados nos quais o estado real da doença não era conhecido. Os dentes foram cortados, codificados e examinados, cegamente e independentemente, por três observadores. A estereomicroscopia foi o único método em que todos os observadores identificaram corretamente os 18 dentes não erupcionados como sadios, resultando numa especificidade de 100%. Para os autores, a estereomicroscopia mostrou ser o método de validação estudado de maior confiança, uma vez que detectou aproximadamente $\frac{3}{4}$ de dentes cariados nos dentes erupcionados e ao mesmo tempo identificou todos os dentes não erupcionados como sadios.

Em um estudo de meta-análise, van Rijkom e Verdonshot (1995) avaliaram os fatores envolvidos nas medidas de validade de testes diagnósticos para cáries proximais. O objetivo do estudo foi investigar a influência do teste diagnóstico, do desenho do estudo e do método de validação. Os resultados mostraram que o desenho do estudo teve um impacto significativo nas medidas de validade do teste avaliado. E, a partir desse estudo, sugeriram que as condições para a realização de futuros estudos de diagnóstico, *in vitro*, sejam simulações naturais daquelas nas quais os testes serão aplicados nos pacientes.

Para saber se os resultados de estudos *in vitro* podem ser transferidos com segurança para situações clínicas, Hintze e Wenzel, em 1996, compararam a acurácia na detecção de cáries oclusais e proximais em radiografias obtidas dos mesmos dentes *in vivo* e *in vitro*. Foram realizadas radiografias pré e pós-exodontia de 130 dentes, principalmente terceiros molares. Os autores quiseram investigar se os resultados dos estudos *in vitro* são aplicáveis para situações clínicas, uma vez que a hipótese era de que a acurácia diagnóstica seria significativamente maior em radiografias obtidas *in vitro*. Com base nos resultados desse estudo, os autores concluíram que o diagnóstico radiográfico de cáries é tão acurado em condições clínicas como quando realizado em laboratório, desde que as condições sejam padronizadas.

Em outro estudo, Wenzel e Hintze (1999a) avaliaram a escolha do padrão-ouro no diagnóstico de cáries proximais, comparando radiografias digitais originais e na forma comprimida. Quando o padrão-ouro utilizado foi um observador, a acurácia no diagnóstico de cáries proximais foi significativamente maior do que com a microscopia, que é o verdadeiro padrão-ouro. Paradoxalmente, as imagens comprimidas, que já são degradadas, foram mais acuradas que as imagens originais quando um observador foi o padrão-ouro, enquanto que com o verdadeiro padrão-ouro elas foram menos acuradas. De acordo com os autores, os resultados obtidos em estudos cuja validação da presença de cáries foi realizada por observadores utilizando radiografias que estão sendo avaliadas, podem ser enganosos.

Por outro lado, de acordo com Wenzel e Hintze (1999b), não existem ainda métodos de diagnóstico para detecção de cárie que sejam suficientemente acurados para serem utilizados como padrão-ouro na avaliação *in vivo* de novos testes. Dessa

forma, os resultados de estudos laboratoriais podem ser seguramente transferidos para situações clínicas, desde que os mesmos sejam padronizados e utilizem uma validação verdadeira, ou seja, o exame histológico.

A avaliação de imagens radiográficas realizada por observadores experientes tem sido usada como método de validação em muitos experimentos. No entanto, esse método não preenche os critérios universais de um forte padrão-ouro, pois os diagnósticos radiográficos são pobremente reproduzíveis, não são capazes de mostrar a desmineralização de forma que não seja ambígua (restaurações, artefatos e hipomineralização podem mimetizar cáries) e não são independentes dos métodos radiográficos que estão sob avaliação (HINTZE e WENZEL, 2002).

Para Hintze e Wenzel (2002), uma vez que o exame histológico é claramente o melhor método de validação, os resultados dos estudos que utilizam esse método deveriam sempre ser considerados como mais confiáveis. Ao contrário, os resultados baseados na validação radiográfica deveriam ser tratados com muita cautela, pois podem ser tendenciosos. Em um estudo realizado com oito sistemas radiográficos, os autores verificaram que o desempenho dos mesmos foi fortemente influenciado pelo padrão-ouro utilizado. A acurácia diagnóstica na detecção de cáries proximais e oclusais foi significativamente maior quando foi utilizada a validação radiográfica.

Também avaliando métodos comumente utilizados para a validação de cáries, Hintze e Wenzel (2003) compararam o exame clínico, o radiográfico e o histológico, tanto com cortes seriados, como com hemissecção dos elementos dentários. Nesse estudo foi considerado relevante o fato de que, somente metade das lesões observadas clinicamente foi também verificada nas radiografias. Com relação ao exame histológico, comparando cortes seriados e hemissecção, um número significativamente maior de lesões foi registrado nos dentes em que foram realizados cortes seriados. Os métodos estudados, que são freqüentemente utilizados como padrão-ouro, forneceram resultados significativamente diferentes tanto para superfícies proximais como para oclusais. Assim, os resultados dos estudos de diagnóstico de cárie dependerão do método utilizado para validação e do parâmetro estabelecido para um diagnóstico positivo de cárie.

Para Hintze, Frydenberg e Wenzel (2003), se os resultados de um estudo *in vitro* pretendem refletir o desempenho dos métodos sob condições *in vivo*, as superfícies incluídas na amostra do estudo devem assemelhar-se às superfícies *in situ*. Isto significa que a amostra de dentes deve incluir superfícies saudáveis e superfícies com cáries, que variam em profundidade de penetração, indo da parte externa do esmalte à parte média da dentina pelo menos.

Hintze, Frydenberg e Wenzel (2003), também, avaliaram a influência do número de superfícies e do número de observadores no poder estatístico de em um estudo que deseja comparar a acurácia diagnóstica de métodos radiográficos utilizados para detecção de cáries proximais. Os autores concluíram que, de um ponto de vista estatístico, o importante é que o número total de avaliações por método seja idêntico a fim de que os estudos, para comparar a acurácia de vários métodos possam ser desenhados livremente em relação ao número de superfícies examinadas e ao número de observadores.

Entretanto, de acordo com Jekel, Elmore e Katz (2002), na avaliação da acurácia de procedimentos de imagem ou de qualquer teste clínico é mais produtivo comparar os achados de um observador à verdadeira condição da doença (padrão-ouro) do que comparar os achados de um observador aos de outros observadores. Para Corrêa (2003), dados mais fidedignos são obtidos quando as avaliações são realizadas por um único observador que apresente boa concordância intra-observador e com o padrão-ouro.

2.8 EXAME HISTOLÓGICO

Para a realização do exame histológico, os elementos dentários geralmente são seccionados ao meio, ou então, são realizados cortes seriados que podem diferir em relação à sua espessura. Entretanto, uma das principais dificuldades na utilização dos cortes seriados é que poderá ocorrer a perda de peças dentárias durante o preparo das mesmas, uma vez que a espessura dos cortes, na maioria

das vezes, é muito reduzida (WENZEL e HINTZE, 1999a; HINTZE e WENZEL, 2002; HINTE; WENZEL; FRYDENBERG, 2002).

Na técnica por desgaste, o preparo de um dente pode ser realizado manualmente. Para isso, primeiramente é utilizada uma lixa d'água com granulação mais grossa (200) e, para o acabamento, uma lixa com granulação mais fina (600). Durante o preparo, a peça deverá ser mantida sempre úmida. A dificuldade desta técnica consiste em se obter uma peça plana e extremamente delgada que conserve a anatomia do dente e dos tecidos dentários no plano de corte escolhido para o preparo (BREW e FIGUEIREDO, 2003).

Bjørndal e Thylstrup (1995) analisaram, em superfícies proximais, a correlação entre lesões de cárie em esmalte e as reações dentinárias correspondentes. A reação inicial da dentina foi visualizada como uma translucidez da dentina local relacionada à lesão de esmalte que se aproxima da junção amelodentinária. Os resultados de análises histomorfométricas mostraram que quando as lesões de esmalte atingem a junção amelodentinária, a descoloração acastanhada na dentina não excede a área histológica de contato entre a lesão de esmalte e a junção amelodentinária, e em áreas menos avançadas da lesão de esmalte, a dentina responde com formação de dentina translúcida. Estas reações não ocorreram além de uma área determinada na direção dos prismas da parte periférica da lesão de esmalte em direção à junção amelodentinária. A forma cônica da lesão é resultado da resposta da dentina próxima à lesão de esmalte, consistindo de uma infinidade de microlesões em diferentes estágios de progressão. Portanto, os resultados deste estudo não suportam a visão de que as cáries dentinárias espalham-se ao longo da junção amelodentinária. A translucidez da dentina periférica é gerada por estímulos transmitidos ao longo dos prismas nas áreas menos avançadas das lesões de esmalte.

Conforme Bjørndal e Mjör (2001), a primeira alteração na dentina é uma hipermineralização que ocorre antes da lesão atingir a junção amelodentinária. Por sua vez, a desmineralização da dentina é iniciada quando a lesão atinge a junção e corresponde à parte mais profunda dos prismas de esmalte afetados pela cárie, ou seja, na parte central da lesão. A desmineralização inicial nunca ocorre em dentina sadia, mas sim no tecido afetado hipermineralizado. Porém, a dentina

desmineralizada e a dentina hipermineralizada nunca excedem à área correspondente aos limites da lesão externa de esmalte.

Histologicamente, quando as secções secas de esmalte são examinadas ao microscópio com luz polarizada, a lesão porosa aparece como um defeito em formato de cunha, com a base na superfície do esmalte. O primeiro sinal de desmineralização da dentina pode ser visto ao longo da junção amelodentinária como coloração marrom. Essa alteração na cor é resultante de mudanças bioquímicas da dentina colágena devido à sua desmineralização (THYLSTRUP e FEJERSKOV, 2001).

Na cárie dentária, os ácidos produzidos pela placa dissolvem o mineral do esmalte. Como existe muito pouca matriz, as mudanças histológicas observáveis são devido à sua desmineralização. A polpa dentária pode ser induzida a produzir material calcificado por uma variedade de estímulos externos que incluem cárie, atrição, preparo cavitário e trauma. A resposta ao estímulo externo se origina na polpa, mas se manifesta na estrutura da dentina (BERKOVITZ; HOLLAND; MOXHAM, 2004).

2.9 ANÁLISE DOS DADOS

Um teste diagnóstico é preciso quando ele faz medidas consistentes. A precisão é avaliada comparando resultados de medidas repetidas do mesmo objeto. Por outro lado, um teste é acurado quando ele mede o que propõe medir. Na avaliação da acurácia de um método diagnóstico, um método sólido de validação, isto é, um padrão-ouro, é necessário para expressar o verdadeiro estado da doença (WENZEL e VERDONSCHOT, 1994).

Quando uma expressão válida do verdadeiro estado da doença não puder ser obtida, como é o caso dos estudos *in vivo*, é adequado realizar um estudo da precisão do método que está sob avaliação. A precisão pode ser por meio de testes de reprodutibilidade, de repetibilidade, de replicabilidade, e da variação intra e interobservadores. Um método diagnóstico é preciso quando as medidas realizadas

com ele são consistentes. Assim, ele pode ser preciso, mas não acurado, no entanto não poderá ser acurado sem ao mesmo tempo ser preciso (WENZEL, 1998).

Um novo método de diagnóstico deveria, sempre que possível, ser testado em laboratório (*in vitro*) antes de ser aplicado na clínica. Em um experimento *in vitro* é possível testar a acurácia (validade) do método diagnóstico. Quando avaliado um método radiográfico para o diagnóstico de cárie, a imagem em questão reflete o grau de desmineralização dos tecidos duros dentários, que é o resultado da atividade microbiana nesses tecidos (WENZEL, 1998).

Várias medidas podem ser utilizadas na avaliação da acurácia de um método diagnóstico, tais como sensibilidade, especificidade, valores preditivos e curva ROC (Operadores Receptores de Características). A sensibilidade e a especificidade são propriedades de um teste e são levadas em consideração ao tomar uma decisão sobre solicitar ou não um exame diagnóstico (FLETCHER; FLETCHER; WAGNER, 2003). Sensibilidade é a capacidade de o teste detectar uma doença quando ela está presente e especificidade é a capacidade de o teste indicar a ausência da doença quando ela não está presente (JEKEL; ELMORE; KATZ, 2002). O valor preditivo é a probabilidade de doença após o conhecimento do resultado do teste (FLETCHER; FLETCHER; WAGNER, 2003). A curva ROC avalia sensibilidade e especificidade simultaneamente e está sendo muito utilizada em estudos de diagnóstico na área da Odontologia, especialmente em Radiologia. Podem-se calcular as áreas abaixo das curvas ROC dos diferentes métodos de diagnóstico e comparar se estas áreas diferem estatisticamente (JEKEL; ELMORE; KATZ, 2002). No entanto, perde-se a informação específica sobre suas partes componentes, isto é, sensibilidade, especificidade e valores preditivos, quando são agregadas em um único índice, como ocorre com a curva ROC (FLETCHER; FLETCHER; WAGNER, 2003).

Para Verdonschot, Wenzel e Bronkhorst (1993) a principal desvantagem na utilização dos indicadores sensibilidade, especificidade, valor preditivo positivo e valor preditivo negativo na acurácia diagnóstica é que seus valores dependem da distribuição das superfícies cariadas e não cariadas na amostra investigada, do tamanho das lesões incluídas e das características do observador. Uma curva ROC (Receiver Operating Characteristic) traçando TPF (fração de verdadeiros positivos)

como uma função de FPF (fração de falsos positivos) é independente da distribuição das lesões cariosas na amostra e independente da estratégia de decisão dos observadores, assim refletindo o desempenho do método de diagnóstico em si.

A curva ROC é baseada em dados cuja classificação da amostra é feita em uma escala de probabilidades (WENZEL e VERDONSCHOT, 1994). No entanto, Verdonschot, Wenzel e Bronkhorst (1993) avaliaram a curva ROC quando a classificação da amostra foi baseada na profundidade de cárie e verificaram que a mesma produziu medidas válidas do desempenho diagnóstico as quais podem ser interpretadas mais claramente e inequivocadamente que os parâmetros de sensibilidade e especificidade, sendo assim, também, adequada para estudos de diagnóstico.

Conforme Bader, Shugars e Bonito (2002), o argumento para usar a curva ROC, na qual o observador utiliza uma escala de cinco possibilidades, é que pedindo a um observador para estabelecer um nível de certeza sobre determinado diagnóstico, isso ajudaria a dissociar o grau de indulgência do observador em relação às implicações de optar por determinado critério. Permitindo, assim, que o desempenho diagnóstico seja independente de uma percepção do observador em relação ao custo de um diagnóstico incorreto. Entretanto, a curva ROC e a estatística D_z evitam separar duas funções importantes de um procedimento diagnóstico, ou seja, identificar lesões quando elas estão presentes (sensibilidade) e excluir a presença de lesões quando elas não estão presentes (especificidade).



PUCRS

3 PROPOSIÇÃO

3 PROPOSIÇÃO

3.1 HIPÓTESE

As radiografias interproximais obtidas com os sistemas digitais e com o método convencional possuem a mesma capacidade de detecção de cáries proximais.

3.2 OBJETIVOS

No diagnóstico radiográfico de cáries proximais:

- Comparar as imagens digitais com radiografia convencional.
- Comparar diferentes sistemas digitais:

Dois sistemas que empregam placas fósforo-ativas e;

Um sistema que emprega um dispositivo acoplado de carga (*Charge Coupled Device* – CCD).



PUCRS

4 MATERIAIS E MÉTODOS

4 MATERIAIS E MÉTODOS

4.1 DELINEAMENTO DO ESTUDO

Esta pesquisa está inserida no paradigma tradicional quantitativo, com uma abordagem do tipo descritiva, comparativa e relacional (CAMPBELL e STANLEY, 1979).

4.2 DEFINIÇÃO DAS VARIÁVEIS

As variáveis independentes são as radiografias interproximais convencionais e digitais.

As variáveis dependentes são as cáries proximais verificadas com as leituras das imagens radiográficas.

4.3 CARACTERIZAÇÃO DA AMOSTRA

A amostra deste estudo foi constituída de 75 dentes humanos, extraídos por indicação clínica, oriundos do acervo das disciplinas de Cirurgia Odontológica da Faculdade de Odontologia da Pontifícia Universidade Católica do Rio Grande do Sul (PUCRS). A mesma foi composta por 51 molares e 24 pré-molares, hígidos ou apresentando cárie proximal, porém sem destruição de cúspides e sem restaurações.

4.4 PROCEDIMENTOS

Os dentes foram lavados em água corrente com detergente e esponja, raspados para remoção de restos orgânicos e desinfetados, permanecendo imersos em solução de glutaraldeído a 2%, durante 24 horas. Foram, então, armazenados em solução fisiológica (NaCl 0,9%) até sua utilização.

Para a realização das exposições radiográficas, os dentes foram distribuídos em grupos de três elementos. Cada grupo foi montado com os dentes posicionados verticalmente, mantendo contato proximal e fixados em um bloco de silicone (Express™ STD, 3M ESPE, St Paul, EUA) com espessura de 1,0 cm, que envolvia toda a porção radicular.

Os 25 blocos que formaram a amostra foram radiografados pela técnica interproximal, empregando-se o método convencional e os sistemas digitais, sendo estes sistemas o DenOptix™ (Gendex®, Des Plaines, IL, EUA) e o Digora® (Soredex, Orion corporation, Helsinki, Finlândia) os quais utilizam placa fósforo-ativa, e o sistema digital direto, CygnusRay MPS (Progeny, Buffalo Grove, IL, EUA) com dispositivo acoplado de carga (*Charge Coupled Device* - CCD).

Para a realização da técnica interproximal, os dentes foram radiografados com o raio central dirigindo-se às coroas dentárias no sentido vestibulo-lingual, com angulação horizontal cêntrica e angulação vertical de 0°. O aparelho de raios X utilizado foi o Timex-70X DRS (Gnatus, Ribeirão Preto, SP, Brasil) com regime elétrico de 70 kVp, 7 mA e filtro de alumínio de 2,5 mm.

Duas lâminas de cera utilidade, correspondendo à espessura de 1,0 cm, foram colocadas entre o bloco de dentes e o cilindro localizador do aparelho de raios X, para simular os tecidos moles, conforme preconizado por Reis (2001). A distância focal utilizada foi de 40 cm, de acordo com o estudo de Svenson e Petersson (1990) (Figura 1). Os tempos de exposição foram determinados em um estudo piloto.

Durante as exposições, blocos e receptores de imagem foram colocados em um dispositivo posicionador composto de duas lâminas plásticas presas entre si e

formando um ângulo de 90°, com o objetivo de padronizar a posição dos receptores da imagem, dos dentes e do feixe de raios X.




Figura 1 – Posicionamento do aparelho de raios X, lâminas de cera, bloco com dentes e receptor de imagem.

Para análise foram avaliadas as faces que possuíam contato proximal com uma face adjacente, não sendo consideradas as superfícies livres. Clinicamente, as superfícies proximais dos dentes da amostra apresentavam aspectos variados. Ao exame macroscópico observou-se que 14 faces estavam íntegras, 71 apresentavam áreas de descoloração sem cavitação e 15 possuíam pequenas cavidades. Nas faces que mostravam áreas de descoloração, 21 eram brancas e 50 eram áreas acastanhadas ou marrom-escuras.

4.4.1 Obtenção das Radiografias Convencionais

As radiografias convencionais foram obtidas utilizando-se filme periapical nº 2, IP-21 InSight da Kodak (Eastman Kodak Company, Rochester, NY, EUA), com

tempo de exposição de 0,32 segundos para pré-molares e 0,40 segundos para molares.

O processamento radiográfico foi realizado em equipamento automático A/T 2000[®] XR (Air Techniques Co., Hicksville, NY, EUA) com tempo de processamento, seco a seco, de 4,5 minutos e temperatura de 28°C.

A exposição dos 25 blocos da amostra, 17 grupos de molares e 8 grupos de pré-molares, resultou na obtenção de um total de 25 radiografias convencionais (Figura 2).

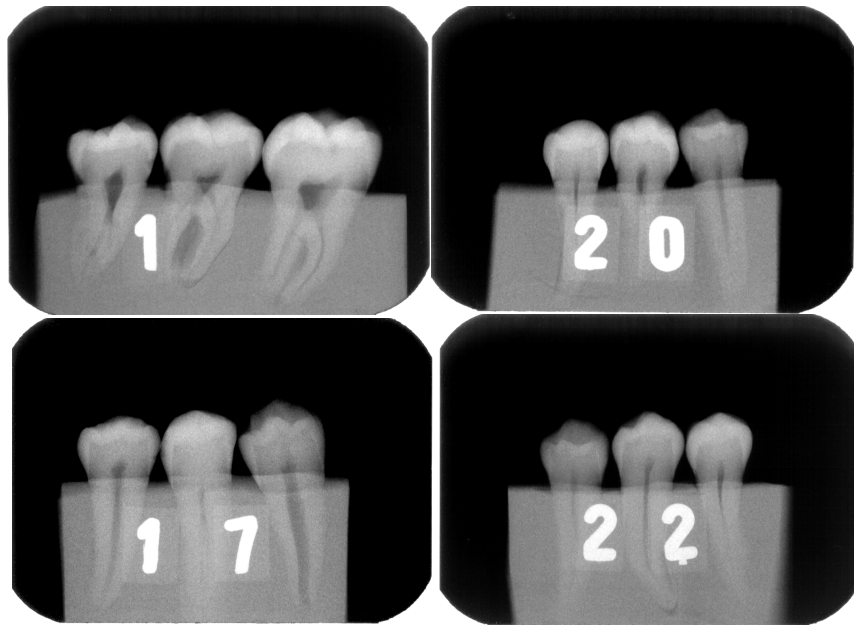


Figura 2 – Radiografias convencionais

4.4.2 Obtenção das Radiografias Digitais

Foram obtidas também 25 radiografias digitais dos dentes da amostra utilizando-se placas de fósforo tamanho 2, com área ativa de 31 X 41 mm, do sistema de imagens digitais DenOptix[™] (Gendex[®], Des Plaines, IL, EUA). O tempo de exposição foi de 0,50 segundos para pré-molares e molares. As imagens foram

processadas por meio de um escâner a laser tipo tambor do próprio sistema digital, com uma resolução de 300 dpi. O tamanho do pixel nas imagens era de 85 X 85 µm, as quais foram analisadas e manipuladas no programa VixWin™ 2000 (Gendex®) (Figura 3).

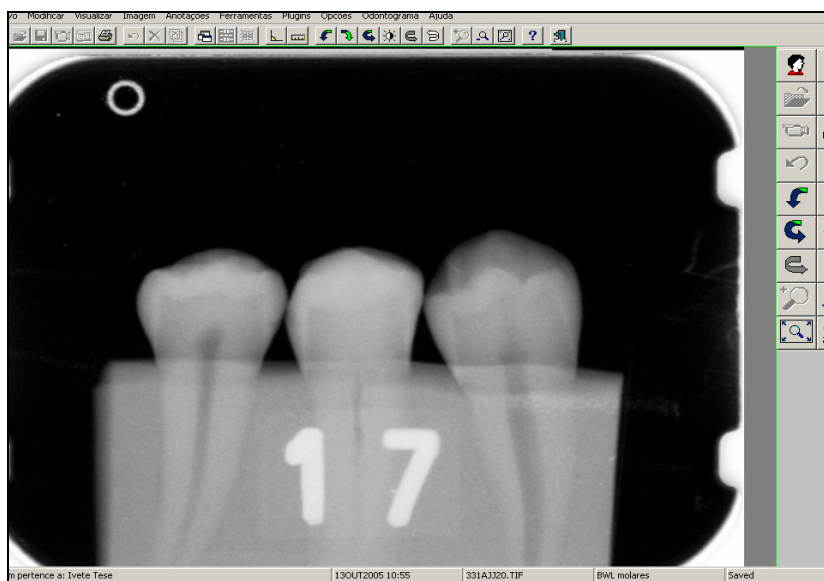

Figura 3 – Radiografia digital obtida com o sistema DenOptix™

Outra série de 25 radiografias digitais foi obtida utilizando-se o sistema digital Digora® (Soredex, Orion corporation, Helsinki, Finlândia) que também emprega placa fósforo-ativa. As placas utilizadas foram as de número 2, cujo tamanho da área ativa é de 30 X 40 mm, e o tempo de exposição empregado foi de 0,25 segundos para pré-molares e 0,32 segundos para molares.

As imagens foram processadas na unidade de captura que acompanha o sistema digital Digora®, com uma resolução de 360 dpi. O tamanho do pixel nas imagens obtidas com este sistema era de 71 X 71 µm. Para a análise e manipulação das imagens foi utilizado o programa Digora® for Windows versão 2.1 (Soredex) (Figura 4).

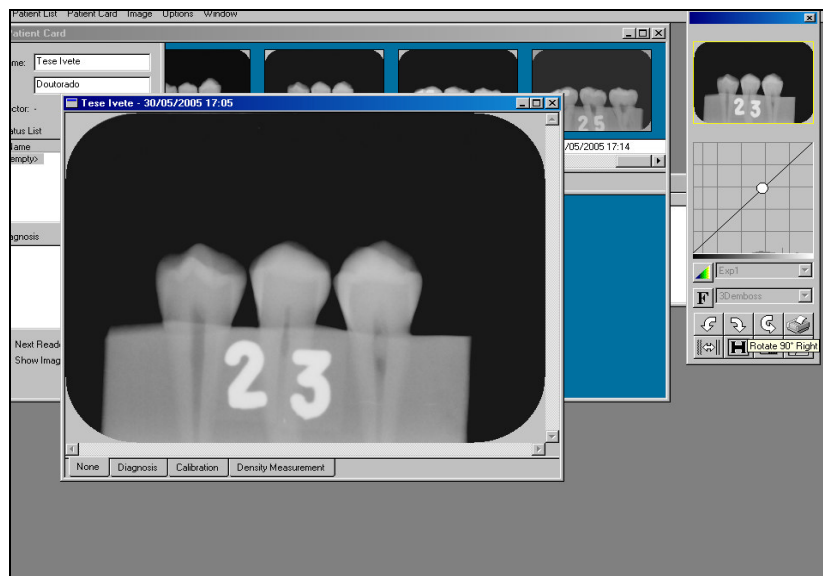


Figura 4 – Radiografia digital obtida com o sistema Digora®

Utilizando-se o sistema CygnusRay MPS (Progeny, Buffalo Grove, IL, EUA), que possui um dispositivo acoplado de carga (*Charge Coupled Device* - CCD), de dimensões 39,5 X 25 X 5,7 mm, obteve-se mais uma série de 25 radiografias digitais. A área ativa deste sensor é de 20 X 30 mm e o tamanho do pixel é de 40 μ m. O tempo de exposição foi de 0,12 segundos para pré-molares e molares. Este sistema é acompanhado pelo programa *Cygnus Imaging® for Windows®*, utilizado para a análise e manipulação das imagens radiográficas (Figura 5).

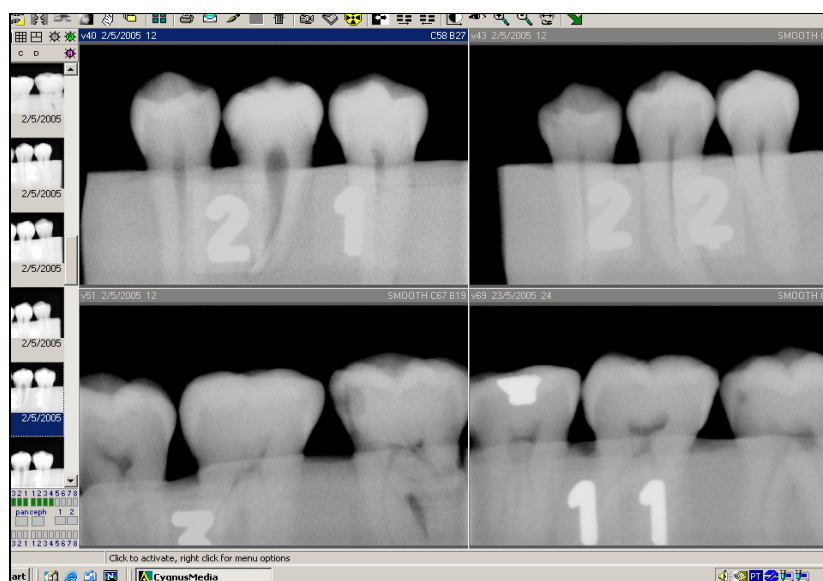

Figura 5 – Radiografia digital obtida com o sistema CygnusRay MPS

4.4.3 Interpretação das Imagens Radiográficas

Neste estudo foram obtidas 25 radiografias convencionais e 75 radiografias digitais, totalizando 100 radiografias, nas quais foram analisadas quatro faces proximais em cada radiografia, o que resultou em um total de 400 faces examinadas.

As radiografias foram interpretadas individualmente por um observador, que analisou as imagens em três diferentes momentos, em cada método radiográfico, com intervalo de uma semana entre as interpretações. Em cada sessão realizava-se um sorteio para determinar a ordem das observações. Foram avaliadas somente as faces proximais que estivessem em contato com o dente adjacente, não sendo consideradas as lesões localizadas nas faces oclusais, cervicais e proximais livres. As leituras foram registradas em quadros elaborados para este fim e foram repetidas três vezes em cada método radiográfico (Apêndice A).

As condições de visualização, tanto para radiografias convencionais como para imagens digitais, foram as mais similares possíveis. As avaliações foram realizadas em ambiente com iluminação reduzida, que pôde ser reproduzido entre as sessões de visualização. As radiografias convencionais foram observadas em um negatoscópio que possuía uma máscara feita com filme velado e tinha uma abertura central de 3 cm por 4 cm correspondente ao tamanho do filme nº 2. As faces proximais foram examinadas com o auxílio de uma lupa de quatro aumentos. As imagens digitais foram examinadas no monitor de um computador com matriz de 1024 X 768, sendo permitido o uso de ferramentas para alteração do brilho e do contraste, inversão de preto e branco e ampliação da imagem. As radiografias foram distribuídas aleatoriamente para todos os métodos.

As lesões foram classificadas de acordo com sua profundidade, iniciando-se na superfície externa em direção ao interior dos tecidos duros, na chamada escala de classificação da progressão (VERDONSCHOT; WENZEL; BRONKHORST, 1993), onde: 0= cárie ausente; 1= cárie restrita ao esmalte; 2= cárie atingindo a junção amelodentinária e 3= cárie estendendo-se para a dentina.

4.4.4 Método de Validação

Para a obtenção do valor de referência ou padrão-ouro, os dentes foram seccionados e desgastados para serem examinados histologicamente por meio de estereomicroscopia.

Após a realização de toda a análise radiográfica, os dentes foram removidos dos blocos de silicone e, para que pudessem ser seccionados, foram incluídos em resina acrílica autopolimerizável. Para isso as coroas dentárias foram cobertas e fixadas com cera utilidade e o dente posicionado com seu longo eixo na vertical no interior de um cilindro plástico, que foi preenchido com resina acrílica. Após a polimerização da resina, o conjunto foi removido do cilindro e retirada a cera utilidade que recobria a coroa dentária (Figura 6). Assim o elemento dentário estava pronto para ser levado à máquina de corte para sua hemissecção.

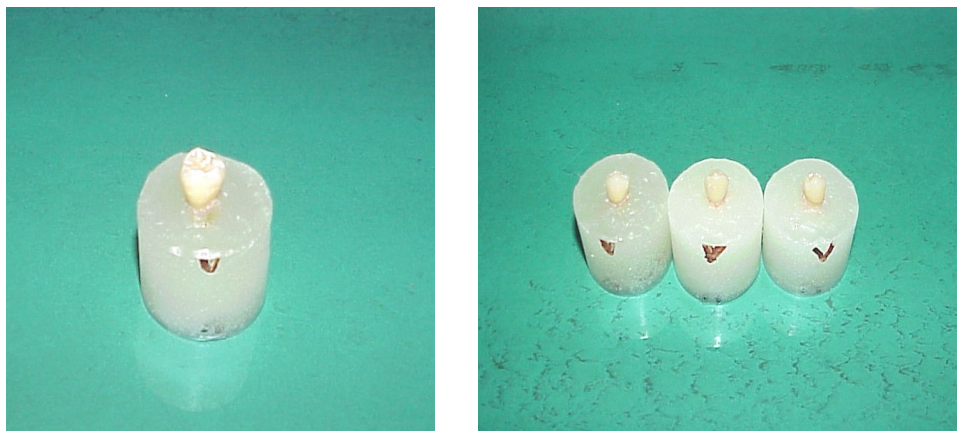

Figura 6 – Dentes incluídos em resina acrílica

Os dentes foram seccionados em um plano orientado no sentido vestibulo-lingual e perpendicular ao plano oclusal, utilizando uma máquina de corte com disco diamantado (Extec® Labcut 1010, Enfield, Connecticut, Inglaterra). Dessa forma, de cada dente, foram obtidas duas metades, uma com a face mesial e a outra com a face distal (Figura 7).

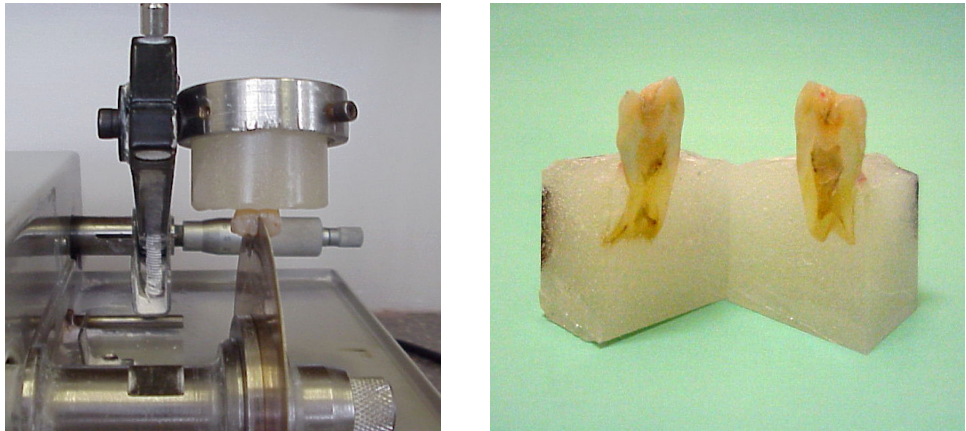


Figura 7 – Dente seccionado em duas partes.

Cada uma destas metades foi então desgastada na direção vestibulo-lingual, com movimentos no sentido próximo-proximal, utilizando lixas d'água com granulações de 200 a 600 e uma máquina de lixamento e desgaste (Politriz, DPU-10, Panambra S.A., São Paulo, SP, Brasil) (Figura 8). Durante toda a etapa de desgaste as faces proximais foram examinadas com lupa de 10 aumentos, até chegar ao ponto de contato, quando não havia lesão, ou até chegar ao centro da lesão.




Figura 8 – Dente desgastado com lixa d'água

Terminada a etapa de desgastes, as faces foram submetidas à análise em estereomicroscópio (Olympus DF Planapo IX SZH10, Japão) com luz incidente e aumentos de 15 e 30 vezes. As imagens foram capturadas utilizando o programa *Image-Pro plus*. Para essa análise foi utilizado, também, o programa de imagens *Windows Picture Manager*. A análise microscópica foi realizada por duas histologistas e as divergências decididas por consenso. Nesta análise, as lesões também foram classificadas de acordo com sua progressão, usando a mesma escala que foi utilizada para as imagens radiográficas. A cárie foi definida como presente quando havia uma cavidade ou quando a desmineralização, verificada como mudança de coloração branco-opaca à marrom-escura, foi observada nas áreas de risco para cáries (BJØRNDAL e MJÖR, 2001; HINTZE e WENZEL, 2002).

As lesões foram classificadas microscopicamente com os seguintes escores:

(0)= cárie ausente (figura 9);

(1)= cárie restrita ao esmalte (Figura 10);

(2)= cárie atingindo a junção amelodentinária (Figura 11);

(3)= cárie estendendo-se para a dentina (Figura 12).

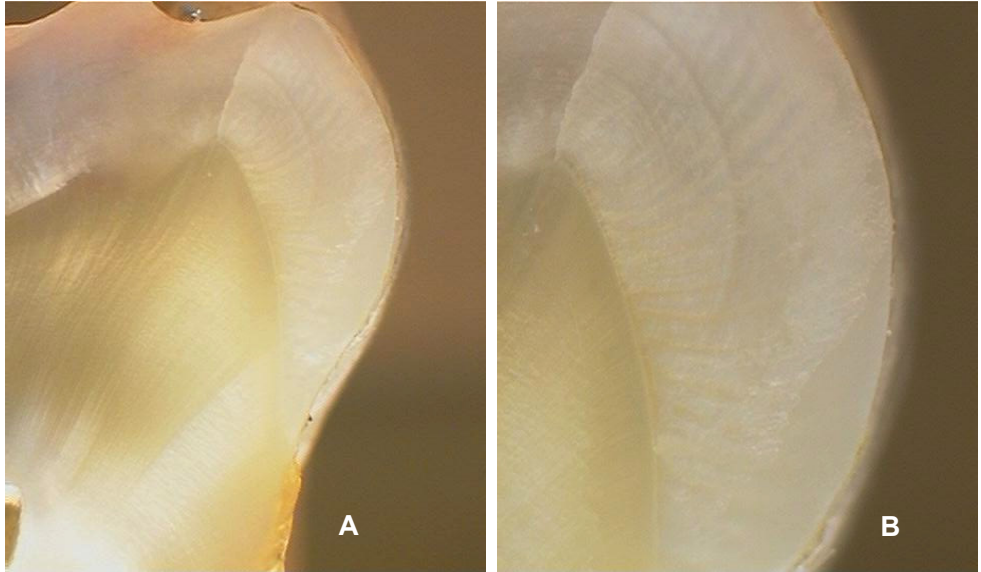


Figura 9 – Análise microscópica, escore 0, aumentos de 15X (A) e 30X (B).

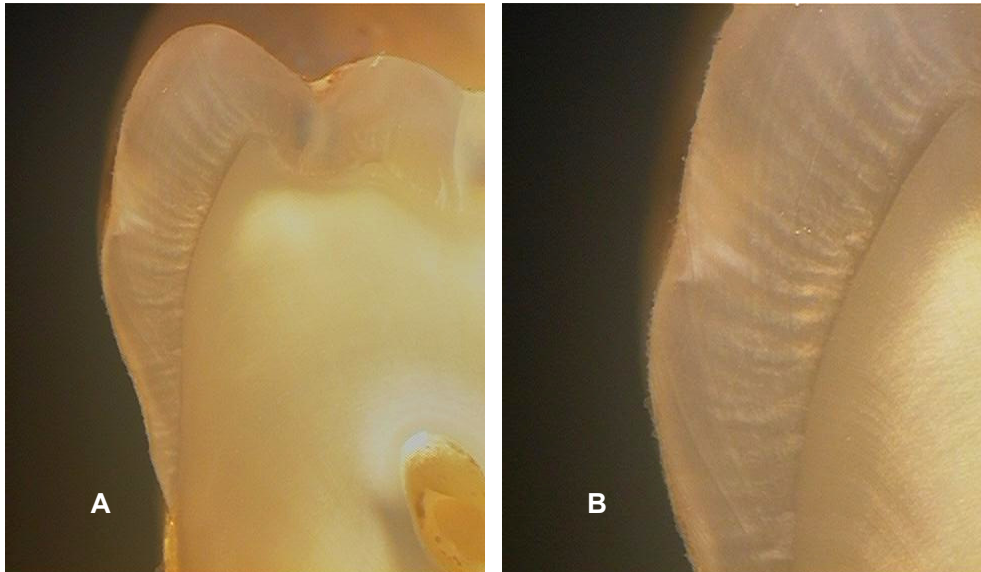


Figura 10 – Análise microscópica, escore 1, aumentos de 15 X (A) e 30 X (B).

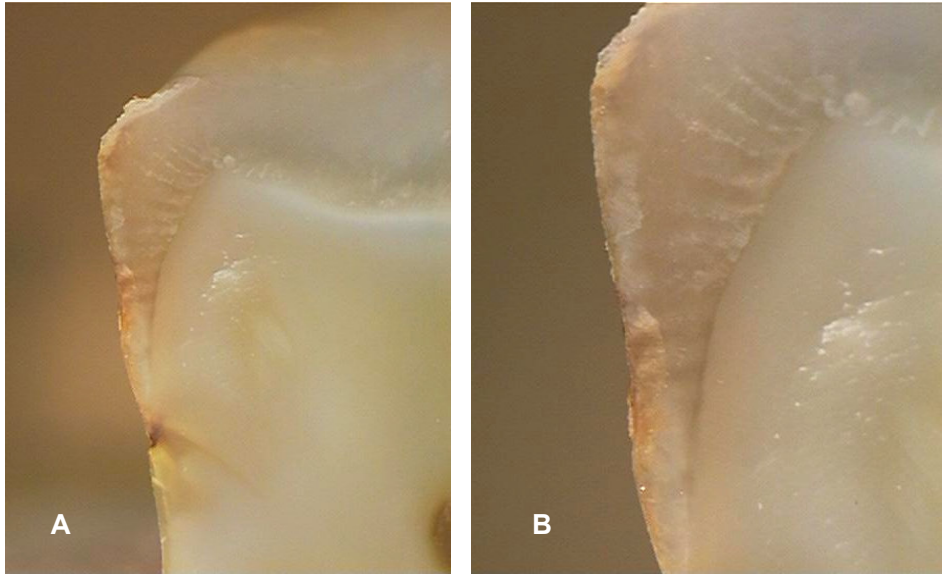


Figura 11 – Análise microscópica, escore 2, aumentos de 15X (A) e 30X (B).

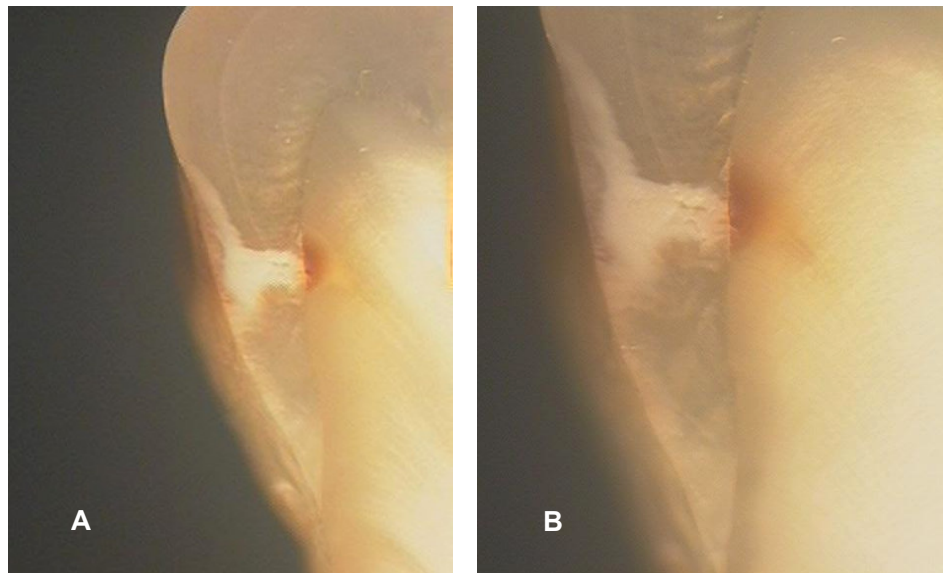


Figura 12 – Análise microscópica, escore 3, aumentos de 15X (A) e 30X (B).

4.5 MÉTODOS ESTATÍSTICOS

Para verificar a concordância intra-observador nas três avaliações realizadas, em cada um dos métodos radiográficos, empregou-se o teste de Kendall.

Na análise dos métodos radiográficos estudados foi criada uma tabela-padrão 2 X 2, comparando a avaliação do observador com o padrão-ouro, obtendo-se, assim, o número total de resultados verdadeiro-positivos, verdadeiro-negativos, falso-positivos e falso-negativos. E, a partir dessa tabela foram calculados a acurácia a sensibilidade, a especificidade, o VPP, o VPN e o índice Kappa para cada método radiográfico, conforme Jekel, Elmore e Katz (2002).

RESULTADO DO TESTE	Positivo Negativo Total	VERDADEIRA	CONDIÇÃO	DA DOENÇA
		Doente	Não-Doente	Total
		a	b	a + b
		c	d	c + d
		a + c	b + d	a+b+c+d

Onde:

a = indivíduos com um resultado de teste verdadeiro-positivo
 b = indivíduos com um resultado de teste falso-positivo
 c = indivíduos com um resultado de teste falso-negativo
 d = indivíduos com um resultado de teste verdadeiro-negativo

a + b = todos os indivíduos com um resultado de teste positivo
 c + d = todos os indivíduos com um resultado de teste negativo
 a + c = todos os indivíduos com a doença
 b + d = todos os indivíduos sem a doença

a + b + c + d = todos os indivíduos estudados

$a/(a + c)$ = sensibilidade
 $d/(b + d)$ = especificidade
 $b/(b + d)$ = taxa de erro falso-positivo
 $c/(a + c)$ = taxa de erro falso-negativo
 $a/(a + b)$ = valor preditivo positivo
 $d/(c + d)$ = valor preditivo negativo

Tabela-padrão 2 X 2 comparando os resultados do teste e a verdadeira condição da doença (Adaptado de Jekel; Elmore; Katz, 2002).

Foi também calculada a curva de operadores recebedores de características (ROC) e os diferentes métodos radiográficos foram comparados pela análise das áreas abaixo da curva em cada método (HANLEY e McNEIL, 1983).

Para a comparação desses métodos foi utilizado também o teste não-paramétrico de Friedman complementado pelo seu teste de comparações múltiplas, ao nível de significância de 5% (CAMPOS, 1983).



PUCRS

5 RESULTADOS

5 RESULTADOS

A amostra examinada histologicamente, constituída de 100 faces proximais, apresentava 28 faces íntegras, 46 com cárie em esmalte, 3 com cárie atingindo o limite amelodentinário e 23 com cárie já em dentina. Portanto, 72% das faces examinadas estavam cariadas.

Na análise da concordância intra-observador utilizou-se o teste de Kendall, por meio do qual verificou-se que, para todos os métodos radiográficos estudados, houve uma boa concordância entre as três avaliações realizadas pelo observador em cada um dos métodos radiográficos (Tabela 1).

Tabela 1 - Concordância intra-observador nas três avaliações realizadas em cada método, Porto Alegre – 2006

Método	Kendall's W
Convencional	0,853
CygnusRay	0,820
DenOptix	0,795
Digora	0,859

Fonte: Faculdade de Odontologia - PUCRS

Uma tabela cruzada (2 X 2) foi criada para cada método comparando as avaliações do observador com o padrão-ouro. Para isso, a ausência de cárie foi identificada quando a face recebeu o escore 0, nos demais casos considerou-se a face cariada, sendo assim a tabela foi construída considerando-se ausência e presença de cárie. A partir dessa tabela foram obtidos os resultados de sensibilidade, especificidade, valor preditivo positivo (VPP), valor preditivo negativo (VPN) e acurácia para os métodos estudados (Apêndice B).

Os resultados obtidos para sensibilidade, especificidade, valor preditivo positivo, valor preditivo negativo, acurácia e índice Kappa são apresentados nas tabelas 2 e 3 e representados nos gráficos 1 e 2.

Tabela 2 - Valores de sensibilidade, especificidade, VPP e VPN para radiografias interproximais nos métodos convencional, CygnusRay, DenOptix e Digora, Porto Alegre – 2006

Método	Sensibilidade		Especificidade		VPP		VPN	
	Proporção	Erro-padrão	Proporção	Erro-padrão	Proporção	Erro-padrão	Proporção	Erro-padrão
Convencional%	55,6	0,059	67,9	0,090	81,6	0,056	37,3	0,068
CygnusRay%	55,6	0,059	75,0	0,083	85,1	0,052	39,6	0,068
DenOptix%	56,9	0,059	78,6	0,079	87,2	0,049	41,5	0,068
Digora%	51,4	0,059	85,7	0,067	90,2	0,047	40,7	0,065
p*	0,919		0,466		0,695		0,975	

*ANOVA: Valores diferem significativamente se $p \leq 0,05$

Fonte: Faculdade de Odontologia - PUCRS

Tabela 3 - Valores de acurácia e índice Kappa para radiografias interproximais nos métodos convencional, CygnusRay, DenOptix e Digora, Porto Alegre – 2006

Método	Acurácia%	Kappa
Convencional	59,0	0,187
CygnusRay	61,0	0,240
DenOptix	63,0	0,279
Digora	61,0	0,277

Fonte: Faculdade de Odontologia - PUCRS

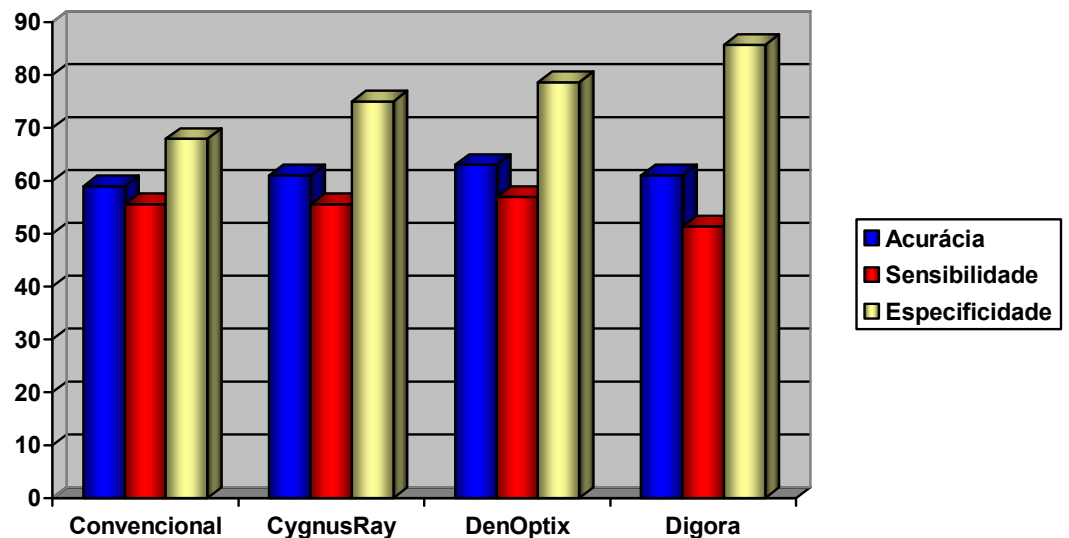


Gráfico 1 – Acurácia, sensibilidade e especificidade para radiografias interproximais nos métodos convencional, CygnusRay, DenOptix e Digora, Porto Alegre – 2006

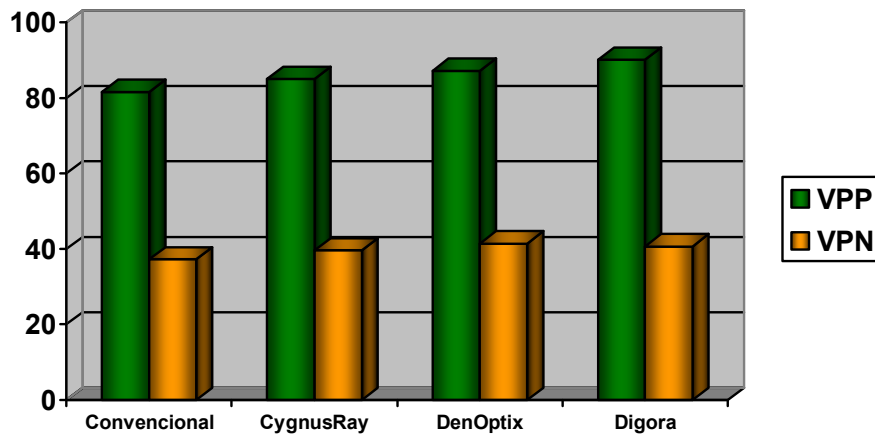


Gráfico 2 – Valor preditivo positivo e valor preditivo negativo para radiografias interproximais nos métodos convencional, CygnusRay, DenOptix e Digora, Porto Alegre – 2006

Não houve diferença estatisticamente significativa nos valores de sensibilidade, especificidade, VPP e VPN, para o diagnóstico de cáries proximais, entre os quatro métodos radiográficos (ANOVA, $p > 0,05$).

Embora, sem significância estatística, o sistema DenOptix exibiu a maior sensibilidade e o maior VPN quando comparado aos demais métodos. Por sua vez, o sistema Digora apresentou os maiores valores de especificidade e de VPP entre os quatro métodos radiográficos estudados. Já o método convencional, com exceção da sensibilidade, obteve os menores valores para todos os outros índices avaliados.

Os métodos radiográficos também foram comparados utilizando-se o teste não-paramétrico de Friedman, complementado pelo seu teste de comparações múltiplas (Tabela 4), no qual verificou-se que a análise microscópica (padrão-ouro) apresentou níveis significativamente maiores do que em todos os métodos, no entanto, também verificou-se não haver diferença estatística significativa entre os níveis dos quatro métodos.

Tabela 4 - Teste não-paramétrico de Friedman, complementado pelo seu teste de comparações múltiplas para padrão-ouro, método convencional, CygnusRay, DenOptix e Digora, Porto Alegre – 2006

Escore	Método				
	Padrão	Convencional	CygnusRay	DenOptix	Digora
0	28	51	53	53	59
1	46	35	33	34	27
2	3	3	1	0	2
3	23	11	13	13	12
Total	100	100	100	100	100
Rank médio	3.75 ^A	2.86 ^B	2.86 ^B	2.84 ^B	2.70 ^B

Ranks médios seguidos de letras distintas diferem significativamente, ao nível de significância de 5%.

Fonte: Faculdade de Odontologia - PUCRS

A análise da curva ROC (Operadores Receptores de Características) também serviu para comparar os métodos radiográficos estudados (Gráfico 3). Para isso foi calculada a área sob a curva ROC para cada um dos métodos e verificou-se que não houve diferenças entre estas áreas nos quatro métodos ao nível de significância de 5% (Tabelas 5 e 6).

Tabela 5 - Áreas sob as curvas ROC para radiografias interproximais nos métodos convencional, CygnusRay, DenOptix e Digora, Porto Alegre – 2006

Método	Área	Erro-padrão	p	Intervalo de 95% de confiança	
Convencional	0.626	0.060	0.051	0.508	0.744
CygnusRay	0.665	0.057	0.011	0.553	0.778
DenOptix	0.685	0.056	0.004	0.575	0.796
Digora	0.689	0.055	0.003	0.580	0.797

Fonte: Faculdade de Odontologia - PUCRS

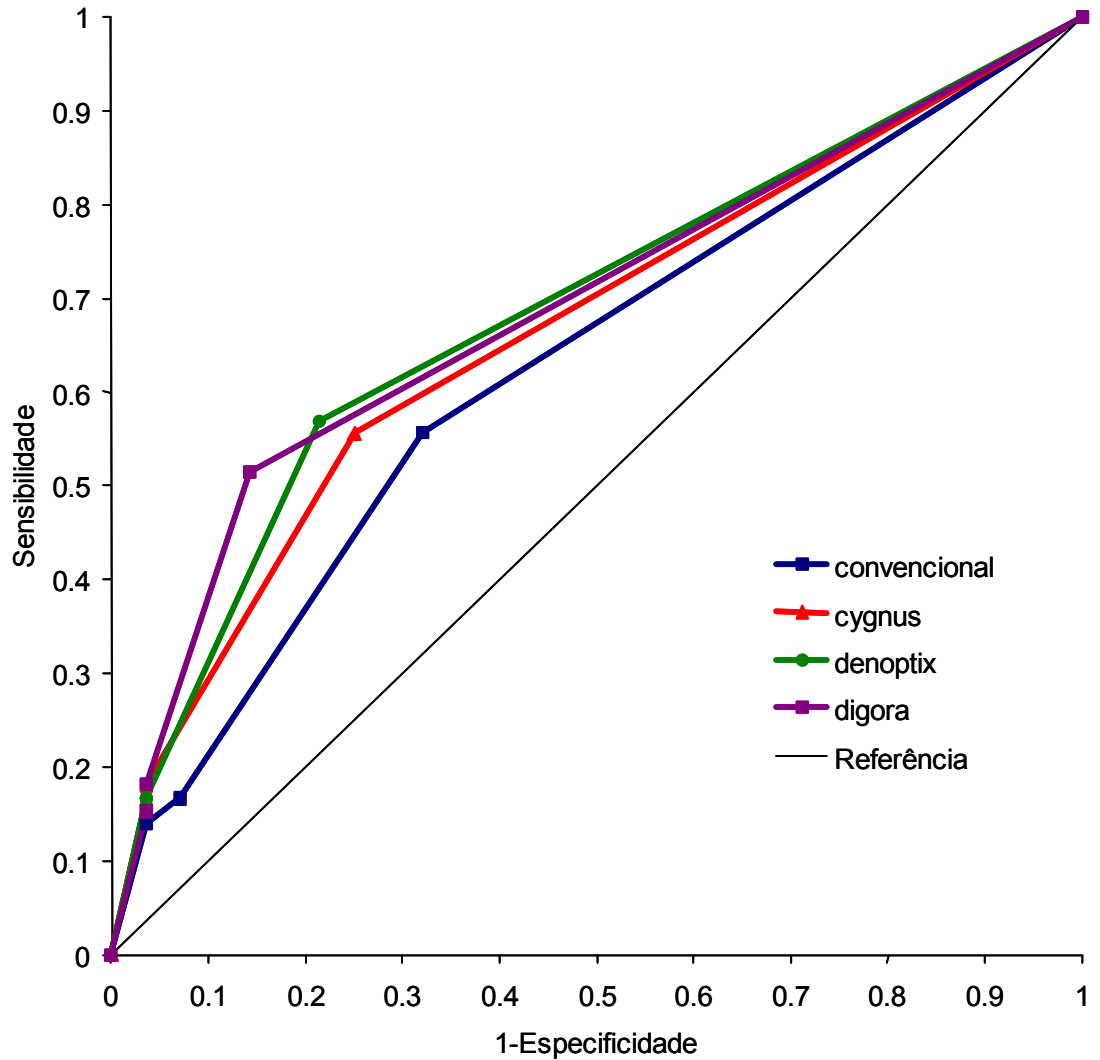


Gráfico 3 - Curvas ROC para radiografias interproximais nos métodos convencional, CygnusRay, DenOptix e Digora, Porto Alegre – 2006

Tabela 6- Comparações entre as áreas sob as curvas ROC dos métodos convencional, CygnusRay, DenOptix e Digora, Porto Alegre – 2006

Método	P
Convencional x CygnusRay	0.553
Convencional x DenOptix	0.306
Convencional x Digora	0.279
CygnusRay x DenOptix	0.707
CygnusRay x Digora	0.710
DenOptix x Digora	0.942

Fonte: Faculdade de Odontologia – PUCRS



PUCRS

6 DISCUSSÃO

6 DISCUSSÃO

Os sistemas digitais estão gradativamente tornando-se disponíveis e acessíveis aos profissionais da área de Odontologia. No entanto, para que possam substituir as imagens obtidas com filmes radiográficos convencionais, estes sistemas devem fornecer imagens cujo valor diagnóstico seja, pelo menos, comparável à radiografia convencional. O presente estudo comparou as imagens digitais, obtidas com dois sistemas digitais que utilizam placas fósforo-ativas e um sistema que emprega um dispositivo acoplado de carga, com a radiografia convencional no diagnóstico radiográfico de cáries proximais. Verificou-se que não houve diferença significativa entre os sistemas digitais e o método convencional.

A acurácia dos métodos radiográficos no diagnóstico de lesões de cárie proximais foi avaliada neste estudo por meio de seus valores de sensibilidade, especificidade, valor preditivo positivo e valor preditivo negativo, bem como pela comparação das áreas abaixo das curvas ROC (Az).

Nos métodos radiográficos estudados, os valores das medidas de acurácia foram baixos: a sensibilidade variou entre 51,4% e 56,9%, a especificidade entre 67,9% e 85,7%, o VPP entre 81,6% e 90,2%, o VPN entre 37,3% e 40,7%, e as áreas sob a curva ROC variaram entre 0,626 e 0,689. Uma explicação para estes baixos valores refere-se à qualidade da amostra, devido à representação elevada de lesões de cárie em esmalte (46 lesões). O mesmo ocorreu no trabalho de Li et al. (2002b), no qual os valores diagnósticos foram baixos para o total de lesões de cárie tanto nas radiografias digitais originais como nas corrigidas. Lesões iniciais nas superfícies proximais são vistas histologicamente no esmalte, mas não são detectadas radiograficamente. A evidência histológica mostra que as lesões são realmente maiores do que elas aparecem nas imagens radiográficas. Além disso, em estudos similares a este foi observado que lesões mais profundas foram detectadas mais facilmente do que lesões superficiais (WHITE e YOON, 1997; SYRIOPOULOS et al., 2000; NAIR e NAIR, 2001). Porém, foi observado ainda que a severidade das cáries proximais foi subestimada radiograficamente. Isto também ocorreu no presente estudo onde muitas lesões caracterizadas histologicamente em dentina

foram visualizadas nas radiografias como uma lesão mais superficial localizada em esmalte. Para Ricketts et al. (1997), a baixa sensibilidade obtida com todos os examinadores, incluindo dois radiologistas treinados, e que também foi observada em outro trabalho (RUSSELL e PITTS, 1993), mostra a dificuldade de diagnosticar tecidos dentários desmineralizados quando o feixe de raios X passa através do esmalte vestibular e lingual intactos.

Neste estudo, os métodos radiográficos apresentaram maiores valores de especificidade (67,9% a 85,7%) do que de sensibilidade (51,4% e 56,9%). O mesmo ocorreu no estudo de Svanæs, Møystad e Larheim (2000) os quais encontraram valores de sensibilidade menores do que os valores de especificidade. Um teste usado para confirmar um diagnóstico deve ter um alto grau de especificidade, pois tem uma baixa taxa de erro falso-positivo (JEKEL; ELMORE; KATZ, 2002). Na prática clínica, em exames com radiografias interproximais, é importante um maior valor de especificidade, isto é, maior detecção de superfícies intactas e baixo índice de falso-positivos, quando instituímos um tratamento irreversível para assegurar que não ocorra um sobretratamento. Embora não sendo estatisticamente significativo, verificou-se que o menor valor de especificidade correspondeu ao método convencional. Uma associação de métodos de diagnóstico possibilita um aumento nos valores de sensibilidade e especificidade, tornando, assim, o diagnóstico mais efetivo. Portanto, os métodos radiográficos estudados são métodos complementares que precisam ser utilizados concomitantemente com o exame clínico e/ou outros exames de diagnóstico para a obtenção de melhores resultados.

A literatura também relata grande variação dos valores de sensibilidade e especificidade quando métodos radiográficos são avaliados para o diagnóstico de cáries proximais. Nos estudos de Russell e Pitts (1993) e Ricketts et al. (1997) os valores obtidos para a sensibilidade foram baixos (inferiores a 30%) enquanto que os valores para a especificidade foram altos (superiores a 90%). Por sua vez, nos estudos de Hintze et al. (1998) e Rocha et al. (2005), os valores de sensibilidade foram maiores do que os observados nos trabalhos anteriores, assemelhando-se aos encontrados na presente pesquisa, porém os valores de especificidade foram semelhantes aos trabalhos citados anteriormente e superiores aos encontrados nesta pesquisa.

O valor preditivo depende da prevalência e seu valor é influenciado pelo contexto em que o teste é aplicado. Quando a prevalência da doença na população testada é relativamente alta, como foi constatado neste estudo, em que 72% das superfícies dentárias estavam cariadas, então o teste é adequado. Em relação aos resultados obtidos, houve maiores valores para o VPP. O valor preditivo positivo é a proporção de superfícies com cáries dentre aquelas consideradas com cárie pelo teste. Quanto mais específico for o teste, melhor será seu VPP e maior será a segurança de que um resultado positivo confirme ou mantenha o diagnóstico procurado. Porém, assim como ocorreu com a sensibilidade, os valores de VPN foram mais baixos, mostrando que houve um maior número de resultados falso-negativos. Portanto, menor a segurança de que uma superfície com um resultado negativo não tenha a lesão. Dessa forma, é preciso que os referidos exames sempre sejam monitorados.

Na análise da curva ROC, não houve diferença significativa entre as áreas sob as curvas dos quatro métodos radiográficos, indicando que as imagens digitais possuem capacidade diagnóstica comparável à radiografia convencional na detecção de cáries proximais. As áreas sob as curvas ROC variaram entre 0,626 e 0,689, sendo que a maior área correspondeu ao sistema Digora e a menor, ao método convencional. Assim, a acurácia diagnóstica definida pelos valores de Az foi relativamente baixa. Estes baixos valores, como mencionado anteriormente, podem ser explicados pela super-representação de lesões cariosas em esmalte na amostra. Também no estudo de Li et al. (2002b) os valores de Az foram baixos, sendo de 0,57 para imagens originais e 0,66 para imagens processadas.

Estes achados estão condizentes com outros trabalhos semelhantes utilizando vários métodos radiográficos, que também não observaram diferenças significativas entre as áreas abaixo das curvas ROC do método convencional e de sistemas digitais. Embora a média para as áreas Az nas superfícies proximais tenha variado consideravelmente entre os diferentes trabalhos. Por exemplo, Wenzel et al. (1995) obtiveram valores em que as médias para as áreas Az dos diferentes métodos foram inferiores às encontradas no presente estudo, enquanto que Hintze, Wenzel e Frydenberg (2002) encontraram valores semelhantes, diferentemente de Haak, Wicht e Noack (2001) e Nair e Nair (2001) que obtiveram valores superiores.

A curva ROC freqüentemente é construída com dados de uma amostra classificados em uma escala de probabilidades (WENZEL e VERDONSCHOT, 1994). No entanto, Verdonschot, Wenzel e Bronkhorst (1993) utilizaram a curva ROC com uma escala ordinal de severidade da doença baseada na profundidade de cárie e demonstraram que esta escala de classificação também pode ser adequada para estudos de diagnóstico. Sendo assim, optou-se por classificar as lesões de acordo com sua profundidade, iniciando-se na superfície externa da face proximal em direção ao interior dos tecidos duros.

Os resultados de estudos *in vitro* podem ser aplicáveis na prática clínica, porém as condições metodológicas precisam ser padronizadas (HINTZE e WENZEL, 1996). Neste trabalho foram utilizados dentes humanos extraídos, uma vez que a acurácia dos exames radiográficos não é superestimada em dentes humanos com lesões naturais (WENZEL, 1998). A probabilidade de detectar radiograficamente lesões produzidas mecanicamente é bem maior do que aquela para detectar lesões naturais pois os limites definidos das lesões artificiais facilitam sua identificação.

Um dos critérios mais importantes na avaliação da acurácia de um método diagnóstico é determinar o método de validação, também chamado de padrão-ouro, que deverá expressar o verdadeiro estado da doença. Nesta pesquisa foi utilizado o exame histológico como método de validação, pois preenche os critérios de refletir o aspecto anátomo-patológico da doença cárie e, ainda, ser estabelecido independentemente do método radiográfico, que está sob avaliação. Entretanto, conforme Bader, Shugars e Bonito (2002), existem muitas variações nos métodos histológicos utilizados para validação, sendo necessário que os estudos forneçam informações precisas sobre os critérios utilizados, pois as diferenças podem influenciar os resultados obtidos. Para a realização do exame histológico deste trabalho, os dentes foram hemisseccionados, separando as duas faces proximais, que posteriormente foram desgastadas com lixa d'água, no sentido próximo-proximal, para que a maior profundidade da lesão pudesse ser observada, sem perda excessiva dos tecidos dentários.

Conforme Hintze e Wenzel (2002), os resultados obtidos com a validação histológica deveriam ser considerados como os mais confiáveis, diferentemente dos resultados baseados na validação radiográfica que deveriam ser tratados com

grande cautela, pois podem ser tendenciosos. Comparando-se os dois métodos de validação, os autores verificaram que as áreas Az de todos os métodos, calculadas com base na validação radiográfica, foram maiores que quando calculadas com base na validação histológica. Portanto, embora as áreas sob as curvas ROC obtidas com a validação histológica sejam menores, como ocorreu no presente estudo, os resultados obtidos com este método de validação são sempre os mais fidedignos.

Outro fator importante no desenho dos estudos laboratoriais é a determinação do número de examinadores. Bader, Shugars e Bonito (2002) consideram que o pequeno número de examinadores é um fator limitante dos estudos que avaliam métodos para identificação de lesões de cárie. No entanto, na avaliação da acurácia de métodos de diagnóstico por imagem, é mais produtivo comparar os achados de um observador à verdadeira presença da doença (padrão-ouro) do que comparar os achados de um observador aos de outros observadores (JEKEL; ELMORE; KATZ, 2002). Assim, conforme Corrêa (2003), o ideal é que as avaliações sejam feitas por um único examinador bem calibrado, com uma boa concordância intra-examinador. No presente estudo a concordância intra-observador foi verificada utilizando-se o teste de Kendall, cujos valores variaram de 0,795 a 0,859, indicando uma boa concordância entre as três avaliações realizadas pelo observador em cada método radiográfico.

A manipulação da imagem digital, alterando brilho, contraste e tamanho da imagem, é outra variável que difere nos trabalhos que compararam sistemas digitais com radiografias convencionais. Este estudo foi desenhado para simular ao máximo as condições clínicas, sendo assim, foi permitido ao observador alterar brilho, contraste e tamanho da imagem. Outro motivo para que os recursos disponíveis nos sistemas digitais fossem utilizados foi a possibilidade de realçar a imagem digital e assim compensar a baixa resolução espacial dos sistemas digitais quando comparados aos filmes radiográficos obtendo-se, dessa forma, uma imagem digital mais nítida e com qualidade diagnóstica (WENZEL et al., 1995; MØYSTAD et al., 1996; SVANÆS et al., 1996; WENZEL, 1998; PFEIFFER et al., 2000; NAIR e NAIR, 2001).

Vários trabalhos, comparando a acurácia diagnóstica da radiografia convencional com imagens digitais, utilizaram filmes radiográficos com sensibilidade E (Ektaspeed e Ektaspeed Plus). No presente estudo utilizou-se um filme radiográfico com sensibilidade F (InSight), por ser um filme cujo tempo de exposição é bastante reduzido em relação aos filmes anteriores (SYRIOPOULOS et al., 2000), diminuindo, portanto, a dose de radiação para o paciente. Simultaneamente, o filme InSight fornece uma imagem radiográfica de qualidade que é comparável ou superior aos filmes com sensibilidade E (SYRIOPOULOS et al., 2000; NAIR e NAIR, 2001; MASTORIS et al., 2004).

Como já exposto, vários estudos compararam sistemas radiográficos digitais com radiografias convencionais na detecção de lesões de cárie, mas seus resultados são contraditórios. Alguns consideraram a imagem obtida com filmes radiográficos superior àquelas obtidas com os sistemas digitais (VERSTEEG et al., 1997), enquanto outros consideraram as imagens digitais superiores (MØYSTAD et al., 1996; SVANÆS et al., 2000). No entanto, como ocorreu na presente pesquisa, a maioria destes trabalhos concluiu que a acurácia dos sistemas digitais é comparável à da radiografia convencional na detecção de cáries proximais (KASHIMA, 1995; WENZEL et al., 1995; SVANÆS et al., 1996; WHITE e YOON, 1997; NAITOH et al., 1998; PAURAZAS; GEIST; PINK, 1998; WENZEL, 1998; SYRIOPOULOS et al., 2000; WENZEL, 2000; ABREU JÚNIOR et al., 2001; NAIR e NAIR, 2001; HINTZE e WENZEL, 2002; ROCHA et al., 2005).

Assim sendo, os resultados desta pesquisa sugerem que radiografias interproximais obtidas com o método convencional são equivalentes, em relação à detecção de cáries proximais, às radiografias obtidas com os sistemas digitais, embora a acurácia geral de todos os métodos não tenha sido alta. As radiografias interproximais digitais poderão ser indicadas como exame radiográfico de escolha no diagnóstico de cáries proximais em função das diversas vantagens que os sistemas digitais apresentam como, por exemplo, menor dose de radiação, ausência de soluções químicas para o processamento, menor tempo para a obtenção e possibilidade de manipulação das imagens. No entanto, há necessidade de mais estudos clínicos com a finalidade de avaliar a acurácia dos diferentes sistemas digitais na prática clínica diária, assim como a manipulação intrabucal dos receptores de imagem utilizados por esses sistemas.

Outro fator que precisa ser analisado é o tempo de exposição, que é uma das principais vantagens dos sistemas digitais, pois implica em uma menor dose de radiação para o paciente. Berkhout et al. (2004) avaliaram a amplitude de exposição dos sistemas radiográficos digitais e verificaram que os sistemas com placa de fósforo produziram radiografias aceitáveis para diagnóstico mesmo com tempos de exposição muito altos e necessitaram de mais radiação do que o filme radiográfico para produzir as imagens preferidas pelos observadores. Além disso, a facilidade para realizar radiografias adicionais e o tempo relativamente curto para a obtenção da imagem digital podem resultar em um maior número de radiografias por paciente. Dessa forma, a utilização da radiografia digital não implica automaticamente em uma redução da dose de radiação para o paciente. Portanto, existe ainda a necessidade de uma comprovação efetiva, na clínica, desta possível redução da dose de radiação obtida com os sistemas digitais.

Verificou-se que, embora não havendo diferenças significativas, os valores de sensibilidade, especificidade, VPP, VPN e áreas sob as curvas ROC, foram sempre menores no método convencional. O que pode ser atribuído à utilização dos recursos disponíveis nos sistemas digitais. Com o aperfeiçoamento constante destes sistemas, incluindo equipamentos e programas, seu futuro é bastante promissor. Muitos estudos estão sendo realizados com o objetivo de introduzir programas que possibilitem uma análise computadorizada automatizada das alterações nas estruturas dentárias, visando a substituir a interpretação subjetiva do observador, pois existe uma considerável variabilidade interobservador no diagnóstico de cáries proximais e oclusais ao utilizarem exames radiográficos.



PUCRS

7 CONCLUSÕES

7 CONCLUSÕES

Com base na metodologia empregada e nos resultados obtidos com o presente estudo, foi possível concluir que:

- A capacidade diagnóstica das imagens digitais na detecção de cáries proximais é similar à da radiografia convencional.

- Os sistemas digitais que empregam placas fósforo-ativas (DenOptix e Digora) são comparáveis ao sistema com dispositivo acoplado de carga (CygnusRay) no diagnóstico radiográfico de cáries proximais.



PUCRS

REFERÊNCIAS

REFERÊNCIAS*

ABBOTT, P. Are dental radiographs safe? **Aust Den J**, Sydney, v. 45, n. 3, p. 208-213, Sept. 2000.

ABREU JÚNIOR, M.; MOL, A.; LUDLOW, J. B. Performance of RVGui sensor and kodak ektaspeed plus film for proximal caries detection. **Oral Surg Oral Med Oral Pathol Oral Radiol Endod**, Saint Louis, v. 91, n. 3, p. 381-385, Mar. 2001.

ARNOLD, L.V. The radiografic detection of initial carious lesions on the proximal surfaces of teeth. Part I. The influence of exposure conditions. **Oral Surg Oral Med Oral Pathol**, Saint Louis, v. 64, n. 2, p. 221-231, Aug. 1987(a).

ARNOLD, L.V. The radiografic detection of initial carious lesions on the proximal surfaces of teeth. Part II. The influence of viewing conditions. **Oral Surg Oral Med Oral Pathol**, Saint Louis, v. 64, n. 2, p. 232-240, Aug. 1987(b).

BADER, J. D.; SHUGARS, D. A.; BONITO, A. J. Systematic reviews of selected dental caries diagnostic and management methods. **J Dent Educ**, Washington, v. 65, n.10, p. 960-968, Oct. 2001.

BADER, J. D.; SHUGARS, D. A.; BONITO, A. J. A systematic review of the performance of methods for identifying carious lesions. **J Public Health Dent**, Raleigh, v. 62, n. 4, p. 201-213, Fall 2002.

BAHRAMI, G.; HAGSTRØM, C.; WENZEL, A. Bitewing examination with four digital receptores. **Dentomaxillofac Radiol**, Houndsmills, v. 32, n. 5, p. 317-321, Sept. 2003.

BENN, D. K. Radiographic caries diagnosis and monitoring. **Dentomaxillofac Radiol**, Houndsmills, v. 23, n. 2, p. 69-72, May 1994.

BERKHOUT, W. E. et al. The dynamic range of digital radiographic systems: dose reduction or risk of overexposure? **Dentomaxillofac Radiol**, Houndsmills, v. 33, n.1, p. 1-5, Jan. 2004.

BERKOVITZ, B. K.; HOLLAND, G. R.; MOXHAM, B. J. **Anatomia, embriologia e histologia bucal**. 3. ed. Porto Alegre: Artmed, 2004. 378 p.

* Conforme ABNT – NBR 6023: ago. 2002.

BJØRNDAL, L.; MJÖR, I. A. Pulp-dentin biology in restorative dentistry. Part 4: dental caries - characteristics of lesions and pulp reactions. **Quintessence Int**, Berlim, v. 32, n. 9, p. 771-736, Oct. 2001.

BJØRNDAL, L.; THYLSTRUP, A. A structural analysis of approximal enamel caries lesions and subjacent dentin reactions. **Eur J Oral Sci**, Copenhagen, v. 103, n. 1, p. 25-31, Feb. 1995.

BORG, E.; ATTAELMANAN, A.; GRÖNDAHL, H.-G. Image plate systems differ in physical performance. **Oral Surg Oral Med Oral Pathol Oral Radiol Endod**, Saint Louis, v. 89, n. 1, p. 118-124, Jan. 2000a.

BORG, E.; ATTAELMANAN, A.; GRÖNDAHL, H.-G. Subjective image quality of solid-state and photostimulable phosphor systems for digital intra-oral radiography. **Dentomaxillofac Radiol**, Houndsmills, v. 29, n. 2, p. 70-75, Mar. 2000b.

BORG, E.; GRÖNDAHL, H.-G. On the dynamic range of different X-ray photon detectors in intra-oral radiography: a comparison of image quality in film, charge-coupled device and storage phosphor systems. **Dentomaxillofac Radiol**, Houndsmills, v. 25, n. 2, p. 82-88, Apr. 1996.

BÓSCOLO, F.N. et al. Estudo clínico comparativo da qualidade de imagem de três sistemas radiográficos digitais, filme E-speed e filme digitalizado. **Pesqui Odontol Bras**, São Paulo, v. 15, n. 4, p. 327-333, out./dez. 2001.

BREW, M. C.; de FIGUEIREDO, J. A. **Histologia geral para a odontologia**. Rio de Janeiro: Guanabara Koogan. 2003. Cap. 1, p. 5-17.

CAMPBELL, D. T.; STANLEY, J. C. **Delineamentos experimentais e quase experimentais de pesquisa**. São Paulo: Editora Pedagógica e Universitária, EPU, 1979. 138 p.

CAMPOS, H. **Estatística experimental não-paramétrica**. 4. ed. Piracicaba: Fealq, 1983. 249 p.

CHADWICK, B. L.; DUMMER, P. H. Factors affecting the diagnostic quality of bitewing radiographs: a review. **Br Dent J**, Londres, v. 184, n. 2, p. 80-84, Jan. 1998.

CONOVER, G. L.; HILDEBOLT, C. F.; YOKOYAMA-CROTHERS, N. Comparison of linear measurements made from storage phosphor and dental radiographs. **Dentomaxillofac Radiol**, Houndsmills, v. 25, n. 5, p. 268-273, Nov. 1996.

CORRÊA, M. **Capacidade diagnóstica das radiografias periapicais e panorâmicas, nas técnicas convencional e digital, para detecção de lesão periapical e perda óssea alveolar**. 2003. 146 f. Tese (Estomatologia Clínica)- Faculdade de Odontologia, PUCRS, Porto Alegre, 2003.

CYGNUS Technologies – **Cygnus Media – user guide**. Scottsdale, 2002.

FARMAN, A. G.; SCARFE, W. C. Pixel perception and voxel vision: constructs for a new paradigm in maxillofacial imaging. **Dentomaxillofac Radiol**, Houndsmills, v. 23, n. 1, p. 5-9, Feb. 1994.

FARMAN, A. G. et al. Computed dental radiography: evaluation of a new charge-coupled device-based intraoral radiographic system. **Quintessence Int**, Berlim, v. 26, n. 6, p. 399-404, June 1995.

FLETCHER, R. H.; FLETCHER, S. W.; WAGNER, E. H. **Epidemiologia clínica: elementos essenciais**. 3. ed. Porto Alegre: Artmed, 2003. Cap. 3, p. 52-83.

GENDEX Dental Systems – **DenOptix Digital Image System - user manual and installation guide**. Des Plaines, 1997.

GRÖNDAHL, H-G. et al. An image plate system for digital intra-oral radiography. **Dent Update**, Guildford, v. 23, n. 8, p. 334-337, Oct. 1996.

HAAK, R.; WICHT, M. J.; NOACK, M. J. Conventional, digital and contrast-enhanced bitewing radiographs in the decision to restore approximal carious lesions. **Caries Res**, Basel, v. 35, n. 3, p. 193-199, May/June 2001.

HANLEY, J. A.; McNEIL, B. J. A method of comparing the areas under receiver operating characteristic curves derived from the same cases. **Radiology**, Easton, v. 148, n. 3, p. 839-843, Sept. 1983.

HAYAKAWA, Y. et al. Intraoral radiographic storage phosphor image mean pixel values and signal-to-noise ratio: effects of calibration. **Oral Surg Oral Med Oral Pathol Oral Radiol Endod**, Saint Louis, v. 86, n. 5, p. 601-605, Nov. 1998.

HILDEBOLT, C. F. Dental photostimulable phosphor radiography. **Dent Clin North Am**, Philadelphia, v. 44, n. 2, p. 273-297, Apr. 2000.

HILDEBOLT, C. F. et al. A comparison of the response of storage phosphor and film radiography to small variations in X-ray exposure. **Dentomaxillofac Radiol**, Houndskills, v. 26, n. 3, p. 147-151, May 1997.

HINTZE, H.; WENZEL, A. Clinical and laboratory radiographic caries diagnosis: a study of the same teeth. **Dentomaxillofac Radiol**, Houndskills, v. 25, n. 3, p. 115-118, June 1996.

HINTZE, H.; WENZEL, A. A two-film versus a four-film bite-wing examination for caries diagnosis in adults. **Caries Res**, Basel, v. 33, n. 5, p. 380-386, Sept/Oct. 1999.

HINTZE, H.; WENZEL, A. Influence of the validation method on diagnostic accuracy for caries: a comparison of six digital and two conventional radiographic systems. **Dentomaxillofac Radiol**, Houndskills, v. 31, n. 1, p. 44-49, Jan. 2002.

HINTZE, H.; WENZEL, A. Diagnostic outcome of methods frequently used for caries validation: a comparison of clinical examination, radiography and histology following hemisectioning and serial tooth sectioning. **Caries Res**, Basel, v. 37, n. 2, p. 115-124, Mar./Apr. 2003.

HINTZE, H.; FRYDENBERG, M.; WENZEL, A. Influence of number of surfaces and observers on statistical power in a multiobserver ROC radiographic caries detection study. **Caries Res**, Basel, v. 37, n. 3, p. 200-205, May/June 2003.

HINTZE, H.; WENZEL, A.; FRYDENBERG, M. Accuracy of caries detection with four storage phosphor systems and E-speed radiographs. **Dentomaxillofac Radiol**, Houndskills, v. 31, n. 3, p. 170-175, May 2002.

HINTZE, H.; WENZEL, A.; LARSEN, M. J. Stereomicroscopy, film radiography, microradiography and naked-eye inspection of tooth sections as validation for occlusal caries diagnosis. **Caries Res**, Basel, v. 29, n. 5, p. 359-363, Sept./Oct. 1995.

HINTZE, H. et al. Reliability of visual examination, fibre-optic transillumination, and bite-wing radiography, and reproducibility of direct visual examination following tooth

separation for the identification of cavitated carious lesions in contacting approximal surfaces. **Caries Res**, Basel, v. 32, n.3, p. 204-209, 1998.

HUDA, W. et al. Comparison of a photostimulable phosphor system with film for dental radiology. **Oral Surg Oral Med Oral Pathol Oral Radiol Endod**, Saint Louis, v. 83, n. 6, p. 725-731, June 1997.

HUYSMANS, M. C.; HINTZE, H.; WENZEL, A. Effect of exposure time on in vitro caries diagnosis using the Digora® system. **Eur J Oral Sci**, Copenhagen, v. 105, n. 1, p. 15-20, Feb. 1997.

JACOBSEN, J. H. et al. Relationship between histological and radiographic caries lesion depth measures in images from four digital radiography systems. **Caries Res**, Basel, v. 38, n. 1, p. 34-38, Jan./Feb. 2004.

JENSEN, O. E.; HANDELMAN, S. L.; IKER, H. P. Use and quality of bitewing films in private dental offices. **Oral Surg Oral Med Oral Pathol**, Saint Louis, v. 63, n. 2, p. 249-253, Feb. 1987.

JEKEL, J. F.; ELMORE, J.G.; KATZ, D. L. **Epidemiologia, Bioestatística e Medicina Preventiva**. Porto Alegre: Artmed. 2002. 328 p.

KAFFE, I. et al. Detection of proximal carious lesions: two-film versus four-film bitewing radiography. **Oral Surg Oral Med Oral Pathol**, Saint Louis, v. 57, n. 5, p. 567-571, May 1984.

KASHIMA, I. Computed radiography with photostimulable phosphor in oral and maxillofacial radiology. **Oral Surg Oral Med Oral Pathol Oral Radiol Endod**, Saint Louis, v. 80, n. 5, p. 577-598, Nov. 1995.

KHADEMI, J. A. Digital images & sound. **J Dent Educ**, Washington, v. 60, n. 1, p. 41-46, Jan. 1996.

KITAGAWA, H. et al. Comparison of three intra-oral storage phosphor systems using subjective image quality. **Dentomaxillofac Radiol**, Houndsmills, v. 29, n. 5, p. 272-276, Sept. 2000.

KÜNZEL, A. et al. Visually detectable resolution of intraoral dental films. **Dentomaxillofac Radiol**, Houndsmills, v. 32, n. 6, p. 385-389, Nov. 2003.

- LI, G. et al. Visual linearization of the display of digital radiographs. **Dentomaxillofac Radiol**, Houndsfills, v. 31, n. 2, p. 131-136, Mar. 2002a.
- LI, G. et al. Detection of approximal caries in digital radiographs before and after correction for attenuation and visual response: an in vitro study. **Dentomaxillofac Radiol**, Houndsfills, v. 31, n. 2, p. 113-116, Mar. 2002b.
- LIM, K. F.; LOH, E. E-M.; HONG, Y. H. Intra-oral computed radiography: an in vitro evaluation. **J Dent**, Kidlington, v. 24, n. 5, p. 359-364, Sept. 1996.
- LUDLOW, J. B.; ABREU JÚNIOR, M. Performance of film, desktop monitor and laptop displays in caries detection. **Dentomaxillofac Radiol**, Houndsfills, v. 28, n. 1, p. 26-30, Jan. 1999.
- LUDLOW, J. B.; ABREU JÚNIOR, M.; MOL, A. Performance of a new F-speed film for caries detection. **Dentomaxillofac Radiol**, Houndsfills, v. 30, n. 2, p. 110-113, Mar. 2001.
- MASTORIS, M. et al. Psychophysical properties of a new F-speed intraoral film. **Dentomaxillofac Radiol**, Houndsfills, v. 33, n. 3, p. 158-163, May 2004.
- MAURIELLO, S. M.; OVERMAN, V. P.; PLATIN, E. R. **Radiographic imaging for the dental team**. Philadelphia: Lippincott, 1995. p. 131-132, 161-169.
- MØYSTAD, A. et al. Effect of image magnification of digitized bitewing radiographs on approximal caries detection: an in vitro study. **Dentomaxillofac Radiol**, Houndsfills, v. 24, n. 4, p. 255-259, Nov. 1995.
- MØYSTAD, A. et al. Detection of approximal caries with a storage phosphor system: a comparison of enhanced digital images with dental X-ray film. **Dentomaxillofac Radiol**, Houndsfills, v. 25, n. 4, p. 202-206, Nov. 1996.
- MØYSTAD, A. et al. Comparison of standard and task-specific enhancement of Digora® storage phosphor images for approximal caries diagnosis. **Dentomaxillofac Radiol**, Houndsfills, v. 32, n. 6, p. 390-396, Nov. 2003.
- NAIR, M. K.; NAIR, U. P. An in-vitro evaluation of kodak insight and ektaspeed plus film with a CMOS detector for natural proximal caries: ROC analysis. **Caries Res**, Basel, v. 35, n. 5, p. 354-359, Sept./Oct. 2001.

NAITOH, M. et al. Observer agreement in the detection of proximal caries with direct digital intraoral radiography. **Oral Surg Oral Med Oral Pathol Oral Radiol Endod**, Saint Louis, v. 85, n. 1, p. 107-112, Jan. 1998.

OLIVEIRA, A. E. et al. Aspectos de relevante importância na seleção de um sistema radiográfico digital. **RFO UPF**, Passo Fundo, v. 5, n. 1, p. 21-26, jan./jul. 2000.

PABLA, T. et al. Effect of data compression on proximal caries detection: observer performance with DenOptix® photostimulable phosphor images. **Dentomaxillofac Radiol**, Houndsmills, v. 32, n. 1, p. 45-49, Jan. 2003.

PARKS, E. T.; WILLIAMSON, G. F. Digital radiography: an overview. **J Contemp Dent Pract**, Cincinnati, v. 3, n. 4, p. 23-39, Nov. 2002.

PAURAZAS, S. B.; GEIST, J. R.; PINK, F. E. Comparison of diagnostic accuracy of digital imaging using CCD and CMOS-APS sensors with E-speed film in the detection of periapical bony lesions. **Oral Surg Oral Med Oral Pathol Oral Radiol Endod**, Saint Louis, v. 89, n. 3, p. 356-362, Mar. 2000.

PFEIFFER, P. et al. Effects of different exposure values on diagnostic accuracy of digital images. **Quintessence Int**, Berlin, v. 31, n. 4, p. 257-260, Apr. 2000.

RAMAMURTHY, R. et al. Impact of ambient lighting intensity and duration on the signal-to-noise ratio of images from photostimulable phosphor plates processed using DenOptix® and ScanX® systems. **Dentomaxillofac Radiol**, Houndsmills, v. 33, n. 5, p. 307-311, Sept. 2004.

REIS, L. F. **Análise dos níveis de cinza do corpo mandibular obtida de radiografias digitalizadas com filmes ultra-speed e insight: estudo *in vitro***. 2001. 116 f. Tese (Doutorado em Cirurgia e Traumatologia Bucocomaxilofacial)- Faculdade de Odontologia, PUCRS, Porto Alegre, 2001.

RICKETTS, D. N. et al. An evaluation of the diagnostic yield from bitewing radiographs of small approximal and occlusal carious lesions in a low prevalence sample in vitro using different film types and speeds. **Br Dent J**, Londres, v. 182, n. 2, p. 51-58, Jan. 1997.

ROCHA, A. S. et al. Interexaminer agreement in caries radiographic diagnosis by conventional and digital radiographs. **J Appl Oral Sci**, Bauru, v. 13, n. 4, p. 329-333, Oct./Dec., 2005.

RUSSELL, M.; PITTS, N. B. Radiovisiographic diagnosis of dental caries: initial comparison of basic mode videoprints with bitewing radiography. **Caries Res**, Basel, v. 27, n. 1, p. 65-70, 1993.

SANDEN, E. et al. Reliability of digital radiography of interproximal dental caries. **Am J Dent**, San Antonio, v. 16, n. 3, p. 170-176, June 2003.

SARMENTO, V. A.; PRETTO, S. M.; COSTA, N. P. Entendendo a imagem digitalizada. **Rev Odonto Cienc**, Porto Alegre, v. 14, n. 7, p. 171-178, junho 1999.

SARMENTO, V. A. et al. Sistemas digitais de imagens odontológicas: fatores eletrônicos. **Rev Fac Odontol Univ Fed Bahia**, Salvador, v. 20, p. 46-49, jan./jun. 2000.

SVANÆS, D. B.; MØYSTAD, A.; LARHEIM, T. A. Approximal caries depth assessment with storage phosphor versus film radiography. **Caries Res**, Basel, v. 34, n. 6, p. 448-453, Nov./Dec. 2000.

SVANÆS, D. B. et al. Intraoral storage phosphor radiography for approximal caries detection and effect of image magnification: comparison with conventional radiography. **Oral Surg Oral Med Oral Pathol Oral Radiol Endod**, Saint Louis, v. 82, n. 1, p. 94-100, July 1996.

SOREDEX Orion Corporation. **Digora - installation, setup, and user's guide**. Helsinki, 1995.

SOUZA, P. H. Radiologia odontológica digital. In: TOMMASI, A. F. **Diagnóstico em patologia bucal**. 3. ed. São Paulo: Pancast, 2002. Cap.6, p.118-128.

SVENSON, B.; PETERSSON, A. Influence of different developing solutions and developing times on radiographic caries diagnosis. **Dentomaxillofac Radiol**, Houndsmills, v. 19, n. 4, p. 157-160, Nov. 1990.

SVENSON, B. et al. Exposure parameters and their effects on diagnostic accuracy. **Oral Surg Oral Med Oral Pathol**, Saint Louis, v. 78, n. 4, p. 544-550, Oct. 1994.

SYRIOPOULOS, K. et al. Radiographic detection of approximal caries: a comparison of dental films and digital imaging systems. **Dentomaxillofac Radiol**, Houndsmills, v. 29, n. 5, p. 312-318, Sept. 2000.

SYRIOPOULOS, K. et al. Sensitometric and clinical evaluation of a new F-speed dental X-ray film. **Dentomaxillofac Radiol**, Houndsmills, v. 30, n. 1, p. 40-44, Jan. 2001.

THYLSTRUP, A., FEJERSKOV, O. Características clínicas e patológicas da cárie dentária. In: _____. **Cariologia clínica**. 3. ed. São Paulo: Santos, 2001. Cap. 6, p. 111-157.

TOVO, M. F. et al. Estudo comparativo do método radiográfico utilizando filmes de diferentes sensibilidades e o sistema digital Digora, no diagnóstico de lesões de cárie em superfície proximal de molares decíduos. **Rev FOB**, v. 7, n. 1/2, p. 23-30, jan/jun. 1999.

Van RIJKON, H. M.; van VERDONSCHOT, E. H. Factors involved in validity measurements of diagnostic tests for approximal caries: a meta-analysis. **Caries Res**, Basel, v. 29, n. 5, p. 364-370, Sept./Oct. 1995.

VELDERS, X. L.; SANDERINK, G. C.; van der STELT, P. F. Dose reduction of two digital sensor systems measuring file lengths. **Oral Surg Oral Med Oral Pathol Oral Radiol Endod**, Saint Louis, v. 81, n. 5, p. 607-612, May 1996.

VERDONSCHOT, E. H.; WENZEL, A.; BRONKHORST, E. M. Assessment of diagnostic accuracy in caries detection: an analysis of two methods. **Community Dent Oral Epidemiol**, Copenhagen, v. 21, n. 4, p. 203-208, Aug. 1993.

VERSTEEG, C. H.; SANDERINK, G. C.; van der STELT, P. F. Efficacy of digital intra-oral radiography in clinical dentistry. **J Dent**, Bristol, v. 25, n. 3-4, p. 215-224, May/July. 1997.

VERSTEEG, C. H. et al. An evaluation of periapical radiography with a charge-coupled device. **Dentomaxillofac Radiol**, Houndsmills, v. 27, n. 2, p. 97-101, Mar. 1998.

VERSTEEG, K. H. et al. In vivo study of approximal caries depth on storage phosphor plate images compared with dental x-ray film. **Oral Surg Oral Med Oral Pathol Oral Radiol Endod**, Saint Louis, v. 84, n. 2, p. 210-213, Aug. 1997.

- WENZEL, A. Digital radiography and caries diagnosis. **Dentomaxillofac Radiol**, Houndsmills, v. 27, n. 1, p. 3-11, Jan. 1998.
- WENZEL, A. Digital imaging for dental caries. **Dent Clin North Am**, Philadelphia, v. 44, n. 2, p. 319-338, Apr. 2000.
- WENZEL, A. Bitewing and digital bitewing radiography for detection of caries lesions. **J Dent Res**, Chicago, v.83, n. Spec Iss C, p. C72-C75, 2004.
- WENZEL, A.; HINTZE, H. Comparison of microscopy and radiography as gold standards in radiographic caries diagnosis. **Dentomaxillofac Radiol**, Houndsmills, v. 28, n. 3, p. 182-185, May 1999a.
- WENZEL, A.; HINTZE, H. The choice of gold standard for evaluating tests for caries diagnosis. Editorial Review. **Dentomaxillofac Radiol**, Houndsmills, v. 28, n. 3, p. 132-136, May 1999b.
- WENZEL, A.; VERDONSCHOT, E. H. Some considerations in the evaluation of diagnostic tests in dentistry. Editorial Review. **Dentomaxillofac Radiology**, Oxford, v. 23, n. 4, p. 179-182, Nov 1994.
- WENZEL, A.; FRANDBSEN, E.; HINTZE, H. Patient discomfort and cross-infection control in bitewing examination with a storage phosphor plate and a CCD-based sensor. **J Dent**, Bristol, v. 27, n. 3, p. 243-246, Mar.1999.
- WENZEL, A. et al. Developments in radiographic caries diagnosis. **J Dent**, Bristol, v. 21, n. 3, p. 131-140, June 1993.
- WENZEL, A. et al. Accuracy of caries diagnosis in digital images from charge-coupled device and storage phosphor systems: an in vitro study. **Dentomaxillofac Radiol**, Houndsmills, v. 24, n. 4, p. 250-254, Nov. 1995.
- WHAITES, E. Radiografia interproximal ou bitewing. In: _____. **Princípios de radiologia odontológica**. 3. ed. Porto Alegre: Artmed, 2003. Cap. 9, p.115-121.
- WHITE, S. C.; YOON, D. C. Comparative performance of digital and conventional images for detecting proximal surface caries. **Dentomaxillofac Radiol**, Houndsmills, v. 26, n. 1, p. 32-38, Jan. 1997.

YAKOUMAKIS, E. A. et al. Image quality assessment and radiation doses in intraoral radiography. **Oral Surg Oral Med Oral Pathol Oral Radiol Endod**, Saint Louis, v. 91, n. 3, p. 362-391, Mar. 2001.

YOSHIURA, K. et al. Assessment of image quality in dental radiography. Part 1: phantom validity. **Oral Surg Oral Med Oral Pathol Oral Radiol Endod**, Saint Louis, v. 87, n. 1, p. 115-122, Jan.1999a.

YOSHIURA, K. et al. Assessment of image quality in dental radiography. Part 2: optimum exposure conditions for detection of small changes in 6 intraoral radiography systems. **Oral Surg Oral Med Oral Pathol Oral Radiol Endod**, Saint Louis, v. 87, n. 1, p. 123-129, Jan.1999b.

YOSHIURA, K. et al. Comparison of the psychophysical properties of various intraoral film and digital systems by means of the perceptibility curve test. **Dentomaxillofac Radiol**, Houndsmills, v. 33, n. 2, p. 98-102, Mar. 2004.

YOSHIURA, K. et al. Effects of the automatic exposure compensation on the proximal caries diagnosis. **Dentomaxillofac Radiol**, Houndsmills, v. 34, n. 3, p. 140-144, May 2005.



PUCRS

APÉNDICES

APÊNDICE A - Quadro elaborado para as análises radiográficas

ANÁLISE DAS IMAGENS RADIOGRÁFICAS

MÉTODO:

AVALIAÇÃO:

BLOCOS	FACE 1	FACE 2	FACE 3	FACE 4
1	(1)	(2)	(3)	(4)
2	(5)	(6)	(7)	(8)
3	(9)	(10)	(11)	(12)
4	(13)	(14)	(15)	(16)
5	(17)	(18)	(19)	(20)
6	(21)	(22)	(23)	(24)
7	(25)	(26)	(27)	(28)
8	(29)	(30)	(31)	(32)
9	(33)	(34)	(35)	(36)
10	(37)	(38)	(39)	(40)
11	(41)	(42)	(43)	(44)
12	(45)	(46)	(47)	(48)
13	(49)	(50)	(51)	(52)
14	(53)	(54)	(55)	(56)
15	(57)	(58)	(59)	(60)
16	(61)	(62)	(63)	(64)
17	(65)	(66)	(67)	(68)
18	(69)	(70)	(71)	(72)
19	(73)	(74)	(75)	(76)
20	(77)	(78)	(79)	(80)
21	(81)	(82)	(83)	(84)
22	(85)	(86)	(87)	(88)
23	(89)	(90)	(91)	(92)
24	(93)	(94)	(95)	(96)
25	(97)	(98)	(99)	(100)

ESCORES:

0= Ausência de cárie;

1= Cárie em Esmalte;

2= Cárie atingindo o Limite Amelodentinário;

3= Cárie em Dentina.

OBS: Utilizados recursos de manipulação de imagem nos sistemas digitais.

APÊNDICE B - Tabela cruzada (2 X 2) com resultado das avaliações

			Padrão Ouro		Total
			Presente	Ausente	
Convencional	Presente	n	40	9	49
	Ausente	n	32	19	51
Total		n	72	28	100

			Padrão Ouro		Total
			Presente	Ausente	
CygnusRay	Presente	n	40	7	47
	Ausente	n	32	21	53
Total		n	72	28	100

			Padrão Ouro		Total
			Presente	Ausente	
DenOptix	Presente	n	41	6	47
	Ausente	n	31	22	53
Total		n	72	28	100

			Padrão Ouro		Total
			Presente	Ausente	
Digora	Presente	n	37	4	41
	Ausente	n	35	24	59
Total		n	72	28	100



PUCRS

ANEXOS

**ANEXO A - Parecer da Comissão Científica da Faculdade de Odontologia da
Pontifícia Universidade Católica do Rio Grande do Sul**



*Comissão Científica e de Ética
Faculdade da Odontologia da PUCRS*

Porto Alegre 04 de março de 2005.

O Projeto de: Tese

Protocolado sob nº: 0005/05

Intitulado: Detecção de Cáries Proximais em Radiografias Convencionais e Sistemas Digitais: Estudo In Vitro.

do(a) aluno(a): Maria Ivete Bolzan Rockenbach

Programa de: Estomatologia Clínica

do curso de: Estomatologia Clínica

Nível: Doutorado

Orientado pelo(a): Profa. Dra. Elaine Bauer Veeck

Foi **aprovado** pela Comissão Científica e de Ética da Faculdade de Odontologia da PUCRS em 04 de março de 2005.

Profa. Dra. Marília Gerhardt de Oliveira
Presidente da Comissão Científica e de Ética da
Faculdade de Odontologia da PUCRS

ANEXO B - Parecer do Comitê de Ética em Pesquisa da Pontifícia Universidade Católica do Rio Grande do Sul



PONTIFÍCIA UNIVERSIDADE CATÓLICA DO RIO GRANDE DO SUL
PRÓ-REITORIA DE PESQUISA E PÓS-GRADUAÇÃO
COMITÊ DE ÉTICA EM PESQUISA - CEP - PUCRS



Ofício 382/06-CEP

Porto Alegre, 10 de abril de 2006.

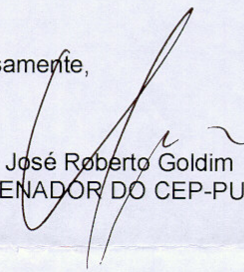
Senhor(a) Pesquisador(a):

O Comitê de Ética em Pesquisa da PUCRS apreciou seu protocolo de pesquisa registro 06/03086, intitulado: "Detecção de cáries proximais em radiografias convencionais e sistemas digitais: estudo *in vitro*".

Sua investigação está autorizada a partir da presente data.

Relatórios parciais e final devem ser encaminhados a este CEP.

Atenciosamente,


Prof. Dr. José Roberto Goldim
COORDENADOR DO CEP-PUCRS

Ilmo(a) Sr(a)
Dout Maria Ivete Bolzan Rockenbach
N/Universidade

Livros Grátis

(<http://www.livrosgratis.com.br>)

Milhares de Livros para Download:

[Baixar livros de Administração](#)

[Baixar livros de Agronomia](#)

[Baixar livros de Arquitetura](#)

[Baixar livros de Artes](#)

[Baixar livros de Astronomia](#)

[Baixar livros de Biologia Geral](#)

[Baixar livros de Ciência da Computação](#)

[Baixar livros de Ciência da Informação](#)

[Baixar livros de Ciência Política](#)

[Baixar livros de Ciências da Saúde](#)

[Baixar livros de Comunicação](#)

[Baixar livros do Conselho Nacional de Educação - CNE](#)

[Baixar livros de Defesa civil](#)

[Baixar livros de Direito](#)

[Baixar livros de Direitos humanos](#)

[Baixar livros de Economia](#)

[Baixar livros de Economia Doméstica](#)

[Baixar livros de Educação](#)

[Baixar livros de Educação - Trânsito](#)

[Baixar livros de Educação Física](#)

[Baixar livros de Engenharia Aeroespacial](#)

[Baixar livros de Farmácia](#)

[Baixar livros de Filosofia](#)

[Baixar livros de Física](#)

[Baixar livros de Geociências](#)

[Baixar livros de Geografia](#)

[Baixar livros de História](#)

[Baixar livros de Línguas](#)

[Baixar livros de Literatura](#)
[Baixar livros de Literatura de Cordel](#)
[Baixar livros de Literatura Infantil](#)
[Baixar livros de Matemática](#)
[Baixar livros de Medicina](#)
[Baixar livros de Medicina Veterinária](#)
[Baixar livros de Meio Ambiente](#)
[Baixar livros de Meteorologia](#)
[Baixar Monografias e TCC](#)
[Baixar livros Multidisciplinar](#)
[Baixar livros de Música](#)
[Baixar livros de Psicologia](#)
[Baixar livros de Química](#)
[Baixar livros de Saúde Coletiva](#)
[Baixar livros de Serviço Social](#)
[Baixar livros de Sociologia](#)
[Baixar livros de Teologia](#)
[Baixar livros de Trabalho](#)
[Baixar livros de Turismo](#)