

JOICELY MELO DA COSTA

**Importância da ecocardiografia com contraste por
microbolhas em imagem fundamental na avaliação
de pacientes sob ventilação mecânica no período
pós-operatório de cirurgia cardíaca**

Tese apresentada à Faculdade de Medicina
da Universidade de São Paulo para
obtenção do título de Doutor em Ciências

Área de concentração: Cardiologia

Orientador: Prof. Dr. Wilson Mathias Júnior

São Paulo

2006

Livros Grátis

<http://www.livrosgratis.com.br>

Milhares de livros grátis para download.

*“É impossível dizer o que é impossível,
pois a fantasia de ontem é a esperança de
hoje e a realidade de amanhã”.*

Robert H.Goddard (1842-1945)

Dedicatória

À minha mãe, **Cely Melo da Costa**, exemplo de garra e sabedoria, pelo amor incondicional, afeto e presença constante.

Ao meu pai, **Orlando Sabino da Costa**, pelo amor, apoio e incentivo em todas as etapas da minha vida.

Ao meu marido **Villela**, meu porto seguro, sempre presente.

Aos meus filhos **Annay, Antonio e Julia** por me tornarem mais madura, tolerante e darem maior sentido à minha vida.

Agradecimentos

Ao meu orientador **Prof. Dr. Wilson Mathias Júnior**, pelas valiosas sugestões, disponibilidade e presença constante em todas as fases desta pesquisa.

À **Dra Jeane Mike Tsutsui** que com seu espírito científico contagiante e exemplo de dedicação e trabalho, muito me incentivou e colaborou, tornando esta tese uma realidade.

Agradecimentos

Ao **Prof. Dr. José Lázaro de Andrade** por ter proporcionado espaço e apoio para o meu amadurecimento pessoal e profissional.

À fisioterapeuta **Emília Nozaua** pela valiosa colaboração na coleta dos dados dos pacientes, disponibilidade e colaboração.

À minha filha **Annay Melo da Costa Moreira**, pela ajuda na confecção das figuras.

À **Dra Gláucia Maria Penha Tavares** pelas valiosas sugestões e ajuda na correção ortográfica.

À **Dra Ana Clara Tude Rorigues** pela disponibilidade e colaboração.

Aos **meus colegas médicos assistentes do Serviço de ecocardiografia** do InCor, HC-FMUSP, pela convivência e apoio.

À Sra **Maria do Carmo Cavonette Barreto**, pelo interesse, revisão e procura das referências bibliográficas.

Aos **docentes e funcionários do Curso de Pós-Graduação** do InCor, HC-FMUSP, pela disponibilidade e atenção.

Aos **Profs. Drs. Flávio Tarasoutchi, Charles Mady e Waldir Ambrósio Moisés** pelas valiosas sugestões durante o exame de qualificação.

Aos **pacientes**, sem os quais não seria possível este trabalho.

Sumário

	PAG
LISTA DE SIGLAS E ABREVIATURAS	
LISTA DE SÍMBOLOS	
LISTA DE TABELAS	
LISTA DE FIGURAS	
RESUMO	
ABSTRACT	
1. INTRODUÇÃO.....	2
2. OBJETIVO.....	20
3. CASUÍSTICA E MÉTODOS.....	22
3.1. Casuística.....	22
3.1.1. Critérios de inclusão e exclusão.....	23
3.2. MÉTODOS.....	24
3.2.1. Exame ecocardiográfico.....	23
3.2.1.1. Aquisição de imagem pelas modalidades de Doppler espectral pulsado e contínuo e pelo mapeamento de fluxo em cores com e sem o uso do contraste ecocardiográfico.....	25
3.2.1.2. Preparo do contraste ecocardiográfico.....	26
3.3. Análise ecocardiográfica.....	26
3.3.1. Escore de delineamento.....	26
3.3.2. Classificação de exames diagnósticos e não diagnósticos	28
3.3.3. Definição de taxa de salvamento de segmentos e taxa de salvamento de exames.....	29
3.3.3.1. Avaliação da função ventricular.....	29

3.3.3.2.	Avaliação Doppler.....	30
3.4.	Variabilidade intra-observador.....	31
3.5.	Análise estatística.....	31
4.	RESULTADOS GERAIS.....	34
4.1.	Tipo de cirurgia cardíaca.....	35
4.2.	Análise ecocardiográfica.....	37
4.2.1.	Escore de delineamento.....	37
4.2.2.	Taxa de salvamento dos segmentos.....	38
4.2.3.	Taxa de salvamento de exames.....	40
4.2.4.	Avaliação da função ventricular esquerda global e segmentar.....	42
4.2.5.	Ecocardiografia Doppler.....	46
4.2.6.	Variabilidade intra-observador.....	53
5.	DISCUSSÃO.....	55
5.1.	Implicações clínicas.....	64
5.2.	Limitações do estudo.....	65
6.	CONCLUSÃO	68
7.	REFERÊNCIAS BIBLIOGRÁFICAS.....	70

Lista de Siglas e Abreviaturas

DPOC	Doença pulmonar obstrutiva crônica
ETE	Ecocardiograma transesofágico
PESDA	Perfluorocarbon Exposed Sonicated Dextrose and albumin
RM	Revascularização miocárdica
UTI	Unidade de terapia intensiva

Lista de Símbolos

cm	centrímetros
cm ²	centrímetros quadrados
dB	decibel
Kg	quilograma
KHz	quilohertz
m ²	metros quadrados
ml	mililitros
mmHg	milímetros de mercúrio
MHz	megahertz
=	menor que
=	maior que
±	mais ou menos
=	igual a
<	menor
>	maior
%	porcento

Lista de Tabelas

	PAG
Tabela 1. Características dos pacientes.....	34
Tabela 2. Dados individuais das cirurgias realizadas nos 30 pacientes.....	36
Tabela 3. Valores individuais dos índices de escore de delineamento endocárdico e número de segmentos vistos antes e após o uso do contraste; número de segmentos salvos e a mudança da classificação dos exames em diagnóstico (D) e não diagnóstico (ND).....	41
Tabela 4. Valores individuais da fração de ejeção do ventrículo esquerdo e sua classificação antes e após o uso do contraste ecocardiográfico.....	43
Tabela 5. Tabela representativa dos exames em que se observaram alterações da motilidade segmentar, discriminados por paredes acometidas e separados por tipo de exame (diagnostico ou não diagnóstico) antes e após o uso do contraste.....	45
Tabela 6. Dados individuais da quantificação da insuficiência mitral antes e após a administração do contraste, com as respectivas áreas do jato regurgitante, e a discriminação quanto ao tipo de valva.....	48
Tabela 7. Valores individuais dos gradientes sistólicos de pico através das valvas tricúspide e aórtica, antes e após a injeção do contraste.....	51

Lista de Figuras

	PAG
Figura 1. Demonstração de uma microbolha e a comparação do seu tamanho em relação ao da hemácia. Devido às suas pequenas dimensões, as microbolhas conseguem ultrapassar os capilares pulmonares, alcançando as cavidades cardíacas esquerdas.....	8
Figura 2. Desenho esquemático mostrando as microbolhas contendo gases perfluorocarbonados (segunda geração) possuem mais estabilidade e mantêm-se intactas por mais tempo na circulação. Quando injetadas por veia periférica ultrapassam a barreira capilar pulmonar e contrastam adequadamente as câmaras cardíacas esquerdas, conforme demonstrado acima. AD=átrio direito, VD=ventrículo direito, AE=átrio esquerdo, VE=ventrículo esquerdo.....	10
Figura 3. Desenho esquemático mostrando os três tipos de respostas das microbolhas no campo de ultra-som. A) Sob baixa energia ultra-sonográfica ocorre a resposta de oscilação linear, ou seja, a microbolha se expande e se comprime de uma maneira simétrica, refletindo sinais com frequências semelhantes aos emitidos pelo transdutor (fundamentais). B) Sob energia intermediária, a microbolha oscila de maneira assimétrica, gerando ondas refletidas com frequências múltiplas das emitidas (harmônicas). C) Sob alta energia, ultra-sonográfica a microbolha responde de maneira assimétrica e termina por se romper, refletindo frequências harmônicas e fundamentais.....	12
Figura 4. Desenho esquemático mostrando o comportamento das microbolhas, quando da interação com as ondas de ultra-som, quanto à intensidade de sinais de retorno (setas). Os sistemas de imagem tradicionais são capazes de captar somente as ondas refletidas de mesma frequência que as ondas emitidas (fundamentais). Os sistemas que possuem	

transdutores tipo banda larga são capazes de captar adicionalmente as frequências harmônicas.....	13
Figura 5. Desenho ilustrativo demonstrando a divisão do ventrículo esquerdo em 16 segmentos, para a avaliação do escore de delineamento e contração segmentar, de acordo com as suas paredes.....	28
Figura 6. Representação gráfica das médias e desvio padrão dos escores de delineamento endocárdico de cada parede do ventrículo esquerdo, obtidos sem contraste e com contraste. * $p < 0,05$; † $p = NS$. Ant = anterior; Post = posterior.....	37
Figura 7. Imagem ecocardiográfica no plano apical duas câmaras em imagem fundamental antes (esquerda), e após (direita) a administração do contraste, em que se observou uma melhora significativa do delineamento endocárdico na parede anterior.	38
Figura 8. Representação gráfica do número total de segmentos mal visibilizados, escores 0 ou 1 e segmentos bem visibilizados, escores 2 ou 3 antes e após a injeção do agente de contraste, em 30 pacientes. Houve uma taxa de salvamento de 45,1%. * $p < 0,05$	39
Figura 9. Imagem de ecocardiograma mostrando o mapeamento de fluxo em cores no plano apical de duas câmaras antes (esquerda) e após (direita) a adição de contraste em um paciente com insuficiência mitral excêntrica, evidenciando uma grande melhora no sinal pelo mapeamento de fluxo em cores e permitindo uma quantificação mais exata.....	47
Figura 10. Representação gráfica das médias e desvio padrão dos gradientes sistólicos de pico transvalvar aórtico antes e após o uso do contraste ecocardiográfico.....	49
Figura 11. Representação gráfica das médias e desvio padrão dos gradientes sistólicos de pico transvalvar tricúspide dos 11 exames em que se abteve estes gradientes antes e após o uso do contraste ecocardiográfico.....	50
Figura 12. Mapeamento pelo Doppler contínuo dos gradientes transvalvares de pico aórtico e tricúspide antes (A e C) e após (B e D) a administração do contraste ecocardiográfico, mostrando a melhora acentuada dos sinais do Doppler	

contínuo com contraste, permitindo uma análise mais precisa
dos gradientes transvalvares..... 52

Resumo

Costa JM. **Importância da ecocardiografia com contraste por microbolhas em imagem fundamental na avaliação de pacientes sob ventilação mecânica no período pós-operatório de cirurgia cardíaca.** [tese]. São Paulo: Faculdade de Medicina, Universidade de São Paulo; 2006. 85p.

O ecocardiograma transtorácico já se estabeleceu como uma ferramenta valiosa para a avaliação à beira do leito de pacientes gravemente doentes, principalmente para a análise da função ventricular esquerda global e segmentar, disfunções valvares e outras alterações estruturais e hemodinâmicas. Os pacientes no período pós-operatório recente de cirurgia cardíaca, sob ventilação mecânica, são os tecnicamente mais difíceis de se obter uma imagem ecocardiográfica adequada, devido a fatores que dificultam a transmissão do ultra-som. Estas limitações ao ecocardiograma transtorácico muitas vezes resultam na necessidade de exames diagnósticos de imagem adicionais, aumentando os custos, com conseqüente retardo no diagnóstico e tratamento dos pacientes. Este estudo tem como objetivo avaliar se a adição de contraste ecocardiográfico à base de microbolhas ao exame ecocardiográfico transtorácico em imagem fundamental pode melhorar ou mudar o diagnóstico inicial de pacientes sob ventilação mecânica, no período pós-operatório recente de cirurgia cardíaca, otimizando o delineamento das bordas endocárdicas e os sinais de fluxo pelo Doppler. Para tanto, foram estudados pela ecocardiografia transtorácica em imagem fundamental com e sem contraste 30 pacientes (20 homens, idade média de 61+13 anos), no período pós-operatório recente de cirurgia cardíaca, sob ventilação mecânica. O agente de contraste utilizado foi o PESDA (Perfluorocarbon Exposed Sonicated Dextrose and Albumin) injetado por via endovenosa periférica. Foram analisados: a taxa de salvamento de segmentos e de exames; o índice de escore de delineamento global e os escores de delineamento das várias paredes do ventrículo esquerdo; a

estimativa visual da fração de ejeção do ventrículo esquerdo; as anormalidades de motilidade segmentar das várias paredes do ventrículo esquerdo, e a quantificação da insuficiência mitral e dos gradientes transvalvares de pico aórtico e tricúspide pelo Doppler espectral e mapeamento de fluxo em cores. Resultados: 1) O escore de delineamento global do ventrículo esquerdo passou de $1,62 \pm 0,61$ antes do contraste, para $2,05 \pm 0,53$ após a injeção do mesmo ($p < 0,001$); 2) exceto para a parede posterior, o uso do contraste melhorou significativamente os escores de delineamento com maiores benefícios para as paredes septal inferior, anterior e inferior; 3) o uso do contraste resultou em 88 segmentos salvos, determinando taxa de salvamento dos segmentos de 45,1% e taxa de salvamento de exames de 77%(10 exames salvos); 4) houve uma reclassificação da função ventricular esquerda em 5 exames, e reconhecimento de novas anormalidades da motilidade segmentar em 4 exames adicionais após o uso do contraste; 5) observou-se mudanças no grau da insuficiência mitral em 5 pacientes, passando de grau I para II em 3 casos e de grau II para III em outros 2 casos. Além disso, o uso do contraste aumentou substancialmente a detecção do gradiente de pico transvalvar aórtico de 16 mmHg para 58 mmHg em um paciente, e permitiu a estimativa do gradiente de pico trasvalvar tricúspide em 8 exames adicionais. Concluimos que em pacientes no período pós-operatório recente de cirurgia cardíaca que se encontravam sob ventilação mecânica, a injeção endovenosa de um agente de contraste durante o exame ecocardiográfico transtorácico em imagem fundamental resultou em uma alta taxa de melhora da qualidade e salvamento de exames, mudando o diagnóstico inicial em um número significativo de pacientes.

Descritores: 1.Ecocardiografia 2.Ecocardiografia Doppler em cores/ métodos 3.Respiração artificial 4.Função ventricular esquerda 5.Período pós-operatório 6.cirurgia torácica

Abstract

Costa JM. **Contrast echocardiography can save non-diagnostic exams in mechanically ventilated patients.** [thesis]. São Paulo: Faculdade de Medicina, Universidade de São Paulo; 2006. 85p.

Transthoracic echocardiography has become an important tool for the bedside evaluation of critically ill patients. More specifically, it permits the assessment of regional and global left ventricular function, valvar dysfunction and others morphologic and hemodynamic information. Patients under mechanical ventilation after cardiac surgery are the most technically challenging to obtain adequate echocardiographic images, diminishing the beneficial information that could be obtained by this noninvasive approach. This limitation result in additional costly imaging procedures and, delay in diagnosis, therefore postponing important clinical decisions. The aim of this study was to assess whether the addition of a contrast agent to fundamental imaging would improve or change the initial diagnosis in patients under mechanical ventilation following cardiac surgery, by enhancement of endocardial border delineation and Doppler flow signal. We studied thirty patients (20 men, mean age 61 ± 13 years) under mechanical ventilation in the cardiac post-operative unit. Patients underwent transthoracic echocardiography using fundamental imaging before and after intravenous injection of an ultrasound contrast. The contrast agent used was PESA (Perfluorocarbon Exposed Sonicated Dextrose and Albumin) injected intravenously, in bolus. Parameters analyzed included global and regional endocardial border delineation score index; salvage rate of segments and exams; visually estimated left ventricular ejection fraction; left ventricular wall motion abnormality and color and spectral Doppler of mitral, tricuspid and aortic valves. Results: The global endocardial border delineation score index was 1.62 ± 0.61 before contrast injection, increasing to 2.05 ± 0.53 after it ($p < 0.001$). Apart from the posterior wall, the use of contrast resulted in a significant increase in the wall-by-wall endocardial border delineation score

index. In addition, the contrast injection resulted in a significant increase in the number of well-delineated segments, with a salvage rate of 45.1% of segments and 77% of non-diagnostic studies. Furthermore, after the use of contrast, there was a change in visually estimated left ventricular ejection fraction in 5 studies, and detection of a new wall motion abnormality in other 4 patients. Additionally, there was a significant change in the quantification of mitral regurgitation in 5 patients, from grade I to II in 3 cases and from grade II to III in other 2. A proper quantification of the aortic transvalvular peak gradient was obtained in 1 patient, changing from 16 to 58 mmHg. Moreover, in 8 patients it was possible to estimate the tricuspid regurgitation peak flow velocity only after contrast. Conclusion: In cardiac post-operative patients under mechanical ventilation, intravenous injection of a contrast agent using fundamental imaging resulted in a high salvage rate of studies and changed the initial diagnosis in a significant number of patients.

Key words: 1.Echocardiography 2.Color Doppler 3.Contrast echocardiography 4.Mechanical ventilation 5.Left ventricular function 6.Post-operative period 7.Thoracic surgery

Introdução

1. INTRODUÇÃO

Pacientes submetidos a cirurgia cardíaca são potencialmente graves no período pós-operatório inicial, especialmente aqueles cujo risco cirúrgico é maior devido a fatores individuais como sexo, idade e presença de doenças associadas e complicações advindas do procedimento cirúrgico.¹

Estudos recentes baseados em importantes bancos de dados de pacientes submetidos a cirurgia cardíaca em vários centros da Europa, Estados Unidos da América e Canadá, analisando um grande número de procedimentos cirúrgicos, mostraram taxas de mortalidade precoce, para todos os tipos de cirurgia cardíaca, variando entre 1,9% a 4,2%. As taxas de mortalidade para cirurgia de revascularização do miocárdio (RM) isolada variaram de 1,8% a 3,8%; para cirurgia de troca valvar aórtica isolada, de 1,8% a 4%, e para troca valvar mitral isolada foi de 6%. Observou-se aumento do risco nas cirurgias combinadas de RM e valvular de 6,1% a 6,8% naquelas que envolveram troca valvar aórtica e de 8,9% a 13,9% nas associadas a troca valvar mitral.²⁻⁴

Entre os determinantes do aumento do risco de mortalidade pós-operatória precoce na cirurgia de RM, destacam-se os relativos à própria doença, como infarto do miocárdio prévio, instabilidade hemodinâmica e

tempo de cirurgia.^{1,5} Além disso, características como idade avançada, sexo feminino, disfunção ventricular esquerda, cirurgia valvar isolada ou associada à revascularização do miocárdio, reoperação e cirurgia de urgência, aumentam não só o risco de morte, como também o tempo de internação na unidade pós-operatória e na enfermaria.⁶⁻¹³

No período pós-operatório, os pacientes geralmente são extubados tão logo cessem os efeitos anestésicos, porém cerca de 6% a 9% necessitam suporte ventilatório prolongado¹⁴⁻¹⁶, caracterizando um grupo de maior gravidade, com taxas de mortalidade estimadas em até 43%.¹⁷

O ecodopplercardiograma consagrou-se como o principal método diagnóstico de imagem não invasivo para a avaliação da dinâmica cardíaca, fornecendo informações anatômicas e hemodinâmicas relevantes, que auxiliam o clínico na tomada de decisões, de impacto na terapêutica e prognóstico. Nos pacientes internados em terapia intensiva, essas informações determinam freqüentemente mudanças agudas no tratamento, contribuindo para uma otimização terapêutica e reduzindo o risco de morte.¹⁸⁻²¹

O ecocardiograma transtorácico à beira do leito, por ser um método de imagem não invasivo, seguro, de baixo custo e acessível em praticamente todos os centros médicos, é a primeira escolha na investigação diagnóstica desses pacientes, incluindo aqueles no período pós-operatório recente de cirurgia cardíaca, tendo a grande vantagem de fornecer um diagnóstico imediato.

As principais indicações para o exame ecocardiográfico nessa população são a investigação de causas de instabilidade hemodinâmica, tais como disfunção ventricular esquerda e/ou direita, hipovolemia, disfunção valvar e tamponamento cardíaco, mas a avaliação da função ventricular esquerda é a indicação mais freqüente.²²

Reichert et al,²³ em um estudo de 60 pacientes com hipotensão inexplicada após cirurgia cardíaca, encontraram falência ventricular esquerda em 43%, hipovolemia em 23% e tamponamento cardíaco em 10% dos casos.

Para uma adequada avaliação da função ventricular esquerda, global e segmentar, é essencial uma boa visualização das bordas endocárdicas ao ecocardiograma transtorácico, porém, cerca de 10% a 20% dos pacientes submetidos a este método diagnóstico apresentam exames de qualidade subótima, por dificuldade de janela acústica apropriada.²⁴ Tais limitações são devidas principalmente às modificações no sinal de ultra-som, pois, à medida em que o mesmo penetra no corpo, sua energia é progressivamente atenuada pela absorção, reflexão e dispersão, com conseqüente conversão em calor.

A atenuação da imagem é diretamente proporcional à profundidade de penetração das ondas de ultra-som no tórax, sendo dependente também da impedância acústica dos tecidos e da diferença na impedância entre estruturas adjacentes.²⁵ Assim, qualquer meio com impedância acústica elevada, como ar, osso, cálcio, corpo estranho ou outra estrutura que se

interponham no campo de ultra-som podem interferir na transmissão do sinal ultra-sonográfico, diminuindo a qualidade da imagem.

Em pacientes internados em unidade de terapia intensiva, a prevalência de exames subótimos pode chegar a 25%, devido a fatores como ventilação mecânica, presença de drenos e curativos torácicos, decúbito inapropriado e outras condições como obesidade, presença de ar residual entre a parede torácica e o coração, doença pulmonar obstrutiva crônica, deformidades torácicas e condições inadequadas de iluminação.^{26,27}

Estas limitações ao exame ecocardiográfico podem comprometer não somente a avaliação da função ventricular global e segmentar, mas também a avaliação das disfunções valvares e medidas hemodinâmicas pelo mapeamento com Doppler espectral e colorido, resultando na necessidade de procedimentos de imagens adicionais, mais onerosos, e, principalmente, retardando o diagnóstico e postergando importantes decisões clínicas.

O ecocardiograma transesofágico (ETE) é uma alternativa à abordagem transtorácica em pacientes graves internados em Unidade de Terapia Intensiva (UTI), quando o exame transtorácico não é suficiente para fornecer o diagnóstico, sendo em muitos centros o exame de primeira escolha na investigação de causas cardíacas de hipotensão e choque.²² Apesar deste método apresentar grande precisão diagnóstica, por mostrar as estruturas cardíacas com alta resolução de imagem devido à proximidade anatômica entre o esôfago e o coração, esse exame é semi-invasivo, desconfortável e não totalmente desprovido de riscos para os pacientes, muitas vezes induzindo ou piorando estados de hipoxemia e hipotensão.²⁸

Além disso, existe um risco potencial de lesões quando da presença de divertículos, tumores e estenoses de esôfago.²⁸ Um estudo indicou idade avançada e ventilação mecânica como os dois preditores independentes de hipotensão durante o ETE.²⁹ Devido aos altos custos dos transdutores, em nosso meio este exame é realizado somente em centros de excelência ou que apresentam grande volume de atendimento.

Outros métodos diagnósticos de imagem disponíveis para a investigação da função ventricular esquerda são a ventriculografia radioisotópica, ressonância magnética e cateterismo cardíaco,³⁰⁻³² exames caros, tecnicamente mais difíceis de serem realizados, principalmente na população grave de pacientes internados em UTI, com necessidade de transporte do paciente e aumentando os riscos de complicações. Adicionalmente, à exceção do cateterismo cardíaco, estes exames são pouco acessíveis na maioria dos centros hospitalares em nosso meio.

Na tentativa de se obter melhora na qualidade da imagem ecocardiográfica fundamental, modalidade de imagem disponível em todos os aparelhos de ultra-sonografia, baseada na recepção pelo transdutor de freqüências de pulso similares às freqüências emitidas, novas modalidades de imagem foram desenvolvidas. Sistemas de ultra-som capazes de identificar os sinais em segunda harmônica, freqüências sonoras múltiplas da freqüência fundamental, representaram um grande avanço na melhora da qualidade da imagem ultra-sonográfica.³³⁻³⁶

Em uma análise de 60 pacientes submetidos a ecocardiograma transtorácico ambulatorial, KORNBLUTH et al³⁷ demonstraram melhora no

delineamento das bordas endocárdicas em 64% dos segmentos endocárdicos com imagem em segunda harmônica, em relação ao número de segmentos delineados com imagem fundamental. Também observaram que 70% dos 444 segmentos não visibilizados ou visibilizados inadequadamente com imagem fundamental foram melhor analisados com imagem em segunda harmônica.

No entanto, CASTELLO et al,³⁸ estudando 672 pacientes ambulatoriais ou internados em enfermaria e UTI, 5% dos quais sob ventilação mecânica, observaram que 42% dos segmentos nos planos ecocardiográficos apicais não apresentavam visibilização adequada para a análise da motilidade segmentar miocárdica com a imagem em segunda harmônica.

Em outro estudo, KORNBLUTH et al,³⁹ avaliando um grupo de 50 pacientes internados em UTI e sob ventilação mecânica, observaram melhora no delineamento das bordas endocárdicas em apenas 17% dos segmentos com a utilização da imagem em segunda harmônica. Nesse estudo, somente 23% dos segmentos não visibilizados ou visibilizados inadequadamente com imagem fundamental foram melhor analisados com imagem em segunda harmônica.

Portanto, apesar de existir melhora na qualidade da imagem em segunda harmônica em relação à imagem fundamental, importantes limitações ainda persistem, especialmente em pacientes tecnicamente difíceis, como os internados em unidade de terapia intensiva. Além do mais,

essa modalidade de imagem não está disponível em todos os equipamentos de ultra-som em nosso meio.

O desenvolvimento dos contrastes ecocardiográficos à base de microbolhas, capazes de ultrapassar a barreira capilar pulmonar, representou mais um avanço na melhoria da qualidade da imagem ecocardiográfica, possibilitando uma análise mais eficiente das funções miocárdicas global e segmentar, incluindo o potencial de estudar a perfusão miocárdica.⁴⁰⁻⁴² O ecocardiograma com contraste é um método ultrasonográfico que utiliza injeções intravenosas de microbolhas menores que as hemácias, capazes de quando injetadas por via intravenosa periférica, atravessar a barreira capilar pulmonar e contrastar as cavidades cardíacas esquerdas (figura 1).

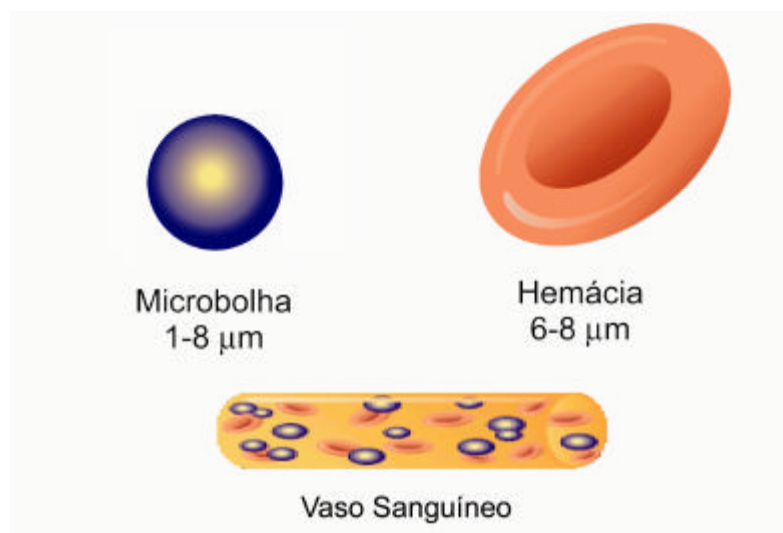


Figura 1. Demonstração de uma microbolha e a comparação do seu tamanho em relação ao da hemácia. Devido às suas pequenas dimensões, as microbolhas conseguem ultrapassar os capilares pulmonares, alcançando as cavidades cardíacas esquerdas.

Os contrastes ecocardiográficos de primeira geração, como o Levovist® e o Albunex®, consistem de microbolhas compostas de ar ambiente, e por isso sofrem colapso precoce na circulação, pois o nitrogênio e o oxigênio contidos nas microbolhas difundem-se rapidamente para o plasma.⁴³

Atualmente são utilizados na prática clínica contrastes de segunda geração, cujas microbolhas contém gases de alto peso molecular, os perfluorocarbonos, envoltos por uma cápsula constituída por proteína, lipídio ou polímeros químicos, dificultando sua difusão para o sangue, e conferindo alta estabilidade, por mantê-las intactas por mais tempo na circulação.⁴³⁻⁴⁵

Os principais agentes de contraste de segunda geração disponíveis para utilização clínica na atualidade são o Optison® (GE-Amersham, Princeton, New Jersey, USA), Definity® (Bristol-Myers Squibb Medical Imaging, Inc. New Billerica, Massachusetts, USA), e PESDA (Perfluorocarbon Exposed Sonicated Dextrose and Albumin). Este último é um contraste ecocardiográfico não disponível comercialmente, estável, que pode ser produzido com relativo baixo custo.^{44,45}(figura 2).

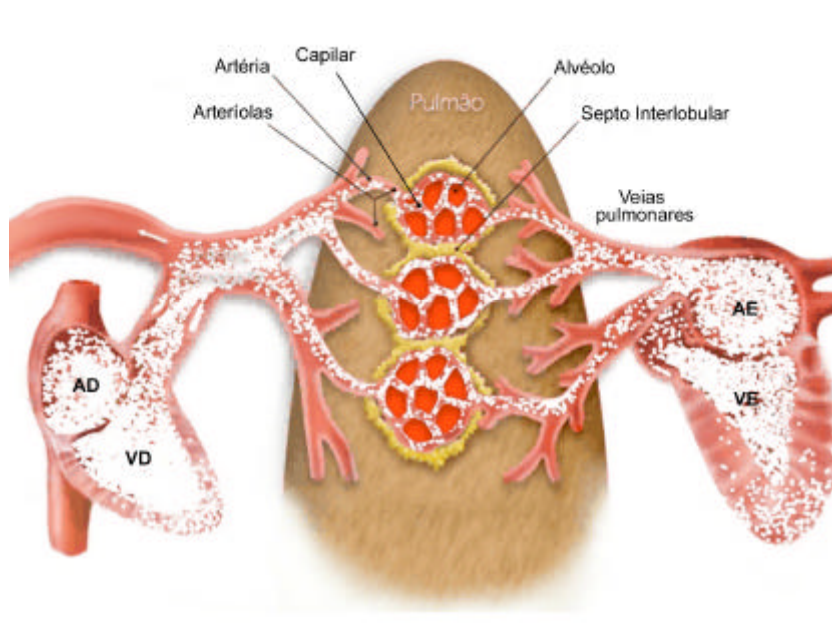


Figura 2. Desenho esquemático mostrando as microbolhas contendo gases perfluorocarbonados (segunda geração) que possuem mais estabilidade e mantêm-se intactas por mais tempo na circulação. Quando injetadas por veia periférica ultrapassam a barreira capilar pulmonar e contrastam adequadamente as câmaras cardíacas esquerdas, conforme demonstrado acima. AD = átrio direito, VD = ventrículo direito, AE = átrio esquerdo, VE = ventrículo esquerdo.

O mecanismo de ação dos agentes de contraste ecocardiográfico se baseia no aumento da reflexão do sinal de ultra-som pelas microbolhas.

As ondas de ultra-som geradas a partir dos transdutores se propagam através dos tecidos, alternando períodos de pressões positivas (compressões) e negativas (rarefações). Quando estas ondas encontram limites ou interfaces teciduais ou entre tecidos e partículas como as hemácias, pequenas frações de energia são refletidas de volta ao transdutor. Esta energia que retorna é recebida pelo transdutor e usada para gerar a imagem ultra-sonográfica. A quantidade de energia que retorna para a

formação da imagem depende de certas propriedades das partículas, tais como seu tamanho, densidade e compressibilidade. As microbolhas aumentam a reflexão do ultra-som devido à sua alta compressibilidade em relação às hemácias, melhorando a identificação do sangue.^{46,47}

Quando interage com a onda de ultra-som, a microbolha muda a sua forma. Assim, quando a porção positiva da onda de ultra-som encontra a microbolha, ela é comprimida, e quando encontra a porção negativa da onda ela se expande. Esta oscilação da microbolha no campo de ultra-som gera uma nova onda de ultra-som, que é refletida de volta ao transdutor.

Há basicamente três tipos de resposta das microbolhas ao ultra-som. A primeira é a resposta de oscilação linear, que ocorre em condições de baixa energia ultra-sonográfica, onde frequências semelhantes à frequência fundamental são emitidas pelas microbolhas. A segunda é uma forma de oscilação não linear, que ocorre sob ação de energias intermediárias de ultra-som, onde frequências fundamentais e frequências múltiplas das fundamentais são emitidas pelas microbolhas. A terceira é uma forma de oscilação não linear com rotura ou explosão das microbolhas, que ocorre quando se utiliza energia ultra-sonográfica muito alta, onde frequências fundamentais e frequências múltiplas das fundamentais são emitidas pelas microbolhas⁴⁸ (Figura 3).

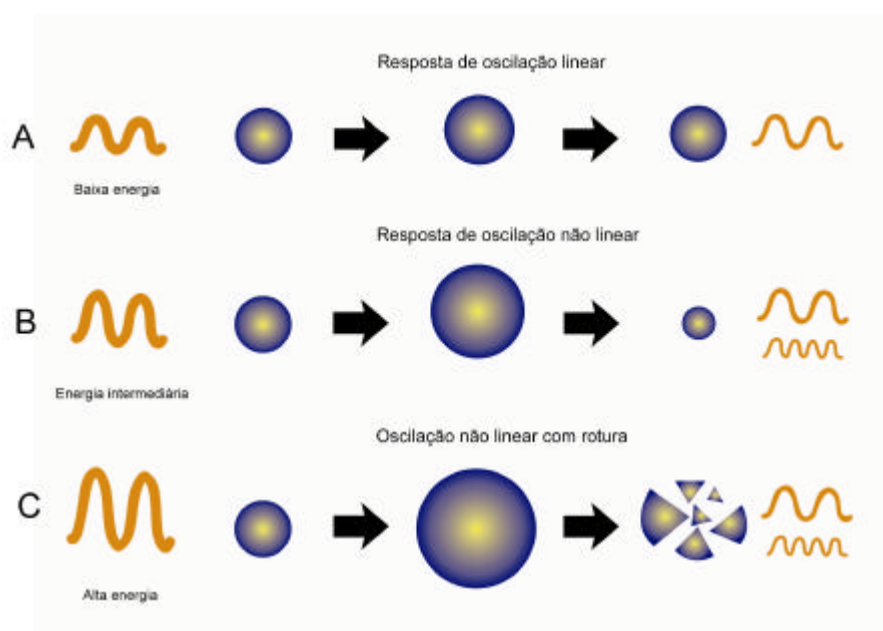


Figura 3. Desenho esquemático mostrando os três tipos de respostas das microbolhas no campo de ultra-som. A) Sob baixa energia ultra-sonográfica ocorre a resposta de oscilação linear, ou seja, a microbolha se expande e se comprime de uma maneira simétrica, refletindo sinais com frequências semelhantes aos emitidos pelo transdutor (fundamentais). B) Sob energia intermediária, a microbolha oscila de maneira assimétrica, gerando ondas refletidas com frequências múltiplas das emitidas (harmônicas). C) Sob alta energia ultra-sonográfica, a microbolha responde de maneira assimétrica e termina por se romper, refletindo frequências harmônicas e fundamentais.

É importante observar que a energia ultra-sonográfica não é perfeitamente homogênea dentro do campo de ultra-som, assim como o tamanho das microbolhas também pode variar dentro de pequenas faixas. Assim, as respostas obtidas provenientes da interação microbolha x ultra-som, não são perfeitamente homogêneas (figura 4).

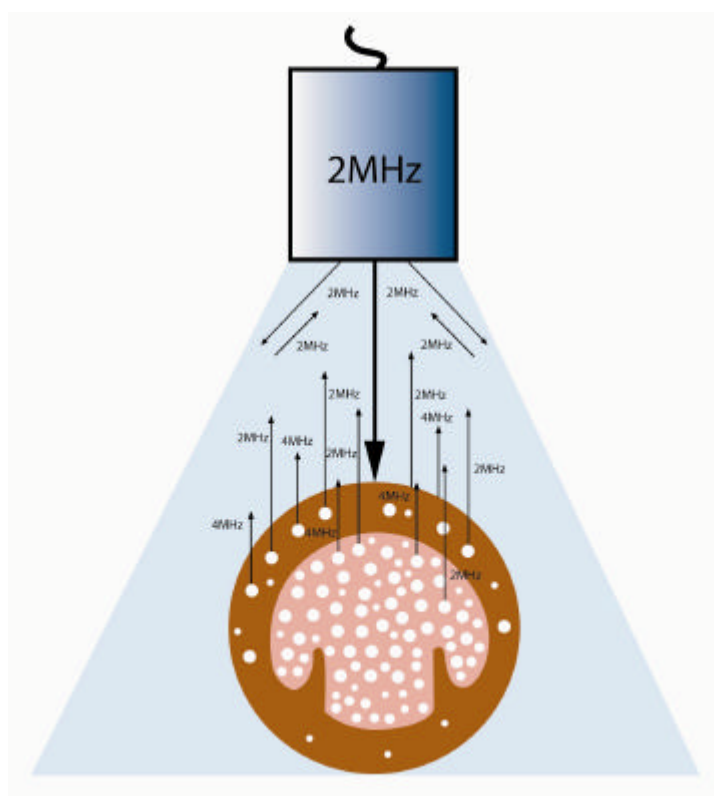


Figura 4. Desenho esquemático mostrando o comportamento das microbolhas quando da interação com as ondas de ultra-som, quanto à intensidade de sinais de retorno (setas). Os sistemas de imagem tradicionais são capazes de captar somente as ondas refletidas de mesma frequência que as ondas emitidas (fundamentais). Os sistemas que possuem transdutores tipo banda larga são capazes de captar adicionalmente as frequências harmônicas.

Uma das principais indicações clínicas para o uso dos agentes de contraste ecocardiográfico na atualidade é a melhora no delineamento das bordas endocárdicas, pelo preenchimento completo da cavidade ventricular esquerda pelas microbolhas, possibilitando uma análise mais eficiente da função ventricular esquerda global e segmentar.^{26,39,49,50} Mesmo com a aplicação apenas da imagem fundamental, seu uso já foi consagrado.^{24,49,51}

Os pacientes que provavelmente mais se beneficiam desta técnica são os obesos, portadores de doença pulmonar obstrutiva crônica (DPOC), os internados em UTI, pacientes sob ventilação mecânica e os portadores de deformidades torácicas.⁵⁰

Young et al,⁵² estudaram 32 pacientes graves internados em UTI que apresentavam exames ecocardiográficos transtorácicos tecnicamente difíceis. Compararam a visibilização das bordas endocárdicas em imagem fundamental com as imagens em segunda harmônica, e com contraste ecocardiográfico associado à imagem em segunda harmônica. Observaram apenas uma modesta melhora no delineamento endocárdico e precisão na interpretação da motilidade segmentar com a imagem em segunda harmônica em relação à imagem fundamental. Porém, quando se adicionou o contraste ecocardiográfico à imagem em segunda harmônica, houve uma melhora importante em relação às imagens sem contraste, aumentando a correlação entre a ecocardiografia com contraste e o ecocardiograma transesofágico na análise da fração de ejeção do ventrículo esquerdo, mostrando que esta técnica é uma boa alternativa ao ecocardiograma transesofágico, com comprovado custo-benefício.

O ecocardiograma Doppler, por meio de suas modalidades de Doppler pulsado, contínuo, e mapeamento do fluxo em cores, é realizado de rotina para a avaliação não invasiva das lesões valvares e pressões intracardíacas.⁵³⁻⁵⁶ A utilização do mapeamento de fluxo em cores, permite estimar os graus de insuficiência mitral de forma quantitativa e semi-quantitativa.⁵⁷⁻⁵⁹

Para se adquirir precisamente os gradientes pressóricos transvalvares é essencial a obtenção de curvas adequada das velocidades transvalvares de pico pelo Doppler contínuo, porém, a aquisição de um espectro de onda ótimo nem sempre é alcançado, principalmente em pacientes tecnicamente difíceis em que a intensidade dos sinais refletidos do Doppler é fraca.

A amplitude dos sinais do Doppler está relacionada com a concentração dos sinais refletidos em um determinado local. Sabe-se que o sangue possui uma baixa refletividade, sendo cerca de 30 dB menor que aquela proveniente dos tecidos.⁶⁰ Assim, somente uma pequena quantidade de energia ultra-sonográfica é refletida para o processamento das curvas de Doppler. Além do mais, a absorção e dispersão do sinal pelo tecido entre o transdutor e o coração reduzem a relação sinal-ruído, causando redução na intensidade do sinal. Uma vez que a atenuação do sinal pelas estruturas torácicas varia amplamente de paciente para paciente, a intensidade do sinal do Doppler refletido também é influenciada por fatores individuais. Observa-se um aumento acentuado na atenuação do sinal quando se aumenta a distância entre o transdutor e o coração, diminuindo a sensibilidade do mapeamento do fluxo em cores para a detecção do sangue.^{61,62}

Os avanços tecnológicos têm sido importantes para a melhora da sensibilidade do sistema Doppler. Entretanto, a despeito destes progressos, as limitações não puderam ser compensadas até agora pelos controles do sistema de Doppler e de pós-processamentos de sinais, tornando a detecção dos fluxos pelo Doppler difícil em certos pacientes.

Os agentes de contraste aumentam significativamente os sinais do Doppler espectral e mapeamento de fluxo em cores, porque as microbolhas aumentam a reflexão do ultra-som em relação às hemácias. Podem ser usados para melhorar os sinais de Doppler para a análise dos fluxos transvalvares, sendo de utilidade principalmente em pacientes com exames de qualidade subótima.

von Briba et al⁶³ descreveram uma melhora significativa nos sinais de Doppler espectral e mapeamento de fluxo em cores, e um aumento na relação sinal-ruído, na avaliação quantitativa da estenose aórtica, do fluxo venoso pulmonar e da insuficiência mitral, quando o agente de contraste *Levovist®* foi administrado.

Nakatani et al,⁶⁴ analisando pacientes com estenose aórtica, mostraram que o uso de contraste ecocardiográfico melhorou substancialmente os sinais de Doppler nos casos em que o ecocardiograma teria sido inefetivo sem o uso do contraste. Os gradientes determinados após o uso do contraste correlacionaram-se bem com os gradientes medidos pelo cateterismo. Nesta mesma linha de trabalho, Okura et al⁶⁵ estudaram os efeitos do *Albunex®* em 45 pacientes portadores de prótese em posição aórtica, encontrando uma significante melhora na intensidade do sinal do Doppler contínuo através das próteses, com o aumento da frequência de sinais Doppler satisfatórios de 64% para 93% dos pacientes.

Kuecherer et al,⁶⁶ em um estudo que avaliou a reserva funcional cardíaca durante o exercício em pacientes com insuficiência cardíaca, usaram contraste ecocardiográfico durante avaliação ecocardiográfica e

encontraram uma boa correlação entre a pressão sistólica da artéria pulmonar estimada pelo ecocardiograma, e os valores das medidas invasivas, tanto durante o teste de estresse quanto no repouso.

Os agentes de contraste devem apresentar as mesmas características reológicas do sangue para que possam ser utilizados na ecocardiografia. Entre estas características estão uma certa homogeneidade no tamanho, forma e concentração das microbolhas; a capacidade de melhorar a intensidade do sinal em momentos e locais diferentes; a estabilidade para se manter na circulação por um determinado período de modo a permitir ajustes no controle do sistema Doppler; a capacidade de apresentar a mesma velocidade que as hemácias e não causar distúrbios no fluxo sanguíneo intravascular.

Estudos utilizando as modalidades de Doppler pulsado e contínuo foram realizados para avaliar os efeitos das microbolhas sobre as velocidades do sangue. Nestes, não se observaram aumento nas velocidades do sangue com o uso das microbolhas, demonstrando que as medidas de velocidade não são falseadas pelo uso dos contrastes.^{67,68} Apesar de tais evidências, preconiza-se o ajuste do ganho do sistema e o uso de somente pequenas quantidades de contraste durante a avaliação Doppler, para se evitar superestimativas das velocidades.⁶⁹

Apesar dos agentes de contraste à base de microbolhas comprovadamente melhorarem o delineamento das bordas do endocárdio em pacientes sob ventilação mecânica usando a imagem em segunda harmônica,³⁹ seu valor na otimização diagnóstica não foi validado com a

imagem fundamental. Isso é particularmente importante em países em desenvolvimento, já que a imagem harmônica não está disponível em todos os equipamentos ecocardiográficos em uso no nosso meio. Adicionalmente, o uso de contraste ecocardiográfico para análise dos fluxos transvalvares não foi testado nesse grupo de pacientes.

Objetivo

2. OBJETIVO

Avaliar se a adição de contraste ecocardiográfico à base de microbolhas no exame ecocardiográfico em imagem fundamental, ao otimizar o delineamento das bordas endocárdicas e os sinais de fluxo pelo Doppler, pode melhorar ou mudar o diagnóstico inicial de pacientes, no período pós-operatório recente de cirurgia cardíaca, sob ventilação mecânica.

Casuística e Métodos

3. CASUÍSTICAS E MÉTODOS

3.1. Casuística

Entre agosto de 2001 e fevereiro de 2002, foram avaliados prospectivamente, de maneira aleatória, 30 pacientes no período de pós-operatório recente de cirurgia cardíaca, intubados ou traqueostomizados, sob ventilação mecânica, internados na Unidade Pós-operatória do Instituto do Coração (InCor), HC-FMUSP. Durante este período ocorreram um total de 801 cirurgias valvares e de RM em adultos nesta instituição.*

O protocolo foi aprovado pela Comissão Científica do Instituto do Coração (InCor), HC-FMUSP e pelo Comitê de Ética em Pesquisa do Hospital das Clínicas (CAPPesq) da Faculdade de Medicina da Universidade de São Paulo. O consentimento livre e esclarecido foi assinado por um dos familiares ou representante legal de cada paciente envolvido na pesquisa.

* Banco de dados de cirurgia cárdio-torácica do Instituto do Coração do Hospital das Clínicas da Faculdade de Medicina da Universidade de São Paulo.

3.1.1. Critérios de inclusão e exclusão

Os critérios de inclusão no estudo foram: pacientes submetidos a cirurgia cardíaca, internados na unidade pós-operatória e em ventilação mecânica.

Os critérios de exclusão foram: gravidez, hipersensibilidade conhecida ou suspeitada a albumina ou outros derivados de sangue e recusa por parte dos familiares em participar do protocolo de pesquisa.

3.2. Métodos

3.2.1 Exame ecocardiográfico

As imagens ecocardiográficas foram adquiridas em equipamento ecocardiográfico marca ATL, (Advanced Technology Laboratories, Bothel, WA), modelo Apogee CX, com transdutor mecânico multifreqüencial (2.7 MHz).

O exame ecocardiográfico basal foi realizado em imagem fundamental otimizada, utilizando-se os planos ecocardiográficos paraesternal longitudinal, transversal e apical 4 e 2 câmaras, com a finalidade de se analisar o delineamento das bordas endocárdicas, função ventricular global e segmentar, e avaliação dos fluxos tranvalvares.

Procurou-se obter a melhor qualidade de imagem, utilizando-se sempre que possível o menor ângulo de imagem, a fim de se otimizar o número de quadros por minuto. O controle de energia ultra-sonográfica foi ajustado sempre que necessário.

No momento da injeção do contraste ecocardiográfico, o controle de energia foi mantido entre 5% e 21%, na tentativa de se minimizar a destruição das microbolhas, porém mantendo imagem basal com qualidade satisfatória. A escala de cinza “dynamic range” variou entre 42 dB e 38 dB e o ganho foi otimizado para se obter a melhor qualidade de imagem.

Após a aquisição dos 4 planos ecocardiográficos padrão em imagem fundamental, iniciava-se a avaliação com o uso do contraste, repetindo-se os 4 planos, para a comparação das imagens com e sem contraste.

O agente de contraste PESDA (Perfluorocarbon exposed sonicated dextrose albumin), foi administrado por via endovenosa, em “bolus” de 0,3 a 0,5 ml, seguido pela administração lenta de 5 ml de soro fisiológico a 0,9%.

A dose e frequência de administração do contraste foram ajustadas quando necessário, para atingir uma opacificação adequada da cavidade ventricular durante a análise da função ventricular global e segmentar, não se ultrapassando a dose máxima total de 0,1 ml / kg.⁴⁵

3.2.1.1 Aquisição de imagem pelas modalidades de Doppler espectral pulsado e contínuo e pelo mapeamento de fluxo em cores com e sem o uso do contraste ecocardiográfico

Após a aquisição da imagem bidimensional basal em cada plano, realizou-se a avaliação dos fluxos transvalvares por meio do mapeamento Doppler espectral (pulsado e contínuo) e mapeamento de fluxo em cores das valvas mitral, aórtica e tricúspide, antes e após a injeção do contraste.

Os controles de ganho e filtro foram ajustados em cada valva para otimizar o sinal do Doppler. O ângulo setorial do Doppler colorido foi mantido o mais estreito e na menor profundidade possível, para se otimizar a taxa de enquadramento.

Dependendo das dificuldades encontradas, a análise dos fluxos foi realizada em múltiplos planos de imagem, na tentativa de melhorar a avaliação.

O mapeamento de fluxo em cores foi realizado para a identificação e quantificação dos jatos de insuficiência mitral, e como guia para um perfeito alinhamento do Doppler contínuo para a análise dos gradientes sistólicos máximos através das valvas aórtica e tricúspide.⁷⁰

Os mesmos cuidados foram tomados para a obtenção dos sinais de Doppler espectral e mapeamento de fluxo em cores durante a injeção do contraste. A análise da imagem foi realizada durante a fase de lavagem do contraste, para se evitar a superestimativa destes sinais.⁶⁹

3.2.1.2 Preparo do contraste ecocardiográfico

O contraste "PESDA" (perfluorocarbon-exposed sonicated dextrose albumin) foi preparado em nosso laboratório, a partir de gás inerte da classe dos perfluorocarbonos, com peso molecular de 238 gramas por mol, atóxico, utilizado rotineiramente e com segurança já comprovada em cirurgias oftalmológicas e em cardiologia.^{44,45} Em condições de assepsia, 4 ml de albumina humana a 5% e 12 ml de glicose a 5% foram misturados a 8 ml do gás decafluorobutano (Flura Corporation, Rock Hill Laboratories, Newport, TN, EE. UU.), utilizando-se um sistema de duas seringas de 20 ml conectadas por um dispositivo com sistema comunicante em "T". A solução resultante foi submetida à sonificação, com frequência de 20 KHz e duração de 80 segundos, de acordo com validação prévia.⁴⁴

3.3. Análise ecocardiográfica

3.3.1. Escore de delineamento

De acordo com as recomendações da Sociedade Americana de Ecocardiografia,⁷¹ o ventrículo esquerdo foi dividido em 16 segmentos, e um escore de delineamento das bordas do endocárdio foi dado para cada

segmento, baseado na definição da imagem obtida antes e após o uso do contraste. (Figura 5).

Os segmentos foram graduados em: 0 = segmento não visibilizado, 1 = segmento com pobre visibilização, 2 = segmento com boa visibilização e 3 = segmento com excelente visibilização.

Os segmentos com escore 0 e 1 foram considerados mal visibilizados e os segmentos com escore 2 e 3 como adequadamente visibilizados.

Um escore de delineamento global foi calculado como a soma dos escores de cada segmento dividido pelo número total de segmentos analisados.

Foram calculados também escores de delineamento individual de cada parede do ventrículo esquerdo: parede anterior, inferior, lateral, posterior, septal anterior e septal inferior. Esse escore foi obtido como a soma dos escores dos segmentos de cada parede, dividido pelo número de segmentos das mesmas.

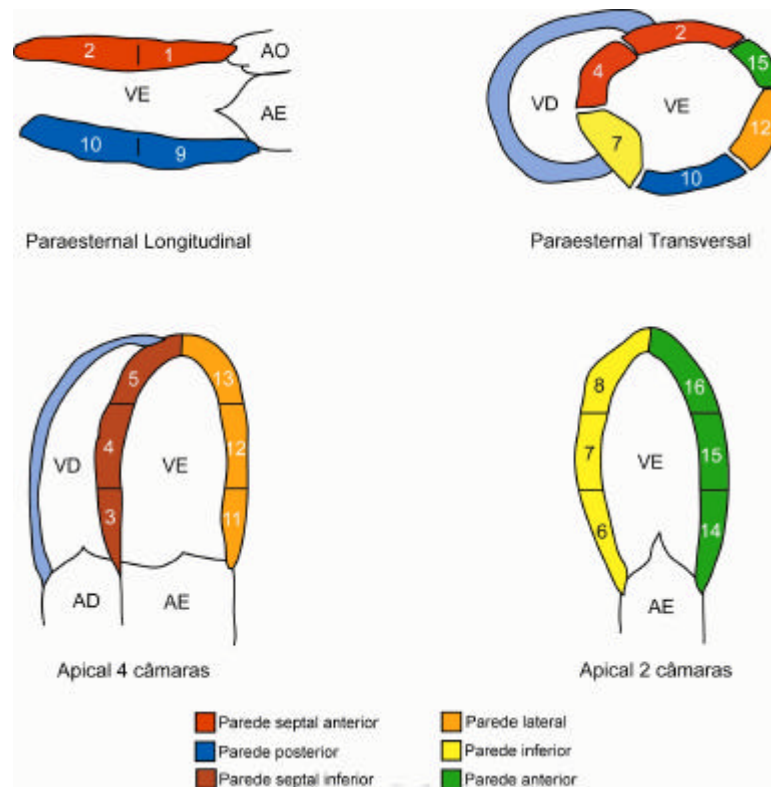


Figura 5. Desenho ilustrativo demonstrando a divisão do ventrículo esquerdo em 16 segmentos, para a avaliação do escore de delineamento e contração segmentar, de acordo com suas paredes.

3.3.2. Classificação de exames diagnósticos e não diagnósticos

Os exames foram considerados como não diagnósticos quando, do total de 16 segmentos, 8 ou mais eram mal visibilizados (escore 0 ou 1), considerando-se os quatro planos ecocardiográficos. Os exames foram considerados diagnósticos quando menos que 8 segmentos foram mal visibilizados.

3.3.3. Definição de taxa de salvamento de segmentos e taxa de salvamento de exames

A taxa de salvamento dos segmentos foi calculada como a porcentagem de segmentos que tinham escore 0 ou 1 sem contraste, e subseqüentemente melhoraram para escore 2 ou 3 após a injeção do mesmo.

A taxa de salvamento de exames foi calculada como a porcentagem de exames que eram considerados inicialmente não diagnósticos e que se tornaram diagnósticos após o uso do contraste.

3.3.3.1. Avaliação da função ventricular

Procurou-se realizar uma estimativa visual da função ventricular esquerda global e segmentar em todos os pacientes, antes e após a adição do contraste, independentemente da classificação do estudo em diagnóstico e não diagnóstico.⁷² Desta forma, a fração de ejeção do ventrículo esquerdo foi estimada e classificada utilizando-se uma escala de 5% em: normal (= 55%), redução discreta (<55% e = 45%) redução moderada (<45% e = 35%) e redução importante (<35%).

As alterações da motilidade regional para cada segmento foram classificadas de acordo com o grau de motilidade e espessamento endocárdico. Assim, espessamento normal foi definido como o aumento

uniforme da motilidade e espessamento sistólico; hipocinesia como uma diminuição de motilidade e do espessamento do miocárdio, acinesia, como ausência de motilidade e espessamento do miocárdio, e discinesia como um movimento sistólico paradoxal e ausência de espessamento miocárdico.

As alterações regionais foram avaliadas em cada um dos 16 segmentos e separadas por paredes do ventrículo esquerdo em: parede septal anterior, septal inferior, posterior, anterior e lateral, conforme a figura 5.

Uma parede ventricular foi considerada anormal quando algum de seus segmentos foi considerado anormal. Um exame foi considerado anormal quando apresentou alguma parede anormal.

3.3.3.2. Avaliação Doppler

A avaliação da insuficiência mitral foi realizada de forma semiquantitativa pelo mapeamento de fluxo em cores e doppler pulsado utilizando-se todos os planos ecocardiográficos, por metodologia descrita previamente.^{70,73-77}

A insuficiência foi graduada em discreta quando a medida da área absoluta do jato regurgitante foi menor que 4 cm², associada à presença de fluxo holossistólico ao mapeamento pelo Doppler pulsado, em moderada com área do jato maior ou igual a 4 cm² e menor que 8 cm² e importante quando se obteve área do jato maior ou igual a 8 cm².⁷³⁻⁷⁷

Nos casos de suspeita de insuficiência mitral importante, na presença de jatos excêntricos, utilizou-se o Doppler pulsado para verificar a presença de fluxo reverso em veias pulmonares.⁷⁸

A análise ecocardiográfica foi realizada por um único observador experiente. As imagens foram gravadas em fita VHS para posterior análise.

3.4. Variabilidade intra-observador

A variabilidade intra-observador dos escores de delineamento endocárdico e da função ventricular global para os dois tipos de imagem, com e sem contraste, foi realizada de forma cega, com a reavaliação de dez exames escolhidos aleatoriamente, no mínimo dois meses após a primeira interpretação.

3.5. Análise estatística

As variáveis contínuas foram expressas em média \pm desvio padrão e as variáveis categóricas como proporções.

O teste *t* (Student) pareado foi utilizado para comparar as médias dos escores de delineamento antes e após a adição de contraste.

O teste do Qui-quadrado foi utilizado para comparação de variáveis categóricas.

O teste não paramétrico de Wilcoxon foi utilizado para comparar as médias dos gradientes transvalvares de pico, aórtico e tricúspide, antes e após o uso do contraste.

A variabilidade intra-observador dos escores de delineamento das bordas endocárdicas e da estimativa da fração de ejeção do ventrículo esquerdo, para as imagens com e sem o contraste foi realizada pela análise de regressão linear uni-variada. Além disso, a variabilidade da estimativa da função ventricular foi calculada através da diferença entre as duas observações, divididas pelas médias das respectivas observações, e expressas em porcentagens.

Para se verificar o grau de concordância entre as avaliações dos escores de delineamento das bordas endocárdicas, utilizou-se a análise estatística Kappa.

Um valor de $p < 0,05$ foi considerado estatisticamente significativo.

Resultados

4. RESULTADOS GERAIS

O exame ecocardiográfico foi realizado em média 11 ± 5 dias após a cirurgia. Não foram observados efeitos colaterais ou complicações com o uso do contraste. A análise da função ventricular esquerda foi a principal indicação para todos os estudos ecocardiográficos.

As características dos pacientes estão descritas na tabela 1.

Tabela 1. Características dos pacientes.

Variáveis	
Idade (anos)	61 ± 13
Sexo (M/F)	20 (67%)/10(33%)
Peso (Kg)	$66,2 \pm 18,0$
Altura (cm)	$161,5 \pm 9,4$
Superfície corpórea (m²)	$1,72 \pm 0,30$

Dados são expressos em média \pm desvio padrão ou número de pacientes. (%)

4.1. Tipo de cirurgia cardíaca

Dos 30 pacientes, 12 (40%) foram submetidos à cirurgia de revascularização do miocárdio, 12 (40%) à cirurgia de troca ou plastia valvar, 4 (13,3%) foram submetidos à cirurgias de revascularização do miocárdio associada à troca valvar ou correção de aneurisma da aorta; 1 paciente (3,3%) foi submetido à correção de aneurisma de aorta ascendente e 1 paciente (3,3%) a correção de comunicação interventricular após infarto agudo do miocárdio.

A tabela 2 mostra os dados individuais do tipo de cirurgia.

Tabela 2. Dados individuais das cirurgias realizadas nos 30 pacientes.

Pacientes	Cirurgia
1	Troca da valva mitral
2	Plástica da valva mitral
3	RM e segunda troca da valva aórtica
4	Correção de comunicação interventricular pós-infarto do miocárdio
5	Segunda RM, trombectomia do VE e laser
6	Segunda RM
7	RM
8	Troca da valva aórtica e troca da valva mitral
9	RM e segunda troca da valva aórtica e troca da valva mitral
10	RM com desbastamento da valva aórtica
11	Quarta troca da valva mitral
12	Segunda comissurotomia da valva mitral e desbastamento da valva aórtica
13	Terceira troca da valva aórtica e segunda plástica da valva mitral
14	Plástica da valva mitral e troca da valva aórtica
15	RM
16	Plástica da valva tricúspide e plicatura do átrio direito
17	RM e segunda troca da valva aórtica
18	Correção de dissecção de aorta (suspensão da valva aórtica)
19	RM
20	RM
21	RM e plicatura da aorta ascendente
22	RM e aneurismectomia do ventrículo esquerdo
23	Segunda comissurotomia mitral
24	Troca da valva aórtica
25	RM
26	Segunda RM
27	RM
28	Troca da valva mitral e plástica De Vega da valva tricúspide
29	RM
30	RM

RM=Cirurgia de revascularização do miocárdio. VE = ventrículo esquerdo.

4.2. Análise ecocardiográfica

4.2.1. Escore de delineamento

O escore de delineamento global era $1,62 \pm 0,61$ antes do contraste e aumentou para $2,05 \pm 0,53$ após a injeção do mesmo ($p < 0,001$).

O uso do contraste melhorou significativamente o escore de delineamento de todas as paredes do ventrículo esquerdo, com maiores benefícios para as paredes septal inferior, anterior e inferior, onde se observou melhora no escore de delineamento de 45%, 38% e 34% respectivamente. Não houve melhora no escore de delineamento da parede posterior (Figura 6).

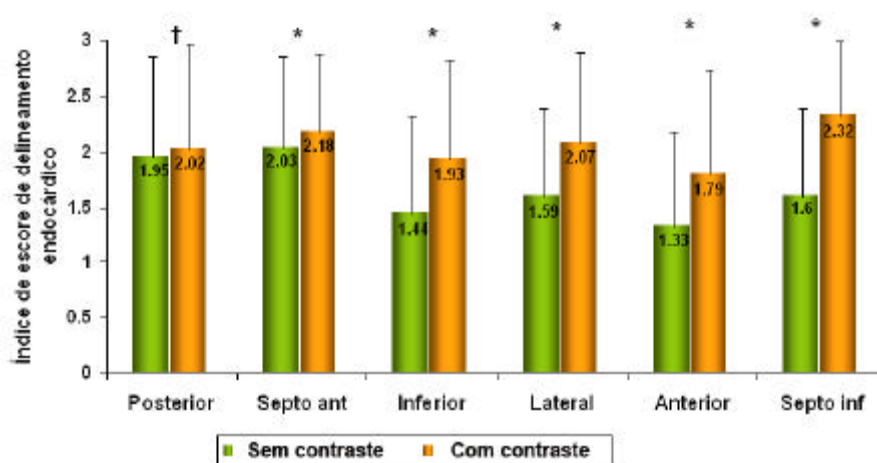


Figura 6. Representação gráfica da média dos escores de delineamento endocárdico de cada parede do ventrículo esquerdo, obtidos sem contraste e com contraste. * $p < 0,05$; † $p = NS$. Ant = anterior; Post = posterior.

Um exemplo ilustrativo da melhora no escore de delineamento com o uso do agente de contraste pode ser visto na figura 7.

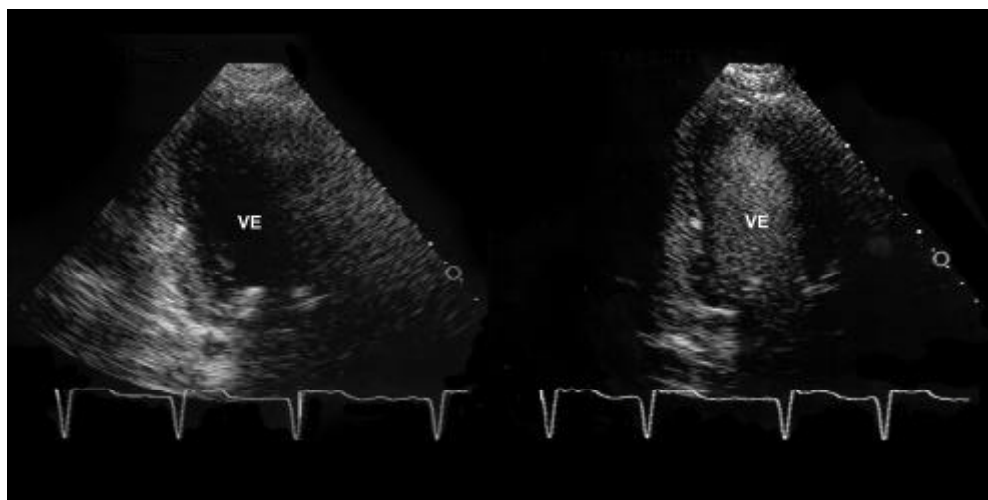


Figura 7. Imagem ecocardiográfica no plano apical duas câmaras em imagem fundamental antes (esquerda), e após (direita) a administração do contraste, em que se observou uma melhora significativa do delineamento endocárdico na parede anterior.

4.2.2. Taxa de salvamento dos segmentos

Na análise dos segmentos, observou-se que do total de 480 segmentos estudados, 195 (40,6%) eram mal visibilizados antes do uso do agente de contraste (escores 0 ou 1). Após a injeção do contraste, houve um aumento significativo no número de segmentos visibilizados para 373 (77,7%), e, conseqüentemente, redução no número de segmentos mal visibilizados para 107 (22,3%), com $p < 0,001$, como demonstrado na figura 8.

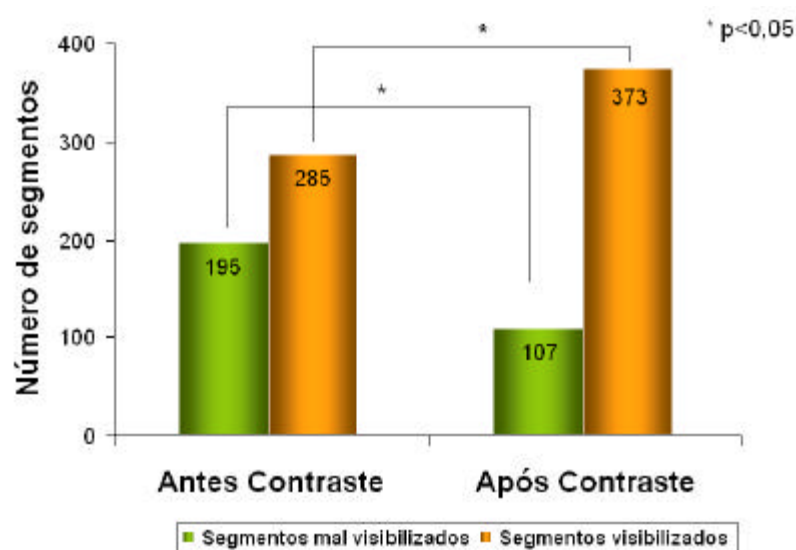


Figura 8. Representação gráfica do número total de segmentos mal visibilizados, escores 0 ou 1 e segmentos visibilizados, escores 2 ou 3 antes e após a injeção do agente de contraste, em 30 pacientes. Houve uma taxa de salvamento de 45,1%. * $p < 0,05$.

O uso do contraste resultou em 88 segmentos salvos, taxa de salvamento de 45,1%, sendo a taxa de salvamento média de 2,9 segmentos por paciente.

Quando foram considerados somente os exames não diagnósticos, observou-se uma taxa de salvamento média de 5,5 segmentos por paciente (tabela 3).

O uso do contraste piorou o delineamento dos bordos em somente 18 segmentos: dez segmentos localizados nas regiões basais, principalmente das paredes lateral e posterior, quatro apicais e 4 de localização médio-ventricular.

4.2.3. Taxa de salvamento de exames

Do total de 30 exames, 17 (57%) foram considerados diagnósticos antes do contraste, enquanto 13 (43%) foram considerados não diagnósticos.

O uso do contraste resultou em uma taxa de salvamento de 77%, considerando que 10 dos 13 exames não diagnósticos passaram a diagnósticos. Desta forma, 27 exames (90%) foram diagnósticos após o uso do contraste.

Os exames que permaneceram como não diagnósticos, a despeito do uso do contraste, tiveram os escores de delineamento global significativamente menores que os exames que se tornaram diagnósticos após a injeção do contraste ($0,5 \pm 0,29$ e $1,27 \pm 0,19$, respectivamente, $p < 0,001$).

A tabela 3 mostra os valores individuais dos escores de delineamento endocárdico e número de segmentos vistos antes e após o uso do contraste; número de segmentos salvos e a mudança da classificação dos exames em diagnóstico (D) e não diagnóstico (ND) nos 30 pacientes.

Tabela 3. Valores individuais dos índices de escore de delineamento endocárdico e número de segmentos vistos antes e após o uso do contraste; número de segmentos salvos e a mudança da classificação dos exames em diagnóstico (D) e não diagnóstico (ND).

Pacientes	Classificação do exame		Escore de delineamento		Segmentos bem Visibilizados		Segmentos Salvos
	Antes do contraste	Após o contraste	Antes do contraste	Após o contraste	Antes do contraste n	Após o contraste n	n
11	D	D	1,81	2,50	13	16	3
3	D	D	1,81	1,81	12	13	1
1	D	D	1,63	1,81	11	11	0
19	D	D	1,75	1,56	12	9	-3
14	D	D	2,81	2,50	16	16	0
16	D	D	1,75	2,88	13	15	2
13	D	D	2,81	2,81	15	15	0
12	D	D	2,50	2,50	13	13	0
15	D	D	2,19	3,00	14	16	2
10	D	D	1,94	2,75	12	15	3
28	D	D	1,69	1,81	11	12	1
9	D	D	1,94	2,38	12	13	1
23	D	D	1,75	1,81	12	13	1
20	D	D	1,69	2,56	10	14	4
8	D	D	1,88	1,75	12	13	1
2	D	D	1,75	2,19	12	13	1
18	D	D	2,63	2,88	16	16	0
6	ND	D	1,31	1,69	7	12	5
21	ND	D	1,25	1,81	8	14	6
5	ND	D	1,31	1,75	8	12	4
4	ND	D	1,50	2,38	8	16	8
22	ND	D	1,00	2,00	6	14	8
7	ND	D	1,25	1,75	4	12	8
17	ND	D	1,63	2,13	8	13	5
25	ND	D	1,25	1,69	6	9	3
27	ND	D	1,06	1,50	6	9	3
29	ND	D	1,13	1,44	7	9	2
24	ND	ND	0,81	1,25	1	7	6
30	ND	ND	0,25	1,38	0	6	6
26	ND	ND	0,44	1,13	0	7	7
Total	-	-	-	-	285	373	88
Média±DP	-	-	1,62±0,61	2,05±0,53	9,50±4,40	12,47±2,84	2,93±2,85

n= número; DP= desvio padrão; D= diagnóstico; ND= não diagnóstico.

4.2.4. Avaliação da função ventricular esquerda global e segmentar

Procurou-se estimar a fração de ejeção do ventrículo esquerdo em todos os pacientes antes da adição do contraste, sendo considerada possível esta estimativa em 26 exames, 10 dos quais eram considerados não diagnósticos usando o critério da análise dos segmentos.

O uso do contraste resultou em uma reclassificação da função ventricular em 5 exames. A disfunção passou de importante para moderada em 3 exames, devido a uma melhor definição das bordas do endocárdio nos segmentos médio-apicais das paredes anterior, septal inferior e lateral do ventrículo esquerdo. Em 1 exame a disfunção passou de discreta para moderada, ao se identificar alterações contráteis adicionais como acinesia do segmento médio do septo inferior, segmento apical da parede anterior e de toda parede inferior, que não eram observadas antes da injeção do contraste. Além disso, em outro exame a disfunção mudou de moderada para importante ao se identificar acinesia inferior. Destes cinco exames, quatro eram considerados não diagnósticos antes da adição do contraste ecocardiográfico.

Dos quatro pacientes em que a fração de ejeção não pôde ser estimada antes do uso do contraste, a utilização do mesmo permitiu sua estimativa em somente um caso.

A tabela 4 mostra os valores individuais das frações de ejeção do ventrículo esquerdo e suas classificações, antes e após a adição do contraste ecocardiográfico.

Tabela 4. Valores individuais da fração de ejeção do ventrículo esquerdo e sua classificação antes e após o uso do contraste ecocardiográfico.

Pacientes	Função ventricular		Fração de Ejeção (%)	
	Antes do contraste	Após o contraste	Antes do contraste	Após o contraste
1	importante	moderada	25	35
2	normal	normal	55	55
3	importante	importante	30	20
4	importante	moderada	30	40
5	discreta	moderada	50	40
6	normal	normal	65	60
7	importante	importante	30	25
8	normal	normal	60	65
9	normal	normal	55	60
10	discreta	discreta	50	50
11	importante	importante	20	20
12	normal	normal	65	70
13	discreta	discreta	50	50
14	importante	importante	30	30
15	normal	normal	70	70
16	normal	normal	65	65
17	normal	normal	60	65
18	discreta	discreta	50	50
19	normal	normal	65	65
20	importante	importante	25	25
21	moderada	importante	35	25
22	importante	moderada	30	40
23	normal	normal	65	65
24	sem definição	sem definição	-	-
25	normal	normal	55	60
26	sem definição	sem definição	-	-
27	sem definição	moderada	-	40
28	normal	normal	65	65
29	normal	normal	60	65
30	sem definição	sem definição	-	-

Após o uso do contraste, observaram-se novas anormalidades da motilidade segmentar em 4 exames adicionais, além dos 2 previamente discutidos, determinando uma reclassificação da função ventricular. Em 1 exame identificou-se alteração nos segmentos apicais das paredes anterior e septal inferior, em 1 exame observou-se alteração em parede posterior, em mais 1 exame alteração em parede inferior e em outro se observou alteração em segmentos apicais do septo inferior e parede inferior. Entre esses quatro exames, três eram considerados não diagnóstico antes do uso do contraste.

A tabela número 5 mostra os 10 exames em que se observaram alterações da motilidade segmentar, discriminados por paredes acometidas e suas classificações em diagnósticos e não diagnósticos, antes e após a adição do contraste ecocardiográfico. Nos pacientes 5 e 21 houve uma reclassificação da função ventricular e no paciente 27 a fração de ejeção só pôde ser estimada após o uso do contraste.

Tabela 5. Tabela representativa dos exames em que se observaram alterações da motilidade segmentar, discriminados por paredes acometidas e separados por tipo de exame (diagnóstico ou não diagnóstico) antes e após o uso do contraste.

Pacientes	Tipo de exame		Paredes Acometidas	
	Sem contraste	Com contraste	Sem contraste	Com Contraste
3	D	D	-	- Septal inferior - Anterior
4	ND	D	- Posterior	- Posterior
5	ND	D	- Septal inferior	- Septal inferior - Inferior
6	ND	D	-	- Anterior - Inferior
7	ND	D	-	- Posterior
10	D	D	- Inferior	- Inferior
20	D	D	- Septal inferior - Anterior	- Septal inferior - Anterior
21	ND	D	-	- Inferior
22	ND	D	- Septal inferior - Septal anterior	- Septal inferior - Septal anterior
27	ND	D	-	- Septal inferior - Inferior

D=exame diagnóstico; ND=exame não diagnóstico

Do total de 27 exames em que foi possível a estimativa da fração de ejeção do ventrículo esquerdo de uma maneira mais precisa após o uso do contraste, em 14 (51,8%), observou-se disfunção ventricular esquerda, sendo que destes, 9 (33,3%) apresentavam alteração da motilidade

segmentar e 5 (18,5%), apresentavam comprometimento difuso do miocárdio.

Dos 13 exames (48,1%) com função ventricular normal, somente um apresentava alteração de motilidade segmentar na reavaliação com uso de contraste.

4.2.5. Ecocardiografia Doppler

O uso do contraste melhorou os sinais de velocidade de fluxo pelo Doppler em todos os pacientes, permitindo uma estimativa mais adequada dos graus de insuficiência mitral e gradientes sistólicos de pico aórtico e tricúspide.

Observou-se insuficiência mitral em 11 pacientes antes da adição do contraste, detectando-se insuficiência em 4 outros casos após o uso do mesmo. Adicionalmente, observou-se mudanças no grau da insuficiência em 5 pacientes, passando de grau I para II em 3 casos e de grau II para III em outros 2 casos, estes últimos apresentando jatos excêntricos, como visto na figura 9.

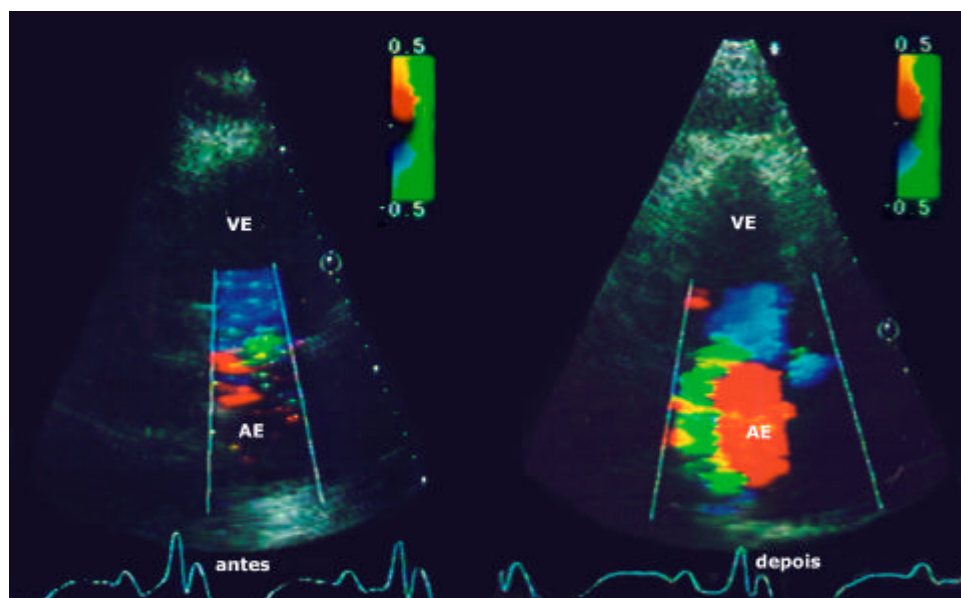


Figura 9. Imagem de ecocardiograma mostrando o mapeamento de fluxo em cores no plano apical de duas câmaras antes (esquerda) e após (direita) a adição de contraste em um paciente com insuficiência mitral excêntrica, evidenciando uma grande melhora no sinal pelo mapeamento de fluxo em cores, e permitindo uma quantificação mais exata.

A tabela 6 mostra individualmente a avaliação da insuficiência mitral no grupo dos 30 pacientes antes e após o uso do contraste.

Tabela 6. Dados individuais da quantificação da insuficiência mitral antes e após a administração do contraste, com as respectivas áreas do jato regurgitante, e a discriminação quanto ao tipo de valva.

Pacientes	Tipo de valva	Insuficiência mitral			
		Quantificação		Área do jato regurgitante (cm ²)	
		Sem Contrate	Com contraste	Sem contraste	Com Contrate
1	prótese	discreta	discreta	1,8	2,3
2	nativa	-	discreta	-	3,7
3	nativa	discreta	moderada	2	4,5
4	nativa	moderada	importante	4,8	9,7
5	nativa	-	-	-	-
6	nativa	-	-	-	-
7	nativa	-	-	-	-
8	prótese	-	-	-	-
9	prótese	-	-	-	-
10	nativa	-	discreta	-	3,3
11	prótese	-	discreta	-	2,5
12	nativa	-	-	-	-
13	nativa	-	-	-	-
14	nativa	importante	importante	11	15
15	nativa	-	-	-	-
16	nativa	-	-	-	-
17	nativa	discreta	discreta	2,8	3,5
18	nativa	-	-	-	-
19	nativa	-	-	-	-
20	nativa	importante	importante	11	12
21	nativa	-	discreta	-	3,5
22	nativa	discreta	discreta	3	3,3
23	nativa	discreta	moderada	3,8	7,7
24	nativa	moderada	moderada	5,4	6,3
25	nativa	moderada	importante	5,2	11,8
26	nativa	-	-	-	-
27	nativa	discreta	moderada	2,4	6,7
28	prótese	-	-	-	-
29	nativa	-	-	-	-
30	nativa	-	-	-	-
Total		11	15		

O uso do contraste melhorou os sinais do Doppler contínuo em todos os 30 pacientes, aumentando significativamente o gradiente de pico transvalvar aórtico (figura 10). Em um paciente verificou-se uma mudança substancial do gradiente de 16 milímetros de mercúrio (mmHg) para 58 mmHg (Tabela 7).

Antes da adição do contraste, foi possível estimar a pressão sistólica da artéria pulmonar pela insuficiência tricúspide em 11 exames (37%). A adição de contraste permitiu essa estimativa em mais 8 exames. Além disso, nos 11 exames em que já se conseguia realizar tal medida sem o uso do contraste, o uso do mesmo melhorou o sinal do Doppler contínuo e aumentou significativamente o gradiente máximo transvalvar tricúspide (figura 11). Em dois casos esse aumento foi substancial, acima de 20 mmHg. (tabela 7).

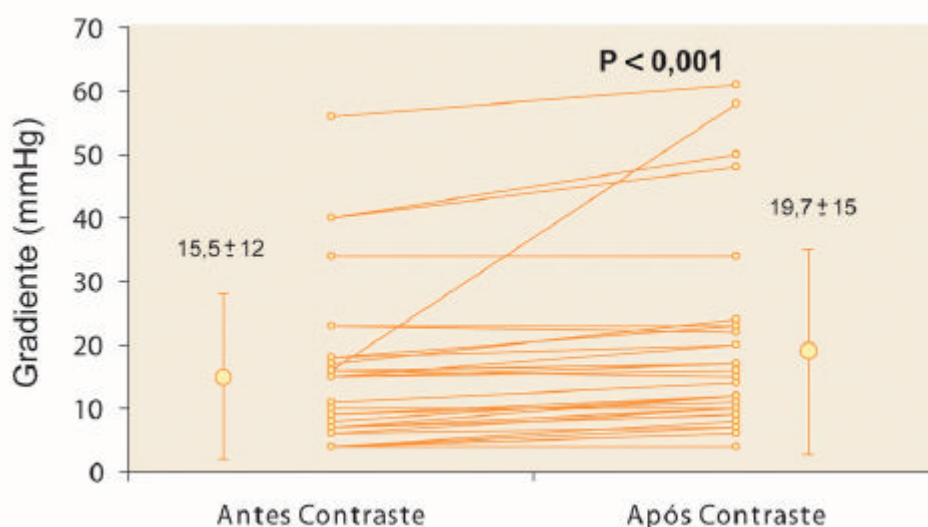


Figura 10. Representação gráfica das médias e desvio padrão dos gradientes sistólicos de pico transvalvar aórtico antes e após o uso do contraste ecocardiográfico.

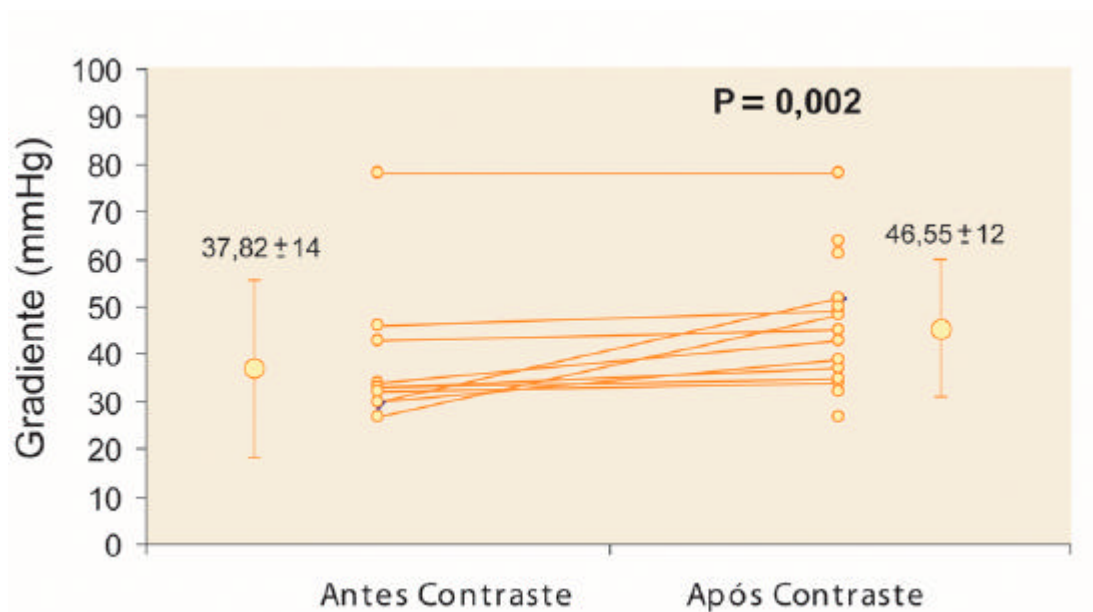


Figura 11. Representação gráfica das médias e desvio padrão dos gradientes sistólicos de pico transvalvar tricúspide dos 11 exames em que se abteve esses gradientes antes e após o uso do contraste ecocardiográfico.

A tabela 7 mostra os dados individuais dos 30 pacientes e os valores dos gradientes transvalvares tricúspide e aórtico, antes e após a administração do contraste.

Tabela 7. Valores individuais dos gradientes sistólicos de pico através das valvas tricúspide e aórtica, antes e após a injeção do contraste.

Pacientes	Valva tricúspide			Valva aórtica		
	Gradiente transvalvar (mmHg)			Gradiente transvalvar (mmHg)		
	Sem contraste	Com contraste	Tipo de valva	Sem contraste	Com contraste	Tipo de valva
1	30	52	nativa	7	10	nativa
2	-	52	nativa	18	20	nativa
3	-	35	nativa	17	24	prótese
4	33	37	nativa	4	8	nativa
5	-	-	nativa	10	10	nativa
6	-	32	nativa	6	10	nativa
7	-	-	nativa	7	9	nativa
8	46	49	nativa	40	50	prótese
9	27	48	nativa	56	61	prótese
10	-	-	nativa	18	23	nativa
11	43	45	nativa	16	17	nativa
12	78	78	nativa	15	17	nativa
13	-	-	nativa	23	22	prótese
14	34	43	nativa	11	14	prótese
15	-	-	nativa	8	12	nativa
16	33	35	nativa	6	7	nativa
17	-	27	nativa	16	58	prótese
18	-	-	nativa	7	10	nativa
19	-	-	nativa	40	48	nativa
20	-	-	nativa	4	7	nativa
21	30	39	nativa	23	23	nativa
22	-	61	nativa	9	11	nativa
23	30	52	nativa	15	20	nativa
24	-	64	nativa	34	34	prótese
25	-	39	nativa	16	15	nativa
26	-	-	nativa	4	6	nativa
27	-	50	nativa	4	4	nativa
28	32	34	nativa	15	16	nativa
29	-	-	nativa	9	12	nativa
30	-	-	nativa	7	12	nativa
Total (n)	11	19		30	30	

mmHg= milímetros de mercúrio.

A figura 12 mostra de uma maneira ilustrativa a melhora dos sinais pelo Doppler contínuo após a administração do contraste ecocardiográfico na avaliação dos gradientes transvalvares de pico aórtico e tricúspide.

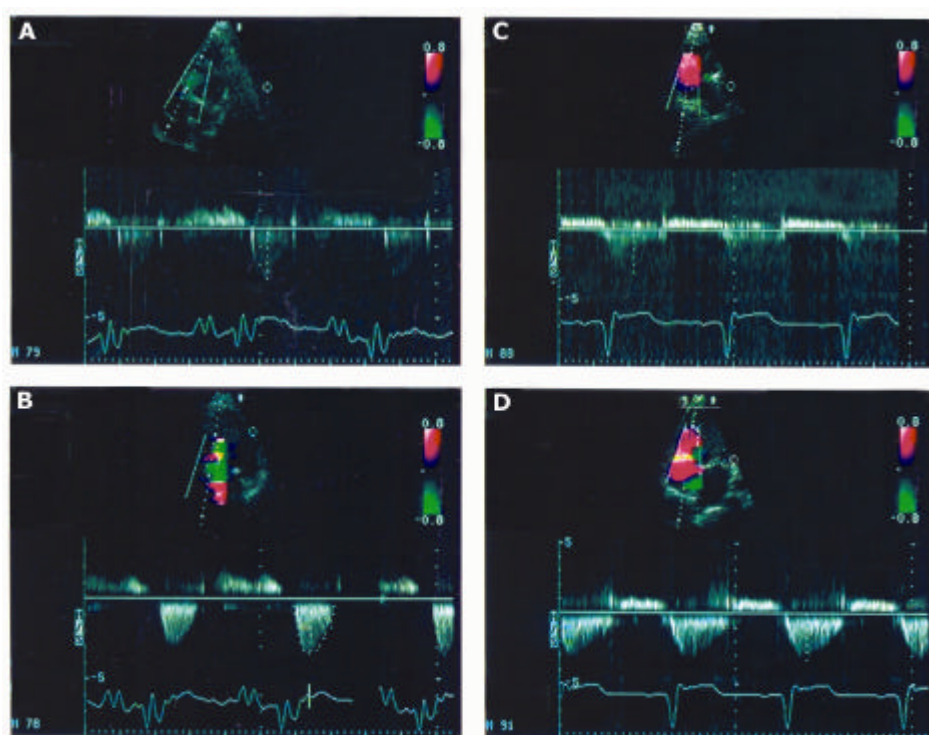


Figura 12. Mapeamento pelo Doppler contínuo dos gradientes transvalvares de pico aórtico e tricúspide antes (A e C) e após (B e D) a administração do contraste ecocardiográfico, mostrando a melhora acentuada dos sinais do Doppler contínuo com contraste, permitindo uma análise mais precisa dos gradientes transvalvares.

4.2.6. Variabilidade intra-observador

A adição do contraste ecocardiográfico diminuiu a variabilidade intra-observador e melhorou a concordância tanto para a avaliação dos escores de delineamento, quanto para a estimativa da fração de ejeção do VE.

As correlações entre as estimativas dos escores de delineamento foram $r = 0,84$ ($p < 0,001$) com Kappa = 0,68, para as imagens sem contraste e $r = 0,93$ ($p < 0,001$) com Kappa = 0,78 para as imagens com contraste.

As correlações entre as medidas da fração de ejeção do VE foram de $r = 0,91$ ($p < 0,001$) para as imagens sem contraste e de $r = 0,98$ ($p < 0,001$) para as imagens com contraste, observando-se uma diferença média entre as duas observações de 8% para os estudos em imagem fundamental e de somente 2% para os estudos após a adição do contraste ecocardiográfico.

Discussão

5 DISCUSSÃO

O ecocardiograma já se estabeleceu como uma ferramenta valiosa para a avaliação à beira do leito de pacientes gravemente doentes, principalmente para a análise da função ventricular esquerda global e segmentar, disfunções valvares e outras alterações estruturais e hemodinâmicas.

O ecocardiograma transtorácico à beira do leito é uma modalidade de imagem não invasiva de grande valor no ambiente de tratamento intensivo, principalmente por estar disponível na maioria dos centros hospitalares, possibilitando um diagnóstico rápido, crucial para a otimização terapêutica nesta grave população de pacientes.

Os pacientes no pós-operatório recente de cirurgia cardíaca e sob ventilação mecânica estudados neste trabalho, constituem-se nos tecnicamente mais difíceis de se obter uma imagem ecocardiográfica satisfatória, devido a fatores que dificultam a transmissão do ultra-som. A interposição dos pulmões hiperinsuflados entre o coração e a parede torácica causada pela ventilação mecânica reduz significativamente a qualidade da imagem. Adicionalmente, a presença de enfisema subcutâneo

cirúrgico e condições que restringem o acesso à parede torácica como curativos e drenos também contribuem para a redução na qualidade de imagem.

Um estudo prévio demonstrou que em pacientes graves, internados em UTI, o uso da imagem fundamental permitiu a visibilização de somente 38% de todos os segmentos miocárdicos do ventrículo esquerdo, dificultando, assim, a análise da função cardíaca.⁷⁹

Em nosso estudo, 40,6% dos segmentos do ventrículo esquerdo não foram bem visibilizados antes da injeção de contraste, e 43% dos exames foram considerados não diagnósticos, ou seja, exames tecnicamente muito difíceis onde se visualizava em média, somente 42% dos segmentos miocárdicos.

Esses fatores em conjunto poderiam resultar em um aumento de indicações de ETE e outros exames complementares de imagem, retardando a obtenção do diagnóstico final. Além disso, o ETE e outros exames de imagem disponíveis não são totalmente desprovidos de riscos, por serem invasivos ou semi invasivos, e necessitarem de transporte do paciente, sedação ou anestesia complementares. Sendo assim, qualquer melhora na qualidade da imagem bidimensional e mapeamento de fluxo pelo Doppler que possa ser fornecida prontamente é extremamente útil.

As principais indicações para o exame ecocardiográfico nesta população segundo estudo de Schmidlin et al,⁸⁰ que avaliaram 136 pacientes após cirurgia cardíaca, foram a avaliação da função ventricular

esquerda em 34%, deterioração hemodinâmica inexplicável em 29%, suspeita de tamponamento cardíaco em 14%, e isquemia cardíaca em 9%.

Apesar da imagem em segunda harmônica ser capaz de melhorar a definição das bordas endocárdicas,^{36, 37} parece que os agentes de contraste ainda são necessários para determinar a fração de ejeção do ventrículo esquerdo e anormalidades na motilidade segmentar em uma grande maioria de casos tecnicamente difíceis.^{38,39,52} Outro ponto que deve ser enfatizado é que esta tecnologia não se encontra disponível em todos os equipamentos ecocardiográficos em uso atualmente. Além do mais, o uso de equipamentos portáteis utilizados para avaliação à beira do leito, que muitas vezes não possuem imagem harmônica,^{81,82} pode aumentar o interesse em se utilizar contraste com imagem fundamental, para melhorar tanto o delineamento das bordas endocárdicas quanto os sinais do mapeamento Doppler.

No Brasil, segundo os dados de um importante fabricante que detém grande parte do mercado nacional de equipamentos ecocardiográficos, 50% dos equipamentos em uso não dispõem de recursos de imagem em segunda harmônica.*

O presente estudo avaliou o valor da injeção endovenosa de um agente de contraste por microbolhas em imagem ecocardiográfica fundamental, em melhorar ou mudar o diagnóstico de pacientes no pós-operatório de cirurgia cardíaca sob ventilação mecânica. Nele, todas as indicações iniciais para o exame ecocardiográfico foram a avaliação da função ventricular, apesar do grande número de pacientes com valvopatia.

*Philips do Brasil

Demonstrou-se que a adição do agente de contraste aumentou significativamente o número de segmentos com delineamento satisfatório das bordas endocárdicas, resultando em uma alta taxa de salvamento dos estudos não diagnósticos (77%).

O uso do contraste foi particularmente importante no subgrupo de exames não diagnósticos, observando-se uma taxa de salvamento média de 5 segmentos por exame neste subgrupo. Assim, os 10 exames que se tornaram diagnósticos após o uso do contraste passaram a ter 75% dos segmentos miocárdicos bem visibilizados, o que permitiu uma definição de imagem suficiente para se obter uma análise ecocardiográfica adequada. Em 9 exames em que se observaram mudanças relevantes na função ventricular global e segmentar, 7 (23%) pertenciam a este subgrupo dos exames não diagnósticos.

Os 3 exames que não se tornaram diagnósticos após o uso do contraste apresentavam imagem de qualidade extremamente ruim, com os piores escores de delineamento, e boa visibilização de somente 2% dos segmentos. Nesse subgrupo, mesmo após o uso do contraste, a imagem permaneceu de qualidade subótima, visibilizando-se somente 42% dos segmentos miocárdicos.

A fração de ejeção do ventrículo esquerdo pode ser calculada pela ecocardiografia utilizando-se vários métodos diferentes.^{71,72,83} A estimativa visual da fração de ejeção tem a grande vantagem de utilizar todos os planos ecocardiográficos para a análise da motilidade miocárdica e de ser realizada em tempo real, não se limitando a um modelo geométrico em que

se obtém as medidas de imagens paradas, muitas vezes necessitando de um excelente delineamento das bordas endocárdicas para se obter os valores de maneira precisa.^{72,83,84}

Jensen-Urstad et al,⁷² estudaram pela ecocardiografia transtorácica a beira do leito, 96 pacientes pós-infarto do miocárdio, internados em unidade coronária, e compararam as frações de ejeção do ventrículo esquerdo calculadas pelos métodos de estimativa visual e pelo método de Simpson modificado, com as medidas das frações de ejeção calculadas pela medicina nuclear. A fração de ejeção pôde ser estimada visualmente em 100% dos pacientes, contra somente 50% pelo método de Simpson. Adicionalmente, a correlação entre os valores da fração de ejeção medida por esse método com os da medicina nuclear foi melhor ($r = 0,71$), que a correlação obtida com o método de Simpson ($r = 0,45$). Além disso, observaram-se diferenças médias entre as estimativas de $0,2 \pm 9,8\%$ para o método Simpson e de $1,0 \pm 7,9\%$ para o método de estimativa visual, mostrando que ambos métodos apresentaram boa concordância com a medicina nuclear.

Devido a todas estas vantagens e facilidades, a estimativa visual da fração de ejeção pode ser realizada em ambiente de UTI, podendo ser estimada com precisão por ecocardiografistas experientes e treinados, mesmo nos exames em que a qualidade de imagem não seja totalmente satisfatória, de maneira rápida e em uma grande porcentagem de pacientes, sem a necessidade de equipamentos digitais sofisticados.^{72,83}

Em nosso estudo a estimativa visual da fração de ejeção do VE foi considerada possível em 87% dos pacientes. Um achado interessante e previsível neste estudo é que uma avaliação inadequada da função ventricular esquerda global e segmentar pode ocorrer em condições desfavoráveis de exame, como nos pacientes sob ventilação mecânica, mesmo quando o exame é realizado por observadores experientes.

Devido à má definição das bordas endocárdicas, a imagem fundamental subestimou a fração de ejeção em 3 exames, quando não se conseguia visibilizar a motilidade normal das paredes lateral, anterior e septal inferior do ventrículo esquerdo, e superestimou a mesma em 2 casos, devido à não visibilização de importantes anormalidades de motilidade segmentar, perfazendo um total de 5 exames (16%) em que o uso do contraste mudou a classificação da função ventricular. Portanto, a estimativa visual provavelmente deve ser evitada nos exames tecnicamente muito difíceis, principalmente quando se suspeita da presença de anormalidades de motilidade segmentar, cujas informações implicam em tomadas de importantes decisões, como nos casos em que esta análise torna-se importante para se afastar ou diagnosticar a presença de infartos peri-operatórios.

Vários estudos utilizando a ecocardiografia com contraste demonstraram que a utilização das microbolhas aumenta a precisão da avaliação da função ventricular global e motilidade segmentar em indivíduos com exames de qualidade subótima.⁸⁵⁻⁸⁸

Hundley *et al*⁸⁸ estudaram, pela ecocardiografia em imagem fundamental, os efeitos da adição do contraste ecocardiográfico sobre a avaliação da motilidade segmentar regional em 40 pacientes ambulatoriais com imagem ecocardiográfica subótima. Comparando seus dados com aqueles obtidos pela ressonância magnética, observaram que o uso do contraste aumentou significativamente a concordância entre os dois métodos para a análise da motilidade segmentar, passando de 65% para as imagens sem contraste, para 78% para as imagens com o contraste. Os maiores benefícios ocorreram para as paredes lateral e anterior do ventrículo esquerdo.

Em nosso estudo, a adição do contraste ecocardiográfico determinou o reconhecimento de novas alterações de motilidade segmentar em 6 pacientes (20%), sendo que em dois destes exames, estas alterações promoveram mudanças na classificação da função ventricular. Os maiores benefícios da administração do contraste ocorreram para as paredes inferior, cuja melhora de 34% no escore de delineamento permitiu a detecção de novas alterações segmentares em 4 pacientes; na parede septal inferior, cuja melhora de 45% do seu delineamento permitiu a detecção de mais 3 anormalidades segmentares, e na parede anterior, cuja melhora de 38% em seu delineamento promoveu a detecção de duas novas alterações da motilidade.

Aplicações atuais do contraste ecocardiográfico incluem, além da opacificação de ventrículo esquerdo em pacientes com imagens subótimas, a melhora no mapeamento dos fluxos intracavitários pelos Doppler espectral

e mapeamento de fluxo em cores, em subgrupos específicos de pacientes.^{89,90}

A ecocardiografia Doppler por meio de suas modalidades de Doppler pulsado, contínuo e mapeamento de fluxo em cores, é largamente utilizada para a avaliação das pressões intracardíacas, gradientes transvalvares e estimativas dos graus de insuficiências e estenoses valvares.

O advento dos contrastes ecocardiográficos capazes de ultrapassar a vasculatura pulmonar possibilitou a aplicação clínica do contraste ecocardiográfico na avaliação das lesões do lado esquerdo do coração, melhorando a qualidade dos sinais do Doppler.

Nesse estudo, 53% dos pacientes apresentavam valvopatia significativa associada, e em um número significativo de pacientes, a qualidade do mapeamento pelo Doppler espectral e mapeamento de fluxo em cores não permitiu uma avaliação precisa de várias disfunções valvares.

Ao melhorar os sinais do mapeamento de fluxo em cores, o uso do agente de contraste permitiu uma avaliação mais confiável da insuficiência mitral em 5 pacientes, detectando 2 casos de insuficiência mitral importante com jatos excêntricos.

Em concordância com nosso estudo, von Bribra et al⁹¹ mostraram uma sensibilidade aumentada para a detecção de jatos regurgitantes pela valva mitral após o uso do contraste. Em seu estudo, foi digno de nota que os jatos excêntricos puderam ser melhor quantificados, à semelhança dos jatos centrais, aumentando a correlação com os dados angiográficos.

Apesar da quantificação da insuficiência mitral ter sido realizada de maneira semiquantitativa, utilizando-se a área do jato regurgitante, acreditamos que o cuidado em se analisar as imagens somente durante a fase de lavagem do contraste, associado aos cuidados com os controles do sistema, além da utilização de vários planos ecocardiográficos e auxílio do Doppler pulsado para se verificar a presença de fluxo reverso em veias pulmonares, nos 2 casos de insuficiência com jatos excêntricos em que se suspeitava de insuficiência importante, minimizaram a possibilidade de erros na estimativa da insuficiência mitral.

A ecocardiografia Doppler é um método bastante utilizado para a avaliação não invasiva das disfunções de valvas nativas e próteses valvares. O mapeamento pelo Doppler contínuo pode fornecer uma avaliação precisa do gradiente de pressão na estenose aórtica e próteses valvares aórticas,^{55,92} porém, em alguns casos, os sinais de Doppler podem ser subótimos, limitando a aplicabilidade desta técnica. Em nosso estudo, o uso do contraste ecocardiográfico melhorou os sinais do Doppler contínuo em todos os 30 pacientes e aumentou significativamente o gradiente sistólico de pico transvalvar aórtico. Além disso, em um caso o gradiente passou de 16 mmHg para 58 mmHg com o uso do contraste, representando um aumento substancial, de relevância clínica.

A hipertensão pulmonar é comum em pacientes graves, sendo uma manifestação de vários processos pulmonares, cardíacos e sistêmicos. A estimativa da pressão sistólica da artéria pulmonar pode ser obtida de maneira precisa pela ecocardiografia Doppler, utilizando-se a medida do

refluxo valvar tricúspide, podendo ser de grande valia no acompanhamento de pacientes graves.⁹³ Em nosso estudo, a adição do contraste permitiu a estimativa precisa da pressão sistólica da artéria pulmonar em 73% dos exames contra somente 37% antes da adição do mesmo.

Assim, além dos benefícios obtidos em relação à análise da função ventricular esquerda, a melhora do mapeamento Doppler obtida com o uso do contraste foi especialmente importante nessa população.

5.1. Implicações clínicas

Os resultados aqui apresentados indicam que a ecocardiografia contrastada, mesmo utilizando a imagem fundamental, pode causar um impacto significativo sobre o tratamento de pacientes sob ventilação mecânica no período pós-operatório recente de cirurgia cardíaca.

A melhora no delineamento das bordas endocárdicas com a utilização do contraste ecocardiográfico, ao reduzir o número de exames não diagnósticos e permitir uma análise mais precisa da função ventricular esquerda global e segmentar, pode reduzir o número de indicações para estudo ecocardiográfico transesofágico, quando a principal indicação do exame for a análise da função ventricular, reduzindo os riscos potenciais deste método e os custos hospitalares dos pacientes.

A melhora significativa dos sinais das velocidades de fluxo pelo Doppler com o uso do contraste mostra um benefício adicional desta técnica

com o aumento da precisão diagnóstica para a avaliação hemodinâmica e quantificação das lesões valvares, freqüentemente encontradas nestes pacientes.

Apesar deste estudo ter demonstrado benefícios na quantificação da insuficiência mitral, detectando 2 casos de insuficiência importante com jatos excêntricos não suspeitados antes da adição do contraste, acreditamos que esta técnica é um adjuvante na definição diagnóstica, porém limitada quando as informações implicarem em importantes tomadas de decisões. Para intervenção cirúrgica em casos de insuficiência mitral isquêmica ou disfunções de próteses valvares, ainda acreditamos que se faz necessário um melhor detalhamento anatômico da lesão e confirmação diagnóstica pela ecocardiografia transesofágica.

Acreditamos que o acréscimo do contraste ecocardiográfico ao exame em imagem fundamental é uma medida de baixa complexidade, segura e de menor custo que a realização de exames diagnósticos mais onerosos e invasivos, além de prevenir muitas das complicações potenciais que podem ocorrer durante o transporte do paciente fora da UTI.^{94,95}

Esperamos que outros trabalhos futuros possam contribuir na validação deste método e que em breve o acesso a estes agentes de contraste seja mais amplo e de menor custo em nosso meio.

5.2. Limitações do estudo

Apesar dos dados aqui apresentados mostrarem uma clara melhora na avaliação ecocardiográfica de uma alta porcentagem de casos após a injeção do contraste, este estudo não determinou prospectivamente o impacto do uso do contraste sobre os resultados clínicos ou tratamento dos pacientes estudados, nem utilizou um padrão de referência comparativo para a avaliação da função ventricular e anormalidades valvares.

Além disso, não foram avaliados pacientes com suspeita clínica de outras doenças como endocardite infecciosa, suspeita de trombo em apêndice atrial ou complicações pós-cirurgia de dissecação de aorta.

Porém, vale a pena ressaltar que este estudo não objetivou comparar dois métodos diagnósticos e sim avaliar o valor adicional da ecocardiografia contrastada na melhora da qualidade do exame transtorácico na avaliação da função ventricular esquerda, e na avaliação de possíveis disfunções valvares e estimativas de seus gradientes de pressões, principais indicações para estudo ecocardiográfico na população estudada.

Conclusão

6. CONCLUSÃO

Em pacientes no período pós-operatório recente de cirurgia cardíaca, que se encontravam sob ventilação mecânica, a injeção endovenosa de um agente de contraste durante o exame ecocardiográfico transtorácico em imagem fundamental resultou em uma alta taxa de melhora da qualidade e salvamento de exames, e mudando o diagnóstico inicial em um número significativo de pacientes.

Referências Bibliográficas

7. REFERÊNCIAS BIBLIOGRÁFICAS

- 1- Ferraris VA, Ferraris SP. Risk stratification and co morbidity. In: Cohn LH, Edmunds LH Jr, eds. Cardiac surgery in the adult. New York: McGraw-Hill, 2003.p.187-224.
- 2- Gardner SC, Grunwald GK, Rumsfeld JS, Cleveland Jr JC, Schooley LM, Gao D et al. Comparison of short-term mortality risk factors for valve replacement versus coronary artery bypass graft surgery. *Ann Thorac Surg.* 2004;77:549 –56.
- 3- Ben Bridgewater on Behalf of the adult cardiac surgeons of north west England. Mortality data in adult cardiac surgery for named surgeons: retrospective examination of prospectively collected data on coronary artery surgery and aortic valve replacement. *BMJ.* 2005;330:506–10.
- 4- Edwards FH, Peterson ED, Coombs LP, DeLong ER, Jamieson WR, Shroyer ALW et al. Prediction of operative mortality after valve replacement surgery. *J Am Coll Cardiol.* 2001;37:885–92.
- 5- Eagle KA, Guyton RA, Davidoff R, Ewy GA, Fonger J, Gardner TJ et al. ACC/AHA Guidelines for coronary artery bypass graft surgery: a report

-
- of the American College of Cardiology/American Heart Association. Task Force On Practice Guidelines (Committee To Revise The 1991 Guidelines For Coronary Artery Bypass Graft surgery). *J Am Coll Cardiol.* 1999;34:1262-347.
- 6- Tu JV, Jaglal SB, Naylor CD. Multicenter validation of a risk index for mortality in intensive care unit stay, and overall hospital length of stay after cardiac surgery. Steering Committee of the Provincial Adult Cardiac Care Network of Ontario. *Circulation.* 1995;91:677-84.
 - 7- Grover FL, Johnson RR, Shroyer AL, Marhsall G, Hammermeister KE. The Veterans affairs continuous improvement in cardiac surgery study. *Ann Thorac Surg.* 1994;58:1845-51.
 - 8- Grover FL, Shroyer AL, Hammermeister KE. Calculating risk and outcome: The Veterans Affairs database. *Ann Thorac Surg.* 1996;62:S6-S11.
 - 9- Shroyer ALW, Plomondon ME, Grover FL, Edwards FH. The 1996 coronary artery bypass risk model: The Society of Thoracic Surgeons adult cardiac national database. *Ann Thorac Surg.* 1999;67:1205-8.
 - 10- Edwards FH, Grover FL, Shroyer ALW, Schwartz M, Bero J. The Society of Thoracic Surgeons National Cardiac Surgery database: current risk assessment. *Ann Thorac Surg.* 1997;63: 903-8.
 - 11- Hannan EL, Kilburn H, O'Donnell JF, Lukacik G, Shields EP. Adult open heart surgery in New York State: an analysis of risk factors and hospital mortality rates. *JAMA.* 1990;264:2768-74.

- 12- Jones RH, Hannan EL, Hammermeister KE, DeLong ER, O'Connor GT, Luepker RV et al. Identification of preoperative variables needed for risk adjustment of short-term mortality after coronary artery bypass graft surgery. *J Am Coll Cardiol.* 1996;28:1478–87.
- 13- Hammermeister KE, Johnson R, Marshall G, Grover FL. Continuous assessment and improvement in quality of care: a model from the Department of Veterans Affairs Cardiac Surgery. *Ann Surg.* 1994;219:281–90.
- 14- Rady MY, Ryan T. Perioperative predictors of extubation failure and the effect on clinical outcome after cardiac surgery. *Crit Care Med.* 1999; 27:340-7.
- 15- Wong DT, Cheng DC, Kustra R, Tibshirani R, Karski J, Carroll-Munro J et al. Risk factors of delayed extubation, prolonged length of stay in the intensive care unit and mortality in patients undergoing coronary artery bypass grafts with fast-track cardiac anesthesia. *Anesthesiology.* 1999; 91:936-44.
- 16- Carson SS, Bach PB, Brzozowski L, Leff A. Outcomes after long-term acute care: An analysis of 133 mechanically ventilated patients. *Am J Respir Crit Care Med.* 1999;159:1568-73.
- 17- Lo Cícero III, J, Mccann B, Massad M, Joob AW. Prolonged ventilatory support after open-heart surgery. *Crit Care Med.* 1992;20:990-2.
- 18- Vignon P, Mentec H, Terré S, Gastinne H, Guéret P, Lemaire F. Diagnostic accuracy and therapeutic impact of transthoracic and

-
- transesophageal echocardiography in mechanically ventilated patients in the ICU. *Chest*. 1994, 106:1829-34.
- 19- Joseph MX, Disney PJ, Da Costa R, Hutchison SJ. Transthoracic echocardiography to identify or exclude cardiac cause of shock. *Chest*. 2004;126:1592-7.
- 20- Sohn DW, Shin GJ, Oh JK, Tajik AJ, Click RL, Miller FA et al. Role of transesophageal echocardiography in hemodynamically unstable patients. *Mayo Clin Proc*. 1995; 70:925-31.
- 21- Colreavy FB, Donovan K, Lee KY, Weekes J. Transesophageal echocardiography in critically ill patients. *Crit Care Med*. 2002; 30:989-96.
- 22- Heidenreich PA, Stainback RF, Redberg RF, Schiller NB, Cohen NH, Foster E. Transesophageal echocardiography predicts mortality in critically ill patients with unexplained hypotension. *J Am Coll Cardiol*. 1995;26:152-8.
- 23- Reichert CL, Visser CA, Koolen JJ, vd Brink RB, van Wezel HB, Meyne NG et al. Transesophageal echocardiography in hypotensive patients after cardiac operations: comparison with hemodynamic parameters. *J Thorac Cardiovasc Surg*. 1992;104:321-6.
- 24- Crouse IJ, Cheirif J, Hanly DE, Kisslo JA, Labovitz AJ, Raichlen JS et al. Opacification and border delineation improvement in patients with suboptimal endocardial border definition in routine echocardiography:

- results of the phase III Albuterol multicenter trial. *J Am Coll Cardiol.* 1993;22:1494-500.
- 25- Kremkau FW. *Diagnostic ultrasound: principles and instruments.* 6th ed. Philadelphia: WB Saunders, 2002.
- 26- Reilly JP, Tunick PA, Timmermans RJ, Stein B, Rosenzweig BP, Krozon I. Contrast echocardiography clarifies uninterpretable wall motion in intensive care unit patients. *J Am Coll Cardiol.* 2000;35:485-90.
- 27- Lang MR, Mor-Avi V, Zoghbi WA, Senior R, Klein AL, Pearlman AS. The role of contrast enhancement in echocardiographic assessment of left ventricular function. *Am J Cardiol.* 2002;90:28J-34J.
- 28- Heidenreich PA. Transesophageal echocardiography (TEE) in the critical care patient. *Cardiol Clin.* 2000;18:789-805.
- 29- Stoddard MF, Longaker RA. The safety of transesophageal echocardiography in the elderly. *Am Heart J.* 1993;125:1358-62.
- 30- Naik MM, Diamond GA, Pai T, Soffer A, Siegel RJ. Correspondence of left ventricular ejection fraction determinations from two-dimensional echocardiography, radionuclide angiography and contrast cineangiography. *J Am Coll Cardiol.* 1995;25:937-42.
- 31- Mogelvang J, Stokholm KH, Saunamäki K, Reimers A, Stubgaard M, Thomsen C et al. Assessment of left ventricular volumes by magnetic resonance in comparison with radionuclide angiography, contrast angiography and echocardiography. *Eur Heart J.* 1992;13:1677-83.

-
- 32- Romano S, Varveri A, Aurigemma GP, Dagianti A, Vitarelli A, Sciomer S et al. Echocardiography in the coronary care unit: diagnostic and prognostic impact in comparison with clinical and other indicators. *Am J Cardiol.* 1998;81:13G-16G.
 - 33- Chang PH, Shung KK. Second harmonic imaging and harmonic Doppler measurements with Albunex. *IEEE Trans Biomed Eng.* 1994;3:1551.
 - 34- Burns PN. Harmonic imaging with ultrasound contrast agent. *Clin Radiol.* 1996; 51:50-5.
 - 35- Thomas JD, Rubin D. Tissue harmonic imaging: why does it work? *J Am Soc Echocardiogr.* 1998;11:803-8.
 - 36- Becher H, Tiemann K, Schlosser T, Pohl C, Nanda NC, Averkiou MA et al. Improvement in Endocardial Border Delineation Using Tissue Harmonic Imaging. *Echocardiography.* 1998;15:511-8.
 - 37- Kornbluth M, Liang DH, Paloma A, Robbins RC. Native tissue harmonic imaging improves endocardial border definition and visualization of cardiac structures. *J Am Soc Echocardiogr.* 1998;11:693-701
 - 38- Castello R, Bella JN, Rovner A, Swan J, Smith J, Shaw L. Efficacy and time-efficiency of a “sonographer-driven” contrast echocardiography protocol in a high-volume echocardiography laboratory. *Am Heart J.* 2003;145:535-41.
 - 39- Kornbluth M, Liang DH, Brown P, Gessford E, Schnittger I. Contrast echocardiography is superior to tissue harmonics for assessment of left

- ventricular function in mechanically ventilated patients. *Am Heart J*. 2000;140:291-6.
- 40- Feinstein SB, Ten Cate FJ, Zwehl W. Contrast echocardiography. 1. In vitro development and quantitative analysis of echo contrast agents. *J Am Coll Cardiol*. 1984;3:14.
- 41- Feinstein SB, Shah PM, Bing RJ, Meerbaum S, Corday E, Chang BL et al. Microbubble dynamics visualized in the intact capillary circulation. *J Am Coll Cardiol*. 1984;4:595-600.
- 42- Feinstein SB, Cheirif J, Ten Cate FJ, Silverman PR, Heidenreich PA, Dick C et al. Safety and efficacy of a new transpulmonary ultrasound contrast agent: initial multicenter clinical results. *J Am Coll Cardiol*. 1990;16:316-24.
- 43- Raisinghani A, Rafter P, Phillips P, Vannan MA, DeMaria AN. Microbubble contrast agents for echocardiography: rationale, composition, ultrasound interactions, and safety. *Cardiol Clin*. 2004;22:171-80.
- 44- Porter TR, Xie F, Kilzer K. Intravenous perfluoropropane-exposed sonicated dextrose albumin produces myocardial ultrasound contrast that correlates with coronary blood flow. *J Am Soc Echocardiogr*. 1995;8:710-8.
- 45- Porter TR, Xie F: Transient myocardial contrast following initial exposure to diagnostic ultrasound pressures with minute doses of

- intravenously injected microbubbles: demonstration and potential mechanisms. *Circulation*. 1995;92:2391-5.
- 46- De Jong N, Hoff L. Absorption and scatter of encapsulated gas filled microspheres: theoretical considerations and some measurements. *Ultrasonics*. 1992;30:95-103.
- 47- De Jong N, Hoff L. Ultrasound scattering properties of Albunex microspheres. *Ultrasonics*. 1993;31: 175-81.
- 48- Becher H, Burns PN. Handbook of contrast echocardiography: LV function and myocardial perfusion. Berlin: Springer-Verlag; 2000.
- 49- Kitzman DW, Goldman ME, Gillam LD, Cohen JL, Aurigemma GP, Gottdiener JS. Efficacy and safety of the novel ultrasound contrast agent *perflutren* (Definity) in patients with suboptimal baseline left ventricular echocardiographic images. *Am J Cardiol*. 2000;86:669-74.
- 50- Coon PD, Bednarz J, Pearlman AS. Implementing contrast echocardiography in the laboratory. *Cardiol Clin*. 2004; 22:199–210.
- 51- Cohen JL, Cheirif J, Segar DS, Gillam LD, Gottdiener JS, Hausnerova E et al. Improved left ventricular endocardial border delineation and opacification with OPTISON (FS069), a new echocardiographic contrast agent. Result of a phase III Multicenter Trial. *J Am Coll Cardiol*. 1998;32:746-52.
- 52- Young Y, Wu D, Fernandes V, Kopelen HA, Shimoni S, Nagueh SF et al. Diagnostic accuracy and cost-effectiveness of contrast

- echocardiography on evaluation of cardiac function in technically very difficult patients in the intensive care unit. *Am J Cardiol.* 2002;15:711-8.
- 53- Hatle L, Angelsen B, Doppler ultrasound in cardiology. 2nd ed. Philadelphia: Lea & Febiger, 1985.p.1-7.
- 54- Stamm RB, Martin RP. Quantification of pressure gradients across stenotic valves by Doppler ultrasound. *J Am Coll Cardiol.* 1983;2:707-18.
- 55- Currie PJ, Seward JB, Reeder GS, Vliestra RE, Bresnahan DR, Bresnahan JF et al. Continuous-wave Doppler echocardiographic assessment of severity of calcific aortic stenosis: a simultaneous Doppler-catheter correlative study in 100 adult patients. *Circulation.* 1985; 71:1162-9.
- 56- Himelman RB, Stulbarg MS, Kircher B, Lee E, Dean NC, Golden J et al. Noninvasive evaluation of pulmonary pressure during exercise by saline enhanced Doppler echocardiography in chronic pulmonary disease. *Circulation.* 1989;79:863-71.
- 57- Miyatake K, Izumi S , Okamoto M, Kinoshita N, Asonuma H, Nakagawa H et al. Semiquantitative grading of the severity of the mitral regurgitation by real-time two dimensional Doppler flow of the mitral regurgitation. *J Am Coll Cardiol.* 1986;7:82-8.
- 58- Helmcke F, Nanda NC Hsiung MC, Soto B, Adey CK, Goyal RG et al. Color Doppler assessment of mitral regurgitation with orthogonal planes. *Circulation.* 1987;75:175-83.

- 59- Spain MG, Smith MD, Graybum PA, Harlamert EA, De Maria AN. Quantification assessment of mitral regurgitation by color Doppler flow imaging: angiografic and hemodinamic correlation. J Am Coll Cardiol. 1989;13:585-90.
- 60- Lerner MR, Gramiak R, Violante M, Parker KJ. Contrast agents in ultrasonography. In: Skucas J, ed. Radiographic contrast agents. Hardcover: Aspen Publisher, 1988.p.363-76.
- 61- Harald B, von Bibra H, Michael W, Kilian G, Hans V. Contrast enhanced color Doppler- basics and potential clinical value. In Nanda NC, Schlieff R (eds.): Advances in Echo Imaging using Contrast Enhancement. 2nd. ed. Dordrecht: The Netherlands Kluwer Academic Publishers, 1993.p.253-71.
- 62- Powers JE, Burns PN, Souquet J: Imaging instrumentation for ultrasound contrast agents. In: Nanda NC, Schilief R, Goldberg BB (eds): Advances in Echo Imaging using Contrast Enhancement. 2nd ed. Dordrecht: The Netherlands, Kluwer Academic Publishers, 1997, p. 139.
- 63- von Briba H, Sutherland G, Becher H, Neudert J, Nihoyannopoulos P. Clinical evaluation of left heart Doppler contrast enhancement by a saccharide-based transpulmonary contrast agent. The Levovist Cardiac Working Group. J Am Coll Cardiol. 1995;25:500-8.
- 64- Nakatani S, Imanishi T, Terasawa A, Beppu S, Nagata S et al. Clinical application of transpulmonary contrast-enhanced Doppler technique in the assessment of aortic stenosis. J Am Coll Cardiol. 1992;20:973-8.

-
- 65- Okura H, Yoshida K, Akasaka T, Hozumi T, Takagi T, Morioka S et al. Improved transvalvular continuous-wave Doppler signal intensity after intravenous Albunex injection in patients with prosthetic aortic valves. *J Am Soc Echocardiogr.* 1997;10:608-12.
- 66- Kuecherer H, Will M, da Silva KG, Borst MM, Scwencke C, Kuebler WW et al. Contrast-enhanced Doppler ultrasound for noninvasive assessment of pulmonary artery pressure during exercise in patients with chronic congestive heart failure. *Am J Cardiol.* 1996;78:229-32.
- 67- Becher H, Schilief R. Improved sensitivity of color Doppler by SH U 454. *Am J Cardiol.* 1989; 64:374-7.
- 68- von Briba H, Stempfle HU, Poll A, Schilief R, Blömer H. Echocontrast agents improve flow display of color Doppler – in vitro studies. *Echocardiography.* 1991; 8:533-40
- 69- Forsberg F, Liu JB, Burns PN, Merton DA, Goldberg BB. Artifacts in ultrasonic contrast agent studies. *J Ultrasound Med.* 1994;13:357-65.
- 70- Quiñones MA, Otto CM, Stoddard M, Waggoner A, Zoghbi WA, Doppler Quantification Task Force of the Nomenclature and Standards Committee of the American Society of Echocardiography. Recommendations for quantification of Doppler echocardiography: a report from the Doppler quantification task force of the nomenclature and Standards Committee of the American Society of Echocardiography. *J Am Soc Echocardiogr.* 2002;15:167-84.

- 71- Schiller N, Shah P, Crawford M, De Maria A, Devereux R, Feigenbaum H et al. Recommendations for quantitation of the left ventricle by two-dimensional echocardiography. *J Am Soc Echocardiogr.* 1989;2:358-67.
- 72- Jensen-Urstad K, Bouvier F, Höjer J, Ruiz H, Hulting J, Samad B et al. Comparison of different echocardiographic methods with radionuclide imaging for measuring left ventricular ejection fraction during acute myocardial infarction treated by thrombolytic therapy. *Am J Cardiol.* 1998;81:538-44.
- 73- Cujec B, David T, Wilansky S, Pollick C. Colour flow imaging in severe mitral and aortic regurgitation. *Can J Cardiol.* 1988;4:341-6.
- 74- Miyatake K, Izumi S, Okamoto M, Kinoshita N, Okamoto M, Sakakibara H et al. Semiquantitative grading of severity of mitral regurgitation by real-time two-dimensional Doppler flow imaging technique. *J Am Coll Cardiol.* 1986; 7:82-8.
- 75- Helmcke F, Nanda NC, Hsiung MC, Soto B, Adey C, Goyal RG et al. Color Doppler assessment of mitral regurgitation with orthogonal planes. *Circulation.* 1987; 75:175-83.
- 76- Span MG, Smith MD, Graybum PA, Harlament EA, DeMaria NA, O'Brien M. Quantitative assessment of mitral regurgitation by Doppler color flow imaging: angiographic and hemodynamic correlations. *J Am Coll Cardiol.* 1989; 13:585-90.
- 77- Losordo DW, Pastore JO, Coletta D, Kenny D, Isner JM. Limitations of color flow Doppler imaging in the quantification of valvar regurgitation:

- Velocity of regurgitant jet, rather than volume, determines size of color Doppler imaging. *Am Heart J.* 1993; 126: 168-76.
- 78- Klen AL, Obarski TP, Stewart WJ, Casale PN, Pearce GL, Husbands K, et al. Transesophageal Doppler echocardiography of pulmonary venous flow: a new marker of mitral regurgitation severity. *J Am Coll Cardiol.* 1991; 18: 518-26.
- 79- Daniel GK, Chawla MK, Sawada SG, Gradus-Pizlo I, Feigenbaum H, Segar DS. Echocardiographic Imaging of technically difficult patients in the intensive care unit: use of Optison in combination with fundamental and harmonic imaging. *J Am Soc Echocardiogr.* 2001;14:917-20.
- 80- Schmidlin D, Schuepbach, Bernard E, Ecknauer E, Jenni R, Schmid ER. Indications and impact of postoperative transesophageal echocardiography in cardiac surgical patients. *Crit Care Med.* 2001;29:2143-8.
- 81- Goodkin GM, Spevack DM, Tunick PA, Kronzon I. How useful is hand-carried bedside echocardiography in critically ill patients? *J Am Coll Cardiol.* 2001;37:2019-22.
- 82- Kimura BJ, Amundson SA, Willis CL, Gilpin EA, De Maria AN. Usefulness of a hand-held ultrasound device for bedside examination of left ventricular function. *Am J Cardiol.* 2002;90:1038-9.
- 83- Stamm RB, Carabello BA, Mayers DL, Martin RP. Two-dimensional echocardiographic measurement of left ventricular ejection fraction:

-
- Prospective analysis of what constitute an adequate determination. *Am Heart J.* 1982;104:136-44.
- 84- Cosyns B, Haddad PE, Lignian H, Daniels C, Weytjens C, Schoors D et al. Contrast harmonic imaging improves the evaluation of left ventricular function in ventilated patients: Comparison with transesophageal echocardiography. *Eur J Echocardiogr.* 2003; 118-22.
- 85- Grayburn PA, Weiss JL, Hack TC, Klofas E, Raichlen JS, Vannan MA et al. A phase III multicenter trial comparing the efficacy of 2% dodecafluoropentane emulsion (Echogen®) and sonicated 5% human albumin (Albunex®) as ultrasound contrast agents in patients with suboptimal echocardiograms. *J Am Coll Cardiol.* 1998;32:230-6.
- 86- Thomson HL, Basmadjian AJ, Rainbird AJ, Razavi M, Avierinos JF, Pellica PA, et al. Contrast echocardiography improves the accuracy and reproducibility of left ventricular remodeling measurements. *J Am Coll Cardiol.* 2001;38:867-75.
- 87- Hundley WG, Kizilbash AM, Afridi I, Franco F, Peshock RM, Grayburn PA. Administration of an intravenous perfluorocarbon contrast agent improves echocardiographic determination of left ventricular volumes and ejection fraction: comparison with cine magnetic resonance imaging. *J Am Coll Cardiol.* 1998;32:1426-32.
- 88- Hundley WG, Kizilbash AM, Afridi I, Franco F, Peshock RM, Grayburn PA. Effect of contrast enhancement on transthoracic echocardiographic

-
- assessment of left ventricular regional wall motion. *Am J Cardiol* 1999;84:1365-8.
- 89- Mulvagh SL, De Maria AN, Feinstein SB, Burns PN, Kaul S, Miller JG et al. ASE Position paper. Contrast echocardiography: Current and future applications. American Society of Echocardiography Task Force on Standards and Guidelines for the Use of Ultrasonic contrast in Echocardiography. *J Am Soc Echocardiogr*. 2000;13:331-42.
- 90- Paelinck BP, Kasprzak JD. Contrast-enhanced echocardiography: review and current role. *Acta Cardiol*. 1999;54:195-201.
- 91- Von Bibra H, Becher H, Firsckke C, Schlieff R, Emslander HP, Schomig A. Enhancement of mitral regurgitation and normal left atrial color Doppler flow signals with peripheral venous injection of a saccharide-based contrast agent. *J Am Coll Cardiol*. 1993;22:521-8.
- 92- Burstow DJ, Nishimura RA, Bailey KR, Reeder GS, Holmes DR Jr, Seward JB et al. Continuous wave Doppler echocardiographic measurement of prosthetic valve gradients: a simultaneous Doppler-catheter correlative study. *Circulation*. 1989;80:504-14.
- 93- Currie PJ, Seward JB, Chan KL, Fyfe DA, Hagler DJ, Mair DD et al. Continuous wave Doppler determination of right ventricular pressure: a simultaneous Doppler-catheterization study in 127 patients. *J Am Coll Cardiol*. 1985;6:750-6.

- 94- Braman SS, Dunn SM, Amico CA, Millman RP. Complications of intrahospital transport in critically ill patients. *Ann Int Med.* 1987; 107:469-73.
- 95- Warren J, Fromm RE Jr, Orr RA, Rotello LC, Horst HM, American College of Critical Care Medicine. Guidelines for the inter-and intrahospital transport of critically ill patients. *Crit Care Med.* 2004;32:256-62.

Livros Grátis

(<http://www.livrosgratis.com.br>)

Milhares de Livros para Download:

[Baixar livros de Administração](#)

[Baixar livros de Agronomia](#)

[Baixar livros de Arquitetura](#)

[Baixar livros de Artes](#)

[Baixar livros de Astronomia](#)

[Baixar livros de Biologia Geral](#)

[Baixar livros de Ciência da Computação](#)

[Baixar livros de Ciência da Informação](#)

[Baixar livros de Ciência Política](#)

[Baixar livros de Ciências da Saúde](#)

[Baixar livros de Comunicação](#)

[Baixar livros do Conselho Nacional de Educação - CNE](#)

[Baixar livros de Defesa civil](#)

[Baixar livros de Direito](#)

[Baixar livros de Direitos humanos](#)

[Baixar livros de Economia](#)

[Baixar livros de Economia Doméstica](#)

[Baixar livros de Educação](#)

[Baixar livros de Educação - Trânsito](#)

[Baixar livros de Educação Física](#)

[Baixar livros de Engenharia Aeroespacial](#)

[Baixar livros de Farmácia](#)

[Baixar livros de Filosofia](#)

[Baixar livros de Física](#)

[Baixar livros de Geociências](#)

[Baixar livros de Geografia](#)

[Baixar livros de História](#)

[Baixar livros de Línguas](#)

[Baixar livros de Literatura](#)
[Baixar livros de Literatura de Cordel](#)
[Baixar livros de Literatura Infantil](#)
[Baixar livros de Matemática](#)
[Baixar livros de Medicina](#)
[Baixar livros de Medicina Veterinária](#)
[Baixar livros de Meio Ambiente](#)
[Baixar livros de Meteorologia](#)
[Baixar Monografias e TCC](#)
[Baixar livros Multidisciplinar](#)
[Baixar livros de Música](#)
[Baixar livros de Psicologia](#)
[Baixar livros de Química](#)
[Baixar livros de Saúde Coletiva](#)
[Baixar livros de Serviço Social](#)
[Baixar livros de Sociologia](#)
[Baixar livros de Teologia](#)
[Baixar livros de Trabalho](#)
[Baixar livros de Turismo](#)